

А.В. Килесса, Т.Г. Филоненко

## Метапластические изменения слизистой оболочки пищевода и желудка при глютеновой энтеропатии и хроническом неспецифическом дуодените

Крымский государственный медицинский университет им. С. И. Георгиевского, г. Симферополь

**Ключевые слова:** метаплазия, глютеновая энтеропатия, хронический неспецифический дуоденит.

Представлены морфологические сопоставления встречаемости метаплазии слизистой оболочки желудка и специализированной метаплазии пищевода у больных глютеновой энтеропатией и хроническим неспецифическим дуоденитом. Установлено, что метапластические изменения слизистой оболочки желудка встречаются чаще у больных глютеновой энтеропатией.

### Метапластичні зміни слизової оболонки стравоходу і шлунка при глютенівій ентеропатії і хронічному неспецифічному дуоденіті

О.В. Килесса, Т.Г. Филоненко

Наведено морфологічні зіставлення частоти виявлення метаплазії слизової оболонки шлунка і спеціалізованої метаплазії стравоходу у хворих на глютеніву ентеропатію і хронічний неспецифічний дуоденіт. Встановлено, що метапластичні зміни слизової оболонки шлунка визначають частіше у хворих на глютеніву ентеропатію.

**Ключові слова:** метаплазія, глютеніву ентеропатія, хронічний неспецифічний дуоденіт.**Патологія.** – 2013. – №1 (27). – С. 68–70

### Metaplastic changes of the mucous membrane of the esophagus and stomach in gluten enteropathy and chronic nonspecific duodenitis

A.V. Kilessa, T.G. Filonenko

This research presents morphological comparisons of occurrence of stomach mucosa metaplasia and specialized metaplasia of esophagus in patients with gluten enteropathy and chronic nonspecific duodenitis. It is established that metaplastic changes of stomach mucosa are more spread in patients with gluten enteropathy.

**Key words:** metaplasia, gluten enteropathy, chronic nonspecific duodenitis.**Pathologia.** 2013; №1 (27): 68–70

Специализированная метаплазия пищевода (пищевод Барретта), представляет собой патологию, при которой плоский эпителий пищевода трансформируется в цилиндрический. Общепринято связывать специализированную метаплазию пищевода (СМП) с гастроэзофагеальной рефлюксной болезнью. [1]. У больных с СМП в 25% случаев есть риск развития диспластических процессов, в 2–5% возникает аденокарцинома пищевода, что в 30–150 выше общепопуляционных показателей [2]. В свою очередь, общепризнано считать кишечную метаплазию предраковой патологией. Роль кишечной метаплазии в развитии рака кишечника типа наглядно продемонстрирована Correa P. в 1992 году [3]. Риск развития рака желудка при кишечной метаплазии достигает 10% и зависит от множества факторов, в том числе, от наличия хеликобактерной инфекции [4,5]. Различают тонкокишечную (характерно наличие всех клеток, свойственных тонкой кишке), толстокишечную (с клетками, напоминающими колоноциты), пилорическую (с образованием слизистых желез на месте главных), реснитчатую (с появлением реснитчатых клеток в желудочных железах), панкреатическую (появление ацидофильной зернистости цитоплазмы в апикальной части) и базофильной на противоположной части) [6].

Однако, несмотря на общепризнанную концепцию взаимосвязи метапластических изменений слизистой оболочки (СО) желудка и хеликобактерной инфекции, другие возможные причины развития метаплазии оста-

ются малоизученными. Установлены эмбриональные и генетические особенности строения слизистой оболочки пищеводно-желудочного перехода, предрасполагающие к развитию метапластических изменений [7,8]. Отмечена связь между микробиоцинозом полости рта и развитием предраковых изменений СО пищевода и желудка [6]. Установлена роль пищевых и экологических факторов, способствующих развитию кишечной метаплазии и рака желудка, таких как употребление копченых продуктов, алкоголь, низкое употребление клетчатки, нитриты, курение табака [9]. Но на сегодня окончательные причины развития метапластических и диспластических изменений СО пищевода и желудка не установлены. Известно, что риск развития рака пищевода при глютенной энтеропатии (ГЭП) в 20–380 раз встречается чаще в сравнении с общепопуляционными показателями, рак тонкой кишки – в 83–250 раз [6]. Рассматривать ГЭП как предраковое заболевание предложено еще в 1960-х годах [10]. Установлено также, что генетическая предрасположенность к ГЭП составляет около 40% общей популяции населения [11].

#### Цель работы

Провести патоморфологические сопоставления изменений СО пищевода и желудка при глютенной энтеропатии хроническом неспецифическом дуодените (ХНД). Изучить возможные взаимосвязи появления метапластических изменений СО пищевода и желудка при постадийном течении ГЭП и ХНД II степени.

**Пациенты и методы исследования**

Больным проводили эндоскопическое исследование в связи с симптомами заболеваний желудочно-кишечного тракта и с симптомами мальабсорбции. Прицельное взятие биопсии измененной СО пищевода, желудка, а также слизистой оболочки двенадцатиперстной кишки (ДПК) больным с ГЭП (n=67) и ХНД (n=50). При проведении эзофагогастродуоденоскопии использовали видеоэндоскопическую систему Olympus Evis Exera II с применением функций высокого разрешения и увеличения, также во всех случаях взятия биопсии использовали режим узкоспектральной визуализации. Этот режим с одновременным использованием высокого цифрового увеличения позволяет с высокой достоверностью дифференцировать метапластически измененные участки СО желудка и пищевода.

На эндофотограмме (рис. 1, цв. вкладка 3) представлена СО нижней части пищевода (в области зубчатой линии), имеющая характерное ворсинчатое строение.

При последующем гистологическом обследовании полученных при биопсии образцов СО пищевода диагностирована специализированная метаплазия пищевода (рис. 2, цв. вкладка 3).

При проведении эндоскопии с режимами узкоспектральной визуализации четко видны локусы метапластически измененной СО тела и антрального отдела желудка (рис. 3, цв. вкладка 3) размером 2–4 мм.

При гистологическом исследовании биоптатов измененных участков СО обнаружена толстокишечная метаплазия (рис. 4, цв. вкладка 3).

Заслуживает внимания случай эндоскопического наблюдения (рис. 5, цв. вкладка 3), при котором изолированный очаг до 3 мм метапластической СО обнаружен в субкардиальном отделе желудка.

При этом окружающая его СО при гистологическом исследовании не имела признаков атрофии, а участок измененной СО представлен толстокишечной метаплазией (рис. 6, цв. вкладка 3).

Верификацию и дифференциальный морфологический диагноз ГЭП и ХНД проводили с применением иммуногистохимических маркеров пролиферации (Ki-67) и моноклональных антител к рецепторам CD3+ и CD8+ лимфоцитов [12].

Для установления морфологического диагноза ГЭП использовали классификацию N.N. Marsh [13], при которой различают инфильтративную (Marsh 1), гиперпластическую (Marsh 2), атрофическую (Marsh 3), где различие между стадиями основано на определении содержания количества межэпителиальных лимфоцитов и соотношении высоты ворсинок СО ДПК к глубине крипт.

Для уточнения стадии ХНД использовали классификацию R. Whitehead [14], в которой оценка тяжести воспалительных изменений СО ДПК основывается на состоянии ворсинок, поверхностного эпителия, крипт и собственной пластинки. Обнаруженные изменения классифицировали по стадиям: I степень (слабые), II (умеренные), III (тяжелые). В проведенном исследовании выполнены морфологические сопоставления с ХНД II ст., так как эту степень выраженности воспалительных изменений СО ДПК наиболее часто определяется и имеет схожую морфологическую картину с ГЭП при окрашивании биоптатов гематоксилином и эозином.

Таблица 1

**Варианты изменений СО пищевода и желудка у больных ГЭП и ХНД**

Соп. пат. Морф.диагноз	ГЭП (n=63)			ХНД II ст. (n=50)
	М 1 (n=33)	М 2 (n=17)	М 3 (n=13)	
ХНГ	12	6	7	31
ХНГ с ТНКМ	3	1	1	4
ХНГ с ТЛКМ	6	3	-	2
ХАГ	5	4	1	2
ХАГ с ТНКМ	-	1	1	2
ХАГ с ТЛКМ	2	1	1	1
СМП	5	1	2	8

Полученные данные статистически обработаны с расчетом частоты встречаемости патологии в исследуемых случаях.

**Результаты и их обсуждение**

Полученные результаты исследований представлены в таблице 1.

Как следует из представленных в данных, общее количество больных с ГЭП составило 63 человека. Из них диагностирована ГЭП в инфильтративной стадии (Marsh-1) – 33 случая, гиперпластической стадии (Marsh-2) – 17, атрофической стадии (Marsh-3) – 13. ХНД II стадии обнаружен у 50 больных.

При изучении гистологического материала, полученного у данной группы больных при биопсии метапластически измененной СО пищевода и желудка, проведены патоморфологические сопоставления.

Установлены следующие патоморфологические соотношения: хронический неатрофический гастрит (ХНГ) у больных ГЭП обнаружен у 25 больных и в 31 случае при ХНД; хронический неатрофический гастрит с тонкокишечной метаплазией (ХНГ с ТНКМ) – при ГЭП – 6, ХНД – 4; хронический неатрофический гастрит с толстокишечной метаплазией (ХНГ с ТЛКМ) – ГЭП – 9, ХНД – 2; хронический атрофический гастрит (ХАГ) – ГЭП – 10, ХНД – 2; хронический атрофический гастрит с тонкокишечной метаплазией (ХАГ с ТНКМ) – ГЭП – 2, ХНД – 2; хронический атрофический гастрит с толстокишечной метаплазией (ХАГ с ТЛКМ) – ГЭП – 5, ХНД – 1.

Специализированная метаплазия пищевода при ГЭП и ХНД обнаружена у 6 и 8 больных соответственно.

После статистической обработки полученных результатов установлена частота встречаемости изучаемой патологии при ГЭП и ХНД. Результаты в цифровых и графических значениях представлены в диаграмме (рис. 7).

Как следует из представленных данных, ХНГ с ТНКМ встречается при ГЭП и ХНД в 6–9%. Необходимо также отметить, что наибольшая частота встречаемости ХНГ с ТЛКМ (18%) отмечена при ГЭП в инфильтративной (Marsh 1) и гиперпластической стадиях (Marsh 2), тогда как при атрофической стадии ГЭП (Marsh 3) не регистрировали больных ХНГ с ТЛКМ, но обнаружили

в 4% у больных ХНД. ХАГ с ТНKM не обнаружен у больных ГЭП в инфильтративной стадии (Marsh 1), но уже в гиперпластической и атрофической стадиях – 6% и 8% соответственно, тогда как при ХНД – 2%.

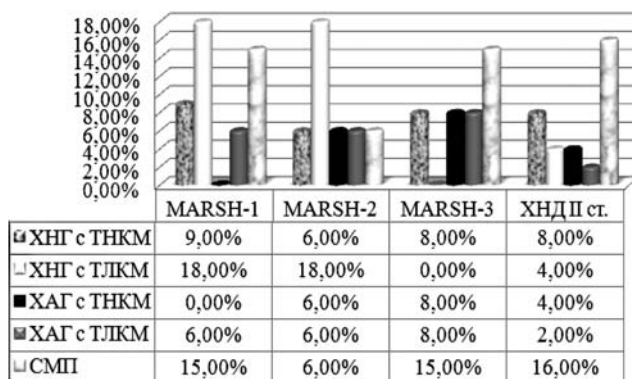


Рис. 7. Частота встречаемости метаплазии СО пищевода, желудка у больных ГЭП и ХНД.

Примечателен факт обнаружения ХАГ с ТЛКМ у больных ГЭП в стадии Marsh 1 – 6%, Marsh 2 – 6%, Marsh 3 – 8%. При ХНД ХАГ с ТЛКМ обнаружен только у 2% больных.

СМП обнаружена у больных ГЭП и ХНД с равной встречаемостью, за исключением ГЭП Marsh 2 – 6%.

#### Выводы

Полученные результаты дают возможность утверждать, что метапластические изменения слизистой оболочки желудка отмечают у больных глютеновой энтеропатией чаще, чем у больных хроническим неспецифическим дуоденитом.

Считаем, что при обнаружении метаплазий слизистой оболочки желудка целесообразно проводить взятие биопсий слизистой оболочки дистальных отделов двенадцатиперстной кишки с целью диагностики глютеновой энтеропатии.

Больные глютеновой энтеропатией и хроническим неспецифическим дуоденитом, независимо от морфологической стадии течения болезни, должны проходить регулярный эндоскопический и морфологический мониторинг с целью своевременной диагностики кишечной метаплазии.

Различные патоморфологические изменения СО пищевода и желудка следует рассматривать в контексте патологии СО ДПК. Полагаем, что первоисточник этих

изменений локализуется в слизистой оболочке двенадцатиперстной кишки в силу особых регуляторных свойств данного отдела желудочно-кишечного тракта.

#### Список литературы

1. Осипенко М.Ф. Пищевод Баррета – современное состояние проблемы / Осипенко М.Ф., Бикбулатова Е.А., Жук Е.А., Скалинская М.А. // РЖГГК. – 2007. – №4 – С. 11–19.
2. Irani S. Increased Barrett's esophagus for the decade between 1991 and 2000 at a single university medical center / Irani S., Parkman H.P., Thomas R. // Dig. Dis. Sci. – 2005. – №11. – P. 2141–2146.
3. Correa P. Human gastric carcinogenesis: a multistep and multifactorial process – First American Cancer Society Award Lecture on Cancer Epidemiology and Prevention / Correa P. // Cancer Res. – 1992. – №52. – P. 6735–6740.
4. Rugge M. Gastric dysplasia: the Padova international classification / Rugge M., Correa P., Dixon M.F., Hattori T., Leandro G., Lewin K., Riddell R.H., Sipponen P., Watanabe H. // Am J Surg Pathol. – 2000. – №24. – P. 167–176.
5. Ohwada S. Cost cut of cancer by a shift in gastric cancer risk screening (serum ABC classification) combined with eradication of H. pylori, and H. pylori test and treatment program in young people / Ohwada S., Inui Y., Inui M., Yoshikawa M., Sohara N. // Nihon Rinsho. – 2012. – Vol. 70, №10. – P. 1731–1737.
6. Аруин Л.И. Морфологическая диагностика болезней желудка и кишечника / Аруин Л.И., Капуллер Л.Л., Исаков В.А. – М., 1998. – 496 с.
7. Wang X. Residual embryonic cells as precursors of a Barrett's-like metaplasia / Wang X., Ouyang H., Yamamoto Y., Kumar P.A., Wei T.S., Dagher R., Vincent M., Lu X., Bellizzi A.M., Ho K.Y., Crum C.P., Xian W., McKeon F. // Cell. – 2011. – Vol. 145, №7. – P. 1023–1035.
8. Ellsworth E. Correlation of the presence and extent of loss of heterozygosity mutations with histological classifications of Barrett's esophagus / Ellsworth E., Jackson S.A., Thakkar S.J., Smith D.M. Jr., Finkelstein S. // BMC Gastroenterol. – 2012. – №12. – P. 181.
9. Ismail Gomceli Gastric carcinogenesis / Ismail Gomceli, Baris Demiriz, Mesut Tez. // World J Gastroenterol. – 2012. – Vol. 18, №37. – P. 5164–5170.
10. Gough K.R. Intestinal reticulosis as a complication of idiopathic statorrhoea / Gough K.R., Read A.E., Naish J.M. // Gut. – 1962. – Vol. 3. – P. 232–239.
11. Kagnoff Martin F. Pathogenesis of celiac disease / Kagnoff Martin F. // The Journal of Clinical Investigation. – 2007. – Vol. 117, №1. – P. 41–49.
12. Килесса А.В. Новые подходы к дифференциальной диагностике глютеновой энтеропатии / Килесса А.В., Загорюлько А.К., Филоненко Т.Г. // Таврический медико-биологический вестник. – 2011. – Т. 14., №53. – С. 73–76.
13. Marsh M.N. Morphology of the mucosal lesion in gluten sensitivity / Marsh M.N. // Baillieres Clin. Gastroenterol. – 1995. – Vol. 9, №2. – P. 273–293.
14. Whitehead R. Mucosal biopsy of gastrointestinal tract / Whitehead R. – Fourth Ed. – Saunders Philadelphia, 1990. – 455 p.

#### Сведения об авторах:

Килесса А.В., к. мед.н., ассистент каф. внутренней медицины №2 КГМУ им. С.И. Георгиевского.

Филоненко Т.Г., к. мед.н., доцент каф. патологической анатомии с секционным курсом КГМУ им. С.И. Георгиевского.

Надійшла в редакцію 04.02.2013 р.