

С.В. Вернигородський<sup>1</sup>, Л.В. Дегтярьова<sup>2</sup>

## Роль транскрипційного фактора CDX2 у виникненні кишкової метаплазії шлунка

<sup>1</sup>Вінницький національний медичний університет ім. М.І. Пирогова,<sup>2</sup>Інститут екологічної патології людини, м. Київ

**Ключові слова:** транскрипційний фактор кишкової диференціації CDX2, кишкова метаплазія, слизова оболонка шлунка.

На основі аналізу експресії транскрипційного фактора кишкової диференціації CDX2 у матеріалі гастробіопсій визначено його роль у виникненні кишкової метаплазії слизової оболонки шлунка. Запропоновано алгоритм діагностики кишкової метаплазії слизової оболонки шлунка з урахуванням ступеня експресії CDX2 для вибору подальшої тактики ведення хворих.

### Роль транскрипционного фактора CDX2 в возникновении кишечной метаплазии желудка

С.В. Вернигородский, Л.В. Дегтярева

На основе анализа экспрессии транскрипционного фактора кишечной дифференциации CDX2 в материале гастробиопсий определена его роль в возникновении кишечной метаплазии слизистой оболочки желудка. Предложен алгоритм диагностики кишечной метаплазии слизистой оболочки желудка с учетом степени экспрессии CDX2 для выбора дальнейшей тактики ведения больных.

**Ключевые слова:** транскрипционный фактор кишечной дифференциации CDX2, кишечная метаплазия, слизистая оболочка желудка.

*Патология. – 2012. – №2 (25). – С. 36–39*

### Role of transcription factor CDX2 in the development of gastric intestinal metaplasia

S.V. Vernygorodskiy, L.V. Degtyaryova

The role of intestinal differentiation transcription factor CDX2 in the development of gastric intestinal metaplasia was established on the basis of its expression in material of gastric mucosa biopsies. Taking into account of CDX2 expression intensity the diagnostic algorithm of gastric intestinal metaplasia for further tactics of patients management was proposed.

**Key words:** intestinal differentiation transcription factor CDX2, intestinal metaplasia, gastric mucosa.

*Pathologia. 2012; №2 (25): 36–39*

На сьогодні до кінця не з'ясовано, як відбувається специфікація (спеціалізація, детермінація) кишкової ентодерми. Вважається, що кишкова ентодерма диференціюється локально на ранніх стадіях, а специфікація детермінується у взаємодії з оточуючою мезенхімною тканиною. Відповідно до передньо-задньої осі тіла експресія гомеобоксних генів (Нох), як вважають, специфікує різні органи. Нох кодують білки, що регулюють транскрипцію і визначають структури тіла та їх розташування в передньо-задньому напрямку. Працюючи за генетичною програмою, вони ініціюють або пригнічують транскрипцію певних генів під впливом зовнішніх чинників, що призводить до змін структури і диференціації клітин, органогенезу [1].

CDX1 та CDX2 – це каудально зв'язані гомеобоксні транскрипційні фактори з селективною локалізацією в ядрах епітеліоцитів слизової оболонки тонкої та товстої кишки плодів і дорослих. У незмінній (нормальній) слизовій оболонці шлунка (СОШ) вони відсутні. У слизовій оболонці здорового кишечника CDX2 експресуються переважно в диференційованих ентероцитах крипт і на ворсинках, а CDX1 – в недиференційованих клітинах проліферативного компартменту крипт [2]. Проте

абераційна його експресія у верхніх відділах шлунково-кишкового тракту, як довели численні дослідження, може бути важливою патогенетичною ланкою кишкової метаплазії (КМ) СОШ. Так, Mesquita et al. [3] показали, що CDX2 активує експресію кишкового муцинового гена MUC2 у шлункових клітинах, індукуючи інтестинальну трансдиференціацію як у ділянках кишкової метаплазії, так і в окремих різновидах шлункового раку.

#### Мета роботи

Визначення ролі транскрипційного фактора CDX2 у виникненні кишкової метаплазії СОШ.

#### Пацієнти і методи дослідження

Протягом 6 років обстежено 336 пацієнтів, направлених в ендоскопічні відділення та кабінети Вінниччини для уточнення клінічного діагнозу. Серед пацієнтів 192 (57%) чоловіка і 144 (43%) жінки. Основну групу склали 68 хворих на хронічний атрофічний гастрит (ХАГ) з КМ через переважну асоціацію останньої з цим захворюванням. До групи порівняння ввійшли 30 осіб, хворих на ХАГ без КМ. Середній вік пацієнтів, обстежених у динаміці, склав 52,96±1,13, середня тривалість захворювання на момент діагностування КМ – 2,6±0,63 років.

У процесі фіброезофагогастроуденоскопії та хро-

моендоскопії з 0,5% водним розчином метиленового синього виконували множинні біопсії (по 2 біоптати з тіла й антрального відділу шлунка та один з ділянки кута шлунка) з урахуванням вимог модифікованої Сіднейської системи діагностики хронічного гастриту та профарбованих ділянок СОШ з наступним гістологічним вивченням біоптатів. Біопсійний матеріал фіксували у 10% нейтральному формаліні, після загальноприйнятої обробки виготовляли парафінові блоки, а з них – зрізи 5–7 мкм завтовшки. Для визначення метапластичних змін СОШ використовували наступні методики: загальногістологічні (фарбування гематоксиліном і еозином та за ван Гізоном), гістохімічні (забарвлення залозистим діаміном за Спайсером, орсеїном у поєднанні з альціановим синім, альдегід фуксином за Гоморі, альціановим синім при рН 1,0 та 2,5 у поєднанні з ШИК-реакцією).

Визначення персистенції *H. pylori* у СОШ здійснювали швидким уреазним тестом, цитологічно за Папенгеймом, гістологічно – забарвленням за Романовським-Гімзою і толуїдиновим синім.

Імуногістохімічні дослідження виконували на парафінових зрізах з використанням стрептавідин-біотинового методу («ДАКО», Данія, LSAB2 Systems, HRP). Демаскування антигену проводили в цитратному буфері з рН 6,0. У якості первинних антитіл застосовували мишачі та кролячі моноклональні антитіла. Ядра клітин дофарбовували гематоксиліном Майєра протягом 15–60 с.

Експресію транскрипційного фактора кишкової диференціації CDX2 оцінювали за допомогою мишачих моноклональних антитіл до ядерного антигену CDX2 («ДАКО», клон ДАК-CDX2, Данія), муциновий профіль визначали з використанням антитіл MUC5AC, MUC2 та MUC6 (клони CLH2, Сер58 та CLH5, «Novocastra», Велика Британія). У препаратах при 400-кратному збільшенні мікроскопа визначали показник кишкової диференціації (ядерна мітка CDX2) у 5 випадково вибраних полях зору ( $\geq 500$  клітин) як частку у відсотках позитивно забарвлених ядер епітеліоцитів СОШ в трьох компартментах (I – поверхневий та ямковий епітелій; II – перешийкова зона, III – основа залоз, середня та нижня третина залоз до базальних відділів). Для оцінки експресії муцинів (MUC5AC, MUC2, MUC6) в СОШ в аналогічних ділянках використовували напівкількісну шкалу оцінки інтенсивності забарвлення: 0 (відсутня) – відсутність позитивної реакції в клітинах, 1 (слабка) – до 30% клітин, що відреагували позитивно, 2 (помірна) – 31–60%, 3 (сильна) – 60% і більше забарвлених клітин [4].

### Результати та їх обговорення

При імуногістохімічному аналізі випадків з морфологічно незміненою СОШ та у хворих на хронічний неатрофічний гастрит (ХНГ) і ХАГ без КМ експресія CDX2 не визначалась. У гастробіоптатах з антрального відділу і тіла шлунка від 68 хворих на ХАГ з метаплазією виявлено ділянки заміщення клітин спеціалізованих шлункових залоз метаплазованим епітелієм (кишкова і пілорична метаплазія).

У хворих на ХАГ з КМ вогнища повної кишкової метаплазії (ПКМ) характеризувались високим рівнем експресії кишкового фактора транскрипції CDX2 ядрами келихоподібних клітин (КК) та стовпчастих епітеліоцитів (СЕ) з посмуговою облямівкою (рис. 1б, кольор. вкладка 2). У КК при гістохімічному дослідженні переважали кислі сіаломуцини, а імуногістохімічно виявляли кишковий муцин MUC2, у стовпчастих епітеліоцитах відсутні нейтральні глікопротеїни, кислі сіало- та сульфомуцини і MUC5AC.

Вдалось виявити помірну імуногістохімічну реакцію на наявність фактора кишкової диференціації CDX2 в ядрах поверхневих і ямкових епітеліоцитів СОШ і шийкових мукоцитів на ранньому етапі розвитку КМ, ще до появи келихоподібних клітин (рис. 1а, кольор. вкладка 2).

У хворих з ПКМ і наявною інфекцією *H. pylori* рівень експресії CDX2, був достовірно вищим щодо *H. pylori*-негативної групи та становив  $0,89 \pm 0,01$ ,  $p < 0,001$  (табл. 1).

Таблиця 1

### Експресія CDX2 у хворих на ХАГ з КМ (M±m)

Нозологія	Рівень експресії в групах хворих	
	<i>H. pylori</i> +	<i>H. pylori</i> -
Норма	–	–
ХАГ	–	–
ХАГ з ПКМ	$0,89 \pm 0,01$	$0,43 \pm 0,040^*$
ХАГ з НКМ	$0,24 \pm 0,06^{**}$	$0,16 \pm 0,016^{**}$

Примітка: *H. pylori*+ – *H. pylori*-позитивний гастрит, *H. pylori*- – *H. pylori*-негативний гастрит, \* –  $p < 0,001$  щодо *H. pylori*+, \*\* –  $p < 0,001$  щодо ПКМ.

Відзначимо, що експресія CDX2 властива як для диференційованих поверхневих епітеліоцитів, так і для клітин генеративного компартменту. Це може свідчити про пряму трансдиференціацію шлункових епітеліоцитів і залучення стовбурових клітин у процес диференціації.

Після ерадикації інфекції *H. pylori* кількість шлункових епітеліоцитів з CDX2-позитивними ядрами зменшувалась, що вказує на імовірне попередження ядерного репрограмування епітелію СОШ при своєчасному знищенні бактерій.

Зауважимо, що на експресію CDX2 в ядрах КК у ділянках ПКМ ерадикація інфекції не впливала, що свідчить про закріплення кишкового фенотипу метаплазованого епітелію. Неповна КМ (НКМ) характеризувалась слабшою експресією транскрипційного фактора CDX2 щодо ПКМ, у 75% хворих взагалі відсутня (рис. 2а, б, кольор. вкладка 2). Водночас, у ділянках КМ з диспластично зміненим епітелієм також спостерігали зникнення експресії CDX2 (рис. 2а, кольор. вкладка 2).

При порівнянні результатів дослідження у хворих на ХАГ з *H. pylori*-негативної та *H. pylori*-позитивної груп переважання позитивної імуногістохімічної реакції, що вогнищево була вираженою, відзначено у хворих за наявності інфекції. Характерним феноменом виявилось зникнення CDX2-маркування ядер епітеліоцитів СОШ у прилеглих до ракової пухлини у 98% спостережень (рис. 2б). При цьому відсутність експресії CDX2 спостерігали у випадках як повної, так і неповної КМ, вона не корелювала з наявністю/відсутністю хелікобактерної інфекції.

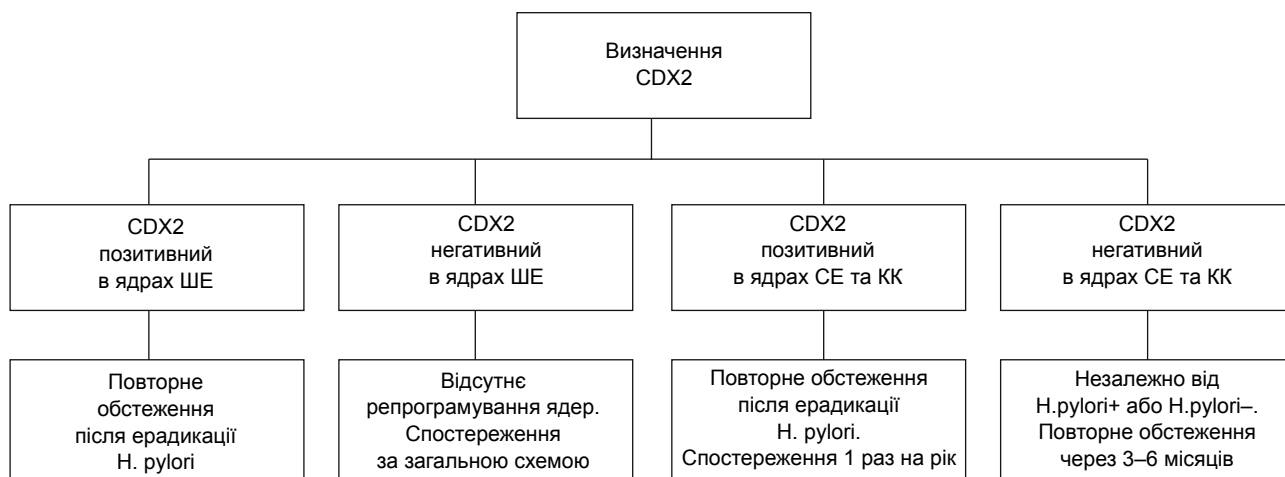


Рис. 3. Визначення транскрипційного фактора кишкової диференціації CDX2.

Примітки: ШЕ – шлункові епітеліоцити, СЕ – стовпчасті епітеліоцити, КК – келихоподібні клітини.

У групі хворих на рак шлунка лише у 2 осіб з помірно диференційованою аденокарциномою спостерігали слабку експресію CDX2, але в прилеглих ділянках з КМ вона відсутня. У 96% пацієнтів з низькодиференційованою аденокарциномою та перснеподібно-клітинним раком шлунка не спостерігали CDX2 маркування.

Слід зазначити, що у хворих з тривалим існуванням КМ (більше 3–4 років) та переважно НКМ CDX2-маркування уражених ділянок було негативним як за відсутності, так і за наявності інфекції *H. pylori*.

Наявність CDX2 у ядрах епітелію СОШ свідчить про формування так званого гастроінтестинального фенотипу епітеліоцитів. Він характеризується тим, що між CDX2-позитивними келихоподібними екзокриноцитами, які синтезують кишковий муцин MUC2 і шлунковий муцин MUC5AC, розташовуються циліндричні CDX2-позитивні та CDX2-негативні епітеліоцити з експресією MUC5AC і наявністю кислих (сіало-, сульфомуцинів) і нейтральних муцинів, що виявляють рутинними багатокольоровими гістохімічними методами.

Імуногістохімічне виявлення позитивної експресії транскрипційного фактора Cdx2 у ядрах поверхневих епітеліоцитів і шийкових мукоцитів метаплазованої СОШ ще до появи КК може свідчити про зміну клітинного фенотипу з шлункового на кишковий і слугувати раннім маркером виникнення КМ. Виражена експресія CDX2 у ядрах КК і СЕ ділянок ПКМ вказує на завершення процесу метаплазії та закріплення кишкового фенотипу епітеліоцитів.

При підвищенні експресії CDX2 КМ стає повною, що підтверджує зникнення експресії шлункового муцину (MUC5AC-позитивного) в циліндричних клітинах, поєднаних з наявністю облямівки та, за даними Dimmler et al., [5], зникнення експресії шлункового фактора диференціації Shh. Водночас, при зниженні експресії CDX2 фенотип залозистого епітелію шлунка залишається змішаним (НКМ), що крім секретії нейтральних глікопротеїнів у стовпчастих епітеліоцитах виробляє

сульфомуцини. Такий тип КМ (тип III, неповна товстокишкова) частіше виявляли при тривалих (більше 2–4 років) атрофічних змінах СОШ, у хворих з інфекцією *H. pylori*. Він найхарактерніший, за отриманими даними, для хронічного атрофічного пангастриту.

Втрата маркування CDX2 у ділянках КМ (повної і неповної), особливо в прилеглих до раку, може слугувати несприятливою прогностичною ознакою малігнізації, оскільки такі зміни, як відомо, свідчать про порушення диференціації клітин та тенденції до онкотрансформації [6].

Спираючись на дані спеціалізованої літератури, відсутність CDX2-маркування у 96% хворих на рак шлунка у здійснених спостереженнях, вочевидь, підтверджує антионкогенні властивості цього транскрипційного фактора. Так, Vohhomme C. et al. спостерігали аналогічні властивості CDX2 у колоректальних аденокарциномах [7].

Отже, маркування транскрипційного фактора CDX2 може бути широко використане для ранньої діагностики КМ та онкотрансформації СОШ. Подані припущення про антионкогенні властивості цього транскрипційного фактора потребують подальшого вивчення.

Отримані дані дозволили запропонувати алгоритм діагностики КМ для оптимізації тактики ведення хворих з КМ СОШ (рис. 3).

Отже, молекулярно-біологічні дослідження свідчать, що CDX2 шляхом активації власного промотора може закріпляти кишковий фенотип за клітинами, що суперечить концепції зворотності метаплазії. Тому подальші дослідження цього феномену мають з'ясувати, чи ідентичні молекулярні механізми виникнення КМ при різних патологічних процесах.

#### Висновки

Кишкова метаплазія СОШ є незворотною при закріпленні кишкового фенотипу епітеліоцитів (повністю сформованих келихоподібних клітин). За отриманими даними, зворотність КМ імовірна при репрограмуванні ядер шлункових епітеліоцитів до завершення повного диференціювання клітин.

CDX2 є раннім транскрипційним фактором репродукування ядер за кишковим типом та може бути використаний для ранньої діагностики КМ. Максимальна експресія CDX2 має місце при повній кишковій метаплазії у поєднанні з втратою експресії MUC5AC стовпчастими епітеліоцитами і продукцією MUC2 келихоподібними екзокриноцитами та свідчить про закріплення кишкового фенотипу епітелію.

Експресія кишкового фактора транскрипції CDX2 з продукцією кишкового муцину MUC2 і шлункового муцину MUC5AC КК та СЕ є маркером формування гастроінтестинального фенотипу епітелію СОШ – неповної кишкової метаплазії.

Негативне маркування CDX2 у ядрах кишкового епітелію може слугувати раннім маркером їх малігнізації, на що вказує його зникнення в ядрах КК та абсорбтивних клітин у зонах дисплазії СОШ та на ділянках, прилеглих до ракової пухлини, у 98% хворих.

#### Список літератури

1. Gastrointestinal differentiation marker Cytokeratin 20 is regulated by homeobox gene CDX1 / W.M. Carol Chan, A. Wong Newton, Liu Yinget et al. // *PNAS*. – 2009. – Vol. 106, №6. – P. 1936–1941.
2. Mutoh H. Cdx1 induced intestinal metaplasia in the transgenic mouse stomach: comparative study with Cdx2 transgenic mice / H. Mutoh, S. Sakurai, K. Satoh et al. // *Gut*. – 2004. – Vol. 53. – P. 1416–1423.
3. Metaplasia – A Transdifferentiation Process that Facilitates Cancer Development: The Model of Gastric Intestinal Metaplasia / P. Mesquita, A. Raquel, N. Lunet et al. // *Critical ReviewsTM in Oncogenesis*. – 2006. – Vol. 12 (1–2). – P. 3–26.
4. Cassaro M. Indefinite for non-invasive neoplasia lesions in gastric intestinal metaplasia: the immunophenotype/ Cassaro M., Rugge M., Tieppo C. et al. // *J Clin Pathol*. – 2007. – Vol. 60. – P. 615–621.
5. Transcription of Sonic Hedgehog, a Potential Factor for Gastric Morphogenesis and Gastric Mucosa Maintenance, Is Up-regulated in Acidic Conditions / Dimmler A., Brabletz T., Hlubek et al. // *Laboratory investigation*. – 2003. – Vol. 83, №12. – P. 1829–1837.
6. CDX2 expression is progressively decreased in human gastric intestinal metaplasia, dysplasia and cancer / Qiang L., Ming T., Kosei I. et al. // *Modern Pathology*. – 2007. – Vol. 20. – P. 1286–1297.
7. The Cdx2 homeobox gene has a tumour suppressor function in the distal colon in addition to a homeotic role during gut development / Bonhomme C., Duluc I., Martin E. et al. // *Gut*. – 2003. – Vol. 52. – P. 1465–1471.

#### Відомості про авторів:

Вернигородський С.В., к. мед. н., доцент каф. патологічної анатомії та судової медицини з курсом основ права ВНМУ ім. М.І. Пирогова.

Дегтярьова Л.В., д. мед. н., професор, зав. НДЛ патології органів травлення Інституту екологічної патології людини.

Надійшла в редакцію 05.06.2012 р.