

Н.Ю. Новиков

Метод определения объемной доли воздушных пространств в цифровых изображениях гистологических срезов легких

ГУ «Крымский государственный медицинский университет им. С.И. Георгиевского», г. Симферополь

Ключевые слова: морфометрия, цифровая микрофотография, легкие.

Проведенное исследование показало, что метод сегментации изображений является более объективным морфометрическим методом, чем метод точечного счета, и может быть использован для определения объемной доли воздушных пространств в гистологических срезах легких и других тканей.

Метод визначення об'ємної частки повітряних просторів у цифрових зображеннях гістологічних зрізів легень

М.Ю. Новіков

Здійснене дослідження довело, що метод сегментації зображень є об'єктивнішим морфометричним методом, ніж метод точкового рахунку, та може бути застосований для визначення об'ємної частки повітряного простору в гістологічних зрізах легень та інших тканин.

Ключові слова: морфометрія, цифрова мікрофотографія, легені.*Патологія.* – 2012. – №2 (25). – С. 102–104

The measurement of air spaces' volume fraction in the digital micrographs of lung's histologic sections

N.Yu. Novikov

It was determined that the method of images' segmentation is more objective morphometric method than the method of point's account and can be applied in measurement of air spaces' volume fraction in the histologic sections of lungs and other tissues.

Key words: morphometry, digital micrograph, lungs.*Pathologia.* 2012; №2 (25): 102–104

Объективизация морфологических исследований является актуальной проблемой современной патоморфологии. Для ее решения предлагаются разнообразные критерии и шкалы учета признаков, позволяющие, однако, лишь до определенной степени стандартизировать исследования. Широко известны шкалы оценки патоморфологических изменений в печени при хронических гепатитах и циррозах, соскобах эндометрия, опухолях и др. [1–7]. Вместе с тем, используемый подход остается достаточно субъективным, поскольку для оценки степени обнаруженных изменений используются такие категории оценки, как «слабая», «умеренная», «высокая», что зависит исключительно от исследователя. Тем не менее, использование морфометрических методов является необходимым условием повседневной практики патоморфологов на современном этапе. Серьезным препятствием в этом является трудоемкость морфометрических исследований и необходимость приобретения специального оборудования. Те же обстоятельства негативно сказываются на проведении научных исследований, где требуется обработка большого количества материала. С появлением цифровой фотографии появилась возможность быстрой демонстрации, архивирования, передачи и анализа большого количества микрофотографий при помощи соответствующего программного обеспечения персональных компьютеров.

Цель работы

Проверка объективности предлагаемого метода в цифровых изображениях гистологических срезов легких.

Материалы и методы исследования

В работе описан простой метод определения объема воздушных пространств в цифровых изображениях гистологических срезов легочной ткани. Для сравнения взят метод точечного счета (Э.Р. Вейбель, 1970), основанный на принципе Delesse, согласно которому принцип точечного счета в двухмерных изображениях применим для объемного анализа материала, из которого эти срезы получены. Метод состоит в том, что объемная доля структур А в изображении определяется путем деления числа точек, попадающих на эти структуры, на общее число учитываемых точек и, как уже было указано, является достаточно трудоемким.

Предлагаемая методика состоит в подсчете количества пикселей, соответствующих искомым характеристикам оптической плотности в исследуемом изображении. Известно, что оптическая плотность воздушных пространств в срезе самая низкая, поэтому определить площадь, занимаемую воздухом в срезе, можно с помощью денситометрии. На первом этапе исследователь вручную отмечает те фрагменты изображения, которые, на его взгляд, являются воздухосодержащими участками. Далее путем статистического анализа определяют среднюю

величину и доверительный интервал оптической плотности точек, приходящихся на воздушные пространства. Эта операция наиболее ответственная и важная. Таким образом, устанавливают «порог чувствительности» для последующей сегментации изображения. Процедура сегментации подразумевает разделение всех точек изображения на два типа (черные и белые). Изображение при этом становится двухцветным (бинарным). Заключительный этап измерений состоит в определении частного, получаемого в результате деления числа точек (пикселей), приходящихся на воздушные пространства, на общее число точек в изображении. Полученный результат, выраженный в процентах, указывает на долю пространств, содержащих воздух, ко всем структурным компонентам легких и содержащему альвеол (лейкоциты, фибрин, альвеолярные макрофаги, геморагии, гиалиновые мембраны и пр.).

Пример обработки изображения и вычислений приведен на рис. 1 и 2.

Измерение числа пикселей «черного» и «белого» цвета. В данном изображении «белых», соответствующих воздушным пространствам, пикселей – 405 813,

«черных» – 1 514 187. Всего изображение составлено из 1 920 000 пикселей. Расчет объемного процента воздушных пространств производят вычислением частного от деления числа «белых» пикселей на общее число пикселей в изображении: $405813/1920000 \cdot 100\% = 21,14\%$. В данном участке легких 21,14% занимает «воздушный компонент», а 78,86% – «тканевый».

В работе использовали оптический микроскоп «Olympus CX-41», цифровую фотокамеру «Olympus C5050Z» и программное обеспечение Olympus DP-Soft 3.1. Статистическую обработку данных проводили с помощью пакета Statistica 6.0.

Результаты и их обсуждение

Проверку метода осуществляли на 10 случайным образом отобранных микроскопических изображениях срезов легочной ткани. Подсчет производили трое врачей-патологоанатомов и двое случайных исследователей, не имеющих врачебной квалификации. Измерения производили независимо друг от друга. Исследователи точно следовали разработанному алгоритму. Для сравнения исследователи использовали метод точечного счета, нанося предварительно на изображение 130 точек. Результаты измерений отражены в таблицах 1 и 2.

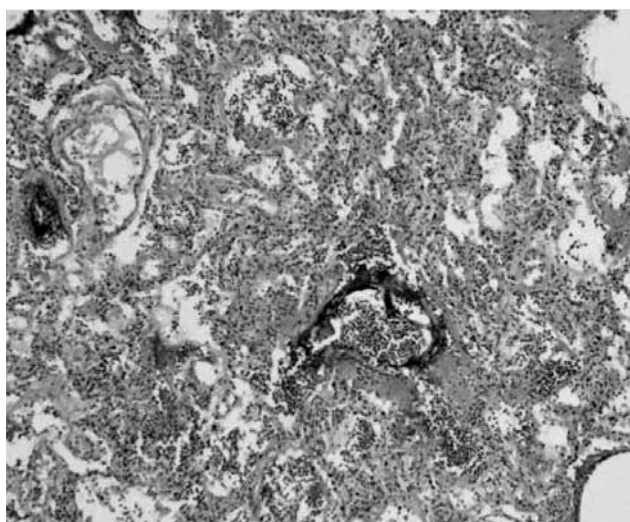


Рис. 1. Исходное изображение.




Рис. 2. Бинарное изображение.

Таблица 1

Результаты измерений методом сегментации изображения (%)

Tv1.jpg	52,21	54,51	54,51	59,2	54,51
Tv2.jpg	76,87	74,93	76,87	74,93	74,93
Tv3.jpg	58,88	58,88	55,92	55,91	55,92
Tv4.jpg	57,41	35,39	62,39	62,39	57,41
Tv5.jpg	79,32	77,71	77,71	77,71	77,71
Tv6.jpg	55,78	54,26	54,26	54,25	54,26
Tv7.jpg	78,1	78,1	79,75	92,5	76,56
Tv8.jpg	86,18	83,56	84,87	72,52	67,37
Tv9.jpg	69,83	73,25	71,31	70,77	71,31
Tv10.jpg	53,58	59,58	56,07	59,58	53,58

Результаты измерений, полученные методом точечного счета (%)

Tv1.jpg	61,54	44,62	42,31	40,77	56,15
Tv2.jpg	61,54	36,15	30,77	30,00	27,69
Tv3.jpg	48,46	49,23	45,38	55,38	54,62
Tv4.jpg	50,00	32,31	36,15	34,62	35,38
Tv5.jpg	71,54	25,38	23,85	26,92	27,69
Tv6.jpg	43,85	53,08	53,08	49,23	59,23
Tv7.jpg	66,92	30,77	23,85	34,62	32,31
Tv8.jpg	78,46	19,23	20,77	18,46	44,62
Tv9.jpg	58,46	29,23	31,54	28,46	27,69
Tv10.jpg	50,00	52,31	46,92	45,38	65,38

Поскольку оценка гистологического изображения всегда субъективна, проведено статистическое исследование с целью установления влияния личности исследователя на получение результатов с помощью разработанного алгоритма. Для этого использовали однофакторный дисперсионный анализ Фридмана (Friedman). При анализе данных, полученных методом сегментации изображений (табл. 1), обнаружилось отсутствие подобного влияния ($p \leq 0,01$), что свидетельствует о крайне высокой воспроизводимости и повторяемости результатов. В противоположность этому, анализ данных, полученных с помощью метода точечного счета (табл. 2), обнаружил значительную дисперсию в конечных расчетах ($p=0,07$), что говорит о значительной зависимости данного метода от субъективных предпочтений экспериментатора, уровня его подготовки и, возможно, других факторов.

Выявленная закономерность подтверждает факт, что метод сегментации изображений, используемый для определения объемной доли воздушных пространств в гистологических срезах, является намного более объективным морфометрическим методом исследования, чем давно известный метод точечного счета. Существенным недостатком метода сегментации остается отсутствие отработанного алгоритма выявления структур, занимающих в изображениях промежуточные значения оптической плотности, и структур, имеющих различную оптическую плотность. Используемый метод по предлагаемому алгоритму может быть применим для определения объемной доли воздушных пространств в гистологических срезах легких. Также метод применим и для других тканей, структуры которых имеют крайнее значение (максимальное или минимальное) и относительно однородную оптическую плотность.

Выводы

Морфометрический метод определения объемной доли воздушных пространств в легких с процедурой сегментации изображений является значительно более объективным и менее трудоемким, чем известный метод точечного счета.

Сведения об авторе:

Новиков Н.Ю., к. мед. н., доцент, и.о. зав. каф. патологической анатомии с секционным курсом ГУ «КГМУ им. С.И. Георгиевского».

Метод применим для морфометрических исследований тканевых структур, имеющих однородную и отличную от других тканевых структур изображения оптическую плотность.

Морфометрический метод определения объемной доли воздушных пространств в легких с процедурой сегментации изображений может быть использован в ежедневной практике патологоанатомов и судмедэкспертов лечебных учреждений различного уровня аккредитации.

Перспективными исследованиями в данном направлении будут те, в которых, помимо денситометрии, будет учтена информация цветового пространства, координат, размерности и пространственного взаимоотношения изучаемых объектов.

Список литературы

1. Хронический вирусный гепатит / Под ред. В.В. Серова, З.Г. Апросиной. – М.: Медицина, 2002. – 384 с.
2. Серов В.В. Сравнительная морфологическая характеристика хронических вирусных гепатитов В и С / В.В. Серов // Российский журнал гастроэнтерологии, гепатологии, колопроктологии. – 1999. – Т. 9, №1. – С. 36–40.
3. McClelland R.A. A multicentre study into the reliability of steroid receptor immunocytochemical assay quantification / McClelland R.A., Wilson D., Leake R. et al. // Eur. J. Cancer. – 1991. – V. 27. – P. 711–715.
4. Rhodes A. Reliability of immunohistochemical demonstration of estrogen receptors in routine practice: interlaboratory variance in the sensitivity of detection and evaluation of scoring systems / A. Rhodes, B. Jasani, D. M. Barnes et al. // J. Clin. Pathol. – 2000. – V. 53. – P. 125–130.
5. Simpson J.F. Prognostic value of histologic grade and proliferative activity in axillary node-positive breast cancer: results from the Eastern Cooperative Oncology Group Companion Study / J.F. Simpson, R. Gray, L.G. Dressler et al. // J. Clin. Oncol. – 2000. – №18. – P. 2059–2069.
6. Pierre Mainil-Varlet A New Histology Scoring System for the Assessment of the Quality of Human Cartilage Repair: ICRS II / Pierre Mainil-Varlet, Boudewijn Van Damme, Dobrila Nestic, et al. // Am. J. Sports. Med. – 2010. – Vol. 38, №5. – P. 880–890.
7. Shoichiro Kojo Clinical Usefulness of a Prognostic Score in Histological Analysis of Renal Biopsy in Patients with Lupus Nephritis / Shoichiro Kojo, Ken-Ei Sada, Mizuho Kobayashi, et al. // The Journal of Rheumatology. – 2009. – Vol. 36. – №10. – P. 2218–2223.

Надійшла в редакцію 05.06.2012 р.