

М. А. Шишкин

Особенности иммуногистохимической экспрессии маркера клеточной пролиферации Ki-67 в опухолевых и стромальных клетках колоректальной аденокарциномы

Запорожский государственный медицинский университет

Ключевые слова: новообразования кишечника, аденокарцинома, толстый кишечник, прямая кишка, пролиферация.

Колоректальный рак занимает 2 место в мировом рейтинге распространённости злокачественных новообразований женщин и 3 место в рейтинге распространённости злокачественных новообразований мужчин.

Цель работы – сравнение уровней экспрессии маркера пролиферации Ki-67 в опухолевых и стромальных клетках колоректальной аденокарциномы, а также изучение корреляционных связей между уровнем пролиферативной активности колоректальной аденокарциномы и отдельными её клинико-морфологическими параметрами.

Материалы и методы. Проведено комплексное патогистологическое исследование операционного материала 30 пациентов, прооперированных по поводу аденокарциномы дистальных отделов ободочной кишки, а также аденокарциномы прямой кишки I–IV клинических стадий.

Результаты. Установлено, что опухолевые клетки колоректальной аденокарциномы характеризуются средними показателями индекса пролиферации, а клетки стромы данной опухоли – низкими. Выявлено наличие прямой сильной корреляционной связи между указанными показателями индекса пролиферации опухолевых клеток и клеток стромы. Кроме того, выявлено наличие обратной корреляционной связи средней силы между пролиферативной активностью опухолевых клеток и глубиной инвазии колоректальной аденокарциномы. Выявлено наличие прямой сильной корреляционной связи между степенью гистологической дифференцировки опухоли и глубиной её инвазии, а также прямой связи средней силы между степенью гистологической дифференцировки опухоли и вовлечением в злокачественный процесс лимфатических узлов, клинической стадией заболевания.

Выводы. Данные свидетельствуют о большей активности пролиферативных процессов в опухолевых клетках колоректальной аденокарциномы в сравнении с клетками стромы данной опухоли. Были получены данные, свидетельствующие об ассоциации пролиферативных процессов в раковых клетках и клетках стромы колоректальной аденокарциномы, а также об ассоциации пролиферативных процессов в опухолевых клетках с глубиной инвазии опухоли. Кроме того, получены данные, свидетельствующие о взаимосвязи между степенью гистологической дифференцировки колоректальной аденокарциномы, глубиной её инвазии, вовлечением в процесс лимфатических узлов, а также клинической стадией заболевания.

Особливості імуногістохімічної експресії маркера клітинної проліферації Ki-67 у пухлинних і стромальних клітинах колоректальної аденокарциноми

М. А. Шишкин

Колоректальний рак посідає друге місце у світовому рейтингу поширеності злоякісних новоутворень у жінок і третє у світовому рейтингу поширеності злоякісних новоутворень серед чоловіків.

Мета роботи – порівняння рівнів експресії маркера проліферації Ki-67 у пухлинних і стромальних клітинах колоректальної аденокарциноми, а також вивчення кореляційних зв'язків між рівнем проліферативної активності колоректальної аденокарциноми та окремими її клініко-морфологічними параметрами.

Матеріали та методи. Здійснили комплексне патогістологічне дослідження операційного матеріалу 30 пацієнтів, які прооперовані з приводу аденокарциноми дистальних відділів ободової кишки, а також аденокарциноми прямої кишки I–IV клінічних стадій.

Результати. Встановили, що пухлинні клітини колоректальної аденокарциноми характеризуються середніми показниками індексу проліферації, а клітини строми цієї пухлини – низькими. Виявлена наявність прямого сильного кореляційного зв'язку між наведеними показниками індексу проліферації пухлинних клітин і клітин стромы. Крім того, виявлена наявність зворотного кореляційного зв'язку середньої сили між проліферативною активністю пухлинних клітин і глибиною інвазії колоректальної аденокарциноми, а також наявність прямого сильного кореляційного зв'язку між ступенем гістологічного диференціювання пухлини та глибиною її інвазії, а також прямого зв'язку середньої сили між ступенем гістологічного диференціювання пухлини та залученням у злоякісний процес лімфатичних вузлів, клінічною стадією захворювання.

Висновки. Дані, що отримали, свідчать про більшу активність проліферативних процесів у пухлинних клітинах колоректальної аденокарциноми порівняно з клітинами стромы цієї пухлини та про асоціацію проліферативних процесів у ракових клітинах і клітинах стромы колоректальної аденокарциноми, а також про асоціацію проліферативних процесів у ракових клітинах із глибиною інвазії пухлини. Окрім того, одержали дані, що свідчать про взаємозв'язок між ступенем гістологічного диференціювання колоректальної аденокарциноми, глибиною її інвазії, залученням у процес лімфатичних вузлів, а також клінічною стадією захворювання.

Ключові слова: новоутворення кишечника, аденокарцинома, товстий кишечник, пряма кишка, проліферація.

Патологія. – 2016. – № 2 (37). – С. 76–81

Immunohistochemical study of Ki-67 expression in the tumor cells and the stromal cells of colorectal adenocarcinoma

M. A. Shyshkin

Colorectal cancer is the third most common cancer in men and the second in women.

Aim. The aim of this research was to compare the expression levels of Ki-67 in the tumor cells and the stromal cells of colorectal adenocarcinoma, and also to study the correlations between proliferative activity of colorectal adenocarcinoma and particular clinic-pathological parameters of the tumor.

Materials and methods. For this purpose, pathohistological and immunohistochemical studies were used. The surgical material of 30 patients with distal colon adenocarcinoma and rectal adenocarcinoma (I–IV clinical stages) was analyzed.

Results. It was established that the tumor cells of colorectal adenocarcinoma are characterized by the medium Ki-67 labeling index, but the stromal cells of this tumor are characterized by the low Ki-67 labeling index. The direct strong correlation between Ki-67 labeling index of the tumor cells and Ki-67 labeling index of the stromal cells was revealed. Moreover, reverse medium correlation between Ki-67 labeling index of the tumor cells and the depth of tumor invasion was revealed. Direct strong correlation between histological grade of the tumor and the depth of invasion, and also direct medium correlation between histological grade of the tumor and the presence of lymph node metastasis, clinical stage of the tumor were revealed.

Conclusions. These data demonstrate that proliferative activity of the tumor cells of colorectal adenocarcinoma is significantly higher than proliferative activity of the stromal cells of this tumor. Furthermore, the tight association between proliferative processes in the tumor cells and the stromal cells of colorectal adenocarcinoma, and also the associations between proliferative processes in the tumor cells and the depth of tumor invasion, histological grade of the tumor and the presence of lymph node metastasis, histological grade of the tumor and clinical stage of the tumor were established.

Key words: *Intestinal Neoplasms, Adenocarcinoma, Colon, Rectum, Cell Proliferation.*

Pathologia 2016; № 2 (37): 76–81

Согласно статистическим данным, приведённым American Cancer Society в 2012 году, колоректальный рак (КРП) занимал второе место в мировом рейтинге распространённости злокачественных новообразований женщин и третье в рейтинге распространённости злокачественных новообразований мужчин. Кроме того, отмечался стойкий рост числа заболеваемости КРП в странах Восточной Европы и Азии [1]. По данным Национального канцер-регистра Украины, в 2014 году раки ободочной и прямой кишки занимали 2 и 4 места соответственно в структуре смертности от злокачественных новообразований женщин, а также 5 и 4 места в структуре смертности от злокачественных новообразований мужчин. Случаи смерти от КРП составили 13,3 % всех случаев онкологической смертности женщин и 12,8 % среди всех случаев онкологической смертности мужчин [2].

В настоящее время общепризнанной является многоступенчатая концепция канцерогенеза, согласно которой рак возникает вследствие постепенного накопления множества мутаций, в частности в генах-промоторах онкогенеза и в генах-онкосупрессорах [3]. Постоянство пролиферативной активности клеток слизистой оболочки толстого кишечника в норме поддерживается за счёт баланса между активностью протоонкогенов, способствующих активации клеточной пролиферации, и онкосупрессорных генов, способствующих снижению уровня клеточной пролиферации [4]. В результате мутаций, лежащих в основе развития рака, происходит деактивация онкосупрессорных генов, за счёт чего нарушается баланс между стимуляцией и угнетением клеточной пролиферации [3].

Ki-67 – ядерный антиген, который участвует в процессе регуляции клеточного цикла и присутствует в клеточных ядрах на протяжении G1, S, G2 фаз клеточного цикла, а также на протяжении фазы митоза [5]. В настоящее время антитела к Ki-67 широко приме-

няются в качестве иммуногистохимического маркера клеточной пролиферации. Доказана роль возрастающей экспрессии данного маркера в формировании агрессивного фенотипа многих злокачественных опухолей [6]. В частности, известно, что высокий уровень экспрессии Ki-67 является прогностически неблагоприятным фактором для рака молочной железы, мочевого пузыря, простаты [7–9]. Сотрудниками нашей кафедры установлено, что гепато- и холангиоцеллюлярные карциномы диаметром более 5 см отличаются большим уровнем экспрессии Ki-67 в сравнении с аналогичными опухолями меньшего диаметра [10]. Кроме того, установлено, что инвазивная аденокарцинома эндометрия отличается значимо большим уровнем экспрессии Ki-67 в сравнении с неинвазивной аденокарциномой эндометрия [11]. Литературные данные, касающиеся роли Ki-67 в развитии и прогрессии колоректального рака, противоречивы. Вопрос о прогностической ценности данного маркера в диагностике колоректальных карцином всё ещё остается открытым.

Цель работы

Сравнить уровни экспрессии маркера клеточной пролиферации Ki-67 в опухолевых и стромальных клетках колоректальной аденокарциномы, а также установить наличие корреляционных связей между уровнем пролиферативной активности колоректальной аденокарциномы и отдельными её клинико-морфологическими параметрами.

Материалы и методы исследования

Проведено патогистологическое и иммуногистохимическое исследование операционного материала 30 больных, прооперированных по поводу аденокарциномы дистальных отделов ободочной кишки, а также аденокарциномы прямой кишки I–IV клинических стадий.

Полученные на прецизионном ротационном микротоме Microm HM 340E (Thermo Scientific, США) парафиновые срезы окрашивали гематоксилином и эозином, а также с помощью ШИК-реакции. Окрашенные парафиновые срезы подлежали патогистологическому исследованию. Иммуногистохимическое исследование проводилось в депарафинированных срезах после температурной демаскировки и подавления активности эндогенной пероксидазы, согласно стандартной методике [5]. С использованием моноклональных антител Mo a-Hu Ki-67 Antigen (Clone MIB-1, «ДАКО», Дания) изучали пролиферативную активность опухолевых и стромальных клеток колоректальной аденокарциномы. Результаты ИГХ исследования оценивали в микроскопе AxioPlan 2 («Carl Zeiss», ФРГ), срезы фотографировали цифровой фотокамерой «Canon EOS 1000D» (Япония) в 5 полях зрения при увеличении x200.

Уровень экспрессии маркера Ki-67 анализировали в цифровых фотоизображениях ИГХ микропрепаратов с использованием пакета Photoshop CC (2014). Пролиферативную активность исследуемых новообразований оценивали индексом пролиферации (ИП), который представляет собой процент клеток с ядерной экспрессией Ki-67 [12,13]. При наличии в стандартизированном поле зрения менее 25 % иммунопозитивных клеток ИП оценивался как низкий, при наличии 25–75 % иммунопозитивных клеток – как средний, а при наличии в поле зрения более 75 % иммунопозитивных клеток – как высокий [14].

Результаты статистически обработали на персональном компьютере в программе «STATISTICA 6.0» (StatSoft Inc., лицензия № AXXR712D833214FAN5). Вычисляли медиану (Me), нижний и верхний квартили (Q_1 ; Q_3). Сравнение проводили с помощью Т-критерия Вилкоксона, разница между изучаемыми параметрами считалась статистически значимой при значении $p < 0,05$. Изучение связей между исследуемыми параметрами проводили с помощью коэффициента ранговой корреляции Спирмена, а также с помощью метода Гамма.

Результаты и их обсуждение

В результате патоморфологического исследования операционного материала установлено, что I стадия заболевания ($T_{1-2} N_0 M_0$) имела место в 16,7 % случаев, II стадия ($T_{3-4} N_0 M_0$) – в 26,7 % случаев, III стадия ($T_{1-4} N_{1-2} M_0$) – в 33,3 % случаев и IV стадия заболевания ($T_{1-4} N_{1-2} M_1$) имела место в 23,3 % случаев (рис. 1).

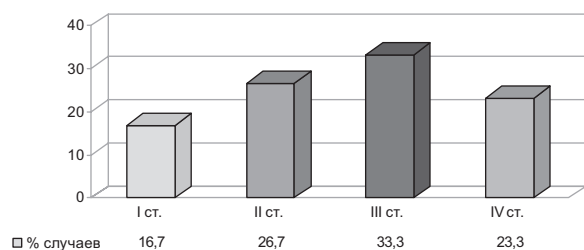


Рис. 1. Распределение случаев колоректальной аденокарциномы по стадиям заболевания.

Кроме того, установлено, что случаи высокодифференцированной (G_1) колоректальной аденокарциномы составили 16,7 % от общего числа исследованных случаев, умеренно дифференцированной (G_2) – 16,7 %, низкодифференцированной (G_3) – 66,6 % (рис. 2).

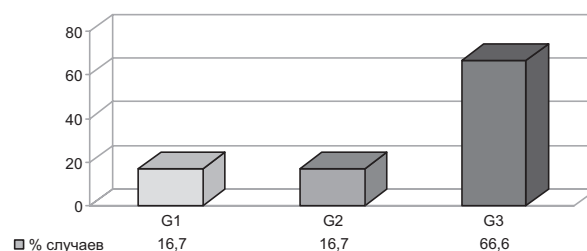


Рис. 2. Распределение случаев колоректальной аденокарциномы по степени дифференцировки опухоли.

При иммуногистохимическом исследовании положительное иммуноокрашивание ядер выявлялось как в собственно опухолевых, так и в стромальных клетках колоректальной аденокарциномы. Медиана ИП опухолевых клеток колоректальной аденокарциномы составила 41,20 % (36,62; 59,42), медиана ИП клеток стромы – 5,23 % (4,72; 6,45). Разница между полученными показателями статистически значима ($p < 0,05$). Таким образом, установлено: опухолевые клетки колоректальной аденокарциномы характеризуются средним уровнем экспрессии Ki-67, а клетки стромы – низким (рис. 3).

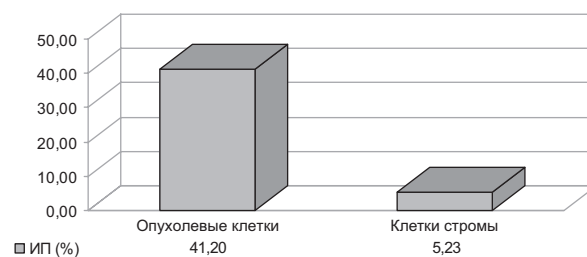

Рис. 3. Значение индекса пролиферации опухолевых и стромальных клеток колоректальной аденокарциномы ($p < 0,05$).

При анализе результатов исследования колоректальной аденокарциномы выявлена прямая сильная корреляционная связь для показателей ИП опухолевых клеток и клеток стромы колоректальной аденокарциномы (коэффициент корреляции Спирмена – 0,85).

Кроме того, выявлено наличие корреляций между следующими клинико-морфологическими параметрами: ИП опухолевых клеток и глубиной инвазии опухоли (pT); степенью дифференцировки опухоли (G) и глубиной её инвазии (pT), метастатическим поражением лимфатических узлов (pN), а также стадией заболевания (pTNM); глубиной инвазии опухоли (pT) и метастатическим поражением лимфатических узлов (pN); наличием отдалённых метастазов (pM), а также стадией заболевания (pTNM); метастатическим поражением лимфатических узлов (pN) и стадией заболевания (pTNM); наличием отдалённых метастазов (pM) и стадией заболевания (pTNM) (табл. 1).

Изучение связей между клинико-морфологическими параметрами колоректальной аденокарциномы

	ИП опухолевых клеток	ИП клеток стромы	G	pT	pN	pM	Стадия
ИП опухолевых клеток	1,00	0,85*	-0,31	0,48*	0,00	0,20	0,21
ИП клеток стромы	0,85*	1,00	-0,07	0,20	0,04	0,04	0,04
G	-0,31	-0,07	1,00	0,86*	0,67*	0,28	0,64*
pT	-0,48*	-0,20	0,86*	1,00	0,84*	1,00*	0,91*
pN	0,00	0,04	0,67*	0,84*	1,00	0,51	0,80*
pM	-0,20	-0,04	0,28	1,00*	0,51	1,00	1,00*
Стадия	-0,21	-0,04	0,64*	0,91*	0,80*	1,00*	1,00

Примечание: * – наличие корреляционной связи.

Согласно современным литературным данным, уровни экспрессии маркера клеточной пролиферации Ki-67 в клетках колоректальной карциномы варьируют в широком диапазоне [12,13]. По данным Sen A. et al. (2015), ИП опухолевых клеток колоректальной карциномы варьирует в пределах от 9 % до 51 %, при этом авторы установили наличие прямой корреляционной связи между ИП и степенью гистологической дифференцировки опухоли. Согласно данным, приведённым авторами, средний показатель ИП для высокодифференцированных колоректальных аденокарцином составил 14,25 %, для умеренно дифференцированных – 31,64 % и для низкодифференцированных – 43,08 % [12]. По данным Zlatian M. et al. (2015), ИП колоректальной карциномы варьирует в пределах от 32,8 % до 59,42 %, при этом авторы также выявили наличие корреляций между ИП и степенью гистологической дифференцировки опухоли [13]. В то же время в ряде исследований не выявлено наличия корреляционной связи между ИП колоректальной карциномы и степенью её гистологической дифференцировки [15–17]. Показатель медианы ИП, полученный в результате проведённого исследования (41,20 % (36,62; 59,42)), не противоречит современным литературным данным. Корреляций между ИП колоректальной карциномы и степенью её гистологической дифференцировки (G) выявлено не было. Однако установлено наличие прямой сильной связи между показателями G и pT (коэффициент корреляции Спирмена составил 0,86), прямой связи средней силы между показателями G и pN (коэффициент корреляции Спирмена составил 0,67), а также прямой связи средней силы между показателем G и клинической стадией заболевания (коэффициент корреляции Спирмена составил 0,64). Следовательно, снижение степени дифференцировки опухоли, при котором увеличивается числовой показатель G, ассоциировано с увеличением глубины инвазии колоректальной карциномы, вовлечением лимфатических узлов в злокачественный процесс, а также с увеличением показателя клинической стадии заболевания.

Литературные данные, касающиеся корреляционных связей между ИП колоректальной карциномы и показате-

лями pTNM, также варьируют. По данным I. Meteoglu et al. (2015), имеется прямая корреляционная связь между ИП колоректальной карциномы и показателями pT, pN [17]. A. Hegazy et al. (2014), а также U. Nabi et al. (2008) приводили данные, согласно которым имеется обратная корреляционная связь между ИП колоректальной аденокарциномы и показателем pT [18,19]. Помимо этого, в литературе были найдены данные, согласно которым ИП колоректальной карциномы не коррелирует с показателями pTNM [12,16]. В результате проведённого исследования была выявлена обратная корреляционная связь средней силы между ИП колоректальной аденокарциномы и показателем pT (коэффициент корреляции Спирмена составил -0,48), свидетельствующая о снижении пролиферативной активности раковых клеток исследуемой опухоли с увеличением глубины её инвазии. Корреляционных связей между ИП колоректальной аденокарциномы и показателями pN, pM выявлено не было.

Изучался также вопрос о наличии корреляций между отдельными показателями системы pTNM, клинической стадией заболевания. Было установлено наличие сильной связи между показателями pT и pN (коэффициент корреляции Спирмена составил 0,84), pT и pM (коэффициент корреляции Спирмена составил 1,0), а также между показателем pT и клинической стадией заболевания (коэффициент корреляции Спирмена составил 0,91). Кроме того, было выявлено наличие сильной связи между показателем pN и клинической стадией заболевания (коэффициент корреляции Спирмена составил 0,80), а также между показателем pM и клинической стадией заболевания (коэффициент корреляции Спирмена составил 1,0). Полученные данные согласуются с общепринятой концепцией системы pTNM [20] и отражают специфику корреляционных связей между вышеназванными параметрами в случаях заболевания колоректальной аденокарциномой.

Выводы

1. Опухолевые клетки колоректальной аденокарциномы характеризуются средними показателями индекса пролиферации (41,20 % (36,62; 59,42)), в то время как стромальные клетки данной опухоли характеризуются

низкими показателями индекса пролиферации (5,23 % (4,72; 6,45)) ($p < 0,05$).

2. Наличие прямой сильной корреляционной связи (коэффициент корреляции Спирмена = 0,85) между средними показателями индекса пролиферации опухолевых клеток колоректальной аденокарциномы и низкими показателями индекса пролиферации клеток стромы данной опухоли свидетельствует об ассоциации пролиферации раковых клеток и клеток опухолевого микроокружения.

3. Обратная корреляционная связь средней силы (коэффициент корреляции Спирмена = -0,48) между индексом пролиферации опухолевых клеток колоректальной аденокарциномы и показателем глубины инвазии опухоли (pT) свидетельствует о том, что пролиферативная активность раковых клеток колоректальной аденокарциномы, взятых из центра опухоли, снижается с увеличением

глубины инвазии опухоли.

4. Наличие прямой сильной корреляционной связи между степенью гистологической дифференцировки (G) колоректальной аденокарциномы и показателем глубины инвазии опухоли (pT) (коэффициент корреляции Спирмена = 0,86), прямой связи средней силы между показателем G и показателем метастатического поражения лимфатических узлов (pN) (коэффициент корреляции Спирмена = 0,67), а также между показателем G и клинической стадией заболевания (коэффициент корреляции Спирмена = 0,64) свидетельствует о том, что снижение степени гистологической дифференцировки колоректальной аденокарциномы ассоциировано с увеличением глубины инвазии опухоли, вовлечением лимфатических узлов в злокачественный процесс, а также увеличением показателя клинической стадии заболевания.

Конфликт интересов: отсутствует.

Список литературы

1. Torre L. Global Cancer Facts & Figures / L. Torre, R. Siegel, A. Jemal. – Atlanta: American Cancer Society, 2015. – 64 pp.
2. Рак в Україні, 2014–2015 / З.П. Федоренко, Л.О. Гулак, Ю.Й. Михайлович та ін. // Бюлетень національного канцер-реєстру України. – 2016. – №17.
3. Pancione M. Genetic and Epigenetic Events Generate Multiple Pathways in Colorectal Cancer Progression / M. Pancione, A. Remo, V. Colantuoni // Pathology Research International. – 2012. – Vol. 2012. – P. 117–28.
4. Colorectal carcinogenesis – update and perspectives / H. Raskov, H. Pommergaard, J. Burcharth, J. Rosenberg // World Journal of Gastroenterology. – 2014. – Vol. 20. – №48. – P. 18151–164.
5. Dabbs D.J. Diagnostic Immunohistochemistry / D.J. Dabbs. – 3rd ed. – N. Y. : Ch. Livingstone, 2010. – 941 p.
6. Ki-67 is required for maintenance of cancer stem cells but not cell proliferation / J. Cidado, H. Wong, D. Rosen et al. // Oncotarget. – 2016. – Vol. 7. – №5. – P. 6281–293.
7. Urruticoechea A. Proliferation marker Ki-67 in early breast cancer / A. Urruticoechea, I. Smith, M. Dowsett // Journal of Clinical Oncology. – 2005. – №23. – P. 7212–220.
8. High Ki-67 immunohistochemical reactivity correlates with poor prognosis in bladder carcinoma / Y. Luo, X. Zhang, M. Mo et al. // Medicine. – 2016. – Vol. 95. – №15. – P. 525–41.
9. Prognostic value of Ki-67 for prostate cancer death in a conservatively managed cohort / G. Fisher, H. Yang, S. Kudahetti et al. // British Journal of Cancer. – 2013. – Vol. 108. – №2. – P. 271–77.
10. Туманский В.А. Экспрессия маркеров прогрессирования опухоли в гепато- и холангиоцеллюлярном раке печени разной величины / В.А. Туманский, М.Д. Зубко // Актуальні питання фармацевтичної і медичної науки та практики. – 2015. – №2(18). – С. 93–97.
11. Туманский В.А. Сравнительная иммуногистохимическая характеристика экспрессии рецепторов эстрогена- α и прогестерона, p16 и p53, Ki-67 и каспазы-3 в инвазивной эндометриоидной аденокарциноме тела матки и в пролиферативном эндометрии / В.А. Туманский, А.В. Чепец // Патология. – 2016. – №1(36). – С. 22–28.
12. Expression of CDX-2 and Ki-67 in different grades of colorectal adenocarcinomas / A. Sen, S.R. Mitra, N. Das et al. // Indian Journal of Pathology and Microbiology. – 2015. – Vol. 58. – №2. – P. 158–62.
13. Histochemical and immunohistochemical evidence of tumor heterogeneity in colorectal cancer / O.M. Zlatian,

- M.V. Comănescu, A.F. Roșu et al. // Romanian Journal of Morphology & Embryology. – 2015. – №1(56). – P. 175–81.
14. The Human Protein Atlas [Электронный ресурс] / M. Uhlen, L. Fagerberg, B.M. Hallström. – 2015. – Режим доступа: <http://www.proteinatlas.org>.
15. Correlation between proliferation markers: PCNA, Ki-67, MCM-2 and antiapoptotic protein Bcl-2 in colorectal cancer / K. Guzińska-Ustymowicz, A. Pryczynicz, A. Kemon, J. Czyżewska // Anticancer Research. – 2009. – №29(8). – P. 3049–52.
16. High Ki67 expression is an independent good prognostic marker in colorectal cancer / N. Melling, C. Kowitz, R. Simon et al. // Journal of Clinical Pathology. – 2016. – №69. – P. 209–14.
17. Nuclear Factor Kappa B, Matrix Metalloproteinase-1, p53, and Ki-67 Expressions in the Primary Tumors and the Lymph Node Metastases of Colorectal Cancer Cases / I. Meteoglu, I.H. Erdogdu, P. Tuncyurek et al. // Gastroenterology Research and Practice. – 2015. – Vol. 10. – P. 543–52.
18. Role of Ki-67, P53 and Bcl-2 in Advanced Colorectal Carcinoma (Histopathological and Immunohistochemical Study) / A. Hegazy, S. Daoud, I. Shawky et al. // Academic Journal of Cancer Research. – 2014. – №7(3). – P. 168–72.
19. Nabi U. Ki-67 proliferating index and histological grade, type and stage of colorectal carcinoma / U. Nabi, A. Nagi, W. Sami // Journal of Ayub Medical College. – 2008. – №20. – P. 44–48.
20. Галайчук І.Й. TNM-класифікація злоякісних пухлин: історія, принципи, практичне застосування / І.Й. Галайчук // Онкологія. – 2010. – Т. 12. – №3. – С. 270–75.

References

1. Torre, L., Siegel, R., & Jemal, A. (2015) *Global Cancer Facts & Figures*. Atlanta: American Cancer Society.
2. Fedorenko, Z.P., Gulak, L.O., Mikhailovych, Yu.Y., Gorokh, E.L., Ryzhov, A.U., Sumkina, O.V., Kutsenko, L.B. (2016). Rak v Ukraini, 2014–2015 [Cancer in Ukraine, 2014–2015]. *Biuletyn natsionalnoho kanser-reiestru Ukrainy*, 17, 37. [in Ukrainian].
3. Pancione, M., Remo, A., & Colantuoni, V. (2012) Genetic and epigenetic events generate multiple pathways in colorectal cancer progression. *Pathology Research International*, 2012, 117–28. doi: <http://dx.doi.org/10.1155/2012/509348>.
4. Raskov, H., Pommergaard, H., Burcharth, J., & Rosenberg, J. (2014) Colorectal carcinogenesis – update and perspectives. *World Journal of Gastroenterology*, 20(48), 18151–164. doi: 10.3748/wjg.v20.i48.18151.

5. Dabbs, D. J. (2010) *Diagnostic Immunohistochemistry*. New York: Ch. Livingstone.
6. Cidado, J., Wong, H., Rosen, D., Cimino-Mathews, A., Garay, J., Fessler, A., et al. (2016) Ki-67 is required for maintenance of cancer stem cells but not cell proliferation. *Oncotarget*, 7(5), 6281–293. doi: 10.18632/oncotarget.7057.
7. Urruticoechea, A., Smith, I., & Dowsett, M. (2005) Proliferation marker Ki-67 in early breast cancer. *Journal of Clinical Oncology*, 23, 7212–220.
8. Luo, Y., Zhang, X., Mo, M., Tan, Z., Huang, L., Zhou, H., et al. (2016) High Ki-67 immunohistochemical reactivity correlates with poor prognosis in bladder carcinoma. *Medicine*, 95(15), 525–41. doi: 10.1097/MD.0000000000003337.
9. Fisher, G., Yang, H., Kudahetti, H., Moller, H., Scardino, P., Cuzick, J., & Berney, D. (2013) Prognostic value of Ki-67 for prostate cancer death in a conservatively managed cohort. *British Journal of Cancer*, 108(2), 271–77. doi: 10.1038/bjc.2012.598
10. Tumanskiy, V. A., & Zubko, M. D. (2015) Експресија маркерів прогресування опухолі в гепато- і холангіоцелюлярному раку печінки різної величини [The expression of tumor progression markers in hepatocellular and cholangiocellular liver carcinomas of different sizes]. *Aktualni pytan- nia farmatsevtichnoi i medychnoi nauky ta praktyky*, 2(18), 93–97. [in Ukrainian]. doi: <http://dx.doi.org/10.14739/2409-2932.2015.2.46615>.
11. Tumanskiy, V. A., & Chepets, A. V. (2016) Sravnitel'naya immunogistokhimicheskaya kharakteristika e'kspressii retseptorov e'strogena-a i progesterona, p16 i p53, Ki-67 i kaspazyi-3 v invazivnoj e'ndometrioidnoj adenokartsinome tela matki i v proliferativnom e'ndometrii [Comparative immunohistochemical characteristics of expression of estrogen receptors-alpha, progesterone receptors, p16, p53, Ki-67 and caspase 3 in invasive endometrial adenocarcinoma and normal proliferative]. *Pathologia*, 1(36), 22-28. [in Ukrainian]. doi: 10.14739/2310-1237.2016.1.72165.
12. Sen, A., Mitra, S., Das, R.N., Dasgupta, S., Saha, K., Chatterjee, U., et al. (2015) Expression of CDX-2 and Ki-67 in different grades of colorectal adenocarcinomas. *Indian Journal of Pathology and Microbiology*, 58(2), 158–62. doi: 10.4103/0377-4929.155304.
13. Zlatian, O. M., Comănescu, M. V., Roșu, A. F., Roșu, L., Cruce, M., Găman, A. E., et al. (2015) Histochemical and immunohistochemical evidence of tumor heterogeneity in colorectal cancer. *Romanian Journal of Morphology & Embryology*, 1(56), 175–81.
14. Uhlén, M., Fagerberg, L., Hallström, B.M., Lindskog, C., Oksvold, P., Mardinoglu, A., et al. (2015) The Human Protein Atlas. Retrieved from: <http://www.proteinatlas.org>.
15. Guzińska-Ustymowicz, K., Pryczynicz, A., Kemon, A., & Czyżewska, J. (2009) Correlation between proliferation markers: PCNA, Ki-67, MCM-2 and antiapoptotic protein Bcl-2 in colorectal cancer. *Anticancer Research*, 29(8), 3049–52.
16. Melling, N., Kowitz, C. M., Simon, R., Bokemeyer, C., Terracciano, L., Sauter, G., et al. (2016) High Ki67 expression is an independent good prognostic marker in colorectal cancer. *Journal of Clinical Pathology*, 69, 209–14. doi: 10.1136/jclinpath-2015-202985.
17. Meteoglu, I., Erdogdu, I. H., Tuncyurek, P., Coskun, A., Culhaci, N., Erkus, M., & Barutca, S. (2015) Nuclear Factor Kappa B, Matrix Metalloproteinase-1, p53, and Ki-67 Expressions in the Primary Tumors and the Lymph Node Metastases of Colorectal Cancer Cases. *Gastroenterology Research and Practice*, 10, 543–52. doi: 10.1155/2015/945392.
18. Hegazy, A., Daoud, S. A., Ibrahim, W. S., El-Atrebi, K., Saker, M., & Abdel-Wahab, N. (2014) Role of Ki-67, P53 and Bcl-2 in Advanced Colorectal Carcinoma (Histopathological and Immunohistochemical Study). *Academic Journal of Cancer Research*, 7(3), 168–72. doi: 10.5829/idosi.ajcr.2014.7.3.1111.
19. Nabi, U., Nagi, A., & Sami, W. (2008) Ki-67 proliferating index and histological grade, type and stage of colorectal carcinoma. *Journal of Ayub Medical College*, 20, 44–48.
20. Halaichuk, I. Y. (2010) TNM-klassyfikatsiia zloiakisnykh pukhlyn: istoriia, pryntsyipy, praktychne zastosuvannia [TNM-classification of malignant tumors: history, principles, practical application]. *Onkologhiia*, 3, 270–75. [in Ukrainian].

Сведения об авторе:

Шишкин М. А., канд. мед. наук, доцент каф. патологической анатомии и судебной медицины, Запорожский государственный медицинский университет, E-mail: masiles@mail.ru.

Відомості про автора:

Шишкін М. А., канд. мед. наук, доцент каф. патологічної анатомії та судової медицини, Запорізький державний медичний університет, E-mail: masiles@mail.ru.

Information about author:

Shyshkin M. A., MD, PhD, Associate Professor, Department of Pathological Anatomy and Forensic Medicine, Zaporizhzhia State Medical University, E-mail: masiles@mail.ru.

Надійшла в редакцію 20.07.2016 р.