

С. Н. Завгородний, А. И. Рылов, М. А. Кубрак, М. Б. Данилюк, О. Д. Найдёнов, Г. М. Грищенко

Опыт применения лапароскопической аппендэктомии при остром аппендиците

Запорожский государственный медицинский университет, Украина,

КУ «Городская клиническая больница экстренной и скорой медицинской помощи г. Запорожья», Украина

Ключевые слова: аппендицит, лапароскопия, аппендэктомия, титан, клипсы.

Лапароскопическая аппендэктомия является «золотым стандартом» в лечении пациентов с острым аппендицитом.

Цель работы – оценить результаты лечения больных, которым выполнена лапароскопическая аппендэктомия с применением методики клипирования культи червеобразного отростка титановыми клипсами.

Материалы и методы. Проведён анализ 569 историй болезни пациентов, поступивших в 1 хирургическое отделение ГКБЭ и СМП г. Запорожья с диагнозом «острый аппендицит» в период с 2013 по 2015 год, которым была выполнена лапароскопическая аппендэктомия.

Результаты. У 190 пациентов (33,4 %) обнаружена катаральная форма острого аппендицита, у 341 больного (59,9 %) выявлена флегмонозная форма воспаления червеобразного отростка, и у 38 оперированных (6,7 %) – гангренозная форма. Неосложнённые формы острого аппендицита наблюдались у 312 госпитализированных (54,8 %). Осложнённые формы острого воспаления червеобразного отростка отмечены у 231 больного (40,6 %). Деструктивный гангренозно-перфоративный аппендицит обнаружен у 26 пациентов (4,6 %). Всем больным была выполнена видеолапароскопия. В 7 случаях (1,2 %) произведена конверсия путём нижнесрединной лапаротомии. В послеоперационном периоде у 11 больных (1,9 %) наблюдались осложнения, связанные с оперативным вмешательством. Среднее время оперативного вмешательства при проведении лапароскопической аппендэктомии составило 31 ± 19 минут, $p < 0,05$. Средний койко-день при лапароскопической аппендэктомии составил $6,3 \pm 1,2$ дня, $p < 0,01$.

Выводы. Лапароскопическая аппендэктомия должна быть «золотым стандартом» в лечении больных с неосложнёнными формами острого аппендицита. При подозрении на осложнённую форму острого аппендицита или деструктивные изменения червеобразного отростка первым этапом операции должна быть видеолапароскопия. При невозможности выполнения необходимого объёма оперативного вмешательства видеолапароскопически необходимо производить конверсию путём нижнесрединной лапаротомии. Обработка культи червеобразного отростка при помощи титановых клипс не уступает в плане надёжности и безопасности другим методам.

Патология. – 2016. – №3 (38). – С. 43–47

Досвід застосування лапароскопічної апендектомії при гострому апендициті

С. М. Завгородній, А. І. Рилов, М. А. Кубрак, М. Б. Данилюк, О. Д. Найдёнов, Г. М. Грищенко

Лапароскопічна апендектомія є «золотим стандартом» у лікуванні пацієнтів із гострим апендицитом.

Мета роботи – оцінити результати лікування хворих, яким виконана лапароскопічна апендектомія з застосуванням методики кліпування кулки червоподібного відростка титановими кліпсами.

Матеріали та методи. Здійснили аналіз 569 історій хвороби пацієнтів, які госпіталізовані в 1 хірургічне відділення МКЛЕ та ШМД м. Запоріжжя з діагнозом «гострий апендицит» у період із 2013 по 2015 рік, яким виконана лапароскопічна апендектомія.

Результати. У 190 пацієнтів (33,4 %) виявлена катаральна форма гострого апендициту, у 341 хворого (59,9 %) – флегмонозна форма запалення червоподібного відростка, у 38 оперованих (6,7 %) – гангренозна форма. Неускладнені форми гострого апендициту спостерігали у 312 госпіталізованих (54,8 %). Ускладнені форми гострого запалення червоподібного відростка виявлені у 231 хворого (40,6 %). Деструктивний гангренозно-перфоративний апендицит виявлений у 26 пацієнтів (4,6 %). Усім хворим виконана відеолапароскопія. У 7 випадках (1,2 %) здійснена конверсія шляхом нижньосередньої лапаротомії. У післяопераційному періоді у 11 хворих (1,9 %) спостерігали ускладнення, що пов'язані з оперативним втручанням. Середній час оперативного втручання під час лапароскопічної апендектомії становив 31 ± 19 хв, $p < 0,05$. Середній ліжко-день при лапароскопічній апендектомії – $6,3 \pm 1,2$ дня, $p < 0,01$.

Висновки. Лапароскопічна апендектомія повинна бути «золотим стандартом» у лікуванні хворих із неускладненими формами гострого апендициту. Під час підозри на ускладнену форму гострого апендициту або деструктивні зміни червоподібного відростка першим етапом операції повинна стати відеолапароскопія. За неможливості виконання необхідного обсягу оперативного втручання за допомогою відеолапароскопії необхідно здійснити конверсію шляхом нижньосередньої лапаротомії. Обробка кулки червоподібного відростка за допомогою титанових кліпс не поступається щодо надійності та безпеки іншим методам.

Ключові слова: апендицит, лапароскопія, апендектомія, титан, кліпси.

Патология. – 2016. – №3 (38). – С. 43–47

Experience in the application of laparoscopic appendectomy in acute appendicitis

S. N. Zavgorodniy, A. I. Rylov, M. A. Kubrak, M. B. Danyluk, O. D. Naydenov, G. M. Grishchenko

Laparoscopic appendectomy is the gold standard in the treatment of patients with acute appendicitis.

The purpose of the study. To evaluate the results of patients who underwent laparoscopic appendectomy with the application of the clipping method for appendicular stump with titanium clips.

Materials and methods. Analysis of 569 case histories of patients admitted to the 1st surgical department of Zaporozhye City Clinical Hospital of Urgent and Emergency Care with the diagnosis of “acute appendicitis” in the period from 2013 to 2015, who underwent laparoscopic appendectomy.

Results. 190 patients (33.4%) had catarrhal form of acute appendicitis, 341 patients (59.9%) revealed phlegmonous form of inflammation of the appendix, and 38 operated patients (6.7%) had gangrenous form. Uncomplicated forms of acute appendicitis were observed in 312 hospitalized patients (54.8%). Complicated forms of acute inflammation of the appendix were observed in 231 patients (40.6%). Destructive gangrenous-perforated appendicitis was detected in 26 patients (4.6%). All patients underwent videolaparoscopy. In 7 cases (1.2%) the conversion was performed by means of lower midline laparotomy. In the postoperative period 11 patients (1.9%) had complications related to surgery. The average time of surgical intervention of performing laparoscopic appendectomy was 31±19 min, $p < 0.05$. The average time in the hospital after laparoscopic appendectomy was 6.3±1.2 days, $p < 0.01$.

Conclusions. Laparoscopic appendectomy should be the gold standard in the treatment of patients with the uncomplicated forms of acute appendicitis. If suspecting a complicated form of acute appendicitis or destructive changes of the appendix the first stage of the operation should be videolaparoscopy. If unable to perform the necessary volume of surgical intervention with videolaparoscopy, one must carry out the conversion by lower midline laparotomy. Treatment of the appendicular stump by using titanium clips is not inferior in terms of reliability and safety to other methods.

Key words: Appendicitis, Laparoscopy, Appendectomy, Titanium, Clips.

Pathologia 2016; №3 (38): 43–47

Острый аппендицит — одно из самых распространённых острых хирургических заболеваний органов брюшной полости. Более чем у 50% больных, которых госпитализируют в хирургический стационар в ургентном порядке, диагностируют острый аппендицит, а количество оперативных вмешательств при этом заболевании (аппендэктомия) в структуре неотложных оперативных вмешательств составляет 80–85% [2,5,8]. Острый аппендицит наблюдается преимущественно у пациентов молодого возраста (среди всех пациентов с острым аппендицитом 72–75% больных младше 30 лет) [6]. При этом женщины болеют в 1,5 раза чаще, чем мужчины [1]. Заболеваемость острым аппендицитом составляет 21–22 случая на 100 000 населения [7]. Послеоперационная летальность, по данным разных авторов, колеблется в пределах 0,1–0,3% (преимущественно при деструктивных формах аппендицита) без тенденции к снижению [3].

Стремительно развивающаяся в последнее время видеоэндоскопическая хирургия определяет новые подходы в лечении больных с острым аппендицитом. Лапароскопическая аппендэктомия давно стала «золотым стандартом» в лечении пациентов с данной патологией [2,9]. Эта методика в сравнении с традиционной имеет ряд очевидных преимуществ: минимальная травматичность, меньшая частота послеоперационных осложнений, косметический эффект, полноценная визуализация, возможность выполнения (при необходимости) симультанных операций без расширения доступа, сокращение сроков пребывания в стационаре и длительности временной нетрудоспособности [4]. Однако до сих пор остаётся дискуссионным вопрос выбора метода обработки культи червеобразного отростка при лапароскопической аппендэктомии, а также возможности применения лапароскопического метода при осложнённых и деструктивных формах острого аппендицита [10].

Цель работы

Оценить результаты лечения больных, которым выполнена лапароскопическая аппендэктомия с применением методики клипирования культи червеобразного отростка

титановыми клипсами, и пациентов с осложнёнными и неосложнёнными формами острого аппендицита.

Материалы и методы исследования

Проведён анализ 569 историй болезни пациентов, поступивших в 1 хирургическое отделение ГКБЭ и СМП г. Запорожья с диагнозом «острый аппендицит» за период с 2013 по 2015 год, которым была выполнена лапароскопическая аппендэктомия. Среди пациентов – 314 женщин (55,2%) и 255 мужчин (44,8%). Средний возраст в исследуемой группе – 37,4±12,4 года.

Лапароскопическая аппендэктомия выполнялась из трёх троакарных доступов (рис. 1).

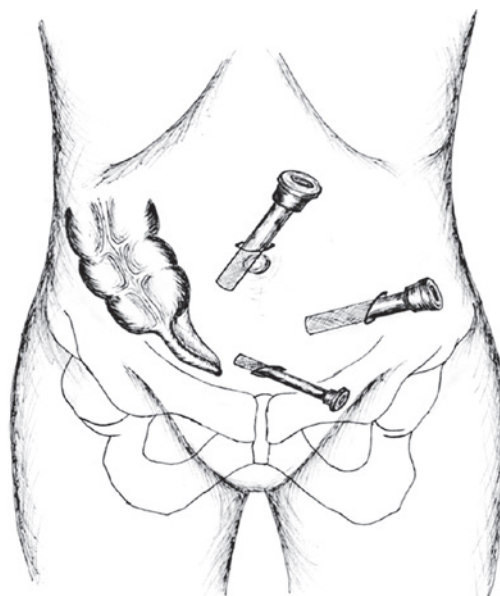


Рис. 1. Точки доступов при лапароскопической аппендэктомии.

Первая точка введения 10 мм троакара находилась на уровне 2 см над пупком по срединной линии. Через эту точку проводилась подача углекислого газа в брюшную полость для создания карбоксиперитонеума, а также вводилась видеооптика для визуализации органов брюшной полости.

Таблица 1

Распределение больных по возрасту

Возраст пациентов	Количество больных
До 30 лет	320 (56,3 %)
31–59 лет	203 (35,6 %)
≥60 лет	46 (8,1 %)
Всего	569 (100 %)

Таблица 2

Распределение больных с неосложнённым и осложнённым течением острого аппендицита

Клиническое течение острого аппендицита	Количество больных (n=589)
Неосложнённое течение	312 (54,8 %)
Осложнённое течение:	231 (40,6 %)
– периаппендикулярный инфильтрат,	34 (5,9 %)
– периаппендикулярный абсцесс,	16 (2,8 %)
– гангренозно-перфоративный аппендицит,	26 (4,6 %)
– местный перитонит,	132 (23,2 %)
– диффузный перитонит	49 (8,6 %)

Вторая точка локализовалась в левой подвздошной области на 3 см медиальнее передней верхней ости подвздошной кости. Через этот доступ устанавливается 10 мм троакары для введения биполярного коагулятора и в последующем выполнялась экстракция червеобразного отростка из брюшной полости.

Третья точка располагалась на 2 см выше лонного сочленения по срединной линии. В брюшную полость вводился 5 мм троакары для дополнительного манипулятора, фиксирующего и удерживающего червеобразный отросток.

Обработка брыжейки червеобразного отростка производилась при помощи биполярного коагулятора. При выраженных деструктивных изменениях червеобразного отростка и его брыжейки выполнялось дополнительное клипирование аппендикулярной артерии титановой клипсой.

Культя аппендикса клипировалась при помощи 2 (в редких случаях 3) титановых клипс длиной 7 мм, слизистая культи коагулировалась биполярным коагулятором.

При наличии показаний в конце операции через точку в надлобковой области (а при необходимости и через точку в левой подвздошной области) производилось дренирование малого таза и/или правой подвздошной области с применением полихлорвиниловых дренажей.

Результаты исследования обработаны методами вариационной статистики с использованием критерия Стьюдента с помощью программы Microsoft Excel (02260–018–0000106–48461).

Результаты и их обсуждение

В период с 2013 по 2015 год в стационаре 1 хирургического отделения было выполнено 569 лапароскопических аппендэктомий по поводу острого аппендицита. Среди пациентов были 314 женщин (55,2 %) и 255 мужчин (44,8 %). Средний возраст в исследуемой группе составил 37,4±12,4 года (табл. 1).

В подавляющем большинстве больные трудоспособного возраста составили 91,9 %.

До 6 часов с момента поступления оперированы 423 больных (74,3 %). У 112 (19,7 %) пациентов операция выполнена после динамического наблюдения и консервативного лечения в течение 12–24 часов с момента поступления. В 34 (6 %) случаях была выполнена диагностическая видеолaparоскопия в связи с неясной клиникой заболевания в сроки более 24 часов с момента госпитализации, во время которой подтверждён диагноз острого аппендицита.

По данным гистологического исследования, у 190 (33,4 %) пациентов выявлена катаральная форма острого аппендицита, у 341 (59,9 %) – флегмонозная и у 38 (6,7 %) – гангренозная.

Неосложнённые формы острого аппендицита наблюдались у 312 (54,8 %) госпитализированных. Осложнённые формы острого воспаления червеобразного отростка были отмечены у 231 (40,6 %) больного (табл. 2). Гангренозно-перфоративный аппендицит обнаружен у 26 пациентов (4,6 %).

Периаппендикулярные инфильтраты чаще всего наблюдались в сочетании с флегмонозным аппендицитом – 28 (4,9 %) больных, гангренозным – 8 (1,4 %).

Периаппендикулярные абсцессы у 9 (1,7 %) больных определялись на фоне флегмонозного воспаления червеобразного отростка, у 7 (1,2 %) – гангренозного.

В структуре местного перитонита: у 96 (16,9 %) оперированных было серозное воспаление брюшины, у 14 (2,5 %) – серозно-фибринозное, у 13 (2,3 %) – фибринозно-гнойное и у 9 (1,6 %) – гнойный перитонит (рис. 2).

В структуре диффузных перитонитов: в 36 случаях (73,5 %) выявлен серозный характер воспаления брюшины, у 13 пациентов (26,5 %) – серозно-фибринозный перитонит.

У всех больных с острым аппендицитом выполнялась видеолaparоскопия. В 7 (1,2 %) случаях произведена конверсия в связи с невозможностью выполнить полный объём оперативного вмешательства при помощи видеолaparоскопии. У 3 (0,5 %) больных был деструктивный гангренозно-перфоративный аппендицит с диффузным серозно-фибринозным перитонитом, у 2 (0,35 %) – периаппендикулярный абсцесс, вскрывшийся в брюшную полость, местный гнойный перитонит, деструкция червеобразного отростка, у 2 (0,35 %) – выраженные

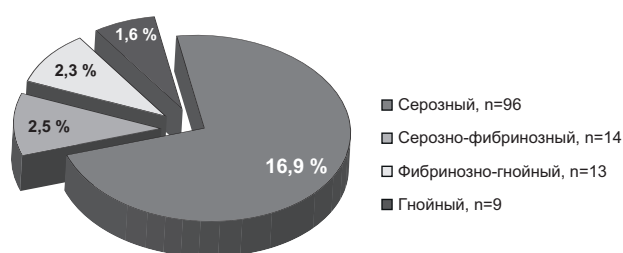


Рис. 2. Структура местных перитонитов.

воспалительные изменения купола слепой кишки (тифлит) на фоне деструктивных изменений червеобразного отростка. Конверсия выполнялась путём нижнесрединной лапаротомии. Все больные этой группы выписаны в удовлетворительном состоянии.

Дренирование брюшной полости выполнено у 324 (56,9%) больных. Основным показанием к дренированию брюшной полости являлось наличие выпота, а также выявление осложнённых и деструктивных форм острого аппендицита (диффузный перитонит, периаппендикулярный абсцесс): выполнялось дренирование малого таза и правой подвздошной области полихлорвиниловыми дренажами. Дренажи удалялись на $3 \pm 1,2$ суток после проведения ультразвукового исследования брюшной полости и при отсутствии отделяемого по дренажам.

В послеоперационном периоде у 11 (1,9%) наблюдались осложнения, связанные с оперативным вмешательством. У 1 (0,2%) пациента на 4 сутки после операции возникла ранняя спаечная тонкокишечная непроходимость, по поводу которой больному на 7 сутки выполнено повторное оперативное вмешательство: выявлен послеоперационный абсцесс правой подвздошной области, ещё у 1 (0,2%) пациента имел место инфильтрат правой подвздошной области, разрешившийся после консервативной терапии. У 8 (1,4%) оперированных имелось нагноение троакарной раны передней брюшной стенки в месте экстракции червеобразного отростка из брюшной полости. Все больные из данной группы после санации ран и консервативного лечения выписаны в удовлетворительном состоянии.

Длительность оперативного вмешательства при проведении лапароскопической аппендэктомии составила

в среднем 31 ± 19 минут. При открытой (классической) аппендэктомии среднее время оперативного вмешательства было 34 ± 24 минуты, $p < 0,05$.

Средний койко-день при лапароскопической аппендэктомии составил $6,3 \pm 1,2$ дня. У больных, которым выполнялась аппендэктомия по Волковичу-Дьяконову, средний койко-день был $9,3 \pm 1,7$ дня, $p < 0,01$.

Летальных исходов среди больных, которым выполнялась лапароскопическая аппендэктомия по поводу острого аппендицита за период с 2013 по 2015 год, не было.

Выводы

1. Лапароскопическая аппендэктомия является обоснованным методом лечения больных с неосложнёнными формами острого аппендицита, позволяющим уменьшить интраоперационную травматизацию тканей, снизить риск развития послеоперационных осложнений, сократить длительность операции ($p < 0,05$), уменьшить количество дней пребывания в стационаре.

2. При осложнённых формах острого аппендицита или деструктивных изменениях червеобразного отростка первым этапом должна быть диагностическая видеолапароскопия, по данным которой определяется возможность лапароскопического или открытого оперативного вмешательства (аппендэктомия).

3. Обработка культи червеобразного отростка при помощи титановых клипс не уступает по надёжности и безопасности методам наложения эндоскопической петли Редера или экстракорпоральному наложению шва на купол слепой кишки.

Конфликт интересов: отсутствует.

Список литературы

1. Андреев А.Л. Лапароскопическая аппендэктомия с перитонизацией культи червеобразного отростка / А.Л. Андреев // Эндоскопическая хирургия. – 2005. – №1. – С. 8.
2. Будинский А.Н. Клиническая оценка современных методов лечения острого аппендицита : автореф. дис. на соискание ученой степени к.мед.н.: спец. 14.00.27 «Хирургия» / А.Н. Будинский. – Омск, 2008. – 23 с.
3. Дронов А.Ф. Лапароскопическая аппендэктомия: обзор литературы и собственный опыт / А.Ф. Дронов, В.И. Котлобовский, И.В. Поддубный // Эндоскопическая хирургия. – 2003. – №3. – С. 16–20.
4. Ивахов Г.Б. К вопросу о целесообразности кисетного шва при лапароскопической аппендэктомии / Г.Б. Ивахов, А.В. Устименко // Альманах Института хирургии им. А.В. Вишневского. – 2010. – №1. – С. 67–68.
5. Острый аппендицит / А.Г. Кригер, А.В. Федоров, П.К. Воскресенский, А.Ф. Дронов. – М. : Медпрактика, 2007. – 244 с.
6. Лапароскопия в диагностике и лечении острого аппендицита / А.Ю. Некрасов, С.А. Касумьян, А.А. Прибыткин и др. // Эндоскопическая хирургия. – 2009. – Т. 15. – №3. – С. 31–34.
7. Опыт использования видеолапароскопических операций у больных с острым аппендицитом / А.П. Уханов, С.В. Байдо, А.И. Игнатъев, С.В. Ковалев // Эндоскопическая хирургия. – 2007. – Т. 13. – №4. – С. 13–15.
8. Выбор способа аппендэктомии через малые доступы в зависимости от распространенности поражения червеобразного отростка / А.Ю. Цуканов, Ю.Т. Цуканов,

А.Н. Будинский, А.В. Трубачева // Эндоскопическая хирургия. – 2008. – Т. 14. – №2. – С. 24–27.

9. Laparoscopic appendectomy using endoloops: a prospective, randomized clinical trial / G. Beldi, K. Muggli, C. Helbling, R. Schlumpf // Surg. Endosc. – 2004. – Vol. 18. – №5. – P. 749–750.
10. Perforating appendicitis. An indication for laparoscopy? / K. Paya, U. Rauhofer, W. Rebhandl, et al. // Surg Endosc. – 2000. – №14(2). – P. 182–184.

References

1. Andreev, A. L. (2005) Laparoskopicheskaya appendektomiya s peritonizaciej kul'ti cherveobraznogo otrostka [Laparoscopic appendectomy with peritonization stump appendix]. *E'ndoskopicheskaya khirurgiya*, 1, 8. [in Russian].
2. Budinskij, A. N. (2008) *Klinicheskaya ocenka sovremennykh metodov lecheniya ostrogo appendicita* (Avtoref. dis...kand. med. nauk) [Clinical evaluation of modern methods of treatment of acute appendicitis] (Extended abstract of candidate's thesis). Omsk. [in Russian].
3. Dronov, A. F., Kotlobovskij, V. I., & Poddubnyj, I. V. (2003) Laparoskopicheskaya appendektomiya: obzor literatury i sobstvennyj opyt [Laparoscopic appendectomy: a literature review and own experiences]. *E'ndoskopicheskaya khirurgiya*, 3, 16–20. [in Russian].
4. Ivakhov, G. B., & Ustimenko, A. V. (2010) K voprosu o tselesoobraznosti kisetnogo shva pri laparoskopicheskoj appendektomii [On the question of the feasibility of purse-string suture for laparoscopic appendectomy]. *Al'manakh Instituta khirurgii im. A.V. Vishnevskogo*, 1, 67–68. [in Russian].

5. Kriger, A. G., Fedorov, A. V., Voskresenskij, P. K., & Dronov, A. F. (2007) *Ostryj appendicit [Acute appendicitis]*. Moscow: Medpraktika. [in Russian].
6. Nekrasov, A. Iu., Kasum'ian, S. A., Pribytkin, A. A., Sergeev, A. V., & Bezaltynnykh, A. A. (2009) Laparoskopiya v diagnostike i lechenii ostrogo appenditsita [Laparoscopy in diagnosis and management of acute appendicitis]. *E'ndoskopicheskaya khirurgiya*, 15(3), 31–34. [in Russian].
7. Ukhanov, A. P., Baido, S. V., Ignatiev, A. I., & Kovalev, S. V. (2007). Opyt ispol'zovaniya videolaparoskopicheskikh operacij u bol'nykh s ostrym appendicitom [The experience of usage of laparoscopic operations in patients with acute appendicitis]. *E'ndoskopicheskaya khirurgiya*, 13(4), 13–15. [in Russian].
8. Tsukanov, A. Iu., Tsukanov, Iu. T., Budinskiĭ, A. N., & Trubacheva, A. V. (2008) Vybora sposoba appendektomii cherez malye dostupy v zavisimosti ot rasprostranennosti porazheniya cherveobraznogo otrostka [The choice of the method of appendectomy through small approaches in correlation with the extent of appendix affection]. *E'ndoskopicheskaya khirurgiya*, 14(2), 24–27. [in Russian].
9. Beldi, G., Muggli, K., Helbling, C., & Schlumpf, R. (2004) Laparoscopic appendectomy using endoloops: a prospective, randomized clinical trial. *Surg. Endosc.*, 18(5), 749–750. doi: 10.1007/s00464-003-9156-z.
10. Paya, K., Rauhofer, U., Rebhandl, W., Deluggi, S., & Horcher, E. (2000) Perforating appendicitis. An indication for laparoscopy? *Surg Endosc.*, 14(2), 182–184.

Сведения об авторах:

Завгородний С. Н., д-р мед. наук, профессор каф. хирургии и анестезиологии ФПО, Запорожский государственный медицинский университет, Украина, E-mail: gkbesmp.zp@gmail.com.

Рылов А. И., канд. мед. наук, доцент каф. общей хирургии с уходом за больными, Запорожский государственный медицинский университет, Украина.

Кубрак М. А., магистр, каф. общей хирургии с уходом за больными, Запорожский государственный медицинский университет, Украина, E-mail: kubrak_mikhail@mail.ru.

Данилюк М. Б., клинический ординатор, каф. общей хирургии с уходом за больными, Запорожский государственный медицинский университет, Украина.

Найдёнов О. Д., врач-хирург, КУ «Городская клиническая больница экстренной и скорой медицинской помощи г. Запорожья», Украина.

Грищенко Г. М., врач-хирург, КУ «Городская клиническая больница экстренной и скорой медицинской помощи г. Запорожья», Украина.

Відомості про авторів:

Завгородній С. М., д-р мед. наук, професор каф. хірургії та анестезіології ФПО, Запорізький державний медичний університет, Україна, E-mail: gkbesmp.zp@gmail.com.

Рилов А. І., канд. мед. наук, доцент каф. загальної хірургії з доглядом за хворими, Запорізький державний медичний університет, Україна.

Кубрак М. А., магістр, каф. загальної хірургії з доглядом за хворими, Запорізький державний медичний університет, Україна, E-mail: kubrak_mikhail@mail.ru.

Данилюк М. Б., клінічний ординатор, каф. загальної хірургії з доглядом за хворими, Запорізький державний медичний університет, Україна.

Найдьонов О. Д., лікар-хірург, КУ «Міська клінічна лікарня екстреної та невідкладної медичної допомоги м. Запоріжжя», Україна.

Грищенко Г. М., лікар-хірург, КУ «Міська клінічна лікарня екстреної та невідкладної медичної допомоги м. Запоріжжя», Україна.

Information about authors:

Zavgorodniy S. N., Doctor of Medical Sciences, Professor, Department of Surgery and Anesthesiology, Zaporizhzhia State Medical University, Ukraine, E-mail: gkbesmp.zp@gmail.com.

Rylov A. I., PhD, Associate Professor, Department of General Surgery with patient care, Zaporizhzhia State Medical University, Ukraine.

Kubrak M. A., Master, Department of General Surgery with patient care, Zaporizhzhia State Medical University, Ukraine, E-mail: kubrak_mikhail@mail.ru.

Danylyuk M. B., Clinical intern, Department of General Surgery with patient care, Zaporizhzhia State Medical University, Ukraine.

Naydenov O. D., Surgeon, CI “City Clinical Hospital of Emergency and ambulance Zaporizhzhia”, Ukraine.

Grishchenko G. M., Surgeon, CI “City Clinical Hospital of Emergency and ambulance Zaporizhzhia”, Ukraine.

Надійшла до редакції 05.10.2016 р.