

Патологія



Том 16, № 2(46), травень – серпень 2019 р.

Редакційна колегія

Головний редактор – проф. В.О. Туманський
Заст. гол. редактора – проф. А.В. Абрамов
Відповідальний секретар – проф. С.І. Тертишний

чл.-кор. РАМН, проф. Н.М. Анічков (Санкт-Петербург, РФ)
д.м.н. С.І. Воронинцев (Запоріжжя)
проф. О.В. Ганчева (Запоріжжя)
проф. С.Г. Гичка (Київ)
проф. А.І. Гоженко (Одеса)
проф. О.А. Григор'єва (Запоріжжя)
проф. І.С. Давиденко (Чернівці)
проф. О.О. Дядик (Київ)
проф. М. Єлень (Вроцлав, Польща)
проф. С. М. Завгородній (Запоріжжя)
чл.-кор. НАМН України, проф. Т.Д. Задорожна (Київ)
проф. К.Д. Захаровскі (Франкфурт, ФРН)
академік НАМН, чл.-кор. НАН України, проф. Д.Д. Зербіно (Львів)
чл.-кор. РАМН, проф. Л.В. Кактурський (Москва, РФ)
проф. О.М. Камишний (Запоріжжя)
проф. С.М. Киселев (Запоріжжя)
проф. А.В. Клименко (Запоріжжя)
проф. М.Ю. Колесник (Запоріжжя)
проф. Д. Контогеоргос (Афіни, Греція)
проф. Г.О. Леженко (Запоріжжя)
проф. Н.С. Михайловська (Запоріжжя)
проф. М.К. Недзьведь (Мінськ, Республіка Білорусь)
проф. С.В. Петров (Казань, РФ)
проф. Ю.О. Поспішіль (Львів)
академік НАМН, чл.-кор. НАН України, проф. О.Г. Резніков (Київ)
проф. Д.Г. Рекалов (Запоріжжя)
проф. О.С. Решетнікова (Калінінград, РФ)
академік НАМН, чл.-кор. НАН України, проф. А.М. Романенко (Київ)
проф. А.М. Романюк (Суми)
чл.-кор. НАН України, проф. Г.Г. Скібо (Київ)
проф. І.В. Сорокіна (Харків)
проф. В.О. Шаврін (Запоріжжя)
проф. І.С. Шпонька (Дніпро)

Editorial Board

Editor-in-Chief – V.O. Tumanskiy
Deputy Editor-in-Chief – A.V. Abramov
Executive secretary – S.I. Tertyshnyi
N.M. Anichkov (St. Petersburg, RF)
I.S. Davydenko (Chernivtsi, Ukraine)
O.O. Dyadyk (Kyiv, Ukraine)
A.I. Gozhenko (Odesa, Ukraine)
S.H. Gychka (Kyiv, Ukraine)
O.V. Hancheva (Zaporizhzhia, Ukraine)
O.A. Hryhorieva (Zaporizhzhia, Ukraine)
M. Jeleń (Wroclaw, Poland)
L.V. Kakturskiy (Moscow, RF)
O.M. Kamyshnyi (Zaporizhzhia, Ukraine)
S.M. Kyselov (Zaporizhzhia, Ukraine)
A.V. Klymenko (Zaporizhzhia, Ukraine)
M. Yu. Kolesnyk (Zaporizhzhia, Ukraine)
G. Kontogeorgos (Athens, Greece)
G.O. Lezhenko (Zaporizhzhia, Ukraine)
N.S. Mykhailovska (Zaporizhzhia, Ukraine)
M.K. Nedzved (Minsk, Belarus)
S.V. Petrov (Kazan, RF)
Yu.O. Pospishil (Lviv, Ukraine)
M.D. Rekalov (Zaporizhzhia, Ukraine)
I.S. Reshetnikova (Kaliningrad, RF)
O.H. Reznikov (Kyiv, Ukraine)
A.M. Romanenko (Kyiv, Ukraine)
A.M. Romaniuk (Sumy, Ukraine)
V.O. Shavrin (Zaporizhzhia, Ukraine)
I.S. Shponka (Dnipro, Ukraine)
H.H. Skibo (Kyiv, Ukraine)
I.V. Sorokina (Kharkiv, Ukraine)
S.I. Vorotyntsev (Zaporizhzhia, Ukraine)
K.D. Zacharowski (Frankfurt, Germany)
T.D. Zadorozhna (Kyiv, Ukraine)
S.M. Zavhorodniy (Zaporizhzhia, Ukraine)
D.D. Zerbino (Lviv, Ukraine)

Науково-практичний медичний журнал Запорізького державного медичного університету

Заснований у жовтні 2004 р.
Виходить один раз на 4 місяці.
Свідоцтво про реєстрацію
КВ № 20604-10404
від 27.02.2014 р.
Передплатний індекс – 95911.

Агестований

як наукове фахове видання, в якому можуть публікуватися результати дисертаційних робіт у галузі медичних наук (Наказ Міністерства освіти і науки України № 1081 від 29.09.2014 р.)

Журнал включений до

WEB OF SCIENCE™

та інші міжнародні наукометричні бази даних. Статті, що надходять до журналу, рецензуються за процедурою Double-blind.

Ліцензія Creative Commons



Рекомендовано до друку

Вченою радою ЗДМУ
протокол № 11 від 26.06.2019 р.
Підписано до друку
29.08.2019 р.

Редакція:

Начальник редакційно-видавничого відділу
В.М. Миклашевський
Літературний редактор
О.С. Савеленко
Технічний редактор
Ю.В. Полупан

Адреса редакції і видавця:

69035, Україна,
м. Запоріжжя,
пр. Маяковського, 26, ЗДМУ,
e-mail: med.jur@zsmu.zp.ua
<http://pat.zsmu.edu.ua>

Віддруковано

у друкарні ТОВ «Х-ПРЕСС»
69068, м. Запоріжжя,
вул. Кругова, 165/18,
тел. (061) 220-42-29.
Свідоцтво
про державну реєстрацію
АОО №198468 від 01.07.1999 р.
Формат 60x841/8.
© Папір крейдяний,
безкислотний,
Умов. друк. арк. 6.
Тираж 200 прим.
Зам. № 8/19.

Pathologia

Volume 16 No. 2 May – August 2019

Scientific Medical Journal. Established in October 2004
Zaporizhzhia State Medical University

Submit papers are peer-reviewed

Maiakovskiy Avenue, 26,
Zaporizhzhia, 69035,
UKRAINE
e-mail: med.jur@zsmu.zp.ua
<http://pat.zsmu.edu.ua>

Оригінальні дослідження

Шишкін М. А.

Имуногистохимическая характеристика экспрессии VEGF-A, VEGFR-1, VEGFR-2 и CD34 при прогрессировании колоректальной аденокарциномы

Савченко О. А., Шпонька І. С., Скорик В. Р., Савченко П. В.

Гістологічні та імуногістохімічні особливості злоякісних епітеліальних і гранулозноклітинних пухлин яєчників

Баударбекова М. М.

Імуногістохімічна характеристика маркерів неангіогенезу у плоскоклітинному раку легень

Піддубний А. М., Данильченко С. М., Романюк А. М., Москаленко Р. А.

Простатичні конкременти зумовлюють остеобластичний імунофенотип раку передміхурової залози

Леженко Г. О., Абрамов А. В., Погрібна А. О.

Вміст медіаторів апоптозу в дітей з анемією запалення, що виникла на тлі гострих бактеріальних захворювань органів дихання

Данукало М. В., Ганчева О. В., Каджарян Є. В.

Порівняльна характеристика показників експресії мозкового натрійуретичного пептиду та ангіотензину II у структурі блакитної плями стовбура мозку щурів при артеріальній гіпертензії різного генезу

Гарматіна О. Ю., Вознесенська Т. Ю., Грушка Н. Г., Кондрацька О. А., Портниченко А. Г.

Сиртуїни та пошкодження ДНК нейронів при експериментальній хронічній церебральній гіпоперфузії

Янко Р. В., Левашов М. І., Литовка І. Г., Сафонов С. Л.

Комбинированное влияние прерывистой нормобарической гипоксии и мелатонина на морфологические изменения поджелудочной железы спонтанно-гипертензивных крыс

Козьолкін О. А., Мєдведькова С. О., Шевченко Л. О., Ляхова І. М., Малахова С. М., Лісова О. О., Черепок О. О.

Ефективність медичної та фізичної реабілітації у хворих, які перенесли мозковий ішемічний інсульт

Перцева Н. О., Твердохліб І. В., Чуб Д. І.

Ультраструктурні зміни тромбоцитів у хворих на цукровий діабет 1 та 2 типів залежно від стану ниркової функції на різних стадіях хронічної ниркової недостатності

Кебкало А. Б., Рейті А. О., Гряниля В. В., Кондратиук М. О.

Ефективність застосування різних варіантів дренажу черевної порожнини при створенні моделі хронічного перитоніту та визначення показників тотального фіброзу очеревини

Степанов Ю. М., Діденко В. І., Коненко І. С., Татарчук О. М.

Взаємозв'язки між ультразвуковими, імунологічними змінами при прогресуванні стеатозу та фіброзу печінки у хворих на хронічні дифузні захворювання печінки різної етіології

Леженко Г. О., Абрамов А. В., Крайня Г. В.

Прогнозування розвитку бактеріальних захворювань органів дихання в дітей раннього віку

Original research

148 Shyshkin M. A.

Immunohistochemical study of VEGF-A, VEGFR-1, VEGFR-2 and CD34 expression in colorectal adenocarcinoma progression

155 Savchenko O. A., Shponka I. S., Skoryk V. R., Savchenko P. V.

Histological and immunohistochemical features of the ovarian malignant epithelial tumors and granulosa cell tumors

164 Baudarbekova M. M.

Immunohistochemical study of neoangiogenesis markers in squamous cell lung cancer

170 Piddubnyi A. M., Danylchenko S. M., Romaniuk A. M., Moskalenko R. A.

Prostatic calculi cause osteoblastic immunophenotype of prostate cancer

177 Lezhenko H. O., Abramov A. V., Pohribna A. O.

The content of apoptosis mediators in children with anemia of inflammation acquired on the background of acute bacterial diseases of respiratory organs

182 Danukalo M. V., Hancheva O. V., Kadzharian Ye. V.

Comparative characteristic of the brain natriuretic peptide and angiotensin II expression index in the structure of locus coeruleus of brain stem in rats with arterial hypertension of various origins

188 Harmatina O. Yu., Voznesenska T. Yu., Hrushka N. H., Kondratska O. A., Portnychenko A. H.

Sirtuins and neuronal DNA damage under experimental chronic cerebral hypoperfusion

195 Yanko R. V., Levashov M. I., Litovka I. H., Safonov S. L.

The combined effect of intermittent normobaric hypoxia and melatonin on the morphological changes of the spontaneously hypertensive rats pancreas

200 Koziolkin O. A., Miedviedkova S. O., Shevchenko L. O., Liakhova I. M., Malakhova S. M., Lisova O. O., Cherepok O. O.

Efficiency of medical and physical rehabilitation in patients who suffered from cerebral ischemic stroke

207 Pertseva N. O., Tverdokhlib I. V., Chub D. I.

Ultrastructural changes of platelets in patients with diabetes mellitus type 1 and 2 depending on the state of renal function at different stages of chronic renal failure

214 Kebkalo A. B., Reiti A. O., Hrianyla V. V., Kondratiuk M. O.

The effectiveness of the use of various options for drainage of the abdominal cavity in creating a model of chronic peritonitis and the determination of indicators of total peritoneal fibrosis

222 Stepanov Yu. M., Didenko V. I., Konenko I. S., Tatarchuk O. M.

Relationships between ultrasonic, immunological changes in the progression of liver steatosis and fibrosis in patients with chronic diffusive liver diseases of various etiologies

231 Lezhenko H. O., Abramov A. V., Krainia H. V.

The prognostication of development of respiratory tract bacterial diseases for children of early age

Оригінальні дослідження

Шадрін О. Г., Задорожна Т. Д., Гайдучик Г. А., Арчакова Т. М., Місник В. П.

Клініко-морфологічні особливості алергічного ентероколіту в дітей раннього віку

Дзись І. Є., Томашевська О. Я., Дзись Є. І.

Тромботичні ускладнення в хворих на гематологічні новоутворення за даними автопсії

Гавриленко М. А., Шумна Т. Є.

Імунопатогенетичні особливості реалізації функціонування вродженого імунітету в дітей зі стоматологічною та інвалідизуючою соматичною патологією

Возний О. В., Хлїстун Н. Л., Доля А. В., Ющенко П. Л., Ярова А. В.

Комплексний підхід до проблеми впливу залишкового мономера на імунометаболічний профіль пацієнтів під час ортопедичного лікування незнімними тимчасовими конструкціями

Денесюк О. В., Денесюк В. І.

Вплив базисної комплексної дворічної терапії на показники пізнього ремоделювання лівого шлуночка та профілактику виникнення кардіоваскулярних подій у хворих після перенесеної нестабільної стенокардії в поєднанні з артеріальною гіпертензією

Огляди

Ащеулова Т. В., Герасимчук Н. М., Ситїна І. В.

Синдром ранньої реполяризації шлуночків у сучасній інтерпретації

Алексєєв О. Г., Аніщенко М. А.

Правові професійні обмеження медичних працівників згідно з законодавством України: проблеми та перспективи

Клінічний випадок

Жулкевич І. В., Галайчук І. Й.

Первинна легенева лімфома з бронхоасоційованої лімфоїдної тканини (клінічне спостереження)

Вирва О. Є., Головіна Я. О., Малик Р. В., Ашукїна Н. О., Данищук З. М.

Адамантинома – рідкісна кісткова пухлина (клінічний випадок)

Original research

238 Shadrin O. H., Zadorozhna T. D., Haiduchyk H. A., Archakova T. M., Misnyk V. P.

Clinical and morphological features of allergic enterocolitis in young children

245 Dzis I. Ye., Tomashevska O. Ya., Dzis Ye. I.

Thrombotic complications in patients with hematological malignancies based on autopsy data

251 Havrylenko M. A., Shumna T. Ye.

Immunopathogenetic features of the functioning realization of congenital immunity in children with dental and disabling somatic pathology

262 Voznyi O. V., Khlystun N. L., Dolia A. V., Yushchenko P. L., Yarova A. V.

Comprehensive approach to the problem of the effect of residual monomer on the immune-metabolic profile of patients with orthopedic treatment of non-removable temporary constructions

270 Denesiuk O. V., Denesiuk V. I.

Influence of basic complex two-year therapy on indicators of late remodeling of the left ventricle and prophylaxis of the occurrence of cardiovascular events in patients after unstable angina combined with arterial hypertension

Review

276 Ashcheulova T. V., Herasymchuk N. M., Sytina I. V.

Early repolarization syndrome in modern interpretation

288 Aleksieiev O. H., Anishchenko M. A.

Legal professional restrictions of medical professionals under the legislation of Ukraine: problems and prospects

Case report

293 Zhulkevych I. V., Halaichuk I. Yo.

Primary pulmonary lymphoma from bronchus-associated lymphoid tissue (clinical observation)

299 Vyryva O. Ye., Holovina Ya. O., Malyk R. V., Ashukina N. O., Danyshchuk Z. M.

Adamantinoma – rare bone tumor (case report)

Міжнародна індексація журналу / Indexing

Web of Science: <http://science.thomsonreuters.com/cgi-bin/jrnlist/jlresults.cgi?PC=MASTER&ISSN=2306-8027>

Ulrich's Periodicals Directory (США)

WorldCat (США): http://www.worldcat.org/title/pathologia/oclc/260006269&referer=brief_results

The National Library of Medicine (США): http://locatorplus.gov/cgi-bin/Pwebrecon.cgi?v1=1&ti=1,1&SearchArg=Pathologia&Search_Code=JALL&S=none&CNT=25&PID=gATyrKW75FCfItxUc1ajaR9n&SEQ=20141105025042&SID=3

The National Center for Biotechnology Information: <http://www.ncbi.nlm.nih.gov/nlmcatalog/101470944>

WORLDWIDE ELIBRARY(США): <http://www.sciary.com/journal-scientific-pathologia-article-77962>

getCITED (США): <http://www.getcited.org/pub/103524559>

BASE (Bielefeld Academic Search Engine) (ФРН): <http://www.base-search.net/Search/Results?lookfor=%D0%9F%D0%B0%D1%82%D0%BE%D0%BB%D0%BE%D0%B3%D1%96%D1%8F&type=all&oaboost=1&ling=1&name=&thes=&refid=dcesde&newsearch=1>

JournalTOCs (Великобританія): http://www.journaltoCs.ac.uk/index.php?action=browse&subAction=pub&publisherID=2830&journalID=29710&page=1&userQueryID=&sort=&local_page=1&sortType=&sortCol=1

CiteFactor (США): http://www.citefactor.org/journal/index/10492/pathologia#.VDJGUWd_smg

Google Scholar (Академія): http://scholar.google.com.ua/scholar?q=%D0%B6%D1%83%D1%80%D0%BD%D0%B0%D0%BB+%D0%9F%D0%B0%D1%82%D0%BE%D0%BB%D0%BE%D0%B3%D1%96%D1%8F%2C+Pathologia&btnG=&hl=ru&as_sdt=1%2C5&as_ylo=2014&as_vis=1

Иммуногистохимическая характеристика экспрессии VEGF-A, VEGFR-1, VEGFR-2 и CD34 при прогрессировании колоректальной аденокарциномы

М. А. Шишкин

Запорожский государственный медицинский университет, Украина

Ключевые слова:

колоректальный рак, патологический ангиогенез, VEGF-A, VEGFR-1, VEGFR-2, CD34.

Патология. – 2019. – Т. 16, № 2(46). – С. 148–154

DOI: 10.14739/2310-1237.2019.2.177075

E-mail: Shishkin.stomat@gmail.com

Цель работы – изучить особенности иммуногистохимической экспрессии VEGF-A, VEGFR-1, VEGFR-2 и CD34 на I, II, III, IV стадиях (pTNM) развития колоректальной аденокарциномы.

Материалы и методы. Проведено патоморфологическое и иммуногистохимическое исследование операционного материала колоректальной аденокарциномы (КРА) 40 пациентов – I, II, III и IV стадии, по 10 случаев в каждой группе.

Результаты. Установлена тенденция к возрастанию экспрессии VEGF-A и VEGFR-2 при прогрессировании КРА от I к IV стадии (VEGF-A – 37,80 (30,22; 56,89) УЕОП на I стадии, 88,50 (63,00; 115,00) УЕОП на II стадии, 79,34 (63,14; 84,99) УЕОП на III стадии, 84,69 (80,66; 110,28) УЕОП на IV стадии; VEGFR-2 – 52,75 (39,14; 70,22) УЕОП на I стадии, 82,71 (63,14; 111,19) УЕОП на II стадии, 104,17 (96,04; 111,02) УЕОП на III стадии, 99,91 (86,15; 120,29) УЕОП на IV стадии). Показатели экспрессии этих маркеров коррелируют в I, II и III стадиях развития КРА ($r = 0,95$, $r = 0,69$, $r = 0,85$). Установлено, что экспрессия VEGFR-1 отсутствует в неизменной слизистой оболочке толстой кишки, а также в ткани КРА I стадии развития. На последующих II, III и IV стадиях прогрессирования КРА в клетках стромы опухоли определена экспрессия VEGFR-1 при отсутствии статистически значимой разницы между ее показателями. Корреляции между показателями экспрессии VEGFR-1 и других изученных маркеров отсутствуют. Плотность распределения микрососудов, оцененная по экспрессии CD34, достоверно не отличается на каждой из стадий прогрессирования КРА. Установлены прямые корреляции между плотностью распределения микрососудов и экспрессией VEGF-A ($r = 0,70$) и VEGFR-2 ($r = 0,69$) в КРА III стадии, плотностью распределения микрососудов и экспрессией VEGF-A в КРА IV стадии ($r = 0,69$).

Выводы. Экспрессия VEGF-A и VEGFR-2 возрастает при прогрессировании колоректальной аденокарциномы от I к IV стадии, при этом максимальный «скачок» уровней их экспрессии установлен при переходе от I ко II стадии развития колоректальной аденокарциномы, что может быть связано с аномально возрастающей активностью KRAS.

Ключові слова:

колоректальний рак, патологічний ангиогенез, VEGF-A, VEGFR-1, VEGFR-2, CD34.

Патология. – 2019. – Т. 16, № 2(46). – С. 148–154

Імуногістохімічна характеристика експресії VEGF-A, VEGFR-1, VEGFR-2 і CD34 при прогресуванні колоректальної аденокарциноми

М. А. Шишкін

Мета роботи – вивчити особливості імуногістохімічної експресії VEGF-A, VEGFR-1, VEGFR-2 і CD34 на I, II, III, IV стадіях (pTNM) розвитку колоректальної аденокарциноми.

Матеріали та методи. Виконали патоморфологічне та імуногістохімічне дослідження операційного матеріалу колоректальної аденокарциноми (КРА) 40 пацієнтів – I, II, III та IV стадій, по 10 випадків у кожній групі.

Результати. Наявна тенденція до зростання експресії VEGF-A і VEGFR-2 при прогресуванні КРА від I до IV стадії (VEGF-A – 37,80 (30,22; 56,89) УООЩ на I стадії, 88,50 (63,00; 115,00) УООЩ на II стадії, 79,34 (63,14; 84,99) УООЩ на III стадії, 84,69 (80,66; 110,28) УООЩ на IV стадії; VEGFR-2 – 52,75 (39,14; 70,22) УООЩ на I стадії, 82,71 (63,14; 111,19) УООЩ на II стадії, 104,17 (96,04; 111,02) УООЩ на III стадії, 99,91 (86,15; 120,29) УООЩ на IV стадії). Показники експресії цих маркерів корелюють у I, II і III стадіях розвитку КРА ($r = 0,95$, $r = 0,69$, $r = 0,85$). Встановили, що експресія VEGFR-1 відсутня в незмінній слизовій оболонці товстої кишки, а також у тканині КРА I стадії розвитку. На наступних II, III і IV стадіях прогресування КРА у клітинах стромі пухлини визначили експресію VEGFR-1 за відсутності статистично значущої різниці між її показниками. Кореляції між показниками експресії VEGFR-1 та інших досліджуваних маркерів відсутні. Щільність розподілу микросудин, підрахована за експресією CD34, вірогідно не відрізнялась на кожній зі стадій прогресування КРА. Наявні прямі кореляції між щільністю розподілу микросудин та експресією VEGF-A ($r = 0,70$) і VEGFR-2 ($r = 0,69$) в КРА III стадії, щільністю розподілу микросудин та експресією VEGF-A в КРА IV стадії ($r = 0,69$).

Висновки. Експресія VEGF-A і VEGFR-2 зростає при прогресуванні колоректальної аденокарциноми від I до IV стадії, максимальний «стрибок» рівнів їхньої експресії спостерігали при переході від I до II стадії розвитку колоректальної аденокарциноми, що може пов'язуватися з аномальним зростанням активності KRAS.

Immunohistochemical study of VEGF-A, VEGFR-1, VEGFR-2 and CD34 expression in colorectal adenocarcinoma progression

M. A. Shyshkin

Aim – to study VEGF-A, VEGFR-1, VEGFR-2 and CD34 immunohistochemical expression on the I, II, III, IV stages (pTNM) of colorectal adenocarcinoma development.

Materials and methods. Pathomorphological and immunohistochemical studies of surgical material of colorectal adenocarcinoma (CRA) from 40 patients (I, II, III and IV stages, 10 cases in each group) were conducted.

Results. There is a tendency to increasing expression of VEGF-A and VEGFR-2 during the CRA progression from I to IV stage (VEGF-A 37.80 (30.22; 56.89) CUOD on I stage, 88.50 (63.00; 115.00) CUOD on II stage, 79.34 (63.14; 84.99) CUOD on III stage, 84.69 (80.66; 110.28) CUOD on IV stage; VEGFR-2 – 52.75 (39.14; 70.22) CUOD on I stage, 82.71 (63.14; 111.19) CUOD on II stage, 104.17 (96.04; 111.02) CUOD on III stage, 99.91 (86.15; 120.29) CUOD on IV stage). The expression indices of these markers correlate in CRA stages I, II and III ($r = 0.95$, $r = 0.69$, $r = 0.85$). It is established that VEGFR-1 is not expressed in unchanged mucous membrane of the large intestine, as well as in samples of CRA stage I. On subsequent II, III and IV stages of CRA progression the marker is expressed by stromal cells, but there is an absence of statistically significant difference between the expression indices. There are no correlations between expression indices of VEGFR-1 and other studied markers. The microvascular density assessed by CD34 expression is not significantly different on each of CRA progression stages. There are direct correlations between microvascular density and VEGF-A expression ($r = 0.70$), and VEGFR-2 expression ($r = 0.69$) in CRA III stage, microvascular density and VEGF-A expression in CRA IV stage ($r = 0.69$).

Conclusions. Expression of VEGF-A and VEGFR-2 increases with the progression of colorectal adenocarcinoma from stage I to stage IV, with a maximum "jump" of the expression levels from stage I to stage II of colorectal adenocarcinoma, which may be due to abnormally increasing *KRAS* activity.

Key words:

colorectal cancer, neovascularization, pathologic, Vascular Endothelial Growth Factor A, Vascular Endothelial Growth Factor Receptor-1, Vascular Endothelial Growth Factor Receptor-2, CD34 Antigen.

Pathologia

2019; 16 (2), 148–154

Развитие колоректальной аденокарциномы (КА) связывают с накоплением генетических альтераций в эпителиальном пласте толстой кишки. Поломки на генетическом уровне обеспечивают возрастание пролиферации с угнетением апоптоза клеток, что служит ключевым механизмом развития нематастатической опухоли. Однако на момент установления диагноза КА у 20 % пациентов обнаруживают метастазы в печени, а у 20–30 % больных метастазы в печени обнаруживают спустя 6–12 месяцев после резекции первичной опухоли. Пятилетняя выживаемость пациентов с диагнозом КА I стадии составляет 80–90 %, а при наличии отдаленных метастазов – лишь 10–20 % [1,2]. Эти данные обуславливают актуальность изучения вопросов, связанных с молекулярно-генетическими основами метастатической стадии развития КА, ответы на многие из которых еще не найдены.

По данным научной литературы, патогенетические пути развития метастатического КА включают сигнальные каскады, которые опосредованно активируются рецепторами к эпидермальному и васкуло-эндотелиальному факторам роста (EGFR и VEGFR) [3]. Внутриклеточные сигнальные пути EGFR вовлечены в регуляцию жизненного цикла клеток, сохранение или же модификацию их фенотипических свойств, а также в ряд других процессов. Сигнальные каскады VEGFR отвечают в первую очередь за неопластический ангиогенез – процесс образования новых сосудов. Новообразованные сосуды не только обеспечивают трофику опухолевой ткани, транспорт продуктов метаболизма, но и служат путями распространения опухолевых клеток, их миграции в системный кровоток [3,4].

Семейство молекул VEGF включает 5 гликопротеинов (VEGF-A, VEGF-B, VEGF-C, VEGF-D и PlGF) и 3 рецептора (VEGFR-1, VEGFR-2, VEGFR-3). VEGF-A – ключевой проангиогенный фактор в онкогенезе, основным рецептором для которого служит VEGFR-2. Экспрессия VEGFR-2 клетками КА описана в ряде исследований [4–6], однако данные об уровне его экспрессии варьируют от высокого [4,5] до низкого [6], а частота обнаружения экспрессии VEGFR-2 раковыми клетками варьирует от 100 % [5] до 50–80 % опухолей [4]. Значимость VEGFR-2 в механизмах прогрессии КА не вызывает сомнений, поскольку показана зависимость между экспрессией VEGFR-2

и выживаемостью раковых клеток, чувствительностью их к химиотерапии [7], а также экспрессией VEGFR-2 и дифференцировкой раковых клеток в направлении эндотелиоцитов [4]. Роль VEGFR-1 дискутируется. Считается, что в условиях нормы VEGFR-1 служит «приманкой», связывая и секвестрируя молекулы VEGF-A, препятствуя тем самым их связыванию с VEGFR-2 [8]. Однако, в научной литературе имеются данные о повышенной экспрессии VEGFR-1 при опухолевом росте, которая ассоциируется с активацией неопластического ангиогенеза [9]. VEGFR-3 участвует в регуляции лимфангиогенеза в норме и при ряде заболеваний, вовлекается в регуляцию ангиогенеза исключительно в условиях опухолевого роста [8].

Для изучения ангиогенеза в опухолях также применяют избирательные иммуногистохимические маркеры эндотелиоцитов: CD31, CD34, CD105 и др. С их использованием оценивают плотность микрососудов. CD34 – молекула межклеточной адгезии, экспрессию которой отмечают на поверхности ряда клеток, включая не только зрелые эндотелиоциты, но и их клетки-предшественники [10]. Таким образом, использование CD34 позволяет установить как новообразованные сосуды, так и зрелые микрососуды опухоли. Обнаружены корреляции между показателями экспрессии CD34 и выживаемостью больных КА, а также клинико-морфологическими характеристиками КА [10,11].

В ряде работ изучен вопрос о взаимосвязанной роли рецепторов VEGFR и EGFR в клетках КА [12–14]. Показано, что эффекты VEGFR не ограничиваются лишь регуляцией неопластического ангиогенеза. Рецепторы VEGFR обладают также способностью к регуляции активности (запуску аутофосфорилирования) других тирозинкиназных рецепторов, включая EGFR, RTKs, cMET, следовательно, и к активации подчиненных сигнальных путей (АКТ-каскад). Таким образом, VEGFR вовлекаются в регуляцию пролиферации и дифференцировки, выживаемости клеток, а также реализации фенотипа, инвазивных свойств и миграции раковых клеток [12–14]. Исследований, посвященных изучению взаимодействия VEGF и CD34 в КА, в доступной научной литературе не найдено. Экспрессия CD34 и VEGFR в КА изучена в отдельных работах [15], однако аспекты взаимодействия данных молекул не рассматривали.

Цель работы

Изучить особенности иммуногистохимической экспрессии VEGF-A, VEGFR-1, VEGFR-2 и CD34 на I, II, III, IV стадиях (pTNM) развития колоректальной аденокарциномы.

Материалы и методы исследования

Проведено патоморфологическое и иммуногистохимическое (ИГХ) исследование операционного материала КРА 40 пациентов. На основании результатов патоморфологического исследования, учитывая действующую классификацию pTNM [16], сформированы 4 группы наблюдений, каждая из которых включает 10 случаев: I стадия ($T_{1-2} N_0 M_0$), II стадия ($T_{3-4} N_0 M_0$), III стадия ($T_{1-4} N_{1-3} M_0$), IV стадия ($T_{1-4} N_{1-3} M_1$). В качестве группы контроля использован секционный материал – 10 фрагментов стенки дистальной толстой кишки обычной гистологической структуры.

Кусочки операционного и секционного материала фиксировали в 10 % забуференном формалине и заливали в парафин. Особенности гистологического строения исследуемых образцов изучали в срезах, окрашенных гематоксилином и эозином. ИГХ-исследование проводили по стандартной методике, предусмотренной производителем антител. Использовали моноклональные антитела VEGF Ab-3 (Clone JH121; Thermo Scientific, USA), поликлональные антитела VEGFR-1 Ab-1 (Thermo Scientific, USA) и VEGFR2 Ab-1 (Thermo Scientific, USA), моноклональные антитела CD34 (Clone QBEnd/10; Thermo Scientific, USA), а также системы визуализации EnVision FLEX с диаминобензидином (DAKO, USA). Результаты ИГХ-исследования оценивали в микроскопе Axioplan-2 (Carl Zeiss, Germany) при увеличении $\times 200$. В каждом случае оценивали 5 полей зрения. Уровень экспрессии VEGF, VEGFR-1 и VEGFR-2 оценивали методом фотоцифровой морфометрии в условных единицах оптической плотности (УЕОП) и градуировали следующим образом: 0–20 УЕОП – негативная реакция, 21–50 УЕОП – низкий уровень экспрессии, 51–100 УЕОП – умеренный уровень экспрессии, более 100 УЕОП – высокий уровень экспрессии. В срезах ткани КРА и неизменной слизистой оболочки толстой кишки, окрашенных с использованием антител к CD34, проводили подсчет плотности микрососудов по методу S. Bosari et al. [17].

Статистическую обработку полученных данных проводили при помощи пакета Statistica® for Windows 13.0 (StatSoft Inc., лицензия № JPZ8041382130ARCN10-J). Вычисляли медиану (Me), нижний и верхний квартили (Q_1 ; Q_3); сравнение между двумя группами наблюдений проводили при помощи критерия Манна–Уитни, между тремя и более группами наблюдений – при помощи критерия Краскела–Уоллиса; корреляционный анализ проведен с применением коэффициента ранговой корреляции Спирмена. Результаты считали статистически значимыми на уровне 95 % ($p < 0,05$).

Результаты

В результате ИГХ-исследования установлено, что мембранно-цитоплазматическая экспрессия VEGF-A обнаруживается в раковых клетках, клетках стромы и

в эндотелиоцитах сосудов КРА у 100 % исследованных больных, а в неизменной слизистой оболочке толстой кишки мембранно-цитоплазматическая экспрессия VEGF-A установлена в эндотелии микрососудов. КРА I стадии характеризуется низким уровнем экспрессии VEGF-A (37,80 (30,22; 56,89) УЕОП), а последующие стадии КРА – средним уровнем экспрессии маркера, медиана которого составляет 88,50 (63,00; 115,00) УЕОП для II стадии, 79,34 (63,14; 84,99) УЕОП для III стадии (рис. 1), 84,69 (80,66; 110,28) для IV стадии.

По результатам сравнительного анализа установлена достоверная разница между уровнями экспрессии VEGF-A на I и II стадиях КРА (37,80 (30,22; 56,89) vs 88,50 (63,00; 115,00) УЕОП, $p < 0,05$). При сравнении данных, полученных для других групп наблюдения, а также группы контроля и I стадии КРА, достоверная разница не установлена ($p > 0,05$) (рис. 2).

Мембранно-цитоплазматическая экспрессия VEGFR-1 установлена только в единичных клетках стромы КРА II, III и IV стадий. В неизменной слизистой оболочке толстой кишки и в КРА I стадии VEGFR-1-позитивные клетки не отмечены. У 40 % больных КРА II стадии установлен крайне низкий уровень экспрессии VEGFR-1 в опухоли, составляющий 19,58 (15,76; 23,02) УЕОП, расцененный как негативная ИГХ реакция. У 60 % больных КРА III и IV стадии экспрессия VEGFR-1 в опухоли составляет 23,15 (22,29; 30,02) УЕОП – для III стадии; 28,74 (15,64; 33,17) УЕОП – для IV стадии (рис. 3).

Достоверная разница между медианами экспрессии VEGFR-1 в этих стадиях КРА отсутствует ($p > 0,05$) (рис. 4).

У 100 % больных КРА мембранно-цитоплазматическая экспрессия VEGFR-2 установлена в раковых клетках, а также в эндотелиоцитах сосудов опухоли. В неизменной слизистой оболочке толстой кишки мембранно-цитоплазматическая экспрессия VEGFR-2 отмечена преимущественно в эндотелиоцитах микрососудов. В I и II стадиях развития КРА характеризуется средними уровнями экспрессии VEGFR-2, составляющими в I стадии 52,75 (39,14; 70,22) УЕОП, во II стадии – 82,71 (63,14; 111,19) УЕОП. Установлена статистически значимая разница между экспрессией VEGFR-2 в I и II стадиях развития КРА (52,75 (39,14; 70,22) УЕОП vs 82,71 (63,14; 111,19) УЕОП, $p < 0,05$), а также статистически значимая разница между экспрессией VEGFR-2 в КРА I стадии и в неизменной слизистой оболочке толстой кишки (52,75 (39,14; 70,22) УЕОП vs. 31,41 (25,21; 36,09) УЕОП, $p < 0,05$) (рис. 6). В III стадии развития КРА характеризуется высоким уровнем экспрессии VEGFR-2 в опухоли, составляющим 104,17 (96,04; 111,02) УЕОП (рис. 5); в IV стадии развития КРА в опухоли отмечается статистически недостоверное ($p > 0,05$) снижение экспрессии VEGFR-2 до среднего уровня – 99,91 (86,15; 120,29) УЕОП.

Мембранная экспрессия CD34 отмечена в эндотелиоцитах микрососудов неизменной слизистой оболочки толстой кишки и в ткани КРА 100 % больных, что позволяет производить подсчет плотности микрососудов. Результаты сравнительного анализа указывают, что в КРА I стадии показатели плотности микрососудов в опухоли, составляющие (91,50 (51,00; 111,00)), достоверно больше таковых в неизменной слизистой

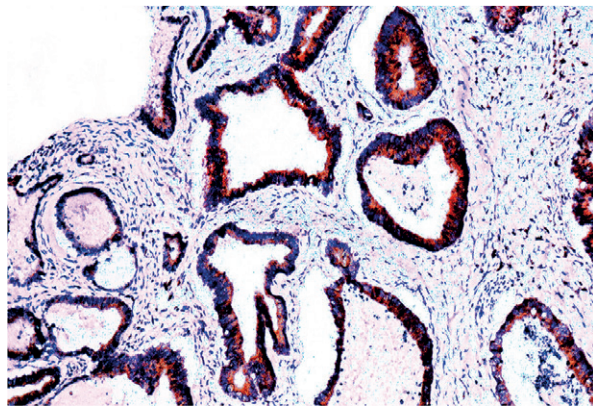


Рис. 1. Экспрессия VEGF-A в колоректальной аденокарциноме III стадии. VEGF Ab-3 (Clone JH121; Thermo Scientific, USA). $\times 200$.

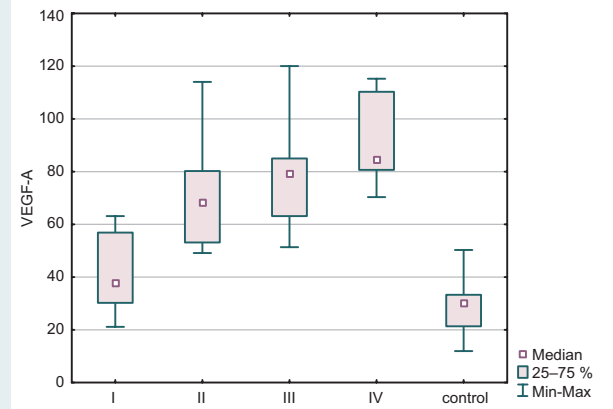


Рис. 2. Показатели уровня экспрессии VEGF-A в колоректальной аденокарциноме I, II, III, IV стадий (pTNM), а также в группе контроля.

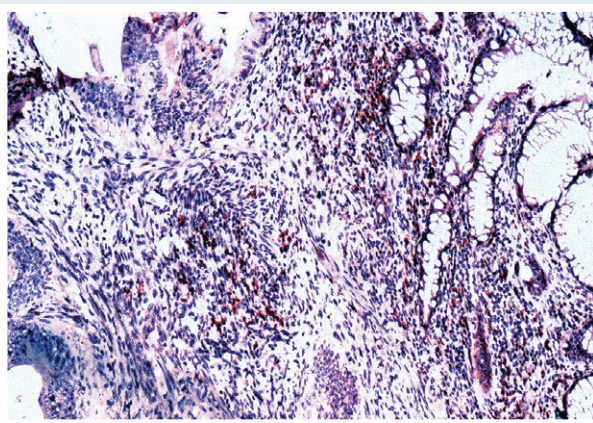


Рис. 3. Экспрессия VEGFR-1 в колоректальной аденокарциноме IV стадии. VEGFR-1 Ab-1 (Thermo Scientific, USA). $\times 200$.

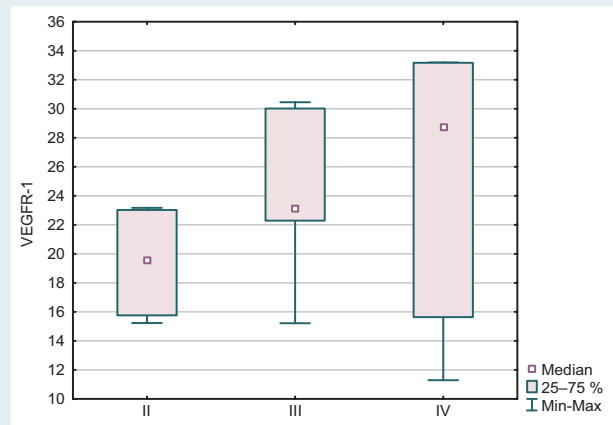


Рис. 4. Показатели уровня экспрессии VEGFR-1 в колоректальной аденокарциноме II, III и IV стадий (pTNM).

оболочке толстой кишки (32,00 (24,00; 38,00), ($p < 0,05$) (рис. 8). Показатели плотности микрососудов в ткани КРА II стадии составляют 88,50 (63,00; 115,00) (рис. 7), в ткани КРА III стадии – 96,50 (72,00; 128,00), в ткани КРА IV стадии – 95,00 (80,00; 115,00). Разница между плотностью микрососудов в КРА на I, II, III и IV стадиях статистически не достоверна ($p > 0,05$).

Проведен корреляционный анализ связей между показателями экспрессии VEGF-A, VEGFR-1, VEGFR-2 и CD34 в КРА I, II, III и IV стадий, результаты представлены в таблицах 1–5.

Установлено, что между показателями уровня экспрессии VEGF-A и VEGFR-2 в неизменной слизистой оболочке толстой кишки имеется прямая сильная корреляционная связь ($r = 0,98$, $p < 0,05$). Взаимосвязи между другими исследованными маркерами в неизменной слизистой оболочке толстой кишки отсутствуют. Между показателями уровня экспрессии VEGF-A и VEGFR-2 в ткани КРА I, II и III стадий также характерно наличие прямых сильных и средней силы корреляций: $r = 0,95$ для I стадии, $r = 0,69$ для II стадии, $r = 0,85$ для III стадии, $p < 0,05$. В ткани КРА III и IV стадий развития характерно наличие прямой сильной и средней силы корреляции между уровнем экспрессии VEGF-A и плотностью микрососудов, оцененной по экспрессии CD34: $r = 0,70$ для III стадии, $r = 0,69$ для IV стадии, $p < 0,05$.

Таблица 1. Корреляционные связи между показателями экспрессии VEGF-A, VEGFR-2 и CD34 в колоректальной аденокарциноме I стадии (pTNM)

	VEGF-A	VEGFR-2	CD34
VEGF-A	1,00	0,95*	0,34
VEGFR-2	0,95*	1,00	0,26
CD34	0,34	0,26	1,00

*: статистически значимая корреляционная связь ($p < 0,05$).

Таблица 2. Корреляционные связи между показателями экспрессии VEGF-A, VEGFR-1, VEGFR-2 и CD34 в колоректальной аденокарциноме II стадии (pTNM)

	VEGF-A	VEGFR-1	VEGFR-2	CD34
VEGF-A	1,00	-0,40	0,69*	-0,10
VEGFR-1	-0,40	1,00	-1,00	0,31
VEGFR-2	0,69*	-1,00	1,00	0,27
CD34	-0,10	0,31	-0,27	1,00

*: статистически значимая корреляционная связь ($p < 0,05$).

Таблица 3. Корреляционные связи между показателями экспрессии VEGF-A, VEGFR-1, VEGFR-2 и CD34 в колоректальной аденокарциноме III стадии (pTNM)

	VEGF-A	VEGFR-1	VEGFR-2	CD34
VEGF-A	1,00	0,37	0,85*	0,70*
VEGFR-1	0,37	1,00	0,31	0,14
VEGFR-2	0,85*	0,31	1,00	0,69*
CD34	0,70*	0,14	0,69*	1,00

*: статистически значимая корреляционная связь ($p < 0,05$).

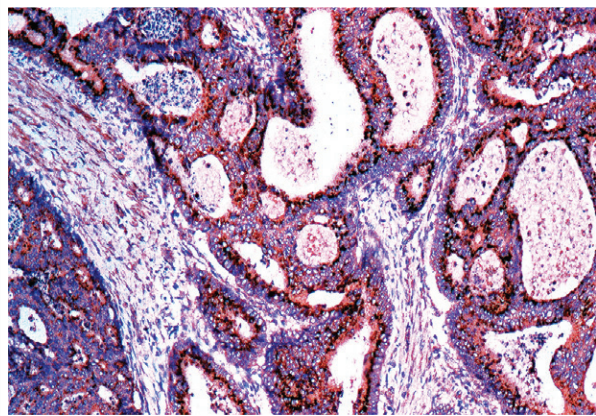


Рис. 5. Экспрессия VEGFR-2 в колоректальной аденокарциноме IV стадии. VEGFR2 Ab-1 (Thermo Scientific, USA). $\times 200$.

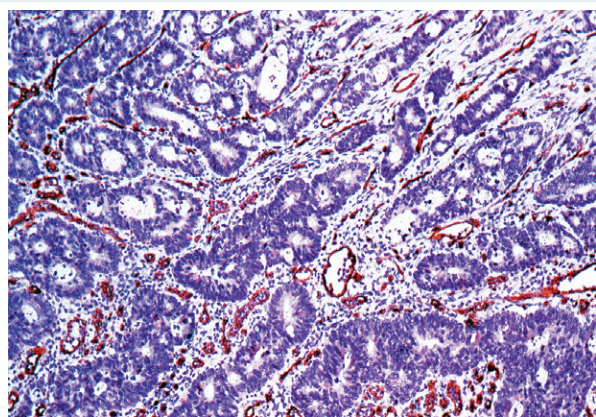


Рис. 7. Экспрессия CD34 в колоректальной аденокарциноме II стадии. CD34 (Clone QBEnd/10; Thermo Scientific, USA). $\times 200$.

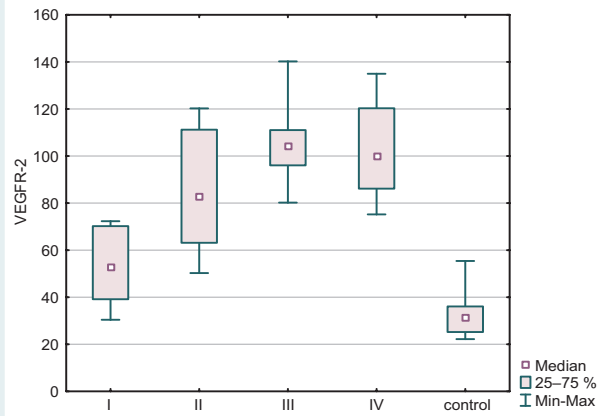


Рис. 6. Показатели уровня экспрессии VEGFR-2 в колоректальной аденокарциноме I, II, III, IV стадий (pTNM), а также в группе контроля.

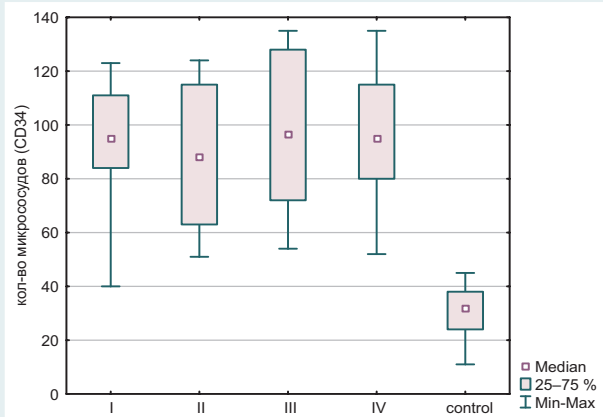


Рис. 8. Показатели плотности микрососудов, оцененной по экспрессии CD34, в колоректальной аденокарциноме I, II, III, IV стадий (pTNM), а также в группе контроля.

Таблица 4. Корреляционные связи между показателями экспрессии VEGF-A, VEGFR-1, VEGFR-2 и CD34 в колоректальной аденокарциноме IV стадии (pTNM)

	VEGF-A	VEGFR-1	VEGFR-2	CD34
VEGF-A	1,00	0,37	0,13	-0,69*
VEGFR-1	0,37	1,00	0,77	-0,08
VEGFR-2	0,13	0,77	1,00	0,10
CD34	0,69*	-0,08	0,10	1,00

*: статистически значимая корреляционная связь ($p < 0,05$).

Таблица 5. Корреляционные связи между показателями экспрессии VEGF-A, VEGFR-2 и CD34 в неизменной слизистой оболочке толстой кишки

	VEGF-A	VEGFR-2	CD34
VEGF-A	1,00	0,98*	0,30
VEGFR-2	0,98*	1,00	0,38
CD34	0,30	0,38	1,00

*: статистически значимая корреляционная связь ($p < 0,05$).

Обсуждение

Согласно полученным данным, при прогрессии КРА от I к IV стадии есть тенденция к возрастанию в опухоли экспрессии основного проангиогенного фактора VEGF-A и его рецептора VEGFR-2 (рис. 2, 6). Установлено, что показатели экспрессии этих маркеров коррелируют в КРА I, II и III стадий (табл. 1–3). Основываясь

на результатах ИГХ-исследования нормальной слизистой оболочки толстой кишки в группе контроля и данных научной литературы, корреляция экспрессии VEGF-A и VEGFR-2 обусловлена механизмом, согласно которому именно рецепторы VEGFR-2 связывают молекулы VEGF-A, что обеспечивает формирование новых сосудов микроциркуляторного русла в физиологических условиях [8]. В специализированной литературе описана тенденция к возрастанию экспрессии этих маркеров при прогрессии КРА [5,8,9]. В работе Ch. Ding et al. (2016) показано, что метастатическая КРА характеризуется достоверно большей экспрессией VEGF-A в сравнении с неметастатической карциномой [12]. Однако по результатам проведенного нами исследования, максимальный «скачок» уровней экспрессии VEGF-A и VEGFR-2 отмечен при прогрессии КРА от I ко II стадии, что может быть обусловлено вовлечением молекулярных путей, которые обеспечивают реализацию инвазивного потенциала опухоли. Ранее проведено исследование транскрипционной активности гена K-RAS: обнаружен «скачок» относительной нормализованной экспрессии мРНК гена K-RAS при прогрессировании КРА от I ко II стадии: низкий уровень [0,42 (0,36; 0,43)] экспрессии мРНК гена K-RAS в I стадии и повышенный уровень [1,31 (1,09; 2,91)] экспрессии мРНК гена K-RAS во II

стадии, ($p < 0,05$) [18]. Можно предположить, что активация неонгиогенеза при прогрессировании КРА от I ко II стадии опосредуется вовлечением сигнальных каскадов, связанных с RAS-протеином.

Опубликованы данные, что рецепторы VEGFR обладают способностью к регуляции активности других тирозинкиназных рецепторов, включая RTKs, EGFR, cMET [12–14]. Последние, в свою очередь, вовлекаются в MAPK/ERK-сигнальные пути, отвечающие за регуляцию выживаемости, пролиферации клеток, увеличение их подвижности, а также в PI3K/AKT/mTOR-сигнальный каскад, регулирующий преимущественно метаболизм и реализацию фенотипа клеток. RAS-протеин служит белком-трансдуктором, передающим сигналы с указанных рецепторов на внутриклеточные молекулы – звенья сигнальных каскадов [19]. Установлена ассоциация между транскрипционной активностью генов *VEGFA* и *CTNNB1* в эндометриодной аденокарциноме, отражающая взаимосвязь между активностью *VEGFA* и Wnt/ β -катениновым каскадом [20]. На основе этих данных можно сделать вывод: при прогрессировании КРА от I ко II стадии в опухоли также активируется неонгиогенез. В настоящее время таргетная антиангиогенная терапия КРА показана лишь больным метастатической КРА [21]. Полученные данные указывают на необходимость рассмотрения вопроса об эффективности назначения таргетной антиангиогенной терапии на более ранних стадиях КРА.

Установлено, что экспрессия VEGFR-1 не выявляется в неизменной слизистой оболочке толстой кишки, а также в КРА I стадии развития. На последующих стадиях прогрессирования КРА экспрессию VEGFR-1 обнаруживают в клетках стромы опухоли со статистически недостоверной тенденцией к ее нарастанию на II, III и IV стадиях прогрессирования аденокарциномы. Не установлена также корреляция между показателями экспрессии в ткани КРА VEGFR-1 и таких маркеров, как VEGF-A, VEGFR-2 и CD34. Данные научной литературы о значимости экспрессии VEGFR-1 в КРА противоречивы. Несмотря на то, что в физиологических условиях VEGFR-1 выполняет антиангиогенную функцию, повышение его экспрессии в раке ассоциируют с активацией неонгиогенеза [9]. В работе M. H. Wu et al. (2014) показано, что экспрессия VEGFR-1 ассоциируется с дефектами слоя перicyтов и клеток адвентициального слоя, сопровождающимися повышенной проницаемостью сосудов незрелого новообразованного микроциркуляторного русла. Это создает условия для промоции метастазирования, что подтверждает ассоциация более высоких уровней экспрессии VEGFR-1 с метастатической стадией опухоли [22]. В работах M. Capavese et al. (2016), N. D'Haene et al. (2018) показаны преимущественно низкие уровни экспрессии VEGFR-1. Сделан вывод, что VEGFR-1 служит маркером неблагоприятного прогноза для пациентов с диагнозом КРА [8,9]. По данным M. Eppenberger et al. (2010), VEGFR-1 характеризуется низким уровнем экспрессии в КРА, но является маркером благоприятного прогноза [23].

Показано, что плотность микрососудов, оцененная по экспрессии CD34, достоверно более высокая в КРА, чем в неизменной слизистой оболочке толстой кишки. На каждой из дальнейших стадий прогрессирования аденокарциномы плотность микрососудов в опухоли

статистически достоверно не увеличивается. Также показано наличие прямых корреляций между плотностью микрососудов и экспрессией VEGF-A и VEGFR-2 в КРА III стадии, плотностью микрососудов и экспрессией VEGF-A в КРА IV стадии. По данным S. C. Toma et al. (2018) плотность микрососудов, оцененная по экспрессии CD34, значимо выше в группе метастатических карцином в сравнении с неметастатическими. Установлена зависимость между уровнем ИГХ-экспрессии CD34 и уровнем экспрессии гена *CD34*, указывающая на наличие «поломки» на уровне кодирующего гена [11]. Y. Kimura et al. (2016) установили, что плотность микрососудов, оцененная по экспрессии CD34, значимо выше в метастатической стадии КРА (стадии D по классификации Duke's) и в КРА с высоким уровнем экспрессии VEGF-A, а сочетание высоких показателей экспрессии CD34 и VEGF-A ассоциируется со снижением показателей выживаемости больных КРА [15].

Выводы

1. При прогрессировании колоректальной аденокарциномы от I к IV стадии в опухоли отмечается тенденция к возрастанию экспрессии VEGF-A и VEGFR-2, при этом максимальный «скачок» уровней их экспрессии отмечен при прогрессировании аденокарциномы от I ко II стадии, что может быть связано с аномально возрастающей активностью *KRAS*.

2. Экспрессия VEGFR-1 избирательно характеризует II, III и IV стадии колоректальной аденокарциномы и не ассоциируется с экспрессией в опухоли VEGF-A, VEGFR-2 и CD34.

3. Плотность микрососудов, оцененная по экспрессии CD34, достоверно не отличается на каждой из стадий прогрессирования колоректальной аденокарциномы, однако прямо коррелирует с показателями экспрессии VEGF-A и VEGFR-2.

Перспективы дальнейших исследований. Изучение других механизмов, задействованных в прогрессии колоректальной аденокарциномы при переходе ее с неметастатической на метастатическую стадию развития.

Финансирование

Исследование проведено в рамках НИР Запорожского государственного медицинского университета «Раннее молекулярно-генетическое и иммуногистохимическое прогнозирование склонности к прогрессии рака легких и органов пищеварения» № госрегистрации 0117U002580 (2017–2019).

Конфликт интересов: отсутствует.

Conflicts of interest: author has no conflict of interest to declare.

Надійшла до редакції / Received: 10.04.2019

Після доопрацювання / Revised: 23.04.2019

Прийнято до друку / Accepted: 13.05.2019

Сведения об авторе:

Шишкин М. А., канд. мед. наук, доцент каф. патологической анатомии и судебной медицины, Запорожский государственный медицинский университет, Украина.

Відомості про автора:

Шишкін М. А., канд. мед. наук, доцент каф. патологічної анатомії та судової медицини, Запорізький державний медичний університет, Україна.

Information about author:

Shyshkin M. A., MD, PhD, Associate Professor of the Department of Pathological Anatomy and Forensic Medicine, Zaporizhzhia State Medical University, Ukraine.

Список литературы

- [1] Molecular mechanisms of liver metastasis / K. Kawada et al. *International Journal of Clinical Oncology*. 2011. Vol. 16. Issue 5. P. 464–472. doi: 10.1007/s10147-011-0307-2
- [2] Outcome and prognostic factors in 593 non-metastatic rectal cancer patients: a mono-institutional survey / J. Langrand-Escure, et al. *Scientific Reports*. 2018. Vol. 8. Issue 1. P. 10708. doi: 10.1038/s41598-018-29040-2
- [3] Sun W. Angiogenesis in metastatic colorectal cancer and the benefits of targeted therapy. *Journal of Hematology & Oncology*. 2012. Vol. 5. P. 63. doi: 10.1186/1756-8722-5-63
- [4] VEGFR2 regulates endothelial differentiation of colon cancer cells / Z. Liu et al. *BMC Cancer*. 2017. Vol. 17. Issue 1. P. 593. doi: 10.1186/s12885-017-3578-9
- [5] Differences in Expression of VEGF-A, VEGFR-1, VEGFR-2 and Microvessel Density in Colorectal Cancer with Liver Metastasis / E. H. Jeong et al. *Journal of Pathology and Translational Medicine*. 2010. Vol. 44. Issue 6. P. 571–580. doi: 10.4132/KoreanJPathol.2010.44.6.571
- [6] Simultaneous Inhibition of EGFR/VEGFR and Cyclooxygenase-2 Targets Stemness-Related Pathways in Colorectal Cancer Cells / A. Valverde et al. *PLoS One*. 2015. Vol. 10. Issue 6. e0131363. doi: 10.1371/journal.pone.0131363
- [7] Bevacizumab with or without erlotinib as maintenance therapy in patients with metastatic colorectal cancer (gercor dream; optiox3): A randomised, open-label, phase 3 trial / C. Tournigand et al. *Lancet Oncology*. 2015. Vol. 6. Issue 15. P. 1493–1505. doi: 10.1016/S1470-2045(15)00216-8
- [8] Biology and therapeutic implications of VEGF-A splice isoforms and single-nucleotide polymorphisms in colorectal cancer / M. Canavese et al. *International Journal of Cancer*. 2017. Vol. 140. Issue 10. P. 2183–2191. doi: 10.1002/ijc.30567
- [9] The Prognostic Value of the Combination of Low VEGFR-1 and High VEGFR-2 Expression in Endothelial Cells of Colorectal Cancer / N. D'Haene et al. *International Journal of Molecular Sciences*. 2018. Vol. 19. Issue 11. P. 3536. doi: 10.3390/ijms19113536
- [10] Correlations between endothelial cell markers CD31, CD34 and CD105 in colorectal carcinoma / I. C. Deliu et al. *Romanian Journal of Morphology and Embryology*. 2016. Vol. 57. Issue 3. P. 1025–1030.
- [11] Correlations between CD34 Immunolabelled Blood Vessels and CD34 mRNA Expression in Colorectal Cancer / S. C. Toma et al. *Current Health Sciences Journal*. 2018. Vol. 44. Issue 1. P. 60–63. doi: 10.12865/CHSJ.44.01.10
- [12] Combined application of anti-VEGF and anti-EGFR attenuates the growth and angiogenesis of colorectal cancer mainly through suppressing AKT and ERK signaling in mice model / C. Ding et al. *BMC Cancer*. 2016. Vol. 16. Issue 1. P. 791. doi: 10.1186/s12885-016-2834-8
- [13] Intracrine VEGF signaling mediates the activity of pro-survival pathways in human colorectal cancer cells / R. Bhattacharya et al. *Cancer Research*. 2016. Vol. 76. Issue 10. P. 3014–3024. doi: 10.1158/0008-5472.CAN-15-1605
- [14] Intracrine vascular endothelial growth factor signaling in survival and chemoresistance of human colorectal cancer cells / S. Samuel et al. *Oncogene*. 2011. Vol. 30. Issue 10. P. 1205–1212. doi: 10.1038/ncr.2010.496
- [15] Clinicopathological significance of vascular endothelial growth factor, thymidine phosphorylase and microvessel density in colorectal cancer / Y. Kimura et al. *Molecular Medicine Reports*. 2016. Vol. 13. Issue 2. P. 1551–1557. doi: 10.3892/mmr.2015.4687
- [16] Sobin L.H., Gospodarowicz M.K., Wittekind C. *International Union Against Cancer (UICC): TNM Classification of Malignant Tumours*. New York: Wiley-Blackwell, 2009. 50 p.
- [17] Microvessel quantitation and prognosis in invasive breast carcinoma / S. Bosari et al. *Human Pathology*. 1992. Vol. 23. P. 755–761. doi: 10.1016/0046-8177(92)90344-3
- [18] Шишкін М. А. Молекулярно-иммуногистохимическая характеристика пролиферации и апоптоза опухолевых клеток колоректальной аденокарциномы. *Патологія*. 2018. Т. 15. №1. С. 49–56. doi: 10.14739/2310-1237.2018.1.129447
- [19] K-ras Mutations as the Earliest Driving Force in a Subset of Colorectal Carcinomas / N. Margetis et al. *In vivo*. 2017. Vol. 31. Issue 4. P. 527–542. doi: 10.21873/in vivo.11091
- [20] Tumanskiy V.A., Chepets A.V., Kamyshnyi A.M. Comparative characteristics of the transcriptional activity of CDH1, CTNNB1, VEGFA genes and expression of proteins E-cadherin, β -catenin and VEGFA, coded by these genes in metastatic and non-metastatic endometrioid endometrial carcinoma. *Патологія*. 2016. №2(37). P. 13–18. doi: 10.14739/2310-1237.2016.2.81328
- [21] Mody K., Baldeo C., Bekaii-Saab T. Antiangiogenic Therapy in Colorectal Cancer. *Cancer Journal*. 2018. Vol. 24. Issue 4. P. 165–170. doi: 10.1097/PPO.0000000000000328
- [22] Galectin-1 induces vascular permeability through the neuropilin-1/vascular endothelial growth factor receptor-1 complex / M. H. Wu et al. *Angiogenesis*. 2014. Vol. 17. P. 839–849. doi: 10.1007/s10456-014-9431-8
- [23] Role of the VEGF ligand to receptor ratio in the progression of mismatch repair-proficient colorectal cancer / M. Eppenberger et al. *BMC Cancer*. 2010. Vol. 10. P. 93. doi: 10.1186/1471-2407-10-93

References

- [1] Kawada, K., Hasegawa, S., Murakami, T., Itatani, Y., Hosogi, H., Sonoshita, M., et al. (2011) Molecular mechanisms of liver metastasis. *International Journal of Clinical Oncology*, 16(5), 464–472. doi: 10.1007/s10147-011-0307-2
- [2] Langrand-Escure, J., Diao, P., Garcia, M.-A., Wang, G., Guy, J.-B., Espinel, S., et al. (2018) Outcome and prognostic factors in 593 non-metastatic rectal cancer patients: a mono-institutional survey. *Scientific Reports*, 8(1), 10708. doi: 10.1038/s41598-018-29040-2
- [3] Sun, W. (2012) Angiogenesis in metastatic colorectal cancer and the benefits of targeted therapy. *Journal of Hematology & Oncology*, 5, 63. doi: 10.1186/1756-8722-5-63
- [4] Liu, Z., Qi, L., Li, Y., Zhao, X., & Sun, B. (2017) VEGFR2 regulates endothelial differentiation of colon cancer cells. *BMC Cancer*, 17(1), 593. doi: 10.1186/s12885-017-3578-9
- [5] Jeong, E. H., Kim, Y., Min, B. W., Lee, K. H., Kim, H. S., & Lee, J. H. (2010) Differences in Expression of VEGF-A, VEGFR-1, VEGFR-2 and Microvessel Density in Colorectal Cancer with Liver Metastasis. *Journal of Pathology and Translational Medicine*, 44(6), 571–580. doi: 10.4132/KoreanJPathol.2010.44.6.571
- [6] Valverde, A., Penarando, J., Canas, A., Lopez-Sanchez, L. M., Conde, F., Hernandez, V., et al. (2015) Simultaneous Inhibition of EGFR/VEGFR and Cyclooxygenase-2 Targets Stemness-Related Pathways in Colorectal Cancer Cells. *PLoS One*, 10(6), e0131363. doi: 10.1371/journal.pone.0131363
- [7] Tournigand, C., Chibaudel, B., Samson, B., Scheithauer, W., Vernerey, D., Mesange P., et al. (2015) Bevacizumab with or without erlotinib as maintenance therapy in patients with metastatic colorectal cancer (gercor dream; optiox3): A randomised, open-label, phase 3 trial. *Lancet Oncology*, 16(15), 1493–505. doi: 10.1016/S1470-2045(15)00216-8
- [8] Canavese, M., Ngo, D. T., Maddern, G. J., Hardingham, J. E., Price, T. J., & Hauben, E. (2017) Biology and therapeutic implications of VEGF-A splice isoforms and single-nucleotide polymorphisms in colorectal cancer. *International Journal of Cancer*, 140(10), 2183–2191. doi: 10.1002/ijc.30567
- [9] D'Haene, N., Koopmansch, C., Van Eycke, Y.-R., Hulet, F., Allard, J., Bouiri, S., et al. (2018) The Prognostic Value of the Combination of Low VEGFR-1 and High VEGFR-2 Expression in Endothelial Cells of Colorectal Cancer. *International Journal of Molecular Sciences*, 19(11), 3536. doi: 10.3390/ijms19113536
- [10] Deliu, I. C., Neagoe, C. D., Bezna, M., Genunche-Dumitrescu, A. V., Toma, S. C., Ungureanu, B. S., et al. (2016) Correlations between endothelial cell markers CD31, CD34 and CD105 in colorectal carcinoma. *Romanian Journal of Morphology and Embryology*, 57(3), 1025–1030.
- [11] Toma, S. C., Usatu, C. D., Ungureanu, B. S., Mirea, C. S., Dumitrescu, T., Georgescu, E. F., et al. (2018) Correlations between CD34 Immunolabelled Blood Vessels and CD34 mRNA Expression in Colorectal Cancer. *Current Health Sciences Journal*, 44(1), 60–63. doi: 10.12865/CHSJ.44.01.10
- [12] Ding, C., Li, L., Yang, T., Fan, X., & Wu, G. (2016) Combined application of anti-VEGF and anti-EGFR attenuates the growth and angiogenesis of colorectal cancer mainly through suppressing AKT and ERK signaling in mice model. *BMC Cancer*, 16(1), 791. doi: 10.1186/s12885-016-2834-8
- [13] Bhattacharya, R., Ye, X. C., Wang, R., Ling, X., McManus, M., Fan, F., Boubles, D., & Ellis, L. M. (2016) Intracrine VEGF signaling mediates the activity of pro-survival pathways in human colorectal cancer cells. *Cancer Research*, 76(10), 3014–3024. doi: 10.1158/0008-5472.CAN-15-1605
- [14] Samuel, S., Fan, F., Dang, L. H., Xia, L., Gaur, P., & Ellis, L. M. (2011) Intracrine vascular endothelial growth factor signaling in survival and chemoresistance of human colorectal cancer cells. *Oncogene*, 30(10), 1205–1212. doi: 10.1038/onc.2010.496
- [15] Kimura, Y., Morohashi, S., Yoshizawa, T., Suzuki, T., Morohashi, H., Sakamoto, Y., et al. (2016) Clinicopathological significance of vascular endothelial growth factor, thymidine phosphorylase and microvessel density in colorectal cancer. *Molecular Medicine Reports*, 13(2), 1551–1557. doi: 10.3892/mmr.2015.4687
- [16] Sobin, L. H., Gospodarowicz, M. K., & Wittekind, C. (2009) *International Union Against Cancer (UICC): TNM Classification of Malignant Tumours*. New York: Wiley-Blackwell.
- [17] Bosari, S., Lee, A. K., DeLellis, R. A., Wiley, B. D., Heatley, G. J., & Silverman, M. L. (1992) Microvessel quantitation and prognosis in invasive breast carcinoma. *Hum Pathol*, 23(7), 755–61. doi: 10.1016/0046-8177(92)90344-3
- [18] Shyshkin, M. A. (2018) Молекулярно-иммуногистохимическая характеристика пролиферации і апоптоза опухолевих кліток колоректальної аденокарциноми [Molecular-immunohistochemical characteristics of proliferation and apoptosis of tumor cells in colorectal adenocarcinoma]. *Pathologia*, 15(1), 49–56. doi: 10.14739/2310-1237.2018.1.129447
- [19] Margetis, N., Kouloukoussa, M., Pavlou, K., Vrakas, S., & Mariolis-Sapsakos, T. (2017) K-ras Mutations as the Earliest Driving Force in a Subset of Colorectal Carcinomas. *In vivo*, 31(4), 527–542. doi: 10.21873/in vivo.11091
- [20] Tumanskiy, V. A., Chepets, A. V., & Kamyshnyi, A. M. (2016) Comparative characteristics of the transcriptional activity of CDH1, CTNNB1, VEGFA genes and expression of proteins E-cadherin, β -catenin and VEGFA, coded by these genes in metastatic and non-metastatic endometrioid endometrial carcinoma. *Pathologia*, 2(37), 13–18. doi: 10.14739/2310-1237.2016.2.81328
- [21] Mody, K., Baldeo, C., & Bekaii-Saab, T. (2018) Antiangiogenic Therapy in Colorectal Cancer. *Cancer Journal*, 24(4), 165–170. doi: 10.1097/PPO.0000000000000328
- [22] Wu, M. H., Ying, N. W., Hong, T. M., Chiang, W. F., Lin, Y. T., & Chen, Y. L. (2014) Galectin-1 induces vascular permeability through the neuropilin-1/vascular endothelial growth factor receptor-1 complex. *Angiogenesis*, 17(4), 839–849. doi: 10.1007/s10456-014-9431-8
- [23] Eppenberger, M., Zlobec, I., Baumhoer, D., Terracciano, L., & Lugli, A. (2010) Role of the VEGF ligand to receptor ratio in the progression of mismatch repair-proficient colorectal cancer. *BMC Cancer*, 10, 93. doi: 10.1186/1471-2407-10-93

Гістологічні та імуногістохімічні особливості злоякісних епітеліальних і гранульозоклітинних пухлин яєчників

О. А. Савченко*^{A,C,D}, І. С. Шпонька^F, В. Р. Скорик^{C,E}, П. В. Савченко^B

ДЗ «Дніпропетровська медична академія МОЗ України», м. Дніпро

A – концепція та дизайн дослідження; B – збір даних; C – аналіз та інтерпретація даних; D – написання статті; E – редагування статті; F – остаточне затвердження статті

Серед онкологічних захворювань рак яєчників – у першій десятці за поширеністю, посідаючи 7 місце, та в першій п'ятірці за летальністю, посідаючи 4 місце. Ці факти пояснюються відсутністю специфічних клінічних проявів, що зумовлює діагностування процесу на пізніх його стадіях із часто метастатичним ураженням, а також постає проблема точної верифікації діагнозу.

Мета роботи – формування комплексу диференційно-діагностичних морфологічних критеріїв верифікації злоякісних новоутворень яєчників, спираючись на останні міжнародні класифікації та особливості практичної онкоморфології в Україні.

Матеріали та методи. Ретроспективний аналіз 115 злоякісних новоутворень яєчників, серед них – 67 випадків карцином різних видів і 48 випадків гранульозоклітинних пухлин, передбачав оцінювання гістологічних, імуногістохімічних особливостей із наступним статистичним опрацюванням результатів.

Результати. У всіх групах карцином і гранульозоклітинних пухлин виявили сукупності різних гістологічних ознак, а також їхні комбінації між собою та з особливостями імунофенотипів досліджених новоутворень. Ці дані дали змогу говорити про діагностичне значення кожного показника для злоякісних пухлин яєчників, що досліджували. Серед гістологічних характеристик найбільше значення мали наявність у відсотковому співвідношенні макро- та мікропапіл, фолікулярних/гландулярних структур, ступінь виразності поліморфізму, показник мітотичної активності, осередки некрозу. Серед панелі імуногістохімічних антитіл – фракції цитокератинів (панцитокератин AE1/AE3, цитокератин 7, цитокератин 20), характер забарвлення на p53, WT-1, EMA та віментин, проте $p > 0,05$ за всіма показниками.

Висновки. Аргументована необхідність використання залежно від комбінації гістологічних критеріїв специфічної панелі ІГХ антитіл, що підтверджено статистично. Для диференціації між НСК і ВСК ключовими є характер папілярних структур, мітотична активність, поліморфізм та експресія p53. ГрПЯ мали особливий фенотип Vimentin+/ Calretinin+/ PanCK+ (фокально).

Ключові слова:

рак яєчників, гранульозо-клітинні пухлини, гістологічні особливості пухлини, імуногістохімія.

Патологія. – 2019. – Т. 16, № 2(46). – С. 155–163

DOI:
10.14739/2310-1237.2019.2.177078

***E-mail:**
savchenko.oksana21@gmail.com

Гистологические и иммуногистохимические особенности злокачественных эпителиальных и гранулезоклеточных опухолей яичников

О. А. Савченко, И. С. Шпонька, В. Р. Скорик, П. В. Савченко

Среди онкологических заболеваний рак яичников входит в первую десятку по распространенности, занимая 7 место, и в первую пятерку по летальности, занимая 4 место. Эти факты объясняются отсутствием специфических клинических проявлений, что обуславливает диагностирование процесса на поздних его стадиях часто с наличием метастатического поражения, а также имеет место проблема достоверной верификации диагноза.

Цель работы – формирование комплекса дифференциально-диагностических морфологических критериев верификации злокачественных новообразований яичников, опираясь на последние международные классификации и особенности практической онкоморфологии в Украине.

Материалы и методы. Ретроспективный анализ 115 злокачественных новообразований яичников, среди которых 67 случаев карцином различных видов и 48 случаев гранулезоклеточных опухолей, включал оценку гистологических, иммуногистохимических особенностей с последующей статистической обработкой полученных результатов.

Результаты. Во всех группах карцином и гранулезоклеточных опухолей установлены совокупности различных гистологических признаков, разнообразные комбинации их между собой и с особенностями иммунофенотипа исследованных новообразований. Эти данные позволили говорить о диагностическом значении каждого показателя для исследованных злокачественных опухолей яичников. Среди гистологических характеристик весомое значение имели наличие в процентном соотношении макро- и микропапилл, фолликулярных/гландулярных структур, степень выраженности полиморфизма, показатель митотической активности, очаги некроза. Среди панели иммуногистохимических антител – фракции цитокератинов (панцитокератин AE1/AE3, цитокератин 7, цитокератин 20), характер окраски на p53, WT-1, EMA и виментин, однако $p > 0,05$ по всем показателям.

Выводы. Аргументирована необходимость использования в зависимости от комбинации гистологических критериев специфической панели ІГХ антител, что подтверждено статистически. Для дифференциации между НСК и ВСК ключевыми являются характер папиллярных структур, митотическая активность, полиморфизм и экспресия p53. ГрПЯ имели особый фенотип Vimentin+ / Calretinin+ / PanCK+ (фокально).

Ключевые слова:

рак яичника, гранулезоклеточная опухоль, гистологические особенности опухоли, иммуногистохимия.

Патология. – 2019. – Т. 16, № 2(46). – С. 155–163

Key words:

ovarian cancer, granulosa cell tumors, histological type of neoplasm, immunohistochemistry.

Pathologia

2019; 16 (2), 155–163

Histological and immunohistochemical features of the ovarian malignant epithelial tumors and granulosa cell tumors

O. A. Savchenko, I. S. Shponka, V. R. Skoryk, P. V. Savchenko

Among cancers the ovarian cancer is one of the top ten in prevalence occupying the 7th place and one of the first five in mortality occupying the 4th place. These facts are explained, on the one hand, by the absence of specific clinical manifestations, which causes the diagnosis of the process at its later stages with a frequent metastatic lesion. On the other hand, there is a problem of reliable verification of the diagnosis.

The purpose of the study is to improve the complex of differential diagnostic morphological criteria for malignant neoplasms of the ovaries verification, which is based on the latest international classifications and features of practical oncomorphology in Ukraine.

Methods. Retrospective analysis of 115 malignant ovarian tumors (where 67 cases of different types carcinomas and 48 cases of granulosa cell tumor were included) contained assessment of histological, immunohistochemical characteristics followed by statistical processing of the results.

Results. Received data made it possible to state the diagnostic value of each feature for the studied malignant tumors of the ovaries. Among the histological characteristics the most important were: macro- and micropapillas, follicular / glandular structures, polymorphism degree, mitotic activity, cell necrosis. Among the panel of immunohistochemical antibodies the fractions of cytokeratins (pancytokeratin AE1 / AE3, cytokeratin 7, cytokeratin 20), p53, WT-1, EMA and vimentin were mentioned. However, $P > 0.05$ for all the indicators.

Conclusions. The necessity of using is based on a combination of histological criteria for a specific panel of IgG antibodies, which is statistically confirmed. Presence of papillary structures, mitotic activity, polymorphism and expression of p53 are clue for differentiation between HGSC and LGSC. Granulosa cell tumors had a special phenotype Vimentin + / Calretinin + / PanCK + (focally).

Захворюваність на рак яєчників (РЯ) посідає 6 місце за показниками світової статистики. В Україні, за даними канцер-реєстру, захворюваність на РЯ посідає 7 місце [3]. Окрім чималої поширеності, необхідність точної верифікації процесу та обрання відповідної тактики лікування аргументована наступним. По-перше, ці новоутворення виявляють частіше в жінок репродуктивного та працездатного віку, а саме 4 та 5 декади життя. По-друге, РЯ потребує здійснення диференційної діагностики не тільки за гістологічними підтипами, але й із новоутвореннями герміногенного походження, серед них найчастіше – із гранульозоклітинними пухлинами (ГрПЯ). Хоча останні становлять лише 1–2 % від загальної кількості новоутворень яєчників, поділяючись на 2 гістологічні підтипи (пухлини дорослого (95 %) та ювенільного (5 %) типу), вони мають суттєві відмінності за прогнозом і тактикою лікування [5,6,10].

Ускладнює раннє встановлення діагнозу відсутність специфічних клінічних проявів, що набуває особливого значення для процесів злякисного генезу. Саме тому найчастіше верифікація відбувається на пізніх стадіях із наявним гематогенним, лімфогенним поширенням та/чи канцероматозним ураженням очеревини. Прямим наслідком цього є зменшення виживаності пацієнток. Так, Україна посідає 4 місце у світі за показниками летальності від РЯ: кожна друга пацієнтка помирає впродовж першого року з часу встановлення діагнозу [7,8,11,14].

Мета роботи

Формування комплексу диференційно-діагностичних морфологічних критеріїв верифікації злякисних новоутворень яєчників, спираючись на останні міжнародні класифікації та особливості практичної онкоморфології в Україні.

Матеріали і методи дослідження

Здійснили ретроспективний аналіз 67 випадків РЯ і 48 випадків ГрПЯ післяопераційного матеріалу жінок, які звернулися в морфологічний відділ діагностичного центру ООО «Аптеки медичної академії» м. Дніпра за період із 2014 до 2017 р. для здійснення імуногістохімічного (ІГХ) дослідження з метою остаточної верифікації діагнозу. Виконали аналіз морфологічних (гістологічних та імуногістохімічних) характеристик злякисних новоутворень яєчників різного гістогенезу згідно з класифікацією ВООЗ новоутворень жіночої репродуктивної системи 2014 р.

За гістологічною будовою РЯ поділяють на серозні карциноми (СК), муцинозні карциноми (МК), ендометріодні карциноми (ЕК), світлоклітинні карциноми (СвК), злякисні пухлини Бреннера (ЗПБ), серозно-муцинозні карциноми (СМК) та недиференційовані карциноми (НК). Особливої уваги потребує так зване «повернення» СМК статусу нозологічної одиниці [13].

Дослідили 51 (76,8 %) випадок СК, 3 (4,35 %) МК, 1 (1,45 %) СМК, 6 (8,7 %) ЕК, 4 (5,8%) СвК і 2 (2,9 %) випадки НК. Серед СК розрізняли високодиференційовані СК, тип I (ВСК – 5 (9,2 %) випадків) і низькодиференційовані СК, тип II (НСК – 46 (90,8 %) випадків). У дослідження не включили жодного випадку неінвазивної серозної пухлини яєчників. Усі спостереження ГрПЯ (48 випадків) за гістологічною будовою класифіковані як ГрПЯ дорослого типу.

Вік пацієнток із діагнозом злякисна епітеліальна пухлина яєчників – у діапазоні від 18 до 76 років із середнім значенням $52,31 \pm 13,07$ року, медіана – 53 роки. Пацієнтки, яким встановлено діагноз ГрПЯ, були віком від 34 до 75 років, середнє значення – $52,08 \pm 10,25$ року, медіана – 52 роки.

Для ІГХ дослідження використовували формалін-фіксовані та парафін-залиті зразки післяопераційного матеріалу. Імуногістохімічне дослідження

виконали за протоколами компанії Thermo Scientific (TS), США. У зрізах завтовшки 4 мкм за допомогою системи візуалізації Lab Vision Quanto (TS, США) та DAB Quanto Chromogen (TS, США) виявляли антигени та фіксовані на них білкові ланцюги [1].

Первинна діагностична ІГХ панель включала антитіла до Pancytokeratin AE1/AE3 (PanCK), cytokeratin 7 (CK7), cytokeratin 20 (CK20), CA-125, EMA, p53, WT-1, vimentin, calretinin (TS, США). Титр антитіл добирали індивідуально для кожного маркера, використовуючи спеціальний розчин Antibody diluent, TS, США. Характеристики антитіл наведено в таблиці 1.

Реакції оцінили напівкількісним методом у не менше ніж 10 полях зору. Позитивною реакцією вважали наявність коричневого забарвлення в понад 10 % пухлинних клітин із вираженою та помірно вираженою специфічною реакцією для кожного маркера. Діагноз встановлювали двоє досвідчених морфологів незалежно один від одного, спираючись на сучасні класифікації BOOЗ [2,14].

Дані досліджень статистично опрацювали у програмі Statistica (серійний номер AGAR 909 E415822FA) із використанням варіаційних методів і непараметричного критерію χ^2 Пірсона.

Результати

У здійсненому дослідженні в усіх групах РЯ та ГрПЯ визначили певні сукупності гістологічних структур із різними їхніми комбінаціями між собою та з особливостями будови ядер, характеристик стромального компонента (табл. 2).

ВСК характеризувалися передусім наявністю структур із папілярним розгалуженням (*макропапіли*, що займали переважно до половини тканини пухлини (ТП), та *мікропапіли*, що становили близько однієї третини ТП) (рис. 1А), що були поєднані з полями із тубуло-залозистою, кістозною та солідною будовою з малою кількістю фіброзно-судинного компонента. За-

Таблиця 1. Панель первинних антитіл

Первинні антитіла	Клон	Розведення	Локалізація реакції
PanCK	клон AE1/AE3	1:50	Мембрана та цитоплазма
Vimentin Ab-2	клон sp20	1:200	Мембрана та цитоплазма
CK7	клон RCK105	1:100	Мембрана та цитоплазма
CK20	клон Ks 20.8	1:100	Мембрана та цитоплазма
CA-125	клон Ab1	1:100	Мембрана та цитоплазма
EMA Ab-3	клон E29	1:250	Мембрана та цитоплазма
Calretinin	клон sp13	1:100	Цитоплазма
WT-1	клон 6F-H2	1:100	Ядро
p53	клон sp5	1:200	Ядро

звичай макропапіли були оточені пустими просторами, що не вистелені епітелієм. Для всіх новоутворень цієї групи (100 %, n = 5) характерні сосочки, що зливалися, формуючи місцями структури, які схожі на залози. До 20% ТП в одному випадку ВСК (20,0 %) визначили як плоскоклітинне диференціювання. Треба наголосити, що у 3 із 5 ВСК (60,0 %) спостерігали асоціацію із серозною пограничною пухлиною. Псаммомні тільця виявляли лише у 2 із 5 (40,0 %) досліджуваних новоутворень (рис. 1Б). Осередки некрозів у ТП не визначили.

Морфологія пухлинних клітин усіх досліджених ВСК – округла форма з мізерною кількістю цитоплазми, а власне ядра були однорідними з чіткими контурами та мали відносно невеликий розмір, округлу форму та дрібні помітні одне чи кілька ядерця. У всіх спостереженнях виявили легку та помірну атипію пухлинних клітин у не менше ніж 90 % ТП. Мітотична активність представлена $2,20 \pm 0,73$ фігури мітозу на 10 полів зору (п/зр).

НСК характеризувалися чергуванням папілярних, залозистих, криброзних і солідних ділянок у різному відсотковому співвідношенні: переважно виявляли мікропапілярні (майже половина ТП) та солідні структури (майже п'ята частина ТП), а макропапіли мали випадковий характер (менше ніж 10 % ТП). У майже чверті спостережень із солідними масами пухлинних

Таблиця 2. Гістологічні ознаки різних типів злоякісних новоутворень яєчників, оцінені у площі однієї пухлини, %

Гістологічні ознаки	СК		МК	ЕК	СвК	НК	ГрПЯ
	ВСК	НСК					
Епітеліальний компонент							
макропапіли	≤45 %	≤10 %	≤5 %	≤2 %	≤15 %	–	–
мікропапіли	≤35 %	≤50 %	≤40 %	≤35 %	≤25 %	≤5%	–
макрофолікули	–	–	–	–	–	–	≤7 %
мікрофолікули	–	–	–	≤10 %	–	≤5 %	≤30 %
трабекулярно-залозисті структури	≤10 %	≤15 %	≤55 %	≤55 %	≤5 %	≤10 %	≤50 %
тубуло-кістозні структури	≤5 %	≤7 %	–	≤5 %	≤60 %	≤15 %	–
солідні структури	≤5	≤18 %	–	≤5 %	≤5 %	≤55 %	≤3 %
особливості пухлинних клітин	округлі, цитоплазма мізерна	поліморфні	великі, цитоплазма рясна, еозинофільна	високі стовпчасті	полігональні, цитоплазма прозора	поліморфні, гіперхромні	мономорфні, прозорі
ядра	невеликі, мономорфні	малі, поліморфні, гіперхромні	гіперхромні	округлі та овальні, гіперхромні	поліморфні	поліморфні, гіперхромні	відносно однорідні, наявність канавок
ядерця	–	великі, помітні	–	–	великі, помітні	–	–
мітотична активність на 10 п/зр	$2,20 \pm 0,73$	$4,67 \pm 1,92$	$2,33 \pm 0,69$	$1,33 \pm 0,31$	$2,00 \pm 0,11$	$5,00 \pm 0,78$	$1,17 \pm 0,59$
Стромальний компонент	добре виражений, щільний	«ніжний» фібро-волокнистий	«ніжний» фібро-волокнистий	не виражений, фібро-волокнистий	виражений гіалінований, фібро-волокнистий	не виражений, фібро-волокнистий	фібробласти, текаклітини

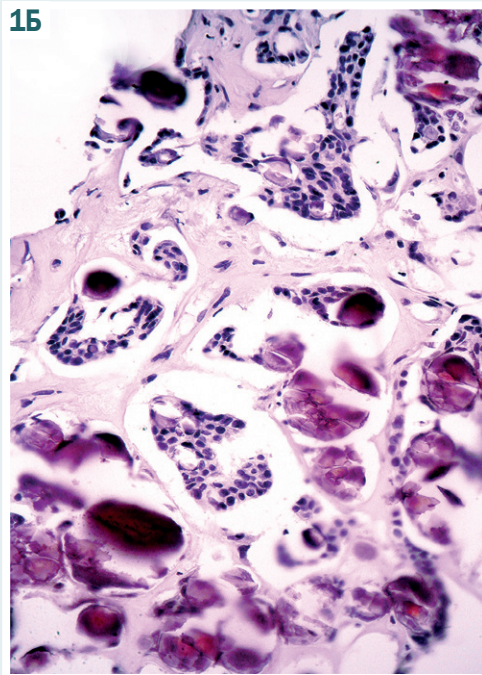
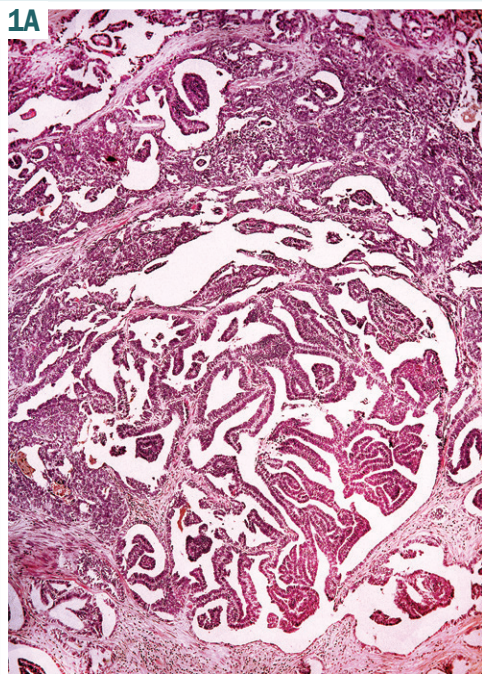


Рис. 1. Випадки високодиференційованих серозних карцином, забарвлення гематоксилином та еозином.

А: Мікропапіли та макропапіли, що займають майже всю площу тканини пухлини, $\times 100$.

Б: Псаммомні тільця, що утворюють до чверті тканини пухлини. $\times 400$.

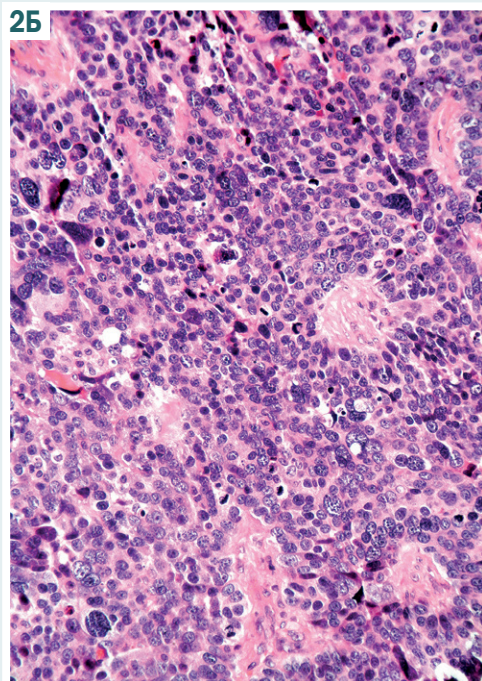
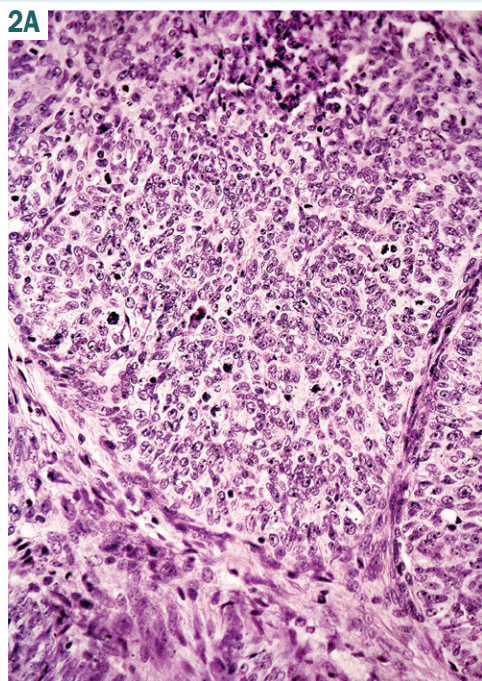


Рис. 2. Випадки низькодиференційованої серозної карциноми, забарвлення гематоксилином та еозином, $\times 200$.

А: Солідні структури, що займають понад половину площі тканини пухлини, легко помітні ядра та мітотичні фігури.

Б: Фолікулярні структури, що нагадують тільця Кал-Екснера та утворені пухлинними клітинами з вираженим ступенем поліморфізму та високою мітотичною активністю.

клітин (12 із 46 випадків, 26,1 %), останні утворювали щільні простори.

Цитологічно: в усіх випадках НСК спостерігали гіперхромні, поліморфні ядра, що мали здебільшого великі помітні кільця ядерця. У кожному п'ятому спостереженні (9 із 46 випадків, 19,6 %) виявили зони некрозів, котрі мали осередковий характер (до 15 % ТП). Кількість мітозів становила $4,67 \pm 1,92$ на 10 п/зр, що вдвічі більше цього показника у випадках ВСК. Псаммомні тільця не встановили в жодному випадку (рис. 2).

У всіх МК спостерігали переважання залозистих і тубулярних структур, що утворювали не менше ніж

55 % ТП. Осередки папілярної будови виявляли в усіх спостереженнях, але макропапіли мали випадковий характер: не більше ніж 5 % пухлинних клітин. Цікаво, що у 2 із 3 МК (66,7 %) спостерігали значну гетерогенність будови – з залученням усіх названих варіантів. Цитологічно: МК мали великі клітини зі збільшеними ядрами та рясною еозинофільною цитоплазмою, що нагадують інтестинальний епітелій. Кількість мітотичних фігур становила $2,33 \pm 0,69$ на 10 п/зр. Поліморфізм – від помірного до вираженого в межах однієї пухлини, але у всіх спостерігали перший його варіант. Між пухлинними клітинами визначили незначну

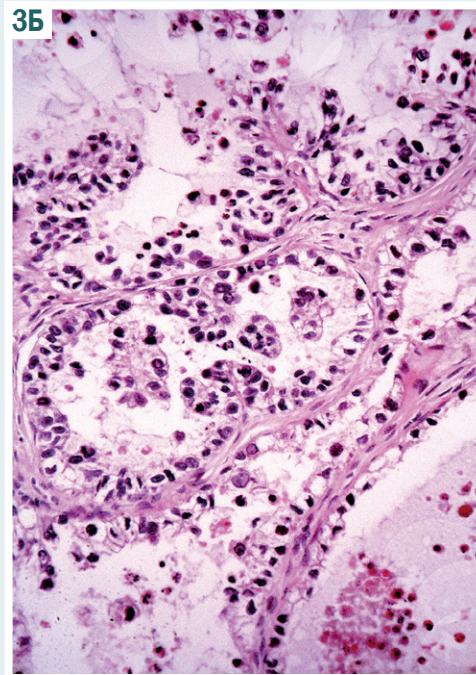
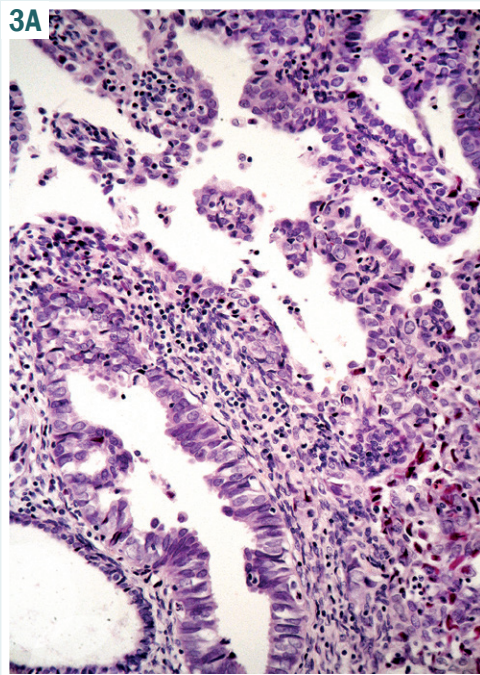


Рис. 3. Випадки раку яєчників, забарвлення гематоксиліном та еозином, $\times 200$.

А: Формування псевдопапілярних і криброзних структур в ендометриодній карциномі, епітелій стратифікований, витягнутий, без ознак наявності муцину.

Б: Формування псевдопапілярних структур у гніздоподібних утвореннях світлоклітинної карциноми, клітини кубодальної форми з вираженим поліморфізмом.

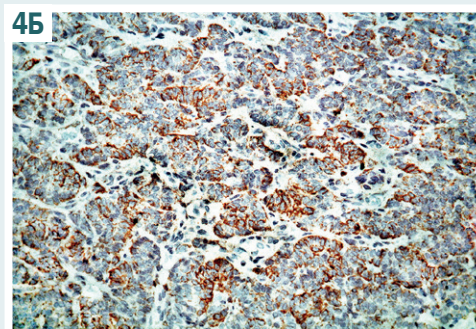
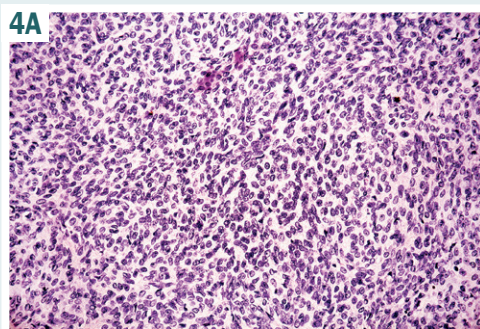
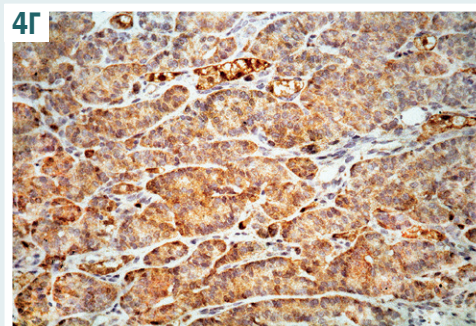
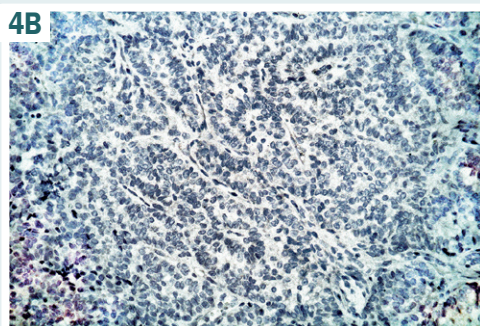


Рис. 4. Випадок гранулозноклітинної пухлини яєчника, $\times 200$.

А: Перевага солідного типу росту мноморфних клітин зі світлими ядрами, утворення структур, що нагадують папіли, забарвлення гематоксиліном та еозином.

Б: Фокального типу «dot like» реакція із PapCK у майже половині пухлинних клітин.

В: Відсутність забарвлення на EMA із наявним внутрішнім контролем.



Г: Нерізно виражена експресія Calretinin у понад 75 % пухлинних клітин.

Б-Г: ІГХ-забарвлення, додаткове забарвлення гематоксиліном.

кількість строми з осередковими десмопластичними змінами, що займали не більше ніж 20 % ТП.

У нашому дослідженні СМК мала гістологічні ознаки серозної (мікропапіли, поодинокі макропапіли, трабекулярно-залозисті структури, стратифікація епітелію) та муцинозної (рясна цитоплазма, не визнається чітка апікальна границя, відсутні клітини типу келихоподібних) карциноми одночасно. Тобто епітеліальний компонент представлений клітинами типу ендocerвікальної слизової та серозного типу. Визначили також виражену лейкоцитарну інфільтрацію.

Усі досліджувані випадки ЕК характеризувалися наявністю малих залоз, різних за формою: округлих, овальних чи неправильної форми, які прилягали одна до одної («back-to-back» паттерн) та формували криброзні, папілярні (без фіброзно-судинної серцевини) та мікрофолікулярні структури, що виявляли у різних співвідношеннях із залозистим компонентом. Це співвідношення мало принципове значення під час встановлення ступеня диференціювання ЕК і мало лише допоміжний характер під час диференційно-діагностичного пошуку між ЕК і СК. У 3 із 6 випадків (50,0 %) спостерігали осередкове плоскоклітинне

Таблиця 3. Експресія ІГХ маркерів гістогенезу в різних типах злоякісних новоутворень яєчників, n

Пухлини	Pan CK	CK7	CK20	CA-125	WT-1	Vimentin	Calretenin	p53	EMA
Серозні карциноми (n = 51)	100 % (n = 51)	100 % (n = 51)	3,9 % (n = 2)	94,1 % (n = 48)	94,1 % (n = 48)	23,5 % (n = 12)	1,9 % (n = 1)	31,4 % (n = 16)	100 % (n = 51)
Муцинозні карциноми (n = 3)	100 % (n = 3)	–	100 % (n = 3)	100 % (n = 3)	–	–	–	–	100 % (n = 3)
Ендометриодні карциноми (n = 6)	100 % (n = 6)	100 % (n = 6)	–	66,7 % (n = 4)	–	66,7 % (n = 4)	50,0 % (n = 3)	–	100 % (n = 6)
Світлоклітинні карциноми (n = 4)	100 % (n = 4)	–	100 % (n = 4)	25,0 % (n = 1)	–	–	–	–	100 % (n = 4)
Недиференційовані карциноми (n = 2)	100 % (n = 2)	100 % (n = 2)	–	100 % (n = 2)	–	100 % (n = 2)	–	–	100 % (n = 2)
Гранульозоклітинні пухлини (n = 48)	41,7 % (n = 20)	–	–	–	4,2 % (n = 2)	100 % (n = 48)	93,8 % (n = 45)	–	–
p*	0,788	0,602	0,600	0,688	0,744	0,984	0,709	0,379	0,609

*: різниця вірогідна при $p < 0,05$.

диференціювання, що досить легко визначали: окрім пізнаваної будови становило не менше ніж 20 % ТП. В 1 із 3 названих пухлин спостерігали формування плоскоклітинних морул. Будова пухлинних клітин характеризувалася наявністю високих стовпчастих клітин із чіткими апікальними контурами та здебільшого витягнутими ядрами. Округлі ядра становили не більше ніж половину ТП. Мітотична активність – $1,33 \pm 0,31$, некрози не визначили (рис. 3А).

У всіх спостереженнях СвК виявили характерний тубуло-кістозний малюнок. Структура пухлин поділена тонкими фіброзно-судинними перетинками на кісти та гніздоподібні утворення з наявністю невеликих осередків мікропапілярних структур. Пухлинні клітини в усіх випадках СвК мали полігональну, кубоїдальну форму із рясною прозорою цитоплазмою та ядра із вираженим ступенем поліморфізму від малих округлих до великих поліморфних із легко помітними ядерцями. Проте мітотичні фігури не були такими, що їх можна легко ідентифікувати: $2,00 \pm 0,11$ (рис. 3Б).

У всіх досліджуваних НК поля солідних структур становили трохи більше ніж половину ТП із «домішкою» залозистих, трабекуло-, тубуло-кістозних паттернів і невеликих фокусів мікропапілярних і мікрофолікулярних структур. Пухлинні клітини мали гіперхромні ядра та виражений ступінь поліморфізму: від малих переважно округлих до великих плеоморфних із легко помітними ядерцями. Кількість мітозів сягала $5,00 \pm 0,78$ на 10 п/зр. В обох досліджуваних випадках НК спостерігали поля географічних некрозів, що займали від 5 % до 10 % ТП.

У всіх досліджуваних випадках ГрПЯ пухлинні клітини формували переважно трабекулярні (близько половини ТП) та мікрофолікулярні структури (третина ТП). Але виявили невеликі фокуси з макрофолікулами та солідними структурами, які загалом не перевищували 10 % ТП. Клітини новоутворень у всіх випадках були мономорфні, прозорі, ядра розташовані хаотично щодо одне до одного та до трабекул і фолікулів, кутасті та овальні, бліді. У третині випадків (31,2 %, n = 15) спостерігали повздовжні канавки, завдяки чому ядра нагадували кавові зерна. Кількість мітозів становила 1 на 10 п/зр у майже половині спостережень (54,2 %, n = 26). В іншій частині спостережень мітотичні фігури не виявили. Тільки в одному випадку визначили підвищену мітотичну активність: 4 мітози на 10 п/зр (рис. 4).

Імунофенотипи РЯ та ГрПЯ зазначали варіабельну експресію маркерів, які наведені в таблиці 3.

У 67 випадках РЯ (100 %) виявлена експресія маркера PanCK незалежно від рівня диференціювання новоутворень: позитивне мембранне забарвлення пухлинних клітин спостерігали в усіх ВСК (n = 5) і НСК (n = 46). У 20 випадках ГрПЯ (41,7 %) виявлена слабка, здебільшого мембранна PanCK+ реакція в частині клітин (від 10 % до 50 %) (рис. 4).

Особливої уваги потребує характер забарвлення на p53. По-перше, виявили суттєву різницю між забарвленням ВСК і НСК. Так, у жодному спостереженні ВСК не помітили мутантний тип експресії (ядерна реакція у більш ніж 10 % пухлинних клітин). У всіх НСК помітили обидва типи ІГХ ознак мутації TP53: забарвлення понад 10 % пухлинних клітин у 34,8 % (n = 16) та абсолютна відсутність ядерного фарбування (не виявили ознаки «wild type» p53) у 30 (65,2 %) випадках. В інших групах злоякісних новоутворень яєчника, що досліджували, мутантний тип експресії p53 не встановили.

Обговорення

Передусім привертає увагу розбіжність в епідеміологічних даних злоякісних пухлин яєчників. У здійсненій роботі значний відсоток випадків – 76,8 % – припадає на СК (серед яких тип I (ВСК) – 9,4 %, тип II (НСК) – 90,6 %), менший відсоток випадків – на ЕК (8,7 %) і СвК (5,8 %); поодинокі спостереження – МК (4,35 %), НК (2,9 %) і СМК (1,45 %). Порівнюючи із даними ВОЗ, тенденції щодо значного домінування СК та другого місця ЕК збігаються. Але відрізняються їхні відсоткові частки: ЕК – 10–15 %, МК – 3–4 %, СМК – 1 %, поодинокі випадки СвК, НК і СК типу I – до 5 %. Ця тенденція описана також у дослідженнях Ahn Geunghwan та Ekene Okoye. Якщо деякі гістологічні форми виявляють рідко і дуже рідко, як-от злоякісну пухлину Бреннера (<5 % від загальної кількості пухлин Бреннера) чи неінвазивну високодиференційовану серозну карциному, то в нашій роботі не виявили жодного такого випадку. До того ж у здійсненому дослідженні серед ГрПЯ всі випадки належали до дорослого типу, не виявили жодної ГрПЯ ювенільного типу, які, за класифікацією ВОЗ, становлять близько 5 % [5,6,10,14]. Таку різницю відсоткового співвідношення можна пояснити

тим, що в морфологічний відділ діагностичного центру потрапляли складніші в діагностичному сенсі випадки, зрозуміліші варіанти пухлин не потребували додаткової диференційної діагностики з використанням ІГХ-методу. Проте не можемо виключити можливість випадкового, помилкового включення «рідких» пухлин до інших нозологічних форм.

Незважаючи на те, що всі морфологічні форми злоякісних новоутворень яєчників доволі варіабельні за гістологічною будовою, необхідно наголосити на тих, що мали діагностичне значення та підтверджували опубліковані дані та тенденції [4,8,9,12,13].

Суттєвими відмінностями між ВСК і НСК були, по-перше, ступінь виразності поліморфізму, який «займав» понад 90 % ТП (незначний – для ВСК, виражений – для НСК), загальна кількість мітозів, що не перевищила 3 у жодному випадку ВСК, наявність здебільшого одного помітного ядерця у ВСК, декількох малих та/чи одного великого у НСК. По-друге, структурні формування, як-от макропапіли, що становлять не більше ніж 10 % ТП, можна використовувати як диференційно-діагностичний критерій для НСК. З іншого боку, не менш ніж фокальна (не менше ніж 15 % ТП) наявність папілярних утворень (макро- та/чи мікропапіл) є необхідною умовою для встановлення діагнозу НСК під час диференційно-діагностичного пошуку між гістологічними типами РЯ.

У всіх випадках НСК спостерігали гіперхромні, поліморфні, більші за розмірами порівняно з ВСК ядра, не визначили псаммомні тільця. Хоча, за даними ВООЗ, вони можуть рідко траплятися [14]. Можливо, це пов'язано з тим, що за умови їх наявності діагноз НСК не викликає труднощів і не потребує додаткової ІГХ-верифікації. Хоча, безумовно, цей гістологічний критерій не можна вважати високоспецифічним для СК і спиратися тільки на нього.

Визначення мікрофолікулярних структур потребує диференціації передусім із ГрПЯ. Так, і для ЕК, і для СК характерне зміщення співвідношення між солідним типом росту та формуванням мікрофолікулярних структур у бік першого, а ГрПЯ характеризувалися перевагою останніх. Morikazu Miyamoto та інші також визначили таку тенденцію [10].

Виявлення в СвК гніздоподібних утворень із наявністю невеликих осередків мікропапілярних структур потребує диференційної діагностики із СК. Враховуючи, що такі структури встановили в усіх спостереженнях СвК, діагностичне значення мала незначна (до 25 %) поширеність цього паттерна в ТП. Тобто фокальна наявність мікропапілярних структур діагнозу СвК не суперечить.

Отже, спираючись на особливості будови ядер, відсоткову частку тих чи інших утворень, ступінь поліморфізму та мітотичну активність, можна верифікувати більшість злоякісних пухлин яєчника. Відкритим залишається питання щодо новоутворень фокально папілярної будови із помірним і вираженим поліморфізмом без однозначної переваги одного з них та підвищеною мітотичною активністю (більше ніж 1 мітоз на 5 п/зр). Такі пухлини майже з однаковою ймовірністю можуть бути СК, ЕК, СвК, НК чи герміногенного походження. У такому випадку ключовим є ІГХ дослідження.

Результати щодо ІГХ профілю епітеліальних пухлин здебільшого збігаються з даними інших дослідників. Але в імунотипі ГрПЯ дорослого типу виявили забарвлення на РапСК «+» у значно більшому відсотку (41,7 %), за даними ВООЗ, цей показник не перевищує 25 % [2,5,6,11].

Спираючись на отримані результати, РапСК можна використовувати в панелі антитіл під час диференційно-діагностичного пошуку різних джерел гістогенезу злоякісних новоутворень яєчників, тільки враховуючи різний характер його забарвлення. Так, виражена мембранна з/без цитоплазматичного компонента реакція характерна для РЯ, а відсутність експресії чи її невиражений фокальний у частині пухлинних клітин варіант свідчить про ГрПЯ.

Маркер гістогенезу СА-125 має діагностичне значення: за умови виявлення «+» реакції необхідно передусім думати про РЯ, за її відсутності – імовірніший ГрПЯ. Навіть враховуючи різний характер забарвлення на цей маркер, його не можна використовувати як «патогномонічний» ІГХ-показник.

Позитивна реакція з Vimentin, яку спостерігали у 3 із 5 досліджуваних типів РЯ, істотно знижує його специфічність щодо верифікації ГрПЯ, незважаючи на чутливість. Проте його корисність під час диференційно-діагностичного пошуку аргументована передусім наміром підтвердити діагноз ГрПЯ.

Діагностичне значення маркера герміногенного диференціювання Calretinin стосувалося передусім ГрПЯ. Однак, за нашими даними, фокальна в частині пухлинних клітин реакція з цим маркером у новоутвореннях ендометріюїдної морфології та кругло-клітинних карциномах переважно солідної будови не виключає діагноз ЕК та НК відповідно, а лише підтверджує наявність герміногенного диференціювання.

У здійсненій роботі всі досліджувані НК мали фенотип Vimentin«+» / Calretenin «+», що, власне, не є рисою карциноми. Незважаючи на те, що таку альтернативу експресію можна пояснити втратою рівня диференціювання клітин пухлини, цей факт суттєво ускладнює імуноморфологічну верифікацію діагнозу. Отже, за умови дослідження пухлини переважно солідної будови без мікрофолікулярних структур чи із фокальним їхнім поширенням, з високою мітотичною активністю та вираженим ступенем поліморфізму фенотип Vimentin «+» / Calretenin «+» не свідчатиме про ГрПЯ.

Щодо експресії маркера WT-1 зазначимо, що він є водночас високоспецифічним і високочутливим критерієм для встановлення діагнозу СК. Але наголосимо, що є ймовірність визначення його «+»-статусу в незначній кількості випадків (<5 %) неепітеліальних пухлин яєчника (ГрПЯ) та «-»-реакція у СК, особливо НСК.

Діагностичне значення маркера p53 встановлене для диференціації між ВСК і НСК. Окрім цього, він мав ключове значення в деяких випадках під час диференційно-діагностичного пошуку між НСК (p53 «+») і низькодиференційованими ЕК (p53 «-»), коли солідний компонент становив понад половину ТП. Хоча С. D. M. Fletcher зазначає, що використання цього маркера не є розв'язанням цього питання [7].

Статистичне опрацювання результатів підтвердило необхідність використання комбінації маркерів під час встановлення діагнозу, бо окремо для жодного маркера не визначили $p < 0,05$. Отже, залежно від комбінації однозначних і неоднозначних гістологічних особливостей необхідно підбирати специфічну панель ІГХ антитіл.

Висновки

1. Остаточна верифікація діагнозу злоякісних епітеліальних і гранульозоклітинних новоутворень яєчників у 66,67 % можлива лише за умови використання комплексу гістологічного методу та імуногістохімічного дослідження з залученням панелі антитіл, що підтверджено статистично ($p > 0,05$).

2. Імунофенотип серозної карциноми включав експресію PanCK, CK7, WT-1, EMA та CA-125; відсутність забарвлення на Vimentin, Calretinin та CK20. Крім того, всі високодиференційовані серозні карциноми характеризувалися наявністю експресії p53 за «wild type», а низькодиференційовані серозні карциноми мали чи «p53+» статус, чи повну його відсутність.

3. Муцинозні карциноми та ендометриодні карциноми мали схожий імунофенотип: «+»-реакція із PanCK, EMA та CA-125, «-»-реакція із Calretinin, WT-1, p53. Відмінності становили «CK7-/ CK20+/Vimentin+» та «CK7+/ CK20-/Vimentin+» відповідно.

4. У світлоклітинних карциномах характерний імунофенотип мав вигляд: «+»-реакція із PanCK, CK20, EMA та CA-125, «-»-реакція з Vimentin, Calretenin, CK-7, WT-1, p53.

5. Імунофенотип недиференційованих карцином включав «+»-реакцію з PanCK, CK7, EMA, CA-125, Vimentin, Calretenin, «-»-реакцію з CK-20, WT-1, p53.

6. Імунофенотип гранульозоклітинних пухлин яєчників мав вигляд: «+»-реакція з Vimentin, Calretenin та PanCK (41,7 %), «-»-реакція з CK7, CK20, WT-1, EMA, p53 та CA-125.

Перспективи подальших досліджень пов'язані з вивченням діагностичних критеріїв патогістологічного дослідження епітеліальних пухлин яєчників на підставі визначення рівнів експресії різних маркерів і здійснення генотипування.

Фінансування

Дослідження виконано в рамках НДР кафедри патологічної анатомії і судової медицини ДЗ «Дніпропетровська медична академія МОЗ України» «Розробка діагностичних і прогностичних критеріїв новоутворень різних локалізацій з урахуванням біологічних показників активності пухлинного процесу» (номер державної реєстрації 0116U002827, термін виконання 2016–2018).

Конфлікт інтересів: відсутній.

Conflicts of interest: authors have no conflict of interest to declare.

Надійшла до редакції / Received: 08.05.2019

Після доопрацювання / Revised: 27.05.2019

Прийнято до друку / Accepted: 31.05.2019

Відомості про авторів:

Савченко О. А., асистент каф. патологічної анатомії і судової медицини, ДЗ «Дніпропетровська медична академія МОЗ України», м. Дніпро.

Шпонька І. С., д-р мед. наук, професор каф. патологічної анатомії і судової медицини, перший проректор, ДЗ «Дніпропетровська медична академія МОЗ України», заслужений діяч науки і техніки України, м. Дніпро. ORCID ID: 0000-0002-7561-6489

Скорик В. Р., канд. мед. наук, асистент каф. патологічної анатомії і судової медицини, ДЗ «Дніпропетровська медична академія МОЗ України», м. Дніпро.

Савченко П. В., студентка IV курсу, ДЗ «Дніпропетровська медична академія МОЗ України», м. Дніпро.

Сведения об авторах:

Савченко О. А., ассистент каф. патологической анатомии и судебной медицины, ГУ «Днепропетровская медицинская академия МЗ Украины», г. Днепро.

Шпонька И. С., д-р мед. наук, профессор каф. патологической анатомии и судебной медицины, первый проректор, ГУ «Днепропетровская медицинская академия МЗ Украины», заслуженный деятель науки и техники Украины, г. Днепро.

Скорик В. Р., канд. мед. наук, ассистент каф. патологической анатомии и судебной медицины, ГУ «Днепропетровская медицинская академия МЗ Украины», г. Днепро.

Савченко П. В., студентка IV курса, ГУ «Днепропетровская медицинская академия МЗ Украины», г. Днепро.

Information about authors:

Savchenko O. A., Assistant of the Department of Pathological Anatomy and Forensic Medicine, SE «Dnipropetrovsk Medical Academy of the Ministry of Health of Ukraine», Dnipro.

Shponka I. S., MD, PhD, DSc, Professor of the Department of Pathological Anatomy and Forensic Medicine, First Vice-Rector, SE «Dnipropetrovsk Medical Academy of the Ministry of Health of Ukraine», Honored Worker of Science and Technology of Ukraine, Dnipro.

Skoryk V. R., MD, PhD, DSc, Assistant of the Department of Pathological Anatomy and Forensic Medicine, SE «Dnipropetrovsk Medical Academy of the Ministry of Health of Ukraine», Dnipro.

Savchenko P. V., 4th year Student, SE «Dnipropetrovsk medical academy of the Ministry of Health of Ukraine», Dnipro.

Список літератури

- 1] Бюлетень національного канцер-реєстру України №20 – «Рак в Україні, 2017–2018» / З. П. Федоренко та ін. Київ, 2019. С. 52–53.
- 2] Иммуногистохимические особенности клеток серозной аденокарциномы яичников, определяющее клиническое течение заболевания и выживаемость больных / К. М. Пожариский и др. *Архив патологии*. 2015. Т. 77. №1. С. 38–40. doi: 10.17116/patol201577138-.
- 3] Савченко О. А., Шпонька И. С. Аналіз рівня експресії панци-токератинів в епітеліальних та гранульозо клітинних пухлинах яєчників. *Медичні перспективи*. 2018. Т. 18. С. 21–25. doi: https://doi.org/10.26641/2307-0404.2018.2.133693
- 4] Adult granulosa cell tumors of the ovary: a retrospective study of 30 cases with respect to the expression of steroid synthesis enzymes / S. Kitamura et al. *Journal of Gynecologic Oncology*. 2017. Vol. 28. Issue 4. P. e31. doi: 10.3802/jgo.2017.28.e31
- 5] Adult Type Granulosa Cell Tumor of the Testis: Case Report and Review of the Literature / Z. Kucukodaci et al. *The Eurasian Journal of Medicine*. 2008. Vol. 40. Issue 1. P. 39–41.
- 6] Clear cell carcinoma of the ovary: evaluation of prognostic parameters based on a clinicopathological analysis of 100 cases / J. A. Bennett et al. *Histopathology*. 2015. Vol. 66. Issue 6. P. 808–15. doi: 10.1111/his.12514
- 7] Fletcher C. D. M. *Diagnostic histopathology of tumors*. PA : Elsevier, 2013. Vol. 1. P. 658–688.
- 8] Low-grade Serous Carcinoma of the Ovary: Clinicopathologic Analysis of 52 Invasive Cases and Identification of a Possible Noninvasive Intermediate Lesion / G. Ahn, et al. *The American Journal of Surgical Pathology*. 2016. Vol. 40. Issue 9. P. 1165–1176. doi: 10.1097/PAS.0000000000000693
- 9] Okoye E., Euscher E., Malpica A. Ovarian Low-grade Serous Carcinoma: A Clinicopathologic Study of 33 Cases With Primary

- Surgery Performed at a Single Institution. *The American Journal of Surgical Pathology*. 2016. Vol. 40. Issue 5. P. 627–635. doi: 10.1097/PAS.0000000000000615
- [10] Seromucinous component in endometrioid endometrial carcinoma as a histological predictor of prognosis / M. Miyamoto et al. *Journal of Gynecologic Oncology*. 2018. Vol. 29. Issue 2. P. e20. doi: 10.3802/jgo.2018.29.e20
- [11] Synchronous Endometrial and Ovarian Carcinomas: Evidence of Clonality / M. S. Anglesio et al. *Journal of the National Cancer Institute*. 2016. Vol. 108. Issue 6. djv428. doi: 10.1093/jnci/djv428
- [12] McNamee T., Damato S., McCluggage W.G. Yolk sac tumours of the female genital tract in older adults derive commonly from somatic epithelial neoplasms: somatically derived yolk sac tumours. *Histopathology*. 2016. Vol. 69. Issue 5. P. 739–751. doi: 10.1111/his.13021
- [13] The molecular mechanism of ovarian granulosa cell tumors / J. Li et al. *Journal of Ovarian Research*. 2018. Vol. 11. P. 13–20. doi: 10.1186/s13048-018-0384-1
- [14] WHO Classification of tumors of female reproductive organs / R. J. Kurman et al. Lyon : IARC, 2014. P. 307.

References

- [1] Fedorenko et al. (2019) *Biuletyn natsionalnoho kantser-reiestru Ukrainy №20 – «Rak v Ukraini, 2017–2018» [Bulletin of the National Chancery Register of Ukraine No.20. "Cancer in Ukraine 2017–2018"]*. (P. 52–53). Kyiv. [in Ukrainian].
- [2] Pozharisskii, K. M., Raskin, G. A., Vinokurov, V. L., Iurkova, L. E., & Mukhina, M. S. (2015). Immunogistikhimicheskie osobennosti kletok seroznoi adenokarzinomy yaichnikov, opredelivshiesya klinicheskoe techenie zabolevaniia i vyzhivaemost' bol'nykh [The immunohistochemical features of ovarian serous adenocarcinoma cells, which determine a disease course and survival rates in patients]. *Arhiv patologii*, 77(1), 38–40. [in Russian]. doi: 10.17116/ptol201577138-
- [3] Savshenko, O. A. & Shponka, I. S. (2018). Analiz rivnia ekspresii pantsytokeratyniv v epiteliialnykh ta hranulosoklitynykh pukhlynakh yaiechnykhiv [Analysis of the expression of pancitotereperatesinepiteliialandgranulosocovariantumorcells.]. *Medychni perspektyvy*, 23(2). [in Ukrainian]. doi: <https://doi.org/10.26641/2307-0404.2018.2.133693>
- [4] Kitamura, S., Abiko, K., Matsumura, N., Nakai, H., Akimoto, Y., Tanimoto, H., & Konishi, I. (2017). Adult granulosa cell tumors of the ovary: a retrospective study of 30 cases with respect to the expression of steroid synthesis enzymes. *Journal of gynecologic oncology*, 28(4). e31. doi: 10.3802/jgo.2017.28.e31
- [5] Kucukodaci, Z., Keles, M., Yapanoglu, T., Alp, B. F., Aksoy, Y., & Ozbey, I. (2008). Adult type granulosa cell tumor of the testis: case report and review of the literature. *The Eurasian journal of medicine*, 40(1), 39–41.
- [6] Bennett, J. A., Dong, F., Young, R. H., & Oliva, E. (2015). Clear cell carcinoma of the ovary: evaluation of prognostic parameters based on a clinicopathological analysis of 100 cases. *Histopathology*, 66(6), 808–815. doi: 10.1111/his.12514
- [7] Fletcher, C. D. M. (2013). *Diagnostic histopathology of tumors*.
- [8] Ahn, G., Folkins, A. K., McKenney, J. K., & Longacre, T. A. (2016). Low-grade Serous Carcinoma of the Ovary. *The American journal of surgical pathology*, 40(9), 1165–1176. doi: 10.1097/PAS.0000000000000693
- [9] Okoye, E., Euscher, E. D., & Malpica, A. (2016). Ovarian Low-grade Serous Carcinoma. *The American journal of surgical pathology*, 40(5), 627–635. doi: 10.1097/PAS.0000000000000615
- [10] Miyamoto, M., Takano, M., Aoyama, T., Soyama, H., Yoshikawa, T., Tsuda, H., & Furuya, K. (2017). Seromucinous component in endometrioid endometrial carcinoma as a histological predictor of prognosis. *Journal of gynecologic oncology*, 29(2), e20. doi: 10.3802/jgo.2018.29.e20
- [11] Anglesio, M. S., Wang, Y. K., Maassen, M., Horlings, H. M., Basha-shati, A., Senz, J., et al. (2016). Synchronous endometrial and ovarian carcinomas: evidence of clonality. *JNCI: Journal of the National Cancer Institute*, 108(6). djv428. doi: 10.1093/jnci/djv428
- [12] McNamee, T., Damato, S., & McCluggage, W. G. (2016). Yolk sac tumours of the female genital tract in older adults derive commonly from somatic epithelial neoplasms: somatically derived yolk sac tumours. *Histopathology*, 69(5), 739–751. doi: 10.1111/his.13021
- [13] Li, J., Bao, R., Peng, S., & Zhang, C. (2018). The molecular mechanism of ovarian granulosa cell tumors. *Journal of ovarian research*, 11(1), 13. doi: 10.1186/s13048-018-0384-1
- [14] Kurman, R. J., Carcangiu, M. L., Herrington, S., & Young, R. H. (2014). *WHO classification of tumours of female reproductive organs*. Lyon: IARC.

Immunohistochemical study of neoangiogenesis markers in squamous cell lung cancer

M. M. Baudarbekova

Zaporizhzhia State Medical University, Ukraine

Key words:

lung neoplasms, non-small cell lung carcinoma, squamous cell carcinoma, vascular endothelial growth factor receptor-2, CD34 antigen.

Pathologia

2019; 16 (2), 164–169

DOI:

10.14739/2310-1237.2019.2.177090

E-mail:

baudarbekova@gmail.com

Aim – to study VEGFR-2 and CD34 immunohistochemical expression in squamous cell lung cancer.

Materials and methods. Pathomorphological and immunohistochemical studies of surgical material from 20 patients, which were treated in ZRCOD because of SCLC, were conducted: 10 patients with SCLC without metastases in regional lymph nodes formed the I group of study and 10 patients with SCLC with metastases in regional lymph nodes formed the II group of study. 10 samples of regional lymph nodes with metastases were also examined (the III group of study). Immunohistochemical study was carried out using antibodies against VEGFR-2 and CD34.

Results. Squamous cell lung cancer is characterized by high VEGFR-2 expression marks, which are typical for I and II groups of study: 115.23 (97.35; 125.55) CUOD, 60.28 (50.77; 67.19) % and 118.33 (110.03; 140.23) CUOD, 56.56 (44.19; 67.49) %, respectively ($P > 0.05$). At the same time, there is statistically significant difference between the levels and the relative areas of VEGFR-2 expression in the primary tumor and in the metastases in regional lymphatic nodules (RLN) (the last one distinguished by the lower expression marks – 89.67 (67.25; 100.65) CUOD; 50.99 (41.65; 60.10) %). Tendency to increasing of the number of microvessels in the sequence “non-metastatic squamous cell lung cancer – metastatic squamous cell lung cancer – metastases in RLN” was established: 37.50 (25.00; 54.00) vs 64.50 (42.00; 102.00) vs 95.50 (76.50; 125.00), $P < 0.05$. Presence of correlations between the following indicators was revealed: the level, the relative area of VEGFR-2 expression and the number of microvessels in non-metastatic squamous cell lung cancer ($r = 0.35$ and $r = -0.34$, respectively); the level and the relative area of VEGFR-2 expression ($r = -0.45$), the relative area of VEGFR-2 expression and the number of microvessels in metastatic squamous cell lung cancer ($r = 0.43$); the level and the relative area of VEGFR-2 expression in metastases in RLN ($r = -0.44$).

Conclusions. VEGFR-2 expression indices decrease from I to III groups of study, while CD34 expression increases in this sequence, moreover, the expression indices of the studied markers correlate in the primary tumor and do not correlate in regional metastases.

Ключові слова:

пухлини легені, недрібноклітинна карцинома легені, плоскоклітинна карцинома, VEGFR-2, CD34.

Патологія. – 2019. –

Т. 16, № 2(46). – С. 164–169

Імуногістохімічна характеристика маркерів неангіогенезу у плоскоклітинному раку легені

M. M. Baudarbekova

Мета роботи – вивчити особливості імуногістохімічної експресії VEGFR-2 і CD34 у плоскоклітинному раку легені (ПРЛ).

Матеріали та методи. Здійснили патоморфологічне та імуногістохімічне дослідження операційного матеріалу 20 пацієнтів, які отримували лікування в ЗОКОД із приводу ПРЛ. I групи спостереження сформували 10 пацієнтів без метастазів у регіонарних лімфатичних вузлах, II групи – 10 пацієнтів із метастазами в регіонарних лімфатичних вузлах. Дослідили також 10 зразків регіонарних лімфатичних вузлів із метастазами (III група). Імуногістохімічне дослідження виконали, використовуючи антитіла до VEGFR-2 і CD34.

Результати. Плоскоклітинний рак легені характеризується високими показниками експресії VEGFR-2, що властиві I та II групам порівняння: 115,23 (97,35; 125,55) УООЩ, 60,28 (50,77; 67,19) % і 118,33 (110,03; 140,23) УООЩ, 56,56 (44,19; 67,49) % відповідно ($p > 0,05$). Виявили статистично значущу різницю між показниками рівня та відносної площі експресії VEGFR-2 у первинній пухлині та в регіонарних метастазах (останні відрізняються меншими показниками експресії маркера – 89,67 (67,25; 100,65) УООЩ, 50,99 (41,65; 60,10) %). Встановили тенденцію до збільшення кількості мікросудин у послідовності «неметастатичний плоскоклітинний рак легені – метастатичний плоскоклітинний рак легені – метастази в регіонарні лімфатичні вузли»: 37,50 (25,00; 54,00) vs 64,50 (42,00; 102,00) vs 95,50 (76,50; 125,00), $p < 0,05$. Визначили наявність кореляційних зв'язків між такими показниками: рівень, відносна площа експресії VEGFR-2 й кількість мікросудин у неметастатичному плоскоклітинному раку легені ($r = 0,35$ і $r = -0,34$ відповідно); рівень і відносна площа експресії VEGFR-2 ($r = -0,45$), відносна площа експресії VEGFR-2 й кількість мікросудин у метастатичному плоскоклітинному раку легені ($r = 0,43$); рівень і відносна площа експресії VEGFR-2 в регіонарних метастазах ($r = -0,44$).

Висновки. Показники експресії VEGFR-2 знижуються від I до III групи спостережень, а показник експресії CD34 підвищується в цій послідовності. Показники експресії досліджуваних маркерів корелюють у первинній пухлині та не корелюють у метастазах у регіонарні лімфатичні вузли.

Имуногистохимическая характеристика маркеров неангиогенеза в плоскоклеточном раке легкого

M. M. Baudarbekova

Цель работы – изучить особенности иммуногистохимической экспрессии VEGFR-2 и CD34 в плоскоклеточном раке легкого (ПРЛ).

Материалы и методы. Проведено патоморфологическое и иммуногистохимическое исследование операционного материала 20 пациентов, проходивших лечение в ЗОКОД по поводу ПРЛ. I группу наблюдений сформировали 10 пациентов без метастазов в регионарных лимфатических узлах, II группу – 10 пациентов с метастазами в регионарных лимфатических узлах. Также изучили 10 образцов регионарных лимфатических узлов с метастазами (III группа). Иммуногистохимическое исследование проводили с использованием антител к VEGFR-2 и CD34.

Результаты. Плоскоклеточный рак легкого характеризуется высокими показателями экспрессии VEGFR-2, которые свойственны I и II группам наблюдений: 115,23 (97,35; 125,55) УЕОП, 60,28 (50,77; 67,19)% и 118,33 (110,03; 140,23) УЕОП, 56,56 (44,19; 67,49) % соответственно ($p > 0,05$). Установлена статистически значимая разница между показателями уровня и относительной площади экспрессии VEGFR-2 в первичной опухоли и в регионарных метастазах (последние отличаются меньшими показателями экспрессии маркера – 89,67 (67,25; 100,65) УЕОП, 50,99 (41,65; 60,10) %). Отмечена тенденция к возрастанию числа микрососудов в последовательности «неметастатический плоскоклеточный рак легкого – метастатический плоскоклеточный рак легкого – метастазы в регионарные лимфатические узлы»: 37,50 (25,00; 54,00) vs 64,50 (42,00; 102,00) vs 95,50 (76,50; 125,00), $p < 0,05$. Установлено наличие корреляционных связей между следующими показателями: уровень, относительная площадь экспрессии VEGFR-2 и число микрососудов в неметастатическом плоскоклеточном раке легкого ($r = 0,35$ и $r = -0,34$ соответственно); уровень и относительная площадь экспрессии VEGFR-2 ($r = -0,45$), относительная площадь экспрессии VEGFR-2 и число микрососудов в метастатическом плоскоклеточном раке легкого ($r = 0,43$); уровень и относительная площадь экспрессии VEGFR-2 в метастазах в регионарные лимфатические узлы ($r = -0,44$).

Выводы. Показатели экспрессии VEGFR-2 снижаются от I к III группе наблюдений, а показатель экспрессии CD34 повышается в данной последовательности. Показатели экспрессии изученных маркеров коррелируют в первичной опухоли и не коррелируют в метастазах в регионарные лимфатические узлы.

Ключевые слова: опухоли легкого, немелкоклеточный рак легкого, плоскоклеточный рак, VEGFR-2, CD34.

Патология. – 2019. – Т. 16, № 2(46). – С. 164–169

Despite the improvement of approaches to the diagnosis and treatment of lung cancer (LC), the prognosis for life of patients still remains unfavorable – the indicator of 5-year survival is less than 20 % [1]. Distant metastases of LC are a key factor in the forecast, determining the tactics of the patient. Squamous cellular lung cancer (SCLC) accounts for about 30 % of all cases of LC, ranking the second in frequency after lung adenocarcinoma. At the same time, SCLC is less prone to distant metastasis in comparison with other histological variants of LC, but with a high frequency of metastasis to regional lymph nodes (RLN). The presence of metastases in the RLN is also attributed to prognostically significant factors, therefore, the deepening of knowledge about the mechanisms of lymphogenous dissemination is clinically significant [2].

Based on current literature data, one of the key links in tumor progression and metastasis is neoangiogenesis. There are three main mechanisms that mediate vascular neoplasm formation in cancer: secretion of growth factors by tumor cells that stimulate endotheliocytes; reduced activity of natural angiogenesis inhibitors; angiogenesis mediated by circulating endothelial cell precursor cells [3]. Vascular endothelial growth factor (vascular endothelial cell growth factor, VEGF) is a specific mediator of angiogenesis, the function of which is mediated predominantly by the receptor for vasculo-endothelial growth factor 2 tyrosine kinase activity [4]. Overexpression of VEGF and VEGFR-2 is associated with cancer invasion and metastasis. VEGFR-2 expression is found in endotheliocytes, as well as in cancer cells of a number of tumors (colorectal cancer, breast cancer, etc.). Evaluation of the immunohistochemical expression of VEGFR-2 is currently used to address the issue of treatment with targeted anti-angiogenic drugs. However, the prognostic significance of VEGFR-2 expression by X-ray cells is still debated [5]. The mechanisms of interaction of VEGFR-2 with the elements of the tumor microenvironment, in particular, with the stem cell pool, are of considerable interest. In addition, it is known that the expression of VEGFR-2

correlates with the density of microvessels in a number of malignant tumors, predetermining the prognosis [4].

Microvascular density is a parameter for assessing the growth of new blood vessels, which is widely used in studies of a wide range of pathologies, including malignant tumors [6]. It is known that the growth of a malignant neoplasm with a diameter of more than 2 mm requires the development of its own vascular network. For the purpose of measuring the density of microvessels, markers CD31, CD34, CD105 are traditionally used. In the current literature, no information was found on the difference between the microvessel density indices in cancer, assessed using each of these markers. Probably, the choice of the marker is based on the specifics of the goals and objectives that are pursued in each study [6–8]. CD34 is an intercellular adhesion molecule that is expressed on the surface of a number of cells, including umbilical cord cells, bone marrow cells, mesenchymal stem cells, endothelial progenitor cells, and mature blood vessel endotheliocytes [9]. In a number of works, associative links between microvascular density in LC, assessed by the expression of CD34 and prognostic parameters, such as the stage of the tumor process, the presence of metastases, and the survival rate of patients, have been shown [7–9]. However, the molecular mechanisms that form the basis of tumor progression mediated by neoangiogenesis are still not clarified. Therefore, in the context of studying the mechanisms of SCLC progression, it is important to compare the levels of expression of VEGFR-2 and CD34 in tumor samples without metastases in the RLN, with metastases in the RLN, as well as in the samples of the metastases in the RLN itself, with subsequent analysis of the data.

Aim

To study the level and relative area of immunohistochemical expression of VEGFR-2 and the number of microvessels (according to CD34 expression) in non-metastatic and metastatic squamous cell lung cancer, and in its metastases to regional lymph nodes.

Material and research methods

A pathological and immunohistochemical (IHC) study of the surgical material of 20 patients treated in ZRCOD for SCLC was conducted. Patients were divided into two groups: group I was formed by 10 patients without metastases in regional lymph nodes (pT1-2N-0M0G1-3), group II – 10 patients with metastases in regional lymph nodes (pT1-2N1-2M0G1-3). The exclusion criteria were the presence of distant metastases, as well as the germination of the tumor in adjacent organs. Also 10 samples of RLN with metastases (group III) were examined.

The features of the microscopic structure of SCLC were evaluated in microscopic preparations stained with hematoxylin and eosin. In dewaxed sections, after temperature unmasking and suppressing the activity of endogenous peroxidase, according to standard methods, IHC was performed using polyclonal antibodies VEGFR2 Ab-1 (Thermo Scientific, USA) and monoclonal antibodies CD34 (Clone QbEnd/10; Thermo Scientific, USA) and UltraVision Quanto Detection imaging system with diaminobenzidine (Thermo SCIENTIFIC, USA). The results of IHC studies were evaluated by Axioplan-2 microscope (Carl Zeiss, Germany) with magnification $\times 200$. In each case, 5 fields of view were evaluated. In the study of sections stained using antibodies to VEGFR-2, the level and relative area of expression was estimated using photo-digital morphometry [10]. The expression level of IGH markers was expressed in arbitrary units of conditional optical density (CUOD) and was graduated as follows: 0–20 CUOD – negative reaction, 21–50 CUOD – low expression level, 51–100 CUOD – moderate expression, more than 100 CUOD – high expression level. The relative area of expression of the markers is the percentage of the number of pixels of immune colored cells to the total number of pixels of the digital photo image. In the study of sections stained with anti-CD34 antibodies, micro vessels were counted according to the method of S. Bosari et al [11].

Statistical processing of the data was carried out using the Statistica® for Windows 13.0 package (StatSoft Inc., license No. JPZ8041382130ARCN10-J). The median (Me) and the lower and upper quartiles (Q1; Q3) were calculated; the comparison between the two groups of observations was carried out using the Mann-Whitney test, between the three groups of observations using the Kruskal–Wallis test; correlation analysis was carried out using Spearman's rank correlation coefficient. Results were considered statistically significant at 95 % ($P < 0.05$).

Results

As a result of the IHC study, it was established that membrane-cytoplasmic expression of VEGFR-2 is determined in tumor cells, as well as stromal endotheliocytes of SCLC. Non-metastatic SCLC (Group I observation) and metastatic SCLC (Group II observation) are characterized by high levels of VEGFR-2 expression: the marker expression level is 115.23 (97.35; 125.55) CUOD for non-metastatic and 118.33 (110.03 140.23) CUOD for metastatic SCLC (Fig. 1).

At the same time, the difference between the data obtained for the two groups of observations is not statisti-

cally significant ($P > 0.05$). The relative area of VEGFR-2 positive cells is 60.28 (50.77; 67.19) % in non-metastatic SCLC and 56.56 (44.19; 67.49) %. The difference between the obtained indicators is also not statistically significant ($P > 0.05$). In metastases of SCLC in regional lymph nodes (Group III), the average expression level of VEGFR-2 was set: Me = 89.67 (67.25; 100.65) CUOD. The relative area of VEGFR-2-positive cells in SCLC metastases is 50.99 (41.65; 60.10) %. A comparative analysis using the Mann-Whitney test revealed a statistically significant difference between the medians of the expression level of VEGFR-2 in the II and III groups of observations: 118.33 (110.03; 140.23) CUOD vs 89.67 (67.25; 100.65) ($P < 0.05$).

Using the Kruskal–Wallis criterion, a comparative analysis of data obtained in three groups of observations was carried out (Fig. 2, 3). The obtained data reflects a tendency to a decrease in the level and area of VEGFR-2 expression in SCLC metastases in regional lymph nodes in comparison with the primary tumor.

As a result of an IHC study, it was found that membrane expression of CD34 is determined in the endothelium of microvascular blood vessels and its metastases, which allows microvessel counting in the field of view of a light microscope (Fig. 4).

The number of microvessels in non-metastatic SCLC is 37.50 (25.00; 54.00), in metastatic SCLC – 64.50 (42.00; 102.00), in lung cancer metastases in regional lymph nodes – 95.50 (76.50; 125.00) (Fig. 5). A comparative analysis using the Mann–Whitney test revealed the presence of statistically significant difference between the number of microvessels in non-metastatic and metastatic SCLC, as well as in metastatic SCLC and in its metastases in regional lymph nodes. Thus, the data obtained reflect a significant increase in the number of microvessels in the sequence “non-metastatic SCLC – metastatic SCLC – metastasis SCLC in RLN”.

A correlation analysis of the relationship between the expression levels of VEGFR-2 and the number of microvessels assessed by CD34 expression (Table 1, 2, 3). In non-metastatic SCLC, a direct medium correlation between the expression level of VEGFR-2 and the number of microvessels was detected ($r = 0.35$) (Table 1), as well as the inverse medium correlation between the relative expression area of VEGFR-2 and the number of microvessels ($r = -0.34$) (Table 1). There is also an inverse medium relationship between the level and relative expression area of VEGFR-2 in metastatic SCLC ($r = -0.45$) (Table 2), as well as a direct medium relationship between the expression level of VEGFR-2 and the number of microvessels in metastatic SCLC ($r = 0.43$). In metastasis of SCLC in RLN, there is also an inverse weak force relationship between the level and the relative expression area of VEGFR-2 ($r = -0.44$) (Table 3). Associations between the expression indices of VEGFR-2 and CD34 in SCLC metastases in regional lymph nodes were revealed.

Discussion

Neoangiogenesis is a complex process that includes the proliferation of endotheliocytes, the migration and reactivation of progenitor cells, and the remodeling of

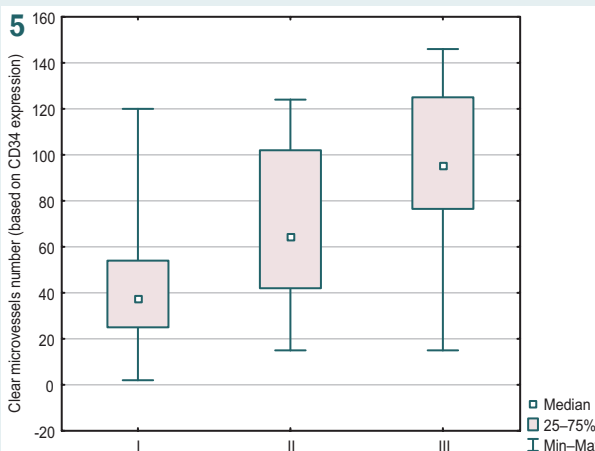
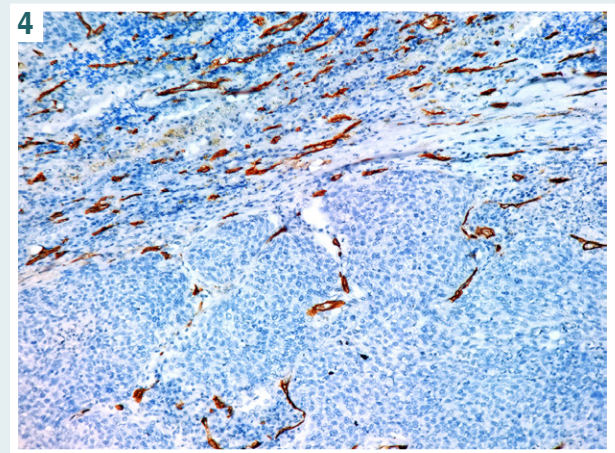
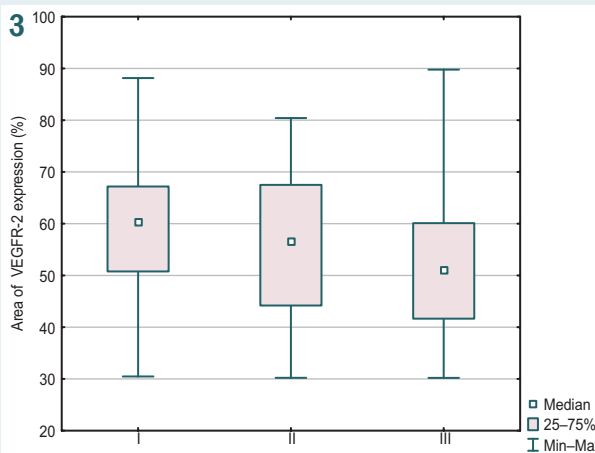
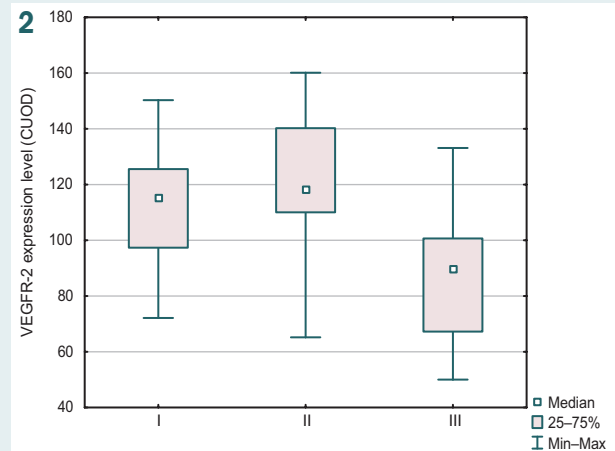
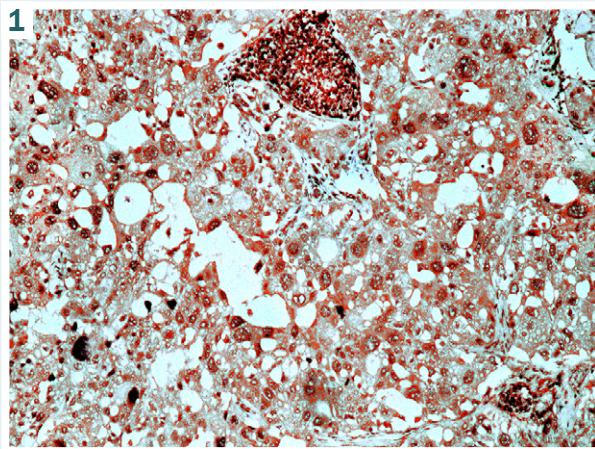


Fig. 1. Expression of VEGFR-2 in metastatic squamous cell lung cancer. VEGFR2 Ab-1 (Thermo Scientific, USA). $\times 200$.

Fig. 2. Indicators of the expression level of VEGFR-2 in non-metastatic squamous cell lung cancer (I), metastatic squamous cell lung cancer (II), as well as metastases of lung cancer in regional lymph nodes (III), $P < 0.05$.

Fig. 3. VEGFR-2 expression area indicators in non-metastatic squamous cell lung cancer (I), metastatic squamous cell lung cancer (II), and also metastases of lung cancer in regional lymph nodes (III), $P < 0.05$.

Fig. 4. Expression of CD34 in the endothelium of microvessels of metastatic squamous cell lung cancer. CD34 (Clone QBEnd / 10; Thermo Scientific, USA). $\times 200$.

Fig. 5. Indicators of the number of microvessels, assessed by the expression of CD34, in non-metastatic squamous cell lung cancer (I), metastatic squamous cell lung cancer (II), and in metastases of lung cancer in regional lymph nodes (III), $P < 0.05$.

an existing capillary field. Vascular neoplasm in a tumor becomes possible due to hypoxia, which inevitably occurs in conditions of high proliferative activity of cancer cells, stimulates the migration of endotheliocytes and progenitor cells, as well as specific receptors responsible for regulating the proliferation and differentiation of endothelial cells. In addition, molecular genetic abnormalities, that are constantly present in the tumor cells, provide activation of potentially oncogenic signaling cascades, the targets of which are also genes regulators of angiogenesis [3].

According to the results of the study, SCLC is characterized by a high level of membrane-cytoplasmic expression of VEGFR-2. It is type V tyrosine kinase receptor, which is encoded by the KDR [Kinase insert domain receptor] gene and is expressed predominantly by endothelial cells. VEGFR-2 is activated by vascular endothelial growth factors VEGF-A, -C and -D, which leads to the launch of a number of signaling cascades, including MAPK-, PI3Ks-, Akt-cascades, among the targets of which are genes regulating the proliferation and differentiation of endotheliocytes [4,5]. The works of

Table 1. Correlations between the expression of VEGFR-2 and CD34 in non-metastatic squamous cell lung cancer

	VEGFR-2(CUOD)	VEGFR-2 (%)	CD34
VEGFR-2 (CUOD)	1.00	-0.06	0.35*
VEGFR-2 (%)	-0.06	1.00	-0.34*
CD34	0.35*	-0.34*	1.00

*: statistically significant correlation ($P < 0.05$).

Table 2. Correlations between the expression of VEGFR-2 and CD34 in metastatic squamous cell lung cancer

	VEGFR-2(CUOD)	VEGFR-2 (%)	CD34
VEGFR-2(CUOD)	1.00	-0.45*	0.43*
VEGFR-2 (%)	-0.45*	1.00	0.24
CD34	0.43*	0.24	1.00

*: statistically significant correlation ($P < 0.05$).

Table 3. Correlations between the expression of VEGFR-2 and CD34 in metastases into RLN

	VEGFR-2(CUOD)	VEGFR-2 (%)	CD34
VEGFR-2(CUOD)	1.00	-0.44*	-0.13
VEGFR-2 (%)	-0.44*	1.00	0.03
CD34	-0.13	0.03	1.00

*: statistically significant correlation ($P < 0.05$).

M. Ding et al. (2009) [12], A. M. Deveri et al. (2015) [13] also showed predominantly high levels of VEGFR-2 expression in LC samples. In addition, A. M. Deveri et al. (2015) showed that in normal lung tissue samples, VEGFR-2 expression is observed exclusively in endothelial cells of vessels, while in LC samples, it is also observed in tumor cells [13]. Our work has shown that a high level of expression of VEGFR-2 characterizes SCLC without metastases in the RLN, as well as SCLC with metastases in the RLN, while the regional metastases themselves are characterized by an average (reliably lower) level of marker expression. Analysis of the relative area of expression of VEGFR-2 also reflects a tendency to decrease the expression of VEGFR-2 in regional metastasis of SCLC in comparison with the primary tumor, in addition, in metastatic carcinomas, the expression level of VEGFR-2 is lower than in cases of SCLC without metastases. In the literature [12,13] information was also found that the expression of VEGFR-2 is less in metastatic LC compared to non-metastatic. However, a mechanism explaining the decrease in the expression level of this marker when lymphogenous metastasis is involved has not been described. At the same time, literature data on the expression of VEGFR-2 in regional metastases differ: both relatively large [4] and relatively less marker expression [12,13] are described. Earlier studies of V. O. Tumanskyi et al. also demonstrate an increase in the expression level of the VEGFA marker in cases of non-metastatic and metastatic endometrial adenocarcinoma of the endometrium compared with normal endometrium [14].

This study shows an increase in the number of microvessels, assessed by the expression of CD34, in the sequence “non-metastatic SCLC – metastatic SCLC – regional metastasis SCLC”. CD34, a transmembrane glycoprotein encoded by the gene of the same name, is expressed on the membranes of endothelial

cells and their precursors, as well as a number of other cells [15]. In the work of Sh. Ikemura et al. (2017) [9] it was found that the number of microvessels assessed by the expression of CD34 sharply decreases in the sequence “primary tumor (SCLC) –micrometastases in RLN”, and then significantly increases in macrometastases in RLN, almost comparing with those in the primary tumor. In the work of N. Aramaki et al. (2016) [16] similar data were obtained when studying lung adenocarcinoma and its regional metastases. Based on the fact that this work also revealed a direct statistically significant correlation between the expression of CD34 and E-cadherin, α -SMA, CD204, the authors hypothesized that coordination of neovascularization is mediated by an epithelial-mesenchymal transition that cancer cells undergo during the implementation of invasive and metastatic properties. However, the question of the molecular subcellular mechanism and the clinical significance of reducing neangiogenesis at the stage of the formation of regional lymphogenous metastases of LC remains open.

The data of the correlation analysis indicate a weak inverse association between the intensity and the area of VEGFR-2 expression at the metastatic stage of SCLC (both in the primary tumor and in metastases into RLN). A large area of the vascular network in the tumor tissue means the intensification of the neovascularization process, which is characteristic of the metastatic stage of tumor development. Newly formed vessels contain fewer VEGFR-2 receptors compared to mature vessels [3], which explains the identified association.

In addition, a number of associations were identified between the expression of VEGFR-2 and the number of microvessels assessed by the expression of CD34. Thus, there is a direct weak association between the expression level of VEGFR-2 and the number of microvessels, as well as an inverse weak association between the expression area of VEGFR-2 and the number of microvessels in non-metastatic SCLC. The nature of the established relationship (direct or inverse) is consistent with the established patterns of association between the level and area of VEGFR-2 expression, as mentioned above. The presence of a direct weak correlation between the expression level of VEGFR-2 and the number of microvessels in metastatic SCLC was also found. The mechanism of the relationship between VEGFR-2 and CD34 has not been described for either LC or for other neoplasms. Based on literature data, it can be assumed that the basis of this relationship is laid in signaling cascades mediated by VEGFR-2 and CD34. Thus, it was already mentioned above that VEGFR-2 activates a number of signaling pathways, including MAPK-, PI3Ks-, Akt-cascades. Regarding CD34, it is known that the regulation of the CD34 gene is carried out by transcription factors that are activated by the Wnt and Hedgehog signaling paths. These signaling pathways are involved in the epithelial-mesenchymal transition, which is a key part of the tumor progression [17]. Probably, the change in the characteristics of neovascularization, described in this paper for individual stages of SCLC development, also reflects the different stages

of the epithelial-mesenchymal transition, and can be very likely to be used to improve approaches to targeted antiangiogenic therapy for SCLC. It is noteworthy that the expression indices of VEGFR-2 and CD34 in the studied metastasis of SCLC in RLN do not correlate. Explaining the mechanisms of neovascularization in SCLC requires further molecular genetic studies in this area, as well as studying the molecular immunohistochemical characteristics of the epithelial-mesenchymal transition to SCLC.

Conclusions

1. Squamous cell lung cancer is characterized by a high level of expression of VEGFR-2, while metastasis of squamous cell lung cancer in RLN is characterized by middle level of expression, as well as a significantly smaller area of expression of VEGFR-2.

2. The number of microvessels, assessed by the expression of CD34, increases in the sequence “non-metastatic squamous cell lung cancer – metastatic squamous cell lung cancer – metastases in regional lymphatic nodules”.

3. In the primary tumor, there is an association between the expression indices of VEGFR-2 and CD34, while in metastases in regional lymphatic nodules there are no correlations between the studied markers.

Prospects for further research. Taking into account the results of the work carried out, the next stage of the study is to study the transcriptional activity of the KDR gene (encodes VEGFR-2), as well as a parallel molecular genetic and immunohistochemical study of the transcriptional activity of the CDH1, CTNNB1 genes and the E-cadherin, β -catenin they encode.

Funding

The study was conducted in the framework of the research work of Zaporizhzhia State Medical University “Early molecular genetic and immunohistochemical prognosis of propensity for progression of lung cancer and digestive organs”, № of state registration 0117U002580 (2017–2019) which is funded by the Ministry of Health of Ukraine.

Conflicts of interest: author has no conflict of interest to declare.
Конфлікт інтересів: відсутній.

Надійшла до редакції / Received: 29.03.2019
Після доопрацювання / Revised: 22.04.2019
Прийнято до друку / Accepted: 13.05.2019

Information about author:

Vaudarbekova M. M., MD, PhD, Associate Professor of the Department of Pathological Anatomy and Forensic Medicine, Zaporizhzhia State Medical University, Ukraine.

Відомості про автора:

Баударбекова М. М., канд. мед. наук, доцент каф. патологічної анатомії і судової медицини, Запорізький державний медичний університет, Україна.

Сведения об авторе:

Баударбекова М. М., канд. мед. наук, доцент каф. патологической анатомии и судебной медицины, Запорожский государственный медицинский университет, Украина.

References

- [1] Siegel, R., Ma, J., Zou, Z., & Jemal, A. (2014) Cancer statistics, 2014. *CA: A Cancer Journal for Clinicians*, 64(1), 9–29. doi: 10.3322/caac.21208
- [2] Travis, W. D. (2011) Pathology of lung cancer. *Clinics in Chest Medicine*, 32 (2011), 669–692. doi: 10.1016/j.ccm.2011.08.005
- [3] Paduch, R. (2016) The role of lymphangiogenesis and angiogenesis in tumor metastasis. *Cellular Oncology (Dordrecht)*, 39(5), 397–410. doi: 10.1007/s13402-016-0281-9
- [4] Holzer, T. R., Fulford, A. D., Nedderman, D. M., Umberger, T. S., Hozak, R. R., Joshi, A., et al. (2013) Tumor Cell Expression of Vascular Endothelial Growth Factor Receptor 2 Is an Adverse Prognostic Factor in Patients with Squamous Cell Carcinoma of the Lung. *PLoS One*, 8(11), e80292. doi: 10.1371/journal.pone.0080292
- [5] Holzer, T. R., Fulford, A. D., Reising, L. O., Nedderman, D. M., Zhang, X., Benjamin, L. E., et al. (2016) Profiling of Vascular Endothelial Growth Factor Receptor Heterogeneity Identifies Protein Expression-defined Subclasses of Human Non-small Cell Lung Carcinoma. *Anticancer Research*, 36(7), 3277–88.
- [6] Kather, J. N., Marx, A., Reyes-Aldasoro, C. C., Schad, L. R., Zollner, F. G., & Weis, C. (2015) Continuous representation of tumor microvessel density and detection of angiogenic hotspots in histological whole-slide images. *Oncotarget*, 6(22), 19163–76. doi: 10.18632/oncotarget.4383
- [7] Zhang, J., Ma, X., Li, Y., Song, Y., Ma, G., Huang, J., et al. (2016) Microvessel density as a prognostic factor in non-small cell lung cancer: a meta-analysis. *International Journal of Clinical and Experimental Medicine*, 9(9), 17676–17689.
- [8] Zhao, Y. Y., Xue, C., Jiang, W., Zhao, H. Y., Huang, Y., Feenstra, K., et al. (2012) Predictive value of intratumoral microvascular density in patients with advanced non-small cell lung cancer receiving chemotherapy plus bevacizumab. *Journal of Thoracic Oncology*, 7(1), 71–5. doi: 10.1097/JTO.0b013e31823085f4
- [9] Ikemura, Sh., Aramaki, N., Fujii, S., Kiritani, K., Umemura, Sh., Matsumoto, Sh., et al. (2017) Changes in the tumor microenvironment during lymphatic metastasis of lung squamous cell carcinoma. *Cancer Science*, 108(1), 136–142. doi: 10.1111/cas.13110
- [10] Tumanskyi, V. O., Yevsieiev, A. V., Kovalenko, I. S., & Zubko, M. D. (patentee) (2015) Patent 99314 Ukraine, MPK 2015.01 G01N 21/00 G06K 9/00 Sposib fototsyfrovoy morfometrii imunohistokhimichnykh preparativ [Patent of Ukraine 99314, IPC 2015.01 G01N 21/00 G06K 9/00 The technique of digital morphometry of immunohistochemical slides]. *Biuletyn*, 10 [in Ukrainian].
- [11] Bosari, S., Lee, A. K., DeLellis, R. A., Wiley, B. D., Heatley, G. J., & Silverman, L. M. (1992) Microvessel quantitation and prognosis in invasive breast carcinoma. *Human Pathology*, 23, 755–761. doi: 10.1016/0046-8177(92)90344-3
- [12] Ding, M., Liu, L., Hu, Ch., Liu, Y., Qiao, Y., & Jiang, X. (2014) Expression of VEGFR2 and NRP-1 in non-small cell lung cancer and their clinical significance. *Chinese Journal of Cancer Research*, 26(6), 669–677. doi: 10.3978/j.issn.1000-9604.2014.12.04
- [13] Devery, A. M., Wadekar, R., Bokobza, S. M., Weber, A. M., Jiang, Y., & Ryan, A. J. (2015) Vascular endothelial growth factor directly stimulates tumour cell proliferation in non-small cell lung cancer. *International Journal of Oncology*, 47(3), 849–56. doi: 10.3892/ijo.2015.3082
- [14] Tumanskyi, V. A., Chepets, A. V., & Kamyshnyi, A. M. (2016) Comparative characteristics of the transcriptional activity of CDH1, CTNNB1, VEGFA genes and expression of proteins E-cadherin, β -catenin and VEGFA, coded by these genes in metastatic and non-metastatic endometrioid endometrial carcinoma. *Pathologia*, 2, 13–18. doi: 10.14739/2310-1237.2016.2.81328
- [15] Farzam, F., Safaee, M., Oryani, M. A., Razmara, H., Fathee, N., & Farzam, V. (2017) Endothelial progenitor cells in patients with non-small cell lung cancer. *Reviews in Clinical Medicine*, 4(2), 50–56. doi: 10.22038/RCM.2016.6484
- [16] Aramaki, N., Ishii, G., Yamada, E., Morise, M., Aokage, K., Kojima, M., et al. (2016) Drastic morphological and molecular differences between lymph node micrometastatic tumors and macrometastatic tumors of lung adenocarcinoma. *Journal of Cancer Research and Clinical Oncology*, 142(1), 37–46. doi: 10.1007/s00432-015-1996-0
- [17] Sullivan, J. P., Minna, J. D., & Shay, J. W. (2010) Evidence for self-renewing lung cancer stem cells and their implications in tumor initiation, progression, and targeted therapy. *Cancer Metastasis reviews*, 29(1), 61–72. doi: 10.1007/s10555-010-9216-5

Prostatic calculi cause osteoblastic immunophenotype of prostate cancer

A. M. Pidubnyi^{1,A-F}, S. M. Danylchenko^{2,B,C,F}, A. M. Romaniuk^{1,C,E,F}, R. A. Moskalenko^{*1,A-F}

¹Sumy State University, Ukraine, ²Institute of Applied Physics, National Academy of Sciences of Ukraine, Sumy

A – research concept and design; B – collection and/or assembly of data; C – data analysis and interpretation; D – writing the article; E – critical revision of the article; F – final approval of the article

Key words:

prostate cancer, prostatic calculi, bone neoplasms, osteotropism, osteoblastic immunophenotype.

Pathologia

2019; 16 (2), 170–176

DOI:

10.14739/2310-1237.2019.2.177099

*E-mail:

r.moskalenko@med.sumdu.edu.ua

Prostate cancer (PGC) is leading the way in the structure of cancer morbidity around the world. The presence of prostatic concretions (PC) and skeletal metastases significantly reduces the patients' life quality and worsens the prognosis of the disease.

Aim. The aim of study was to define the impact of PC on the development of prostate cancer bone metastases.

Materials and methods. 30 samples of PGC with PC and 30 PGC tissue samples without PC were analyzed by histology (hematoxylin-eosin staining), histochemistry (von Kossa and Alizarin red staining), immunohistochemistry (OSN, Col I, Col II, p53, Bax, Casp3, MPO, CD68). PC were analyzed by SEM-EDS and XRD with different temperature of heat pretreatment.

Results. All PC samples had the calcium hydroxyapatite origin with a slight deviation from the stoichiometric composition and admixture of extraneous elements. The presence of zinc oxide and iron-containing calcium phosphate in the structure of PC was found by XRD. We revealed significantly higher expression of Bax, Casp3, MPO and CD68 in PGC tissue with PC ($P < 0.001$). We suggest that the combination of these factors predetermines the development of a specific phenotype of cancer cells which is manifested by the significantly higher OSN and Col I expression in PGC with PC ($P < 0.001$). It contributes to recognizing of bone tissue as an optimal environment for the growth and development of PGC metastases by cancer cells.

Conclusions. The presence of PC in the PGC tissue promotes the development of a specific osteoblastic immunophenotype of cancer cells. It can determine the tropism of PGC metastases to bone tissue.

Ключові слова:

рак передміхурової залози, простатичні конкременти, кісткові метастази, остеотропізм, остеобластичний імунотип.

Патологія. – 2019. –

Т. 16, № 2(46). – С. 170–176

Простатичні конкременти зумовлюють остеобластичний імунотип рака передміхурової залози

А. М. Піддубний, С. М. Данильченко, А. М. Романюк, Р. А. Москаленко

Рак передміхурової залози (РПЗ) посідає провідні позиції у структурі онкологічної захворюваності та смертності чоловіків у всьому світі. Наявність простатичних конкрементів (ПК) і метастатичного ураження скелета значно знижує якість життя пацієнтів і погіршує перебіг основного захворювання.

Мета роботи – визначення можливого впливу наявності ПК на процеси розвитку кісткових метастазів РПЗ.

Матеріали та методи. 30 зразків тканини РПЗ із ПК і 30 зразків неопластичної тканини РПЗ без ознак біомінералізації дослідили за допомогою гістологічних (забарвлення гематоксином та еозином), гістохімічних (забарвлення алізариновим червоним і за методом фон Косса) та імуногістохімічних (з використанням антитіл проти маркерів OSN, Col I, Col II, p53, Bax, Casp3, MPO, CD68) методів. Усі ПК аналізували за допомогою SEM-EDS і XRD з різними температурними режимами обробки матеріалу.

Результати. Усі зразки досліджених ПК склалися переважно із кальцію гідроксиапатиту з незначними відхиленнями у стехіометричному складі та домішками сторонніх елементів. За допомогою XRD з обробкою матеріалу при 900 °С встановили наявність оксиду цинку та залізовмісного кальцію фосфату в хімічному складі ПК. Визначили значно вищі рівні експресії Bax, Casp3, MPO та CD68 у пухлинній тканині РПЗ із наявністю ПК ($p < 0,001$). Вважаємо, що комбінація цих факторів створює умови для розвитку специфічного фенотипу пухлинних клітин, що проявляється підвищеною експресією OSN та Col I неопластичною тканиною РПЗ із ПК ($p < 0,001$). Це спричиняє розпізнавання кісткової тканини пухлинними клітинами як оптимального мікрооточення для розвитку та росту метастазів РПЗ.

Висновки. Наявність ПК у тканині РПЗ супроводжується розвитком специфічного остеобластичного імунотипу пухлинних клітин. Це може зумовлювати тропізм РПЗ до розвитку кісткових метастазів.

Ключевые слова:

рак предстательной железы, костные метастазы, остеотропизм, остеобластический иммунофенотип.

Патологія. – 2019. –

Т. 16, № 2(46). – С. 170–176

Простатические конкременты обуславливают остеобластический иммунофенотип рака предстательной железы

А. М. Поддубный, С. Н. Данильченко, А. Н. Романюк, Р. А. Москаленко

Рак предстательной железы (РПЖ) занимает ведущие позиции в структуре онкологической заболеваемости и смертности мужчин по всему миру. Наличие простатических конкрементов (ПК) и метастатических поражений скелета значительно снижает качество жизни пациентов и ухудшает течение основного заболевания.

Цель работы – определение возможного влияния наличия ПК на процессы развития костных метастазов РПЖ.

Материалы и методы. 30 образцов ткани РПЖ с ПК и 30 образцов неопластической ткани РПЖ без признаков биомінералізації исследовали с помощью гистологических (окраска гематоксином и еозином), гистохимических

(окраска ализариновым красным и по методу фон Косса) и иммуногистохимических (с использованием антител против маркеров OSN, Col I, Col II, p53, Vax, Casp3, MPO, CD68) методов. Все ПК проанализировали с помощью SEM-EDS и XRD с разными температурными режимами обработки материала.

Результаты. Все исследованные ПК состояли преимущественно с кальция гидроксиапатита с незначительными отклонениями в стехиометрическом составе и примесями посторонних элементов. С помощью XRD с обработкой материала при 900 °C установлено наличие оксида цинка и железосодержащего кальция фосфата в химическом составе ПК. Отмечены значительно более высокие уровни экспрессии Vax, Casp3, MPO и CD68 в опухолевой ткани РПЖ с наличием ПК ($p < 0,001$). Считаем, что комбинация указанных факторов создает условия для развития специфического фенотипа опухолевых клеток, что проявляется повышенной экспрессией OSN и Col I в неопластической ткани РПЖ ($p < 0,001$). Это способствует распознаванию костной ткани опухолевыми клетками в качестве оптимального микроокружения для развития и роста метастазов РПЖ.

Выводы. Наличие ПК в ткани РПЖ сопровождается развитием специфического остеобластического иммунофенотипа опухолевых клеток. Это может обуславливать тропизм РПЖ к развитию костных метастазов.

Prostate cancer (PGC) is the most common malignancy with high frequency of bone metastasis [1–3]. 70 % of PGC cases are complicated by the development of bone metastases [4]. There is a close relationship between inflammation and carcinogenesis in the prostate. The most common causes of inflammation, epithelial injury and disturbance of secretion are intraluminal inclusions, particularly prostatic calculi (PC), and corpora amyloacea [5]. Thus, the presence of PC in the peripheral zone of the prostate positively correlates with PGC progression [6]. Nevertheless, the mechanisms of bone metastases development in PGC patients, as well as the formation of PC, are unknown [7]. PGC cells are able to synthesize substances with a significant osteostimulatory effect, in particular, prostate specific antigen, endothelin-1, insulin-like growth factor 1 and others. These compounds have a direct effect on the osteogenesis in metastasis foci of PGC and possibly PC development in PGC tissue [8]. Similar substances, other than prostate specific antigen, also have been found in bone tissue [9,10]. Thus, the phenomenon of osteomimicry (the development of the “osteoblastic phenotype” of tumor cells as an adaptive mechanism) occurs [11].

However, there are no studies on the evaluation of the possibility of osteoblastic phenotype development in the cells of primary tumor before the metastasis processes, which could indicate the osteotropism of PGC metastases. The possible impact of the PGC immunophenotype on the bone metastasis development is in the focus of this article.

Aim

The aim of study was to define the impact of PC on the development of prostate cancer bone metastases.

Materials and methods

The Ethics Committee. The research was approved by the Ethics Committee of Medical Institute of Sumy State University (protocol 1/1, April 8, 2019).

Samples of tumor tissue. 30 samples of PGC with the presence of PC and 30 samples of PGC without them were used for the study. All samples of PGC tissue were presented by surgical material after radical prostatectomy. Surgeries were performed at Sumy Regional Clinical Hospital and Sumy City Hospital №1 (Sumy, Ukraine). Informed consent was obtained from all the patients.

Histological examination. All material was fixed in a neutral (buffered) 10% solution of formaldehyde for at least

24 hours. After dehydration and saturation with paraffin, histological blocks were formed. Serial sections with a thickness of 4 μm were made on a Shandon Finesse 325 rotary microtome (Thermo Scientific). After deparaffinization and dehydration (xylene and ethanol), the histological sections were stained with hematoxylin and eosin. All tumor samples were analyzed according to the Gleason score.

Histochemical study of samples. To determine the presence of calcium salts, sections were stained with a 2 % Alizarin red solution at pH 4.2 for 5 minutes (by McGhee–Russel) under visual control. After that specimens were submerged to the absolute acetone for 10–20 seconds.

The von Kossa staining was used to verify the presence of calcium phosphate in the structure of PC. The rehydrated histological sections were treated with 5 % aqueous solution of silver nitrate under the direct light of 60 W lamp for 60 minutes. Subsequently, the tissue samples were treated with sodium thiosulfate (5 % aqueous solution). Nuclei were counterstained with aqueous solution of nuclear fast red (1:1000).

Detection of concretions. Large-sized concretions (macroscopic PC with a diameter more than 0.1 cm) were detected during the collection of samples of PGC tissue or during the processing of histological samples. Small-sized PC (microscopic PC with a diameter less than 0.1 cm) were detected in native preparations with a fluorescence microscope Zeiss Axio Lab A1 (excitation wavelength 495 nm) or in histological specimens stained with hematoxylin and eosin.

Immunohistochemistry of PGC tissue. Serial sections with a thickness of 4 μm were made from prepared histological paraffin blocks and applied to the SuperFrost adhesive slides (Thermo Scientific). The deparaffined sections were subjected to the antigen unmasking by the heat treatment in 0.1 M citrate buffer (pH 6.0) at of 95–98 °C. The “UltraVision Quanto Detection System HRP Polymer” (Thermo Scientific, USA) was used to visualize the immunohistochemistry (IHC). Endogenous peroxidase activity was blocked by 3 % hydrogen peroxide. “Ultra V Block” was used to prevent non-specific reaction and background staining. Reaction was amplified with “Primary Antibody Amplifier Quanto”. Diaminobenzidine (DAB) was used as a chromogen. The nuclei were counterstained with Mayer’s hematoxylin. Primary antibodies (“Thermo Scientific”, USA) against SPARC osteonectin (OSN) (Thermo Fisher Scientific, clone 5031, dilution 1:500), Collagen I (Col I) (Thermo Fisher Scientific, polyclone, dilution 1:200), Collagen II (Col II) (Thermo Fisher Scientific, clone 2b1.5,

dilution 1:200), proapoptotic proteins p53 (Thermo Fisher Scientific, clone SP5, dilution 1:100), Bax (Santa Cruz Biotechnology, polyclone, dilution 1:100) and Activated Caspase 3 (Casp3) (Abcam, polyclone, ab13847, dilution 1:200), myeloperoxidase (MPO) (Thermo Fisher Scientific, polyclone, dilution 1:200) and CD68 (Thermo Fisher Scientific, clone SK1, dilution 1:200) were used.

The morphometric evaluations were carried out by the "Panoramic Viewer" (3DHitech, Hungary) and "Zen 2.0" (Carl Zeiss, Germany) software. Immunopositive cells were counted in a round-shaped fields of view with a diameter of 1 000 μm . At least 6 fields of every specimen were analyzed. Col I and Col II expression was evaluated by the proportion of positive tissue in field of view with diameter 1000 μm in ImageJ.

All photos were made by digital imaging systems "Zen 2.0" for "Carl Zeiss" microscopes (Germany) and "Panoramic Scanner" (3DHitech, Hungary). We used active (tissue with predetermined positive and negative reactions) and passive (internal) controls of IHC.

Determination of the mineral component. PC were immersed in an organic epoxy resins blend. Samples were hardened at room temperature for 3 days. After that, the slabs of PC were made. Their surface was treated by carbon spraying. The specimen analysis was performed on a REMMA 100U scanning electron microscope with energy-dispersive X-ray spectrometer (Selmi, Ukraine). The X-ray diffraction (XRD) was performed on a diffractometer "DRON4-07" (Burevisnik, Russia) with CuK α radiation ($\lambda = 0.154 \text{ nm}$) under Bragg-Brentano focusing ($2\theta - 2\theta$) ($2\theta - \text{Braggian angle}$). The samples were continuously recorded (speed 2 θ/min) in the range of angles of 2° from 10° to 70° . Heat treatment of the samples was carried out at two different temperature modes: 200 $^\circ\text{C}$ and 900 $^\circ\text{C}$. DIFWIN-1 (LLC "Etalon WTC") software was used for a preliminary processing of experimental results and Crystallographica Search-Match (Oxford Cryosystems) package for identification of the crystalline structure and phase composition.

Statistical analysis. The normality of data distribution was checked by Shapiro-Wilk test. Student's t-test was applied for analysis of data with a normal distribution. Mann-Whitney's U-test was applied for nonparametric data-sets. The results were considered statistically significant with a probability of more than 95 % ($P < 0.05$). Statistical analysis was performed in Microsoft Office Excel 2016 with add-on AtteStat (version 12.0.5).

Results

Macroscopic study. Prostate gland with PGC and numerous PC contained from one to several PC which were localized predominantly in the peripheral areas of the organ. Prostate glands (after fixation in 10 % formaldehyde solution) had a gray-brown color, they were enlarged (from 2.5 cm to 7.5 cm in diameter), they had a tubercular surface and a dense, solid consistency. The cut revealed multiple small cysts (0.1–1.0 cm in diameter) and the nodular structure of the organ. Some of the cysts were filled with solid concretions from 0.1 cm to 0.8 cm in diameter (mean $0.37 \pm 0.06 \text{ cm}$) (Fig. 1a). These formations were predominantly rounded, their color varied from dark brown to light

yellow. Small concretions (less than 0.3 cm in diameter) had a polygonal shape (Fig. 1b). Hemorrhages and tissue hardening were revealed in PGC tissue around the PC. In some cases, single PC with a larger diameter (more than 0.3 cm) had been found. These PC were characterized by a lighter color (Fig. 1b). PGC was detected as a dense grayish node without clear borders.

Detection of microscopic PC. During the microscopic examination of native specimens with a phase contrast, PC were visualized as translucent rounded formations (Fig. 1c). In fluorescence with 495 nm excitation wave PC had an intensive signal that exceeded the background of the connective tissue (Fig. 1d).

Histological examination. All samples were represented by acinar adenocarcinoma of the prostate with a Gleason score from 6 to 10. High-grade tumors were represented by solid tumor fields, strands or layers of neoplastic cells (Fig. 1e). The PC had a homogeneous structure and size up to 1000 μm . These inclusions were located in the lumen of glands or directly in the tumor tissue. The mean diameter of microscopic PC was $258.98 \pm 41.50 \mu\text{m}$.

All samples of PGC had a variable inflammatory infiltration. In PGC samples with PC a significant number of hemorrhages, necrosis and a cystic tissue transformation were observed.

The majority of PC had a damaged structure or have been fragmented during sample processing.

Histochemical study. Alizarin red staining revealed bright red areas which matched to the localization of PC or their fragments (Fig. 1f). Von Kossa staining identified the presence of calcium phosphate in PC due to black colorization of PC fragments (Fig. 1g).

Immunohistochemistry. The samples were examined for the expression of osteoblastic markers: Col I and OSN. Anti-Col II antibodies were used as a negative control.

Col I expression was detected in the tumor's stroma between the tumor glands as some colored fibers (Fig. 1h). In PGC with PC $36.22 \pm 1.53 \%$ of neoplastic tissue area was positive for Col I expression. For PGC samples without PC this value was $28.19 \pm 1.17 \%$ ($P < 0.001$).

The IHC of PGC with anti-Col II antibodies indicated its slight expression as single colored fibers of connective tissue and sediments in the stroma (Fig. 1i). In PGC with PC, the expression of this marker was identified in $9.60 \pm 0.75 \%$ of the area of the sample. Col II was expressed in $10.50 \pm 0.86 \%$ of tumor area ($P > 0.05$) in the tissue of PGC without PC.

OSN had a distinct cytoplasmic expression pattern in tumor cells and inflammatory infiltrate cells. This glycoprotein was also identified in the structure of PC, where it had a diffuse coloration pattern (Fig. 1j). Samples of PGC with PC had 77.57 ± 5.65 OSN-positive neoplastic cells. This value was 36.8 ± 2.5 ($P < 0.001$) for PGC tissue without PC.

Assessment of apoptotic potential of PGC was carried out by IHC-detection of p53, Bax and Casp3 proteins. p53 protein had a nuclear pattern of expression. Localization of p53-positive cells predominantly corresponded to the localization of PC. We identified 39.89 ± 2.31 IHC-positive cells in PGC with PC and 36.48 ± 2.46 p53-positive cells in the field of view in PGC tissue without PC ($P > 0.05$) (Fig. 1k). The Bax protein was identified as a cytoplasmic staining in tumor cells and atypical structures formed by them (Fig. 1l). 61.62 ± 2.36 Bax-positive cells had been found in

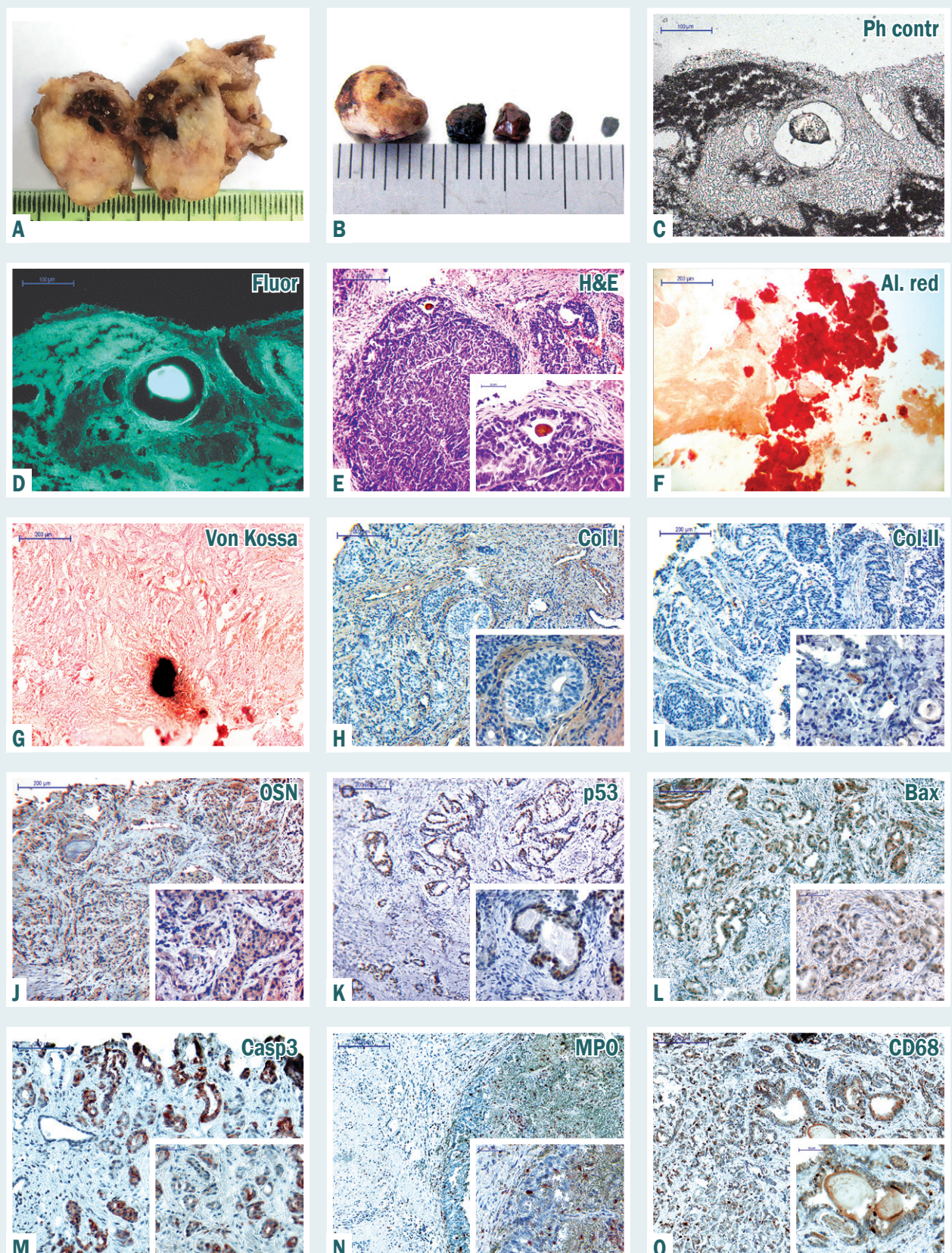


Fig. 1. Macroscopic, histological, histochemical examination and immunohistochemistry of PGC with PC.

A: PC in the prostate tissue, **B:** removed PC, **C:** PGC with PC in phase contrast, **D:** PC in fluorescence with excitation wave 495 nm, **E:** hematoxylin-eosin staining, **F:** Alizarin red staining, **G:** Von Kossa staining, **H:** IHC with anti-Col I antibodies, **I:** IHC with anti-Col II antibodies, **J:** the expression of OSN, **K:** IHC detection of p53-positive cells, **L:** IHC with anti-Bax-antibodies, **M:** IHC with anti-Casp3-antibodies, **N:** IHC with anti-MPO-antibodies, **O:** IHC detection of CD68.

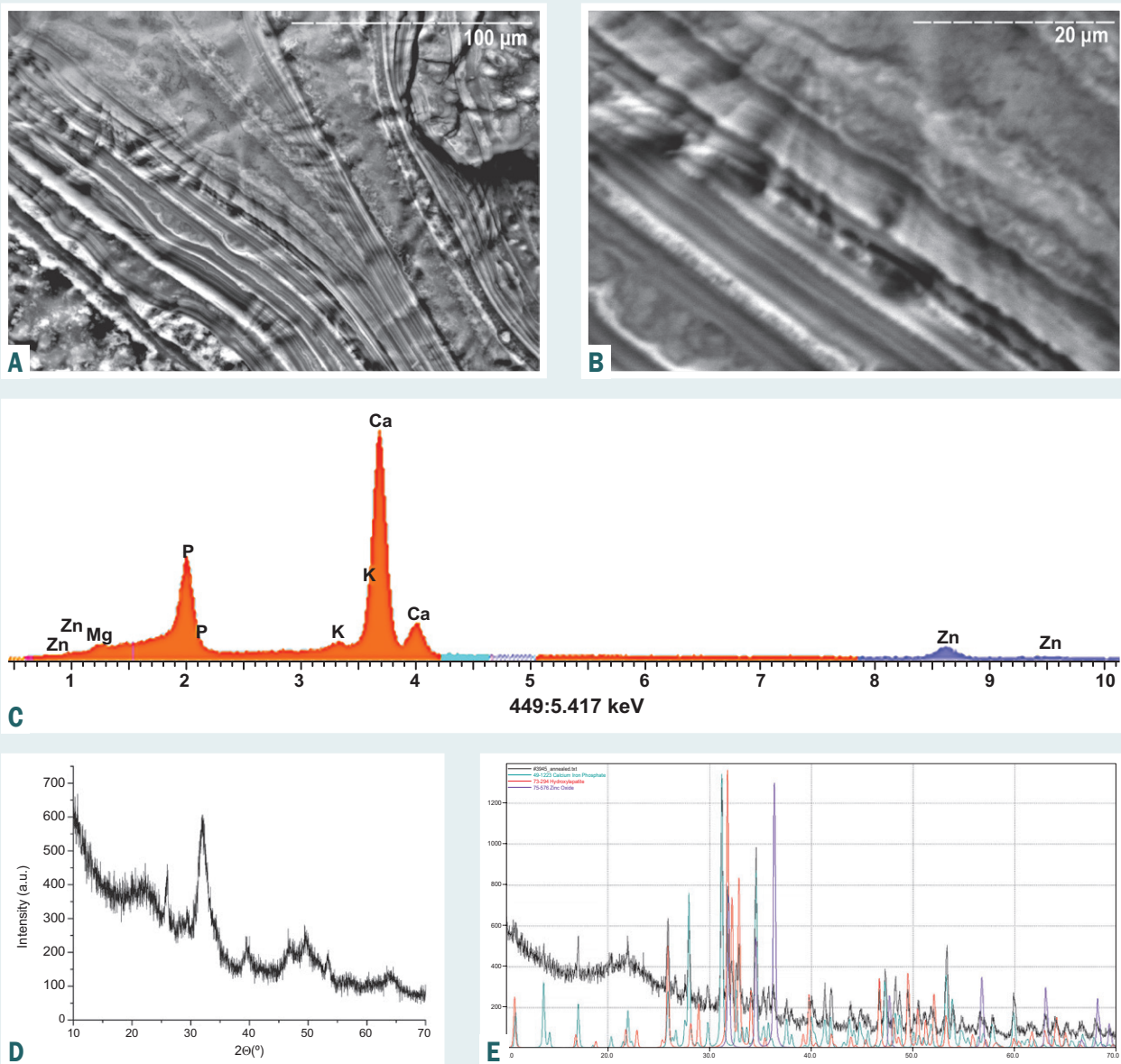


Fig. 2. Analysis of PCs: **A-B**: SEM of PC, **C**: SEM-EDS of PC surface, **D**: XRD after heat pretreatment at 200 °C, **E**: XRD after heat pretreatment at 900 °C (purple – zink oxide, green – iron-containing calcium phosphate, red – hydroxyapatite). The magnification is indicated in the lower left corner of the image.

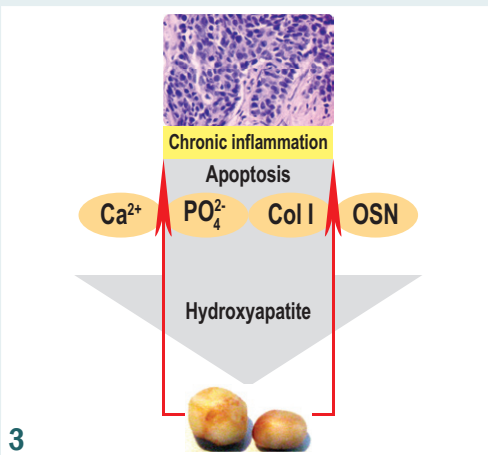


Fig. 3. Schematic representation of PC formation and its maintenance of chronic inflammation.

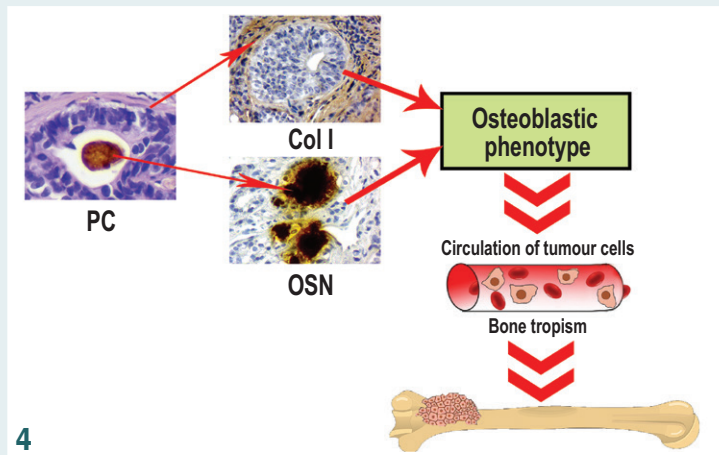


Fig. 4. The scheme of PC impact on the osteoblastic phenotype development.

PGC with PC, whereas in the PGC tissue without PC this value was significantly lower -44.62 ± 2.94 ($P < 0.001$). The Casp3 protein had the cytoplasmic pattern of expression. The positive structures were represented predominantly by tumor cells and were located in small groups of atypical glandular complexes (Fig. 1m). There were 50.90 ± 2.36 Casp3-positive cells identified in the PGC tissue with PC. In the PGC tissue without PC 31.88 ± 1.79 ($P < 0.001$) cells with Casp3 expression had been detected.

MPO-positive cells were detected in inflammatory infiltrates around PC, between tumor cells and their complexes as well as in tissue detritus (Fig. 1n). The number of cells with MPO-positive status in PGC tissue with PC was 31.50 ± 1.71 . Only 13.89 ± 1.26 ($P < 0.001$) MPO-positive cells were identified the prostate tumor tissue without PC.

CD68 had a cytoplasmic expression pattern. Positive cells were located as small groups of cells. They were identified both in the tumor tissue and in the stroma (Fig. 1o). 137.48 ± 3.39 CD68-positive cells were detected in PGC with PC. PGC tissue without PC had the significantly lower number of CD68-positive cells -92.145 ± 4.120 ($P < 0.001$).

Determination of PC mineral component. Scanning electron microscopy of PC showed their layered structure. In addition to concentric circles and plates, the structure of the PC was characterized by the presence of flat areas and areas with a finely porous surface (Fig. 2a). In some PC samples a wave-like deformation of mineral plates was detected which was perpendicular to the concentric lines (Fig. 2b). Surface analysis revealed the presence of small crystalline formations. These structures had polygonal or needle-like form. We also identified the presence of unstructured mineralized compound between the concentrically placed mineral plates of PC.

Mineral component of PC was also examined by energy-dispersion analysis. We revealed that the mineral component of PC predominantly consisted of calcium and phosphorus (Fig. 2c). The ratio of these elements corresponded to hydroxyapatite ($Ca/P = 1.67$). However, the presence of small amount of elements such as potassium, magnesium and zinc in majority of the cases indicated the high probability of isomorphous substitutions in the apatite structure and the possibility of coexistence of minor crystalline phases such as a magnesium-containing calcium phosphate (β -tricalcium magnesium phosphate).

XRD revealed the presence of apatite with variation of crystallinity in all PC samples. The size of the crystals according to Scherrer (to the normal plane 002) varied from 14 nm to 30 nm. These results show the similarity of PC crystallites to the physiological structure of bone tissue (Fig. 2d). PC heat pretreatment at 900 °C removes all organic compounds and splits biomineral to the main phases. We found the presence of zinc oxide and iron-containing calcium phosphate in the composition of the PC. These elements are essential for enzymes in PGC tissue (zinc) and hemoglobin (iron) (Fig. 2e).

Discussion

The development of PGC bone metastases can be explained by "seed and soil" theory. According to this theory cancer cells as seeds require appropriate microenvironment (soil) for survival and growth [12]. Numerous tumor

cells are distributed randomly in all tissues. However, their successful growth and development is possible only with appropriate environment. So, bone tissue has the optimal environment characteristic for growth of PGC cells [2]. The analysis of presence of osteotropic proteins and PC formation in the PGC may indicate the primacy of calcification processes since prostatic stones are more common in benign hyperplasia. Previously, we found out that PC were detected in 27.60 ± 3.48 % of benign prostatic hyperplasia samples [13].

X-ray microanalysis revealed that all PC had the calcium phosphate origin in the form of apatite with high probability of inclusions of other chemical elements which is also characteristic of the biological apatite of the skeleton. Similar results were published by Sfanos et al. and Dessombz et al. [7,14]. The crystal structure of PC has a similarity to the mineral component of bone tissue, which manifests by the common crystalline and chemical features. Previously we have found the presence of carbonate substitutions in the structure of apatite, and also dimensional and morphological features of crystalline particles. The presence of carbonates in the structure of PC apatite (predominantly B-type, where the CO_3^{2-} ions substitute PO_4^{3-} groups) and the specificity of the shape of their crystals with typical sizes in a few dozen nanometers indicate the chemical and morphological affinity of PC ectopic apatite to physiological apatite of bone tissue. In both cases, the small crystal size causes a fairly high surface/volume ratio which is an evidence of large interaction area with the organic component or biological fluids, which should contain specific inhibitors or growth and regulators of crystals shape.

The mineralization processes require the presence of specific components of organic (collagenous and non-collagenous proteins, enzymes) and inorganic (calcium ions, phosphorus compounds) origin. We suggest that chronic inflammation is the source for components for PC development. It is confirmed by the fact that the samples of PGC with PC have shown an intense inflammatory infiltration compared to PGC without PC. It also has been confirmed by the presence of significant amount of MPO and CD68-positive cells in PGC tissue with PC ($P < 0.001$). On the background of intense inflammation, tissue of PGC with PC has high expression of proapoptotic Bax and Casp3 proteins ($P < 0.001$). The elevation of these markers expression (in comparison to p53 protein) indicates a preferential external mechanism of apoptosis activation in PGC with PC. This indicates a direct effect of PC on apoptosis in PGC tissue.

The combination of these processes (inflammation, apoptosis, the presence of cellular detritus and baring of connective tissue matrix) create a specific environment for the development of pathological biomineralization in PGC tissue. At the same time, the presence of PC supports chronic inflammation [15]. Thus, there is a "vicious circle", which is schematically summarized in Fig. 3. The presence of zinc oxide (a part of the metalloproteinases) and iron (as a result of chronic inflammation and hemorrhages) in a PC also confirms the chronic and undulating course of the biomineralization.

Our research indicates the presence of osteoblastic markers in tumor cells: a higher expression of Col I and OSN in PGC tissue with PC ($P < 0.001$).

A combination of PC and osteoblastic markers expression in PGC cells may indicate a close relationship between these phenomena. The presence of pathological biomineralization can create a modulating effect on cancer cells, contributing to the expression of some bone markers. In our opinion, this facilitates the recognition of bone tissue by circulating PGC cells as a niche for the development of metastases. This may facilitate the understanding of mechanisms of PGC bone metastases development. That is, a circulating tumor cell has an appropriate phenotype to search for a specific niche.

The results of our study are schematically presented in Fig. 4.

Thus, the assessment of osteoblastic markers expression in PGC can be used as criterion for evaluation of probability of bone metastases development. The presence of PC in PGC tissue can be an important prognostic information for clinicians.

Conclusions

1. The mineral part of all PC consists of calcium phosphates in the form of hydroxyapatite with signs of similarity to the mineral component of bone tissue.

2. The presence of PC in PGC tissue is accompanied by the expression of inflammatory (CD68 and MPO) and apoptotic (Bax and Casp3) markers.

3. High expression of Bax and Casp3 indicates the external pathway of apoptosis activation in PGC with PC.

4. The presence of PC promotes the expression of osteoblastic markers (OSN and Collagen I) in PGC tissue, which helps the tumor cells to recognize a favorable micro-environment. These phenomena can precisely determine the tropism of PGC metastases to bone tissue.

Funding

This research has been performed with the financial support of grants of the Ministry of Education and Science of Ukraine No. 0117U003937 "The development of method of reproductive system organs tumor diagnosis using cellular adhesion molecules of cancer-embryonic antigen" and No. 0118U003570 "The efficiency of "liquid biopsy" and tissue biopsy in the diagnosis and treatment of malignant tumors", Erasmus+ Project 2017-1-SE01-KA107-034386 between Sumy State University and Umea University.

Conflicts of interest: authors have no conflict of interest to declare.
Конфлікт інтересів: відсутній.

Надійшла до редакції / Received: 15.04.2019
Після доопрацювання / Revised: 25.04.2019
Прийнято до друку / Accepted: 13.05.2019

Information about authors:

Piddubnyi A. M., MD, PhD student, Department of Pathological Anatomy, Sumy State University, Ukraine.
Danylchenko S. M., PhD, Head of the Department of Biophysics and Mass-spectrometry № 20, Institute of Applied Physics, National Academy of Sciences of Ukraine, Sumy, Ukraine.
Romaniuk A. M., MD, PhD, DSc, Professor, Head of the Department of Pathological Anatomy, Sumy State University, Ukraine.
Moskalenko R. A., MD, PhD, DSc, Associate Professor of the Department of Pathological Anatomy, Sumy State University, Ukraine.

Відомості про авторів:

Піддубний А. М., аспірант каф. патологічної анатомії, Сумський державний університет, Україна.
Данильченко С. М., канд. фіз.-мат. наук, зав. відділу біофізики та мас-спектрометрії № 20, Інститут прикладної фізики Національної академії наук України, м. Суми, Україна.
Романюк А. М., д-р мед. наук, професор, зав. каф. патологічної анатомії, Сумський державний університет, Україна.
Москаленко Р. А., д-р мед. наук, доцент каф. патологічної анатомії, Сумський державний університет, Україна.

Сведения об авторах:

Поддубный А. М., аспирант каф. патологической анатомии, Сумский государственный университет, Украина.
Данильченко С. Н., канд. физ.-мат. наук, зав. отдела биофизики и масс-спектрометрии № 20, Институт прикладной физики Национальной академии наук Украины, г. Сумы, Украина.
Романюк А. Н., д-р мед. наук, профессор, зав. каф. патологической анатомии, Сумский государственный университет, Украина.
Москаленко Р. А., д-р мед. наук, доцент каф. патологической анатомии, Сумский государственный университет, Украина.

References

- Chen, S. L., Wang, S. C., Ho, C. J., Kao, Y. L., Hsieh, T. Y., Chen, W. J. et al. (2017). Prostate Cancer Mortality-To Incidence Ratios Are Associated with Cancer Care Disparities in 35 Countries. *Sci. Rep.* 7, 40003. doi: 10.1038/srep40003
- Hensel, J., & Thalmann, G. N. (2016). Biology of Bone Metastases in Prostate Cancer. *Urology*, 92, 6–13. doi: 10.1016/j.urology.2015.12.039
- Bernstein, A. N., Shoag, J. E., Golan, R., Halpern, J. A., Schaeffer, E. M., Hsu, W. C. et al. (2018). Contemporary Incidence and Outcomes of Prostate Cancer Lymph Node Metastases. *J. Urol.* 199(6), 1510–1517. doi: 10.1016/j.juro.2017.12.048
- Coleman, R. E. (2006). Clinical features of metastatic bone disease and risk of skeletal morbidity. *Clin. Cancer Res.* 12(20 Pt 2), 6243s–6249s. doi: 10.1158/1078-0432.CCR-06-0931
- Sfanos, K. S., Isaacs, W. B., & De Marzo, A. M. (2013). Infections and inflammation in prostate cancer. *Am J Clin Exp Urol*, 1(1), 3–11.
- Dell'Atti, L., Galosi, A. B., & Ippolito, C. (2016). Prostatic calculi detected in peripheral zone of the gland during a transrectal ultrasound biopsy can be significant predictors of prostate cancer. *Arch. Ital. Urol. Androl*, 88(4), 304–307. doi: 10.4081/aiua.2016.4.304
- Sfanos, K. S., Wilson, B. A., De Marzo, A. M., & Isaacs, W. B. (2009). Acute inflammatory proteins constitute the organic matrix of prostatic corpora amyloacea and calculi in men with prostate cancer. *Proc. Natl. Acad. Sci. U.S.A.*, 106(9), 3443–3448. doi: 10.1073/pnas.0810473106
- Hagberg Thulin, M., Jennbacken, K., Damberg, J. E., & Welén, K. (2014). Osteoblasts stimulate the osteogenic and metastatic progression of castration-resistant prostate cancer in a novel model for in vitro and in vivo studies. *Clin. Exp. Metastasis*, 31(3), 269–283. doi: 10.1007/s10585-013-9626-1
- Kawai, M., & Rosen, C. J. (2012). The Insulin-Like Growth Factor System in Bone: Basic and Clinical Implications. *Endocrinol. Metab. Clin. North Am*, 41(2), 323–333. doi: 10.1016/j.ecl.2012.04.013
- Park, S. H., Eber, M. R., Widner, D. B., & Shiozawa, Y. (2018). Role of the Bone Microenvironment in the Development of Painful Complications of Skeletal Metastases. *Cancers (Basel)*, 10(5). doi: 10.3390/cancers10050141
- Rucci, N., & Teti, A. (2010). Osteomimicry: how tumor cells try to deceive the bone. *Frontiers in Bioscience*, 2(3), 907–915. doi: 10.2741/S110
- Gdowski, A. S., Ranjan, A., & Vishwanatha, J. K. (2017). Current concepts in bone metastasis, contemporary therapeutic strategies and ongoing clinical trials. *J. Exp. Clin. Cancer Res.* 36(1), 108. doi: 10.1186/s13046-017-0578-1
- Moskalenko, R., Romanyuk, A., Danilchenko, S., Stanislavov, O., Piddubnyi, A., Zakorko, I. -M., & Tkach G. (2013). Morphogenetic aspects of biomineralization on the background of benign prostatic hyperplasia. *Georgian Medical News*, 214, 54–61.
- Dessombz, A., Méria, P., Bazin, D., & Daudon, M. (2012). Prostatic Stones: Evidence of a Specific Chemistry Related to Infection and Presence of Bacterial Imprints. *PLoS One*, 7(12), e51691. doi: 10.1371/journal.pone.0051691
- Hyun, J. S. (2018). Clinical Significance of Prostatic Calculi: A Review. *The World Journal of Men's Health*, 36(1), 15–21. doi: 10.5534/wjmh.17018

The content of apoptosis mediators in children with anemia of inflammation acquired on the background of acute bacterial diseases of respiratory organs

H. O. Lezhenko^{*A,E,F}, A. V. Abramov^E, A. O. Pohribna^{B-D}

Zaporizhzhia State Medical University, Ukraine

A – research concept and design; B – collection and/or assembly of data; C – data analysis and interpretation; D – writing the article; E – critical revision of the article; F – final approval of the article

Aim. Determine the activity of apoptosis processes in young children with anemia of inflammation acquired on the background of acute bacterial diseases of respiratory organs.

Material and methods. The content of caspase-7 and caspase-9 was identified in blood serum of 87 kids by the method of immunoenzyme assay. Main group included 57 kids with acute bacterial diseases of the respiratory tract (38 patients had acute bacterial bronchitis, 19 – pneumonia).

The main group was divided into two subgroups. The first subgroup included 27 children with developed anemia of inflammation acquired on the background of acute bacterial disease of the respiratory tract. Second subgroup – 30 children with acute bacterial diseases of the respiratory tract without anemia. Experimental group – 10 children with iron deficiency anemia without symptoms of inflammatory diseases of the respiratory system. The control group was represented by 20 conditionally healthy children.

Results. The presence of pneumonia in children was accompanied by the highest numbers of caspase-9 (14.8 ± 1.8 ng/ml), which was almost 3 times higher than the control group (5.82 ± 0.58 ng/ml). The levels of the studied enzyme were 1.6 times lower in patients with bacterial bronchitis (8.34 ± 0.90 ng/ml), which was significantly higher ($P < 0.05$) than in the control group.

The content of caspase-7 in the experimental group and the 2nd subgroup of the main group did not differ from the control group ($P > 0.05$) (0.38 ± 0.03 ng/ml and 0.32 ± 0.02 ng/ml), and children of the 1st subgroup (0.27 ± 0.02 ng/ml) showed its significant decrease.

Conclusions. Anemia of inflammation in children with acute bacterial diseases of respiratory organs is accompanied by the activation of apoptosis, which, obviously, is inefficient due to the nature of the active necrotic processes acquired on the background of acute inflammation.

Key words:

infants, respiratory tract diseases, caspase-7, caspase-9, anemia of inflammation.

Pathologia

2019; 16 (2), 177–181

DOI:

10.14739/2310-1237.2019.2.177112

*E-mail:

genalezh@gmail.com

Вміст медіаторів апоптозу в дітей з анемією запалення, що виникла на тлі гострих бактеріальних захворювань органів дихання

Г. О. Леженко, А. В. Абрамов, А. О. Погрібна

Мета роботи – визначення активності процесів апоптозу в дітей раннього віку з анемією запалення на тлі гострих бактеріальних захворювань органів дихання.

Матеріали та методи. Визначили вміст каспази-7, каспази-9 у сироватці крові 87 дітей віком від 2 місяців до 3 років (середній вік пацієнтів – $1,6 \pm 0,3$ року) методом імуноферментного аналізу. Основну групу становили 57 дітей із гострими бактеріальними захворюваннями респіраторного тракту, серед них у 38 пацієнтів діагностували гострий бактеріальний бронхіт, а в 19 дітей – пневмонію.

Пацієнтів основної групи поділили на дві підгрупи: перша – 27 дітей, в яких на тлі гострого бактеріального захворювання респіраторного тракту розвинулась анемія запалення; друга – 30 дітей із гострими бактеріальними захворюваннями респіраторного тракту без проявів анемії. Група порівняння – 10 дітей із залізодефіцитною анемією без проявів запальних захворювань органів дихання. Контрольна група представлена 20 умовно здоровими дітьми. Групи спостереження репрезентативні за віком і статтю дітей.

Результати. Встановили, що наявність пневмонії в дітей супроводжувалася найвищими показниками вмісту каспази-9 ($14,8 \pm 1,8$ нг/мл), що майже втричі перевищував показники контрольної групи ($5,82 \pm 0,58$ нг/мл). Водночас рівні досліджуваного ферменту у хворих із бактеріальним бронхітом були в 1,6 раза нижчими ($8,34 \pm 0,9$ нг/мл), що вірогідно більше ($p < 0,05$), ніж у контрольній групі.

Вміст каспази-7 у сироватці крові дітей із групи порівняння та з другої підгрупи основної групи не відрізнявся від показників контрольної групи ($0,38 \pm 0,03$ нг/мл і $0,32 \pm 0,02$ нг/мл відповідно, $p > 0,05$), а в дітей першої підгрупи виявили його вірогідне зниження ($0,27 \pm 0,02$ нг/мл).

Висновки. Анемія запалення в дітей, які хворі на гострі бактеріальні захворювання органів дихання, супроводжувалася активацією апоптозу, який, очевидно, мав неефективний характер через активні некротичні процеси, що відбувалися на тлі гострого запалення.

Ключові слова:

діти, захворювання дихальних шляхів, каспаза-7, каспаза-9, анемія запалення.

Патологія. – 2019. –

Т. 16, № 2(46). – С. 177–181

Ключевые слова: младенцы, болезни дыхательных путей, каспаза-7, каспаза-9, анемия воспаления.

Патологія. – 2019. – Т. 16, № 2(46). – С. 177–181

Содержание медиаторов апоптоза у детей с анемией воспаления, возникшей на фоне острых бактериальных заболеваний органов дыхания

Г. А. Леженко, А. В. Абрамов, А. А. Погребная

Цель работы – определение активности процессов апоптоза у детей раннего возраста с анемией воспаления на фоне острых бактериальных заболеваний органов дыхания.

Материалы и методы. Определили содержание каспазы-7, каспазы-9 в сыворотке крови 87 детей в возрасте от 2 месяцев до 3 лет (средний возраст пациентов – $1,6 \pm 0,3$ года) методом иммуноферментного анализа. Основную группу составили 57 детей с острыми бактериальными заболеваниями респираторного тракта, среди которых у 38 пациентов диагностирован острый бактериальный бронхит, а у 19 детей – пневмония.

Пациенты основной группы разделены на две подгруппы: первая – 27 детей, у которых на фоне острого бактериального заболевания респираторного тракта развилась анемия воспаления; вторая – 30 детей с острыми бактериальными заболеваниями респираторного тракта без проявлений анемии. Группу сравнения составили 10 детей с железодефицитной анемией без проявлений воспалительных заболеваний органов дыхания. Контрольная группа представлена 20 условно здоровыми детьми. Группы наблюдения репрезентативны по возрасту и полу детей.

Результаты. Установлено, что наличие пневмонии у детей сопровождалось наиболее высокими цифрами каспазы-9 ($14,8 \pm 1,8$ нг/мл), что практически в 3 раза превышало показатели контрольной группы ($5,82 \pm 0,58$ нг/мл). Уровень изучаемого фермента у больных с бактериальным бронхитом был в 1,6 раза ниже ($8,34 \pm 0,9$ нг/мл), что достоверно больше ($p < 0,05$), чем в контрольной группе.

Содержание каспазы-7 в сыворотке крови детей группы сравнения и 2 подгруппы основной группы не отличалось от показателей контрольной группы ($0,38 \pm 0,03$ нг/мл и $0,32 \pm 0,02$ нг/мл соответственно, $p > 0,05$), а у детей 1 подгруппы отмечено его достоверное снижение ($0,27 \pm 0,02$ нг/мл).

Выводы. Анемия воспаления у детей, больных острыми бактериальными заболеваниями органов дыхания, сопровождается активацией апоптоза, который, очевидно, носит неэффективный характер за счет активных некротических процессов, происходящих на фоне острого воспаления.

Apoptosis is a complex form of programmed cell death. First of all, it has a fundamental role in morphogenetic processes and in regulated control over the correct number of cells over the entire ontogeny of the organism. Apoptosis includes three phases that are independent of each other: the initiation phase, the effector phase, and degradation [1]. Apoptosis processes are transformed by activation of cysteine caspases – members of the central link of the proteolytic system, which are both initiators and implementers of cell death. Caspase-2, caspase-8, caspase-9 are among the activators of apoptosis. Caspase-3, caspase-6, caspase-7 are among caspases with effector function. In turn, the function of caspase-1, caspase-4, caspase-5 is to provide processing and activation of cytokines, in particular, interleukins IL-1 β , IL-18. Carrying out the cell death through caspase activity means the breakdown of intracellular proteins, which leads to DNA fragmentation and cell destruction. However, caspase-9 initiates the mitochondrial process of cell death [2].

At the present stage caspases are studied in terms of oncological processes, the leading factor of which is the inhibition of apoptosis [3]. The same reason is leading in the pathogenesis of atopic and autoimmune diseases [4]. In turn, increased apoptosis in excess of the norm is observed in neurodegenerative, dysplastic processes and ischemic organ damages [5]. Violation of the implementation of apoptosis is the basis for the chronic infectious diseases formation. Despite the fact that the mechanism of necrosis has a leading role in inflammatory process, during the elimination of activated immune system cells, which performed their functions, - apoptosis comes into play in the final stages. In this regard, the variability of its values may reflect the course of the immunopathological process [6].

Studies in the field of cell death in pediatrics are not numerous. In particular, questions of apoptotic activity through the activity of caspase-7 and caspase-9 in young children with acute inflammatory diseases of the respiratory organs have not been studied.

Aim

The objective is to determine the activity of apoptosis processes in young children with anemia of inflammation acquired on the background of acute bacterial diseases of respiratory organs.

Materials and methods

87 kids at the ages from 2 months to 3 years (the average age of patients was 1.6 ± 0.3 years) were under the supervision. Main group included 57 kids with acute bacterial diseases of the respiratory tract, among which 38 patients were diagnosed with acute bacterial bronchitis, and 19 children had pneumonia. The study of the microbial spectrum of biomaterial from the mucous membranes of the oropharynx was performed prior to the appointment of antibacterial therapy on the 2nd–3rd day of the disease using the bacteriological analyzer VITEK 2 COMPACT (BioMerieux, France) using the AES software: Global CLSI-based + Phenotypic. Causative agents of acute bacterial bronchitis were dominantly *Haemophilus influenzae* - 18 (47.4 %) kids and *Streptococcus pneumoniae* - 12 (31.6 %) kids. Etiology of a pneumonia in supervised children groups most often included *Streptococcus pneumoniae* – 10 (52.6 %) kids, *Klebsiella pneumoniae* – 3 (15.7 %) patients and *Haemophilus influenzae* – 3 (15.7 %) kids. A titer of a bacterial pathogen

Table 1. The content of serum markers of apoptosis in examined children

Indicator	Main group, n = 57		Experimental group, n = 10	Control group, n = 20
	Subgroup 1, n = 27	Subgroup 2, n = 30		
Caspase-7, ng/ml	0.27 ± 0.02 ^{1,3}	0.32 ± 0.02	0.38 ± 0.03	0.32 ± 0.01
Caspase-9, ng/ml	13.26 ± 1.96 ²	9.88 ± 0.87 ¹	10.31 ± 0.69 ²	5.82 ± 0.58
K-9/K-7, relative units	49.11 ± 2.50 ^{2,3}	30.87 ± 1.03 ¹	27.13 ± 0.81 ¹	18.18 ± 0.62

1: $P < 0.05$, the significance of differences compared with the control group indicators; **2:** $P < 0.01$, the significance of differences in comparison with the indicators of the control group indicators; **3:** $P < 0.05$, the significance of differences compared with the indicators of the experimental group.

over 10^5 was considered diagnostically significant. Other causative agents were in single-shot suits. Depending on the hematological picture, the main group patients were divided into two subgroups. The first subgroup included 27 children with developed anemia of inflammation acquired on the background of acute bacterial disease of the respiratory tract. Infants were included in the first subgroup of the main group showed deterioration in their general condition 3–4 days after hospitalization, the complete blood test showed the presence of leukocytosis and neutrophilia. Second subgroup included 30 children with acute bacterial diseases of the respiratory tract without anemia. Experimental group included 10 children with iron deficiency anemia who did not have symptoms of inflammatory diseases of the respiratory system. The control group was represented by 20 conditionally healthy children. Observation groups were representative by age and sex of children.

The content of caspase-7 and caspase-9 in blood serum was determined by EIA method using commercial kits: RayBio Human CASP7 ELISA Kit (RayBiotech, USA), Human Caspase-9 ELISA Kit (Bender MedSystems GmbH, Austria). Statistical data analysis was performed using the statistical packages "Excel" and "Statistica 13.0" (StatSoftInc., JPZ8041382130ARCN10-J) with the calculation of the standard error of the arithmetic mean (M) and standard deviation (σ). To assess differences of the indicators in the compared groups, Student's t-test was used. Differences were considered significant at $P < 0.05$.

All procedures performed in studies involving human participants were in accordance with the ethical standards of the institutional and national research committee and with the 1964 Helsinki declaration and its later amendments or comparable ethical standards. Informed consent was obtained from all individual participants included in the study. The full data set by children, their parents, and physician that support the findings of this study are not publicly available due to the restrictions of the ethics approval originally obtained.

Results

Analysis of the data showed that the development of inflammatory bacterial diseases in children came amid apoptosis increasing that manifested a two-fold increase ($P < 0.01$) of caspase-9 in the blood serum, which serves as an activator of the caspase cascade. The results obtained are logical, taking into account the fact that bacterial endo- and exotoxins act as inducers of programmed cell death.

Taking into consideration the fact that the study group included children with bacterial bronchitis and pneumonia, the levels of caspase-9 were additionally studied with account of the nosological form of the disease. It was established that the presence of pneumonia in children was accompanied by the highest numbers of caspase-9 (14.8 ± 1.8 ng/ml), which was almost 3 times higher than in the control group. At the same time, the levels of the studied enzyme in patients with bacterial bronchitis were 1.6 times lower (8.34 ± 0.90 ng/ml), which, nevertheless, was significantly higher ($P < 0.05$) than in the control group.

Analyzing the content of caspase-9 against the presence of inflammation anemia in children from the main group (Table 1), it was established that the highest level of caspase-9 was in the 1st subgroup of children, significantly exceeding the indicators of the control group ($P < 0.01$). At the same time, the content of the key marker of apoptosis (caspase-9) in the 2nd subgroup did not significantly differ from the results obtained in the experimental group, although it was statistically higher than in the control group ($P < 0.05$).

Thus, as a result of performed comparisons, it was established that both in the main group and the comparison group, activation of the first link of the apoptosis process was observed, i.e. there was its initialization.

Having assessed the content of caspase-7 in the groups of children examined, we noted a different trend. The content of caspase-7 in blood serum of children of the experimental group and the 2nd subgroup of the main group did not differ from the control group indicators ($P > 0.05$), and children of the 1st subgroup showed its significant decrease. It means, we observed the absence of activation of the caspase "cascade" effector link. For detailing of the above assumption, we calculated the ratio of caspase-9 to caspase-7 (K-9/K-7), which, in our opinion, will allow us to assess more fully the activity of various links of proteolytic cascade of caspases in examined children. The comparisons confirmed the earlier suggestion. We observed a statistically significant increase in the coefficient calculated in subgroups of children from both the main group and the experimental group. Moreover, we observed the most significant imbalance in the first subgroup, i.e. in children who had anemia of inflammation on the background of acute bacterial diseases of respiratory organs. On the other hand, the absence of significant activation of caspase-7 may indicate different involved effector pathways of inducing apoptosis, particularly, caspase-3.

Discussion

A detailed study of the apoptosis process modified the concept of cell death. In contrast to necrosis,

the apoptotic activity is perceived as a natural and necessary process for the normal functioning of organs and systems [7]. A growing number of studies support the fact that the disruption of the apoptosis process leads to the development of inflammatory diseases, including infectious etiology [8]. The number of cells involved in apoptosis is in direct proportion to the balance of pro- and antiapoptotic factors. The inducers of programmed cell death are viral and bacterial infections, among others. The consequence of the infectious process is associated with the result of opposition to the anti-apoptotic properties of infectious agents and activation of the physiological death of an infected cell as an integral protective mechanism of the body [9]. Therefore, high indicators of caspase-9 are natural in children of the main group. Taking into account that caspase-9 is the initiator of the programmed cell death process, in the case of an inflammatory process in cells, its activity will be entirely focused on spreading the signal of cell death and immediate activation of caspase-3 and, in a less degree, caspase-7 for the physiological death of an infected cell as an integral defense mechanism of the body [10]. This would ensure that cells with active apoptosome, will continue to die even in the absence of effector caspases [11].

At the present stage it is needless to say about the role of iron in the inflammatory process and its active consumption by pathogens. In this regard, depositing it in the cells of the reticuloendothelial system and the development of relative iron deficiency is acting as defense mechanism directed to the localization of the inflammatory process and slowing down the fission pathogen. It is obvious that available iron deficiency can lead to dysfunction of the mitochondrial respiratory chain, which in turn will result in inhibition of cell proliferation or induction of apoptosis [12, 13].

According to J. Kovář et al. (1997) iron deprivation can specifically induce apoptosis. Some cell types are sensitive to induction of apoptosis during iron deposition, while other cell types are resistant to it [14]. It was demonstrated, that most cells that are sensitive to the induction of apoptosis during iron deprivation have hematopoietic origin [15].

It is known that, caspase-7 has an effector function in apoptosis. However, apoptosis plays a special role in the final stage of inflammation, when the activated cells of the immune system are eliminated [16]. It is possible to assume that the relatively low (in relation to caspase-9) indicators of the content of caspase-7 in blood serum in children of the main group and, first of all, of the first subgroup are connected precisely because the disease was at the stage of clinical height, when cell death played the leading role due to necrosis, which, possibly, inhibited the apoptosis process [17]. The ineffectiveness of the implementation of apoptosis is due to increased necrotic processes, which arise because of an increase in the severity of the disease [18]. In turn, the delay in the implementation of apoptosis enhances the permeability of inflammatory cells and supports the pathological process. Damage of apoptosis intensity can act as the result of chronic infection or formation of immunodeficient states [19].

Brentnall M. et al (2013) suggest different roles for caspase-9, caspase-3 and caspase-7 during internal apoptosis. According to researchers, cell death is more effective in the presence of caspase-3, which is the main performer of apoptotic death. In contrast, caspase-7 mainly plays a supporting role in the apoptosis implementation phase [11]. These data are the evidence that it is necessary to conduct additional researches to study the functions and roles of each of the caspases during internal apoptosis.

Conclusions

1. Anemia of inflammation in children with acute bacterial diseases of respiratory organs is accompanied by the activation of apoptosis, which, obviously, is inefficient due to the nature of the active necrotic processes acquired on the background of acute inflammation.

2. With dominant necrotic (inflammatory) process in patient, apoptosis can be inhibited even in case of high activity of the initiating caspase.

Prospects for further research. This work does not reveal the problem of studying the state of apoptosis in the studied group of children in full. The topic requires further study, including the content of caspase-3.

Conflicts of interest: authors have no conflict of interest to declare.
Конфлікт інтересів: відсутній.

Надійшла до редакції / Received: 20.03.2019

Після доопрацювання / Revised: 03.05.2019

Прийнято до друку / Accepted: 06.05.2019

Information about authors:

Lezhenko H. O., MD, PhD, DSc, Head of the Department of Hospital Pediatrics, Zaporizhzhia State Medical University, Ukraine.

Abramov A. V., MD, PhD, DSc, Professor of the Department of Pathological Physiology, Head of Scientific Medical-Laboratory Center, Zaporizhzhia State Medical University, Ukraine.

Pohribna A. O., PhD Student of the Department of Hospital Pediatrics, Zaporizhzhia State Medical University, Ukraine.

Відомості про авторів:

Леженко Г. О., д-р мед. наук, професор, зав. каф. госпітальної педіатрії, Запорізький державний медичний університет, Україна.

Абрамов А. В., д-р мед. наук, професор каф. патологічної фізіології, начальник навчального медико-лабораторного центру, Запорізький державний медичний університет, Україна.

Погрібна А. О., PhD аспірант каф. госпітальної педіатрії, Запорізький державний медичний університет, Україна.

Сведения об авторах:

Леженко Г. А., д-р мед. наук, профессор, зав. каф. госпитальной педиатрии, Запорожский государственный медицинский университет, Украина.

Абрамов А. В., д-р мед. наук, профессор каф. патологической физиологии, начальник учебного медико-лабораторного центра, Запорожский государственный медицинский университет, Украина.

Погребная А. А., PhD аспирант каф. госпитальной педиатрии, Запорожский государственный медицинский университет, Украина.

References

- [1] Blokhin, D. Yu. (2003) Programmirovannaya gibel' kletok: put' ot indukcii do ispolneniya [Programmed cell death: from induction to performance]. *Patogenez*, 2, 25–33. [in Russian].
- [2] van Delft, M. F., Smith, D. P., Lahoud, M. H., Huang, D. C., & Adams, J. M. (2009). Apoptosis and non-inflammatory phagocytosis can be induced by mitochondrial damage without caspases. *Cell Death & Differentiation*, 17(5), 821–832. doi: 10.1038/cdd.2009.166
- [3] Novikov, V. V., Baryshnikov, A. Yu., & Karaulov, A. V. (2007). Rastvorimye formy membrannykh antigenov kletok immunoj sistemy [Soluble forms of membrane antigens of cells of the immune system]. *Immunologiya*, 4, 249–253. [in Russian].
- [4] Laskay, T., van Zandbergen, G., & Solbach, W. (2008). Neutrophil granulocytes as host cells and transport vehicles for intracellular pathogens: Apoptosis as infection-promoting factor. *Immunobiology*, 213(3–4), 183–191. doi: 10.1016/j.imbio.2007.11.010
- [5] Bulgakova, V. A. (2009) The clinical significance of studying markers of activation and apoptosis of immunocompetent cells in children with atopic bronchial asthma. *Pediatrics*, 87(2), 12–18.
- [6] Pavlyshyn, H. A., Sarapuk, I. M., & Sarapuk, H. S. (2013). Osoblyvosti apoptozu pry riznykh patolohichnykh protsesakh [Peculiarities of apoptosis in various pathological processes]. *Neonatolohiia, khirurhiia ta perynatalna medytsyna*, 4, 118–122.
- [7] Vyaltseva, Yu. V. (2007). Rol apoptozu pry infektsiinykh khvorobakh [Role of apoptosis at infectious diseases]. *Infektsiini khvoroby*, 1, 57–63. [in Ukrainian].
- [8] Kondrashova, N. M., Plekhova, N. G., Zavorueva, D. V., Somova, L. M., Geltser, B. I., & Kostyushko, A. V. (2010) Kletochnye faktory mestnoj zashhity pri vnebol'nichnoj pnevmonii [Cellular factors of local protection under community acquired pneumonia]. *Cytology*, 57(7), 588. [in Russian].
- [9] McIlwain, D., Berger, T., & Mak, T. (2013). Caspase Functions in Cell Death and Disease. *Cold Spring Harbor Perspectives in Biology*, 5(4), a008656. doi: 10.1101/cshperspect.a008656
- [10] Guicciardi, M., & Gores, G. (2009). Life and death by death receptors. *The FASEB Journal*, 23(6), 1625–1637. doi: 10.1096/fj.08-111005
- [11] Brentnall, M., Rodriguez-Menocal, L., De Guevara, R., Cepero, E., & Boise, L. (2013). Caspase-9, caspase-3 and caspase-7 have distinct roles during intrinsic apoptosis. *BMC Cell Biology*, 14(1), 32. doi: 10.1186/1471-2121-14-32
- [12] Rakba, N., Loyer, P., Gilot, D., Delcros, J. G., Glaise, D., Baret, P., et al. (2000). Antiproliferative and apoptotic effects of O-Trensox, a new synthetic iron chelator, on differentiated human hepatoma cell lines. *Carcinogenesis*, 21(5), 943–951. doi: 10.1093/carcin/21.5.943
- [13] Simonart, T., Heenen, M., Degraef, C., Andrei, G., Mosselmans, R., Hermans, P., et al. (2000). Iron Chelators Inhibit the Growth and Induce the Apoptosis of Kaposi's Sarcoma Cells and of their Putative Endothelial Precursors. *Journal of Investigative Dermatology*, 115(5), 893–900. doi: 10.1046/j.1523-1747.2000.00119.x
- [14] Kovář, J., Kühn, L., Richardson, V., Seiser, C., Kriegerbecková, K., & Musílková, J. (1997). The inability of cells to grow in low iron correlates with increasing activity of their iron regulatory protein (IRP). *In Vitro Cellular & Developmental Biology Animal*, 33(8), 633–639. doi: 10.1007/s11626-997-0114-2
- [15] Koc, M., Nad'ová, Z., & Kovář, J. (2006). Sensitivity of cells to apoptosis induced by iron deprivation can be reversibly changed by iron availability. *Cell Proliferation*, 39(6), 551–561. doi: 10.1111/j.1365-2184.2006.00411.x
- [16] Ryazantseva, N. V., Zhavoronok, T. V., Stepovaya, E. A., Starikov, Y. V., Ageeva, T. S., Mitasov, V. Y., & Sokolovich, E. G. (2010) Okislitel'nyj stress v moduliacii apoptozu nejtrofilov v patogeneze ostryxk vospalitel'nykh zabolevanij [Oxidative stress in neutrophil cell death modulation during pathogenesis of acute inflammatory diseases]. *Byulleten' Sibirskogo otdeleniya Rossijskoj akademii medicinskikh nauk*, 30(5), 58–63. [in Russian].
- [17] Oved, K., Cohen, A., Boico, O., Navon, R., Friedman, T., Etshtein, L., et al. (2015) A Novel Host-Proteome Signature for distinguishing between Acute Bacterial and Viral Infections. *PLoS One*, 10(3), e0120012. doi: 10.1371/journal.pone.0120012
- [18] Pavlyshyn, H. A., & Sarapuk, I. M. (2013) Pokaznyky efektyvnosti obektyvizatsii otsinky klinichnoho perebihu nehospitalnoi pnevmonii u ditei rannoho viku [Parameters of effectiveness of objectification of evaluation of clinical course of hospitalized pneumonia in children of early age]. *Visnyk naukovykh doslidzhen*, 2, 62–66. [in Ukrainian].
- [19] Hallett, J. M., Leitch, A. E., Riley, N. A., Duffin, R., Haslett, C., & Rossi, A. G. (2008). Novel pharmacological strategies for driving inflammatory cell apoptosis and enhancing the resolution of inflammation. *Trends in Pharmacological Sciences*, 29(5), 250–257. doi: 10.1016/j.tips.2008.03.002

Comparative characteristic of the brain natriuretic peptide and angiotensin II expression index in the structure of locus coeruleus of brain stem in rats with arterial hypertension of various origins

M. V. Danukalo*^{A-D}, O. V. Hancheva^F, Ye. V. Kadzharian^{B,C,E}

Zaporizhzhia State Medical University, Ukraine

A – research concept and design; B – collection and/or assembly of data; C – data analysis and interpretation; D – writing the article; E – critical revision of the article; F – final approval of the article

Key words:

brain natriuretic peptide, angiotensin II, locus coeruleus, brain stem, arterial hypertension, rats.

Pathologia

2019; 16 (2), 182–187

DOI:

10.14739/2310-1237.2019.2.177117

*E-mail:

danukalo@zsmu.pp.ua

The aim of our study was to determine the characteristics of the BNP and AT II expression in the LC structure of rat brain stem with experimental (genetically determined essential and secondary endocrine-salt) arterial hypertension and to give a comparative description of the expression pattern of these peptides in etiologically different types of arterial hypertension.

Materials and methods. The study was carried out on adult 30 male rats. 20 Wistar animals were divided into two groups – control (10 rats) and 10 rats with simulated endocrine-salt AH (ESAH) and 10 rats of SHR line with essential AH (EAH). The expression parameters of neuropeptides, such as the content, concentration, and relative area of the immunoreactive material, were studied using an immunohistochemical method.

Results. It was found that from all BNP expression parameters in the locus coeruleus structure, only relative area increased significantly in both groups. The concentration did not significantly change, and the content of immunoreactive material increased significantly only in animals with ESAH. At the same time, all parameters of angiotensin II expression increased significantly in both experimental groups. Thus, in rats with experimental arterial hypertension in the locus coeruleus structure, more pronounced changes in expression parameters are characteristic for angiotensin II, rather than for BNP. There is a discrepancy between levels of pressor angiotensin II expression and depressor BNP expression in the direction of angiotensin II expression increasing during the arterial hypertension formation. The nature and peculiarities of these neuropeptides expression in the LC structure depend on the key link of the pathogenesis of the modeled arterial hypertension.

Conclusions. In rats of the control group with normal blood pressure in LC structure, AT II is more represented. The content and concentration of IRM to AT II are 2.32 and 2.19 times higher than the corresponding BNP values. Prevalence of AT II in the LC structure of the brainstem remains even when arterial hypertension is formed, regardless of its etiology. However, the etiopathogenetic mechanisms of arterial hypertension development impose their own characteristics. In EAH, the content and concentration of AT II is higher than BNP by 4.58 and 3.59 times; in ESAH – by 2.16 and 2.83 times. In the pathogenesis of essential arterial hypertension formation an important role is played by a change in the central control of blood pressure regulation. It is characterized by a significant predominance of the pressor component AT II over the depressor BNP in the brainstem LC structure.

Ключові слова:

мозковий натрійуретичний пептид, ангіотензин II, locus coeruleus, стовбур мозку, артеріальна гіпертензія, щури.

Патологія. – 2019. –

Т. 16, № 2(46). – С. 182–187

Порівняльна характеристика показників експресії мозкового натрійуретичного пептиду та ангіотензину II у структурі блакитної плями стовбура мозку щурів при артеріальній гіпертензії різного генезу

М. В. Данукало, О. В. Ганчева, Є. В. Каджарян

Мета роботи – встановити особливості показників експресії мозкового натрійуретичного пептиду (BNP) та ангіотензину II (AT II) у структурі блакитної плями (БП) стовбура мозку щурів з експериментальними (генетично детермінованою есенціальною та вторинною ендокринно-сольовою) артеріальними гіпертензіями (АГ), дати порівняльну характеристику паттерна експресії цих пептидів при етіологічно різних видах артеріальної гіпертензії.

Матеріали та методи. Дослідження виконали на 30 статевозрілих щурах-самцях, серед них – 20 тварин лінії Wistar, яких поділили на дві групи: 10 – контроль, 10 – зі змодельованою ендокринно-сольовою АГ (ЕСАГ); 10 щурів лінії SHR зі есенціальною АГ (ЕАГ). Параметри експресії нейропептидів: вміст, концентрацію та відносну площу імунореактивного матеріалу – досліджували за допомогою імуногістохімічного методу.

Результати. Встановили, що серед досліджуваних параметрів експресії BNP у структурі БП вірогідно в обох групах збільшилась тільки відносна площа; концентрація вірогідно не змінилася, а вміст імунореактивного матеріалу вірогідно виріс тільки у тварин з ЕСАГ. Водночас усі показники експресії ангіотензину II вірогідно збільшилися в обох експериментальних групах. Отже, в щурів з експериментальною артеріальною гіпертензією у структурі блакитної плями вираженіші зміни показників експресії були характерні для ангіотензину II, ніж для BNP. Так, при сформованій артеріальній гіпертензії спостерігали невідповідність між рівнями експресії пресорного ангіотензину II і депресорного BNP у бік збільшення експресії ангіотензину II. Характер та особливості експресії досліджуваних нейропептидів у структурі блакитної плями залежать від ключової ланки патогенезу змодельованої артеріальної гіпертензії.

Висновки. У щурів контрольної групи з нормальним артеріальним тиском у структурі блакитної плями значущо представленим є AT II, вміст і концентрація якого у 2,32 та 2,19 рази перевищує відповідні показники BNP. При сформова-

ній артеріальній гіпертензії, незалежно від її етіології, переважання АТ II у структурі блакитної плями стовбура мозку зберігається. Але патогенетичні механізми розвитку артеріальної гіпертензії зумовлюють свої особливості. Під час ЕАГ підвищення вмісту й концентрації АТ II порівняно з BNP становить 4,58 і 3,59 раза; при ЕСАГ – у 2,16 і 2,83 раза. У патогенезі формування есенціальної артеріальної гіпертензії важливу роль відіграють зміни центрального контура регуляції артеріального тиску, характерне суттєве переважання пресорного компонента АТ II у структурі блакитної плями стовбура мозку над депресорним BNP.

Сравнительная характеристика паттерна экспрессии мозгового натрийуретического пептида и ангиотензина II в структуре голубого пятна ствола мозга крыс при артериальной гипертензии различного генеза

М. В. Данукало, О. В. Ганчева, Е. В. Каджарян

Цель работы – установить особенности показателей экспрессии мозгового натрийуретического пептида (BNP) и ангиотензина II (АТ II) в структуре голубого пятна (ГП) ствола мозга крыс с экспериментальными (генетически детерминированной эссенциальной и вторичной эндокринно-солевой) артериальными гипертензиями (АГ), дать сравнительную характеристику паттерна экспрессии этих пептидов при этиологически разных видах артериальной гипертензии.

Материалы и методы. Исследование проведено на половозрелых 30 крысах-самцах, среди которых 20 животных линии Wistar, поделенных на 2 группы: 10 – контроль, 10 – со смоделированной эндокринно-солевой АГ (ЭСАГ); 10 крыс линии SHR с эссенциальной АГ (ЭАГ). Параметры экспрессии нейропептидов: содержание, концентрацию и относительную площадь иммунореактивного материала – исследовали с помощью иммуногистохимического метода.

Результаты. Установлено, что из исследуемых параметров экспрессии BNP в структуре голубого пятна достоверно в обеих группах увеличилась лишь площадь; концентрация достоверно не изменилась, а содержание иммунореактивного материала достоверно возросло лишь у животных с ЭСАГ. Все показатели экспрессии ангиотензина II достоверно выросли в обеих экспериментальных группах. Таким образом, у крыс с экспериментальной артериальной гипертензией в структуре голубого пятна более выраженные изменения показателей экспрессии характерны для ангиотензина II, чем для BNP. Так, при сформированной артериальной гипертензии отмечено несоответствие между уровнями экспрессии пресорного ангиотензина II и депресорного BNP в сторону увеличения экспрессии ангиотензина II. Характер и особенности экспрессии изучаемых нейропептидов в структуре голубого пятна зависят от ключевого звена патогенеза смоделированной артериальной гипертензии.

Выводы. У крыс контрольной группы с нормальным артериальным давлением в структуре голубого пятна более представленным является АТ II, содержание и концентрация которого в 2,32 и 2,19 раза превышают соответствующие показатели BNP. При сформированной артериальной гипертензии, независимо от ее этиологии, преобладание АТ II в структуре голубого пятна ствола мозга сохраняется. Однако этиопатогенетические механизмы развития АГ накладывают свои особенности. При ЭАГ превышение содержания и концентрации АТ II по сравнению с BNP составляет 4,58 и 3,59 раза; при ЭСАГ – в 2,16 и 2,83 раза. В патогенезе формирования эссенциальной артериальной гипертензии важную роль играет изменение центрального контура регуляции артериального давления, характерно существенное преобладание пресорного компонента АТ II в структуре голубого пятна ствола мозга над депресорным BNP.

Ключевые слова: мозговой натрийуретический пептид, ангиотензин II, locus coeruleus, ствол мозга, артериальная гипертензия, крысы.

Патология. – 2019. – Т. 16, № 2(46). – С. 182–187

Introduction

It is well known that the level of blood pressure (BP) is directly related to such indicators as cardiac output (CO) and total peripheral vascular resistance (TPVR) [1]. So, the adequacy of systemic blood pressure controlling will depend on the functional state of the mechanisms of their regulation. It is no secret that both of these indicators are under complex multi-level control of the autonomic nervous system (ANS), hormonal and humoral factors. Today, when the effects and mechanisms of blood pressure regulation by hormonal and humoral agents are well studied, the neurogenic blood pressure control is still a significant issue and arouse the interest of a large number of researchers. In this regard, the problem of studying the functional state of the ANS regulatory structures in conditions of high blood pressure, especially its sympathetic regulation link, becomes actual.

One of the key brain regulatory centers of the sympathetic nervous system (SNS) is the locus coeruleus (LC) – the structure of the brain, which consists of the largest accumulation of noradrenergic neurons and serves as its main source there. In the studies of E. R. Samuels and E. Szabadi, it was shown that the functional state of LC

neurons largely depends on the whole complex of neurotransmitters influence on it [2]. There are a large number of studies about the influence of the well-known “classical” neurotransmitters like acetylcholine, glutamate, GABA on the morpho-functional activity of LC noradrenergic neurons [3–5]. However, in recent years, “non-classical” neurotransmitters, substances that have the properties of both local regulatory neuropeptides and distant systemic regulators are interested by scientists. Brain natriuretic peptide (BNP) and angiotensin II (AT II) are vivid examples of such substances. According to the mechanism of action, they are physiological antagonists. BNP and AT II acting in opposite directions on the SNS neurons activity regulate the CO and TVPR by coordinating all links of BP regulation: peripheral parts of the SNS, natriuretic peptide systems and renin-angiotensin-aldosterone system [6, 7]. But, despite the fact that the effects, localization and prevalence of these two peptides in the central nervous system are being actively studied today, the features of these neurohormones balance, the dependence of the BNP and AT II expression level from the type of experimental pathology are practically absent. Not enough information about the features of the quantitative BNP and

AT II content in the LC structure in etiologically different types of arterial hypertension.

The aim

To determine the characteristics of the BNP and AT II expression in the LC structure of rat brain stem with experimental (genetically determined essential and secondary endocrine-salt) arterial hypertension and to give a comparative description of the expression pattern of these peptides in etiologically different types of arterial hypertension.

Materials and methods

The study was carried out on 20 adult Wistar male rats and 10 male SHR rats weighing 250–270 g. SHR rats are generally accepted as a model of essential human hypertension (EAH) [8]. The Wistar rats were divided into 2 groups of 10 animals each. The first group served as a control. The rats of the second group were modeled with endocrine-saline hypertension (ESAH), which served as a model of the secondary endocrine-associated human hypertension. ESAH was induced by intraperitoneal injection of prednisolone (twice a day for 30 days: at 7 a.m. – 2 mg/kg, at 20 p.m. – 4 mg/kg) with 5 ml of 2.3 % NaCl solution forced intake [9]. The AH development was confirmed by 3-times detection of persistent increase in blood pressure more than 150/90 mm Hg. In groups of animals, blood pressure was measured using a BP-2000 apparatus (Visitech Systems, USA) [10]. Mean blood pressure levels in the control were 110/75 ± 5 mm Hg, ESAH – 155/90 ± 5 mm Hg, EAH – 165/100 ± 5 mm Hg. In the end of experiment, the animals were immediately sacrificed via decapitation after being anesthetized with aethaminalum-natrium at a dose of 40 mg/kg body weight intraperitoneally. The study object in experimental animals was the medulla oblongata. The experimental part of the study was carried out exactly in accordance with the National “General Ethical Principles of Animal Experimentation” (Ukraine, 2001), in agreement with the Directive 2010/63EU of the European Parliament and of the Council of September 22, 2010 on the protection of animals used for scientific purposes.

Colchicine were administered intracerebroventricularly to all groups of experimental animals, including the control group, to increase the identification of the studied neuropeptides [11].

The object of the study was the brain stem of experimental animals. The topographical identification of the brainstem LC was performed using the stereotactic atlas of the rat brain [12].

Expression of BNP and AT II was studied by an immunohistochemical method. Serial 7 μm brain stem sections after preliminary histochemical processing [13] were incubated with goat IgG to BNP (1:200 dilution, Santa Cruz Biotechnology, USA), or rabbit IgG to AT II (Santa Cruz Biotechnology, USA) (dilution 1:200). Sections with applied primary antibodies were kept in polymeric fixatives at T = +4 °C for 24 hours. Then, secondary murine antibodies to goat IgG (on sections with primary antibodies to BNP) and secondary murine antibodies to rabbit IgG

(on sections with primary antibodies to AT II) conjugated with FITC (Santa Cruz Biotechnology, USA) (1 : 200). The sections were kept at T = +37 °C for 45 min and covered with a mixture of glycerin / phosphate buffer (9 : 1).

Immunofluorescence studies of brainstem sections prepared by the above described method, were performed in the ultraviolet spectrum using a 38 HE filter (Zeiss, Germany) on AXIOSKOP microscope through a sensitive camera AxioCam-5HRm (Zeiss, Germany). Images obtained in this way were processed interactively, with a determination of the region of interest (ROI), corresponding to a LC. In the selected ROI the relative area of the immunoreactive material (IRM) to studied neurohormones (%), the concentration of the IRM to BNP and AT II in 1 μm² (Uif/μm²), and the IRM content (Uif) to BNP and AT II were determined. The microphotographs of the LC were processed using the image analysis program – Image J. All obtained data was processed using the programs Statistica (licensing number JPZ8041382130ARCN10-J) and Excel 7.0 (Microsoft Corp., USA). To determine the reliability of the differences in the samples studied, the Student's test (t) and, if necessary, the Whitney–Mann criterion (U) were used. Differences were considered significant for P < 0.05 [14].

Results

As a result of conducted studies, a number of differences and features of the BNP (*Fig. 1*) and ATII (*Fig. 2*) expression in the LC structure in rats with experimental arterial hypertension, both in EAH and ESAH, were found.

As it is shown in *Table 1*, in both groups with experimental AH the indicators of BNP relative area in LC structure significantly changed. Thus in EAH group, it was higher by 6.51 % and in animals with ESAH – by 6.94 %, in comparison with the control animals. However, there were no significant differences, when the parameter of the IRM relative area to BNP between groups with experimental AH was compared. IRM concentrations to BNP in the studied structure showed no significant differences, both in comparison with the control and in the intergroup analysis in rats with modeled AH. As for the IRM content to BNP in the LC structure, it significantly increased by 23.17 % only in the ESAH group, which led to a significant difference of this parameter between the groups of rats with ESAH and EAH becoming 28.21 % higher (*Table. 1*).

A somewhat different results were observed in the AT II expression in the LC structure of rats of the experimental groups. So, analyzing the relative area of IRM distribution to AT II, its significant increase was found only in animals with ESAH. This increasing made up 5.97 % compared with the control group. The differences of this parameter between the experimental groups, which was also reliable, should be noted. At the same time, in the group with ESAH, the IRM relative area to AT II was higher by 8.18 % compared with the values in the group of rats with EAH (*Table 2*).

The IRM concentration to AT II in the LC structure in both experimental groups was significantly higher than in the control group. Its elevations were found in animals both with EAH by 59.4 %, and ESAH by 26.6 %. Significant differences in the AT II concentration index

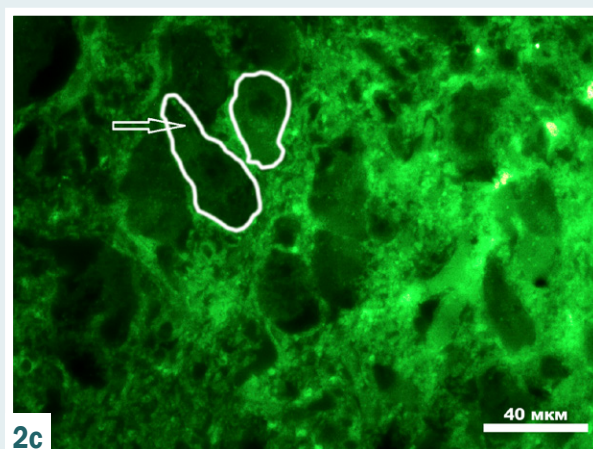
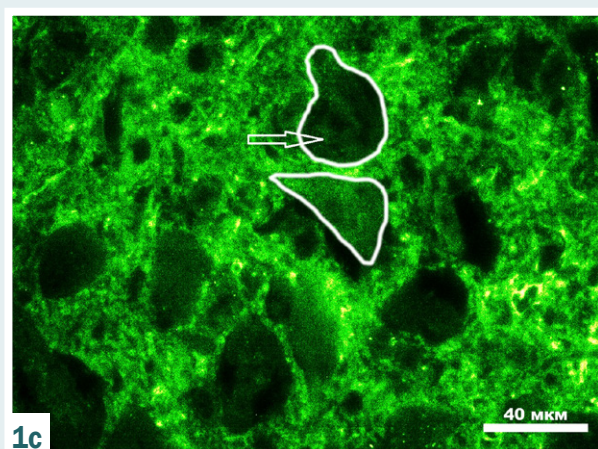
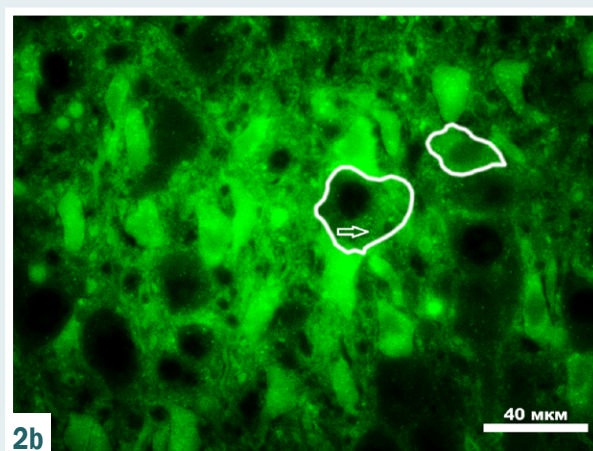
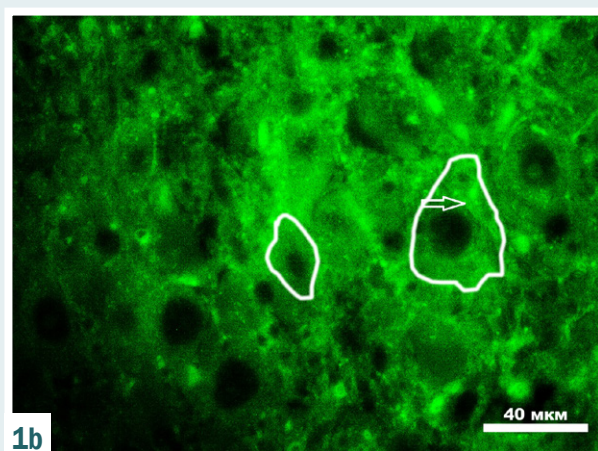
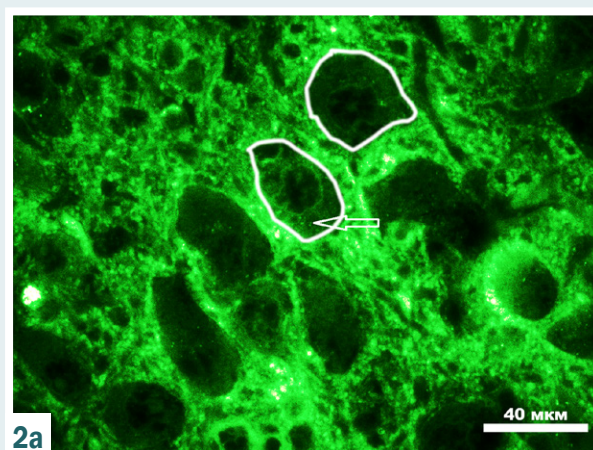
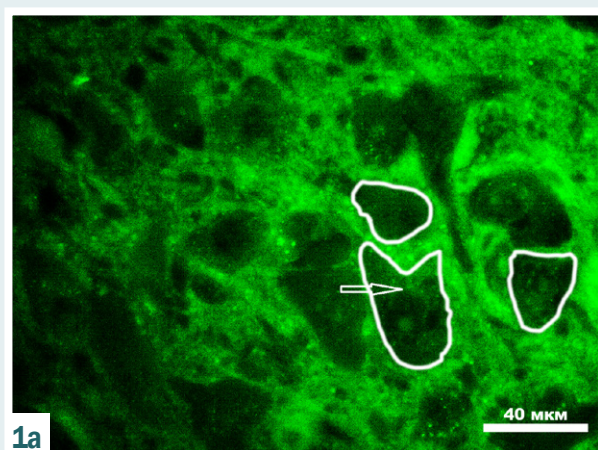


Fig. 1. BNP expression in LC structure of rat brainstem in arterial hypertension of various origin. **A:** control rats, **B:** rats with EAH, **C:** rats with ESAH.

Fig. 2. AT II expression in LC structure of rat brainstem in arterial hypertension of various origin. **A:** control rats, **B:** rats with EAH, **C:** rats with ESAH.

between the experimental groups were also detected. In animals with ESAH it was lower by 20.66 % than in rats with EAH. A similar result was observed in IRM content. So in the group with EAH it was higher by 89.56 % than in the control, and in animals with ESAH by 38.42 %. At the same time, there was no significant difference between the experimental groups (Table 2).

Thus, in rats with experimental arterial hypertension in the LC structure, more pronounced changes in expression

parameters are representative for AT II, rather than BNP. So, there is a discrepancy between expression levels of pressor angiotensin II and depressor BNP when arterial hypertension is formed in the direction of increasing AT II expression. It should be noted that the nature and features of studied neuropeptides expression in the LC structure depend on the key pathogenesis link of simulated arterial hypertension. The study showed that in rats with primary arterial hypertension, the pressor peptide parameters

Table 1. Parameters of the BNP expression in the LC structure of rats with experimental arterial hypertension (M ± m)

Experimental groups	IRM content (Uif)	IRM concentration	IRM relative area (%)
Control (n = 10)	30.55 ± 1.40	6.43 ± 0.09	44.95 ± 0.57
EAH (n = 10)	29.35 ± 1.16	6.26 ± 0.12	47.88 ± 0.82'
ESAH (n = 10)	37.63 ± 1.17**	6.29 ± 0.11	48.07 ± 0.52'

*: indicates a significant difference in the parameters (P < 0.05) of the experimental group rats relative to the control; #: indicates a reliable difference in the parameters (P < 0.05) between rats of the experimental groups with AH.

Table 2. Parameters of the AT II expression in the LC structure of rats with experimental arterial hypertension (M ± m)

Experimental groups	IRM content (Uif)	IRM concentration	IRM relative area (%)
Control (n = 10)	70.94 ± 2.83	14.09 ± 0.28	55.77 ± 0.65
EAH (n = 10)	134.48 ± 12.43'	22.46 ± 1.68'	54.63 ± 0.91
ESAH (n = 10)	98.20 ± 2.99'	17.84 ± 0.35**	59.1 ± 0.65**

*: indicates a significant difference in the parameters (P < 0.05) of the experimental group rats relative to the control; #: indicates a reliable difference in the parameters (P < 0.05) between rats of the experimental groups with AH.

significantly prevails in the LC structure, than in secondary endocrine-salt hypertension. At the same time, in endocrine-salt hypertension, increased BNP expression rates in comparison with spontaneously hypertensive animals. It may be due to the inclusion of compensation mechanisms.

Discussion

The fact of the presence of AT II and the BNP in the LC structure was shown in studies conducted in the 70s–90s years of the last century. Researchers also determined the presence of specific receptors to AT II and BNP in this structure [6,7]. However, the question of quantitative characteristics and the features of their content changes in the LC structure under arterial hypertension of various etiology and pathogenesis, remains poorly understood.

Considering the initially insignificant level of BNP expression in LC structure, it can be assumed that its identification in this structure is most likely related to the receipt of the peptide from other parts of the brain. According to a number of researchers, even in insignificant concentrations this neuropeptide has a sympatho-inhibitory effect, thereby inhibiting the activity of SNS centers. Their hypotensive effect was demonstrated on SHR and on rats with DOXA salt hypertension. In studies on cell culture its effect by decreasing of the sympathetic neurons activity was shown [15,16]. BNP is believed to realize its effects through the NPR-A (natriuretic peptide receptor type A) receptors. Activation of this receptors leads to a decreasing of intracellular calcium current, which suppresses the functional activity of neurons and reduces the release of neurotransmitters [17]. Consequently, even at low concentrations, BNP can realize its inhibitory effect on the LC noradrenergic neurons of the brain stem, thereby reducing not only their functional activity, but also suppressing the tonic effect of SNS on blood pressure regulation.

Opposite to BNP, AT II has a sympathoexcitatory effect, which is realized through the activation of AT1 receptors in the respective brain centers [6,18]. Studies have shown that in rats of the SHR line in the brain, there is a high activity of the local renin-angiotensin system, an increased content of AT II with an increased expression of its receptors [18,19]. This confirms the results of our studies, where a significant prevalence of AT II

in the LC structure in rats of this line was established. Moreover, in rats with endocrine-salt hypertension the fact of increased AT II content in LC of the brain stem was established. Those, a high level of AT II in LC accompanies with a persistent increase in blood pressure and does not depend on the etiological nature of hypertension formation.

Considering the pathogenetic role of AT II high levels in LC of the brain stem in the arterial hypertension development, the study of G. Huber et al. draws attention. It was demonstrated that AT II leads to the release of catecholamines from peripheral sympathetic neurons by increasing depolarization-dependent exocytosis, reducing at the same time, the reverse neuronal capture of this mediators [20]. Considering the fact, that LC is the most massive accumulation of noradrenergic neurons in the brain, an increased content of AT II in it will lead to an increasing activity of this structure. It will increase the secretion of norepinephrine and, as a result, will cause sympathoexcitation.

Analyzing the data of our study, we can say that in animals with experimental hypertension (primary, essential and secondary endocrine-salt) in the center of sympathetic regulation (mainly, in LC) an imbalance of pressor (AT II) and depressor (BNP) neuropeptides is observed. This is reflected in a significant prevalence of the AT II content, against the background of a slight increase in BNP. Changes in the pressor-depressor relationship in the LC structure have ethio-pathogenetic features. So in EAH (model of the SHR rat), a higher level of AT II than in the secondary ESAH was noted. It is also probably related with higher numbers of blood pressure in the SHR rats than in rats with ESAH.

Conclusions

Based on the results of our research, we can conclude the following:

1. In rats of the control group with normal blood pressure in LC structure, AT II is more represented. The content and concentration of immunoreactive material to AT II are 2.32 and 2.19 times higher than the corresponding BNP values.

2. Prevalence of AT II in the LC structure of the brain-stem remains even when arterial hypertension is formed,

regardless of its etiology. However, the etiopathogenetic mechanisms of arterial hypertension development impose their own characteristics. In essential AH, the content and concentration of AT II is higher than BNP by 4.58 and 3.59 times; in endocrine-salt AH – by 2.16 and 2.83 times.

3. In the pathogenesis of essential arterial hypertension formation an important role is played by a change in the central control of blood pressure regulation. It is characterized by a significant predominance of the pressor component AT II over the depressor BNP in the brainstem LC structure.

Funding

The study is funded as a part of scientific research work at Zaporizhzhia State Medical University: "The role of hypothalamic and brain stem peptidergic structures in the pathogenesis of arterial hypertension" (State registration number O117U002579).

Conflicts of interest: authors have no conflict of interest to declare.
Конфлікт інтересів: відсутній.

Надійшла до редакції / Received: 18.03.2019
Після доопрацювання / Revised: 02.04.2019
Прийнято до друку / Accepted: 04.04.2019

Information about authors:

Danukalo M. V., MD, Assistant of the Department of Pathological Physiology, Zaporizhzhia State Medical University, Ukraine.
Hancheva O. V., MD, PhD, DSc, Professor, Head of the Department of Pathological Physiology, Zaporizhzhia State Medical University, Ukraine.
Kadzharjan Ye. V., MD, PhD, Senior Lecturer of the Department of Pathological Physiology, Zaporizhzhia State Medical University, Ukraine.

Відомості про авторів:

Данукало М. В., асистент каф. патологічної фізіології, Запорізький державний медичний університет, Україна.
Ганчева О. В., д-р мед. наук, професор, зав. каф. патологічної фізіології, Запорізький державний медичний університет, Україна.
Каджарян Є. В., канд. мед. наук, старший викладач каф. патологічної фізіології, Запорізький державний медичний університет, Україна.

Сведения об авторах:

Данукало М. В., ассистент каф. патологической физиологии, Запорожский государственный медицинский университет, Украина.
Ганчева О. В., д-р мед. наук, профессор, зав. каф. патологической физиологии, Запорожский государственный медицинский университет, Украина.
Каджарян Е. В., канд. мед. наук, старший преподаватель каф. патологической физиологии, Запорожский государственный медицинский университет, Украина.

References

- [1] Johnson, A., Zhang, Z., Clayton, S., Beltz, T., Hurley, S., Thunhorst, R., & Xue, B. (2015). The roles of sensitization and neuroplasticity in the long-term regulation of blood pressure and hypertension. *American Journal Of Physiology-Regulatory, Integrative And Comparative Physiology*, 309(11), R1309-R1325. doi: 10.1152/ajpregu.00037.2015
- [2] Samuels, E., & Szabadi, E. (2008). Functional Neuroanatomy of the Noradrenergic Locus Coeruleus: Its Roles in the Regulation of Arousal and Autonomic Function Part II: Physiological and Pharmacological Manipulations and Pathological Alterations of Locus Coeruleus Activity in Humans. *Current Neuropharmacology*, 6(3), 254–285. doi: 10.2174/157015908785777193
- [3] Berrococo, E., Micó, J., & Ugedo, L. (2006). In vivo effect of tramadol on locus coeruleus neurons is mediated by $\alpha 2$ -adrenoceptors and modulated by serotonin. *Neuropharmacology*, 51(1), 146–153. doi: 10.1016/j.neuropharm.2006.03.013
- [4] Chen, C., Yang, Y., & Chiu, T. (1999). Activation of rat locus coeruleus neuron GABAA receptors by propofol and its potentiation by pentobarbital or alphaxalone. *European Journal Of Pharmacology*, 386(2–3), 201–210. doi: 10.1016/s0014-2999(99)00750-5
- [5] Grillon, C., Cordova, J., Levine, L., & Morgan, III, C. (2003). Anxiolytic effects of a novel group II metabotropic glutamate receptor agonist (LY354740) in the fear-potentiated startle paradigm in humans. *Psychopharmacology*, 168(4), 446–454. doi: 10.1007/s00213-003-1444-8
- [6] McKinley, M., Albiston, A., Allen, A., Mathai, M., May, C., McAllen, R. et al. (2003). The brain renin-angiotensin system: location and physiological roles. *The International Journal Of Biochemistry & Cell Biology*, 35(6), 901–918. doi: 10.1016/s1357-2725(02)00306-0
- [7] Hodes, A., & Lichtstein, D. (2014). Natriuretic Hormones in Brain Function. *Frontiers In Endocrinology*, 5. doi: 10.3389/fendo.2014.00201
- [8] Kuzio, N. V., Tishchenko, S. V., Samojlenko, N. Yu., & Nifontova, V. V. (2014). Analiz patofiziologicheskikh modelej arterial'noj gipertenzii u melkikh laboratornykh zhivotnykh [Analysis of pathophysiological models of arterial hypertension in small laboratory animals]. *Aktualni problemy suchasnoi medycyny. Visnyk Ukrainjskoi medycnoi stomatolohichnoi akademii*, 14(3), 210–213. [in Russian].
- [9] Kolesnyk, Y., Hancheva, O., Abramov, A., Ivanenko, T., Tischenko, S., Kuzo, N. (patentee) (2015) Patent Ukrainy 102234. Sposib modelivannia symptomatichnoi arterialnoi hipertenzii u dribynykh hryzuniv [Ukraine patent 102234. Method of simulation of symptomatic arterial hypertension in small rodents]. [in Ukrainian].
- [10] Kolesnyk, Yu. M., Hancheva, O. V., Abramov, A. V., Kolesnyk, M. Yu., Ivanenko, T. V., Tishchenko, S. V., et al. (2017). Sovremennye podkhody i novye metodicheskie vozmozhnosti v ocenke funkcionalnogo sostoyaniya melkikh laboratornykh zhivotnykh [Modern approaches and new methodological possibilities in the functional state of small laboratory animals assessing]. *Pathologia*, 3(41), 364–370. doi: 10.14739/2310-1237.2017.3.118770 [in Russian].
- [11] Norstrom, A., Hansson, H., & Sjostrand, J. (1971). Effects of colchicine on axonal transport and ultrastructure of the hypothalamo-neurohypophyseal system of the rat. *Zeitschrift FoR Zellforschung Und Mikroskopische Anatomie*, 113(2), 271–293. doi: 10.1007/bf00339421
- [12] Paxinos, G., & Watson, C. H. (1986). Atlas of the rat brain in stereotaxic coordinates. Academic, New York.
- [13] Pirs, E. (1962). *Histokhimiya. Toreticheskaya i prikladnaya [Histochimistry: Theoretical and Applied]*. Moscow: Izdatel'stvo inostrannoj literatury. [in Russian].
- [14] Zajcev, V., & Lifyandskij, V. (2003). *Prikladnaya medicinskaya statistika [Applied medical statistics]*. Saint-Petersburg: Foliant. [in Russian].
- [15] Liu, K., Lu, C., Li, D., & Paterson, D. (2015). Effect of B-type natriuretic peptide and phosphodiesterase 2A is coupled to neurotransmitter release in pro-hypertensive rats. *Autonomic Neuroscience*, 192, 69–70. doi: 10.1016/j.autneu.2015.07.053
- [16] Stepiakowski, K., Budzikowski, A., Lon, S., & Szczepanska-Sadowska, E. (1991). Central ANP attenuates pressor responses to central AVP in WKY and SHR. *Brain Research Bulletin*, 27(2), 247–249. doi: 10.1016/0361-9230(91)90076-v
- [17] Cao, L., & Yang, X. (2008). Natriuretic peptides and their receptors in the central nervous system. *Progress in Neurobiology*, 84(3), 234–248. doi: 10.1016/j.pneurobio.2007.12.003
- [18] Nassar, N., & Abdel-Rahman, A. (2015). Brain stem adenosine receptors modulate centrally mediated hypotensive responses in conscious rats: A review. *Journal of Advanced Research*, 6(3), 331–340. doi: 10.1016/j.jare.2014.12.005
- [19] Paterson, D. (2015). Cyclic nucleotides and the neural control of cardiac excitability in cardiovascular disease. *Autonomic Neuroscience*, 192, 45. doi: 10.1016/j.autneu.2015.07.393
- [20] Huber, G., Schuster, F., & Raasch, W. (2017). Brain renin-angiotensin system in the pathophysiology of cardiovascular diseases. *Pharmacological Research*, 125, 72–90. doi: 10.1016/j.phrs.2017.06.016

Сиртуїни та пошкодження ДНК нейронів при експериментальній хронічній церебральній гіперперфузії

О. Ю. Гарматіна^{*A-E}, Т. Ю. Вознесенська^E, Н. Г. Грушка^B, О. А. Кондрацька^B,
А. Г. Портниченко^{E,F}

Інститут фізіології імені О. О. Богомольця НАН України, м. Київ

A – концепція та дизайн дослідження; B – збір даних; C – аналіз та інтерпретація даних; D – написання статті; E – редагування статті;
F – остаточне затвердження статті

Ключові слова:
церебральна гіперперфузія, оклюзія загальної сонної артерії, сиртуїни.

Патологія. – 2019. – Т. 16, № 2(46). – С. 188–194

DOI:
10.14739/2310-1237.2019.2.177121

***E-mail:**
harmatina@ukr.net

Хронічна гіперперфузія головного мозку – фактор ризику розвитку таких захворювань нервової системи, як хронічна ішемія головного мозку, дегенеративні патології тощо. Це зумовлює актуальність вивчення її патофізіологічних механізмів.

Мета роботи – дослідити зв'язок експресії та активності SIRT1/SIRT3 із пошкодженням ДНК нейронів за умов хронічної церебральної гіперперфузії в мишей.

Матеріали та методи. Дослідження виконали на мишах лінії C57Bl (6 тижнів, вага – 18–20 г), яким перев'язували ліву загальну сонну артерію для моделювання хронічної гіперперфузії головного мозку (ХГГМ). На тлі ХГГМ застосовували нікотинамід (NAM, блокатор SIRT1, 200 мг/кг, 10 діб, і.р.) і ресвератрол (RV, активатор SIRT1, 10 мг/кг, 10 діб, і.р.). Усі маніпуляції виконували на анестезованих кетаміном (60 мг/кг, і.р.) тваринах. Через 8 тижнів у мозку тварин вивчали особливості ушкодження ДНК нейронів методом ДНК-комет і рівні експресії генів Sirt1/Sirt3 методом RT-PCR у реальному часі.

Результати. Показано, що моделювання ХГГМ викликало з унілатерального боку зростання індексу ушкодження ДНК нейронів шляхом збільшення комет класів 3–4 у 6,9 раза та різке зниження рівнів експресії генів SIRT1 та SIRT3 у 9,3 та 20,2 раза щодо контрольної групи відповідно ($p < 0,05$). Застосування NAM і RV зменшувало індекс ушкодження ДНК на 89,6 % та 92,4 % відповідно щодо контролю ($p < 0,05$) та збільшувало рівні експресії SIRT1 в 1,7 та 3,5 раза, SIRT3 у 2,9 та 5,2 раза відповідно, порівнюючи з групою ХГГМ ($p < 0,05$).

Висновки. Модифікація активності SIRT1 має сприятливий ефект на ураження мозку, що викликане ХГГМ, зменшуючи ушкодження ДНК нейронів, яке супроводжується стимуляцією SIRT-опосередкованої регуляції.

Ключевые слова:
церебральная гиперперфузия, окклюзия общей сонной артерии, сиртуины.

Патология. – 2019. – Т. 16, № 2(46). – С. 188–194

Сиртуины и повреждение ДНК нейронов при экспериментальной хронической церебральной гиперперфузии

О. Ю. Гарматина, Т. Ю. Вознесенская, Н. Г. Грушка, Е. А. Кондрацкая, А. Г. Портниченко

Хроническая гиперперфузия головного мозга – фактор риска развития таких заболеваний нервной системы, как хроническая ишемия головного мозга, дегенеративные патологии и др. Это обуславливает актуальность изучения ее патофизиологических механизмов.

Цель работы – исследовать связь экспрессии и активности SIRT1/SIRT3 и повреждения ДНК нейронов в условиях хронической церебральной гиперперфузии у мышей.

Материалы и методы. Исследования выполнены на мышах линии C57Bl (6 недель, вес – 18–20 г), которым перевязывали левую общую сонную артерию для моделирования хронической гиперперфузии головного мозга (ХГГМ). На фоне ХГГМ применяли никотинамид (NAM, блокатор SIRT1, 200 мг/кг, 10 дней, и.р.) и ресвератрол (RV, активатор SIRT1, 10 мг/кг, 10 дней, и.р.). Все манипуляции выполняли на анестезированных кетамин (60 мг/кг, и.р.) животных. Через 8 недель в мозге животных изучали особенности повреждения ДНК нейронов методом ДНК-комет и уровни экспрессии генов SIRT1/SIRT3 методом RT-PCR в реальном времени.

Результаты. Показано, что моделирование ХГГМ вызывало с унілатеральной стороны рост индекса повреждения ДНК нейронов за счет увеличения комет классов 3–4 в 6,9 раза и резкое снижение уровней экспрессии генов SIRT1 и SIRT3 в 9,3 и 20,2 раза относительно контрольной группы соответственно ($p < 0,05$). Применение NAM та RV уменьшало индекс повреждения ДНК на 89,6 % и 92,4 % соответственно относительно контроля ($p < 0,05$) и увеличивало уровни экспрессии SIRT1 в 1,7 и 3,5 раза, SIRT3 в 2,9 и 5,2 раза соответственно по сравнению с группой ХГГМ ($p < 0,05$).

Выводы. Модификация активности SIRT1 имеет благоприятный эффект на поражение мозга, вызванное ХГГМ, уменьшая повреждение ДНК нейронов, что сопровождается стимуляцией SIRT-опосредованной регуляции.

Sirtuins and neuronal DNA damage under experimental chronic cerebral hyperperfusion

O. Yu. Harmatina, T. Yu. Voznesenska, N. H. Hrushka, O. A. Kondratska, A. H. Portnychenko

Chronic brain hyperperfusion (ChCH) is a risk factor for central nervous system (CNS) diseases, such as chronic brain ischemia, degenerative diseases, and others, in this connection, the study of its pathophysiological mechanisms is an actual problem.

Objective. To investigate the relationship between SIRT1/SIRT3 expression and activity and damage of neuronal DNA in conditions of chronic cerebral hypoperfusion in mice.

Materials and methods. The experiments were carried out on male C57Bl mice (6 weeks old, weight 18–20 g), which underwent occlusion of left common carotid artery to model ChCH. On the background of ChCH nicotinamide (NAM, 200 mg/kg, 10 d, i.p.) and resveratrol (RV, 10 mg/kg, 10 d, i.p.) were used. All manipulations were carried out in anesthetized with ketamine (60 mg/kg, i.p.) mice. In 8 weeks, in mice brain tissues the features of neuronal DNA damage were studied by DNA comet assay and SIRT1/SIRT3 gene expression levels by real-time RT-PCR.

Results. ChCH modeling was accompanied on the unilateral side by an increase of DNA damage (comets within classes 3 and 4) index of neurons by 6.9 times, and by a decrease of SIRT1 and SIRT3 gene expression by 9.3 and 20.2 times, respectively, compared to control ($P < 0.05$). Using of NAM and RV treatment resulted in reduction of DNA damage index by 89.6 % and by 92.4 %, respectively, compared to control ($P < 0.05$), and in the increase of the levels of SIRT1 by 1.7 and 3.5 times, and SIRT3 – by 2.9 and 5.2 times, respectively, in comparison with the ChCH group ($P < 0.05$).

Conclusion. Taken together, these data indicate that modification of SIRT1 activity caused positive effect on ChCH-induced brain injury by attenuating DNA breaks, which was accompanied with up-regulation of SIRT-mediated regulatory pathways.

Key words: cerebrovascular perfusion, stenosis common carotid artery, sirtuins.

Pathologia
2019; 16 (2), 188–194

Хронічна гіперперфузія головного мозку (ХГГМ) – відомий механізм і фактор ризику розвитку таких захворювань центральної нервової системи (ЦНС), як хронічна ішемія головного мозку (ГМ), дегенеративні патології тощо [1]. Однією з причин ХГГМ є стено-оклюзивна патологія сонних артерій (зокрема атеросклеротичного ґенезу), що зумовлює метаболічні порушення, судинний когнітивний дефіцит, збільшує ризик інсульту та посідає важливе місце серед причин захворюваності та смертності у світі.

Показано, що ушкодження ДНК залучається в розвиток механізмів ішемічного ураження ГМ і дегенеративних процесів ЦНС. Оксидативний стрес в ішемізованій тканині ГМ впливає на цілісність генома нейронів, викликає пошкодження ДНК, загибель нейронів, гліальних і судинних клітин [2].

Сиртуїни (Sirtuins, Silent Information Regulator 2 proteins, SIR2) – клас білків, які мають властивості гістонової деацетилази та монорибозилтрансферази, вперше відкриті у *Saccharomyces cerevisiae*. Ідентифікували 7 тваринних гомологів сиртуїнів (SIRT1-7), які локалізовані в ядрі (SIRT1, SIRT6, SIRT7), мітохондріях (SIRT3, SIRT4, SIRT5), цитоплазмі (SIRT2). Сиртуїни деацетилюють будь-які субстрати, як-от фактори транскрипції, метаболічні ферменти, гістони, і в такий спосіб здійснюють епігенетичний контроль багатьох біологічних процесів: метаболізму, росту клітин, апоптозу, аутофагії, старіння. Порівняно з іншими органами високі рівні SIRT1 експресуються у ГМ і локалізуються в ядрі, в невеликій кількості – в мітохондріях. SIRT3 передусім локалізується в мітохондріях [3]. Сиртуїни можуть мати позитивні й негативні властивості. Однак мало відомо про їхню експресію у тканині ГМ в умовах патологічних процесів, зокрема при ХГГМ. Молекулярно-генетичні механізми пошкодження мозку при хронічних захворюваннях ЦНС та участь у них сиртуїнів потребує детального вивчення.

Мета роботи

Вивчити ланки механізмів ХГГМ, що пов'язані з системою сиртуїнів, зокрема дослідити зв'язок експресії та активності SIRT1/SIRT3 із пошкодженням ДНК нейронів за умов хронічної церебральної гіперперфузії в мишей.

Матеріали і методи дослідження

Дослідження виконали на самцях мишей лінії C57Bl (6 тижнів, $n = 15–18$ г на момент початку експерименту). Тварини перебували на стандартному раціоні виварію Інституту фізіології імені О. О. Богомольця при стандартному світловому режимі (12 годин – день, 12 годин – ніч). Дослідження здійснили згідно з міжнародними конвенціями щодо захисту тварин, яких застосовують в експериментальних та інших наукових цілях (Страсбург, 1985), а також згідно з положеннями комітету з біоетики Інституту фізіології імені О. О. Богомольця НАН України.

Тварин поділили на 4 групи: 1 – контрольна, несправжньооперовані (sham-operated) тварини ($n = 10$), 2 – тварини, яким моделювали хронічну гіперперфузію ГМ шляхом створення хронічної оклюзії загальної сонної артерії (ХОЗСА) ($n = 10$), 3 – тварини, яким на тлі ХОЗСА вводили і.р. нікотинамід (NAM) (200 мг/кг) протягом 10 днів, перше введення через 1 годину після оклюзії ЗСА ($n = 10$); 4 – тварини, яким на тлі ХОЗСА вводили і.р. ресвератрол (RV) (10 мг/кг) протягом 10 днів (7 днів до та 3 днів після оклюзії ЗСА) ($n = 10$). При моделюванні ХОЗСА мишам під кетаміновим наркозом (1 мл/300 г) перев'язували ліву ЗСА на рівні середньої третини судини двома лігатурами, після чого рану ушивали. У контрольній групі проводили аналогічні дії без перев'язки артерії.

Через 8 тижнів після накладання лігатури у тварин вивчали особливості пошкодження ДНК в обох півкулях ГМ (ліва – ЛП, права – ПП). Після декапітації ГМ швидко видаляли, тричі промивали охолодженим розчином PBS (PBS: NaCl 8,0 г, KCl 0,2 г, $\text{Na}_2\text{HPO}_4 \cdot 12\text{H}_2\text{O}$ 2,8 г, KH_2PO_4 0,2 г, рН 7,4, 4°C). Частину тканини ГМ швидко заморожували для дальшого вивчення експресії SIRT1 і SIRT3 (RT-PCR) у півкулях ГМ, а частину подрібнювали стальними ножицями та гомогенізували в попередньо охолодженому розчині PBS (рН 7,4, 4°C) у скляному гомогенізаторі при температурі 0–4°C. Пошкодження клітин під час виділення перевіряли шляхом їх забарвлення трипановим синім. Виявляли світіння нейронів (зеленого кольору) під люмінесцентним мікроскопом і підраховували їхню кількість, 90% із них виявлені живими. Оцінювали не менше ніж 200 клітин за допомогою люмінесцентного мікроскопа «Люмам І-1» (ЛОМО, Рф) із водно-імерсійним об'єктивом і комп'ютерною візуалізацією зображення. Клітини

ресуспендували з розрахунку 10^6 на мл у PBS і негайно використовували в аналізі ДНК-комет.

Для встановлення ушкодження ДНК в ядрах нейронів обох півкуль ГМ використовували метод лужного гель-електрофорезу ізольованих клітин (метод ДНК-комет – «DNA comet assay») за Afanasieva et al. [4] з модифікаціями. Суть методу полягає в тому, що при електрофорезі клітин в агарозному гелі петлі та фрагменти ушкодженої ДНК в електричному полі витягаються в напрямі до анода, що надає їм вигляд комет. Розміри «хвоста» ДНК-комети позитивно корелюють зі ступенем ушкодження ДНК. Електрофорез препаратів (після стабілізації протягом 20 хв у лужному електрофоретичному буфері) здійснювали за допомогою приладу Multiphor II («ЛКВ», Швеція). Аналіз ДНК-комет на електрофореграмах, забарвлених Hoechst 33342 (700 мкмоль/л) протягом 15 хв, здійснювали візуально, використовуючи люмінесцентний мікроскоп (ЛЮМАМ И-1, РФ) з водно-імерсійним об'єктивом ($\times 30$). Застосовували напівкількісний метод оцінювання інтенсивності забарвлення та довжини «хвостів» комет, на кожному мікропрепараті аналізували не менше ніж 100 окремо розташованих ДНК-комет. За співвідношенням ДНК у «голові» та «хвості» комети поділяли за загально визнаною класифікацією на 5 класів із числовим значенням від 0 до 4 [5]. Ступінь ушкодження ДНК визначали як індекс «ДНК-комет» ($I_{\text{ДНК}}$), котрий обчислювали за формулою: $I_{\text{ДНК}} = (0 \times n_0 + 1 \times n_1 + 2 \times n_2 + 3 \times n_3 + 4 \times n_4) / \sum$, де $n_0 - n_4$ – кількість ДНК-комет кожного типу, \sum – сума підрахованих ДНК комет [6].

Загальну РНК виділяли з тканини головного мозку за допомогою набору «Trizol RNA-prep» («Isogen», РФ). Концентрацію РНК визначали за допомогою спектрофотометра «NanoDrop ND 1000» («NanoDrop Technologies Inc.», США). Зворотну транскрипцію виконали з використанням First Strand cDNA Synthesis Kit (Fermentas, Литва), застосовуючи 1,2–1,5 мкг загальної РНК і гексамерний праймер. Одноланцюгову ДНК використовували для кількісного оцінювання експресії генів за допомогою полімеразної ланцюгової реакції в реальному часі.

Полімеразну ланцюгову реакцію в реальному часі здійснили в термоциклері 7500 Fast Real-Time PCR System (Applied Biosystems, США) в об'ємі 10 мкл реакційної суміші SYBR Green PCR Master Mix, яка містила по 30 пмоль праймерів для відповідних генів: mouse SIRT1, forward: 5'-TCG TCG TCG TCG AAG TCG TCA GC-3', reverse: 5'-GTA AGC GGC TTG AGG G-3'; mouse SIRT3, forward: 5'-TCA CAA CCC CAA GCC CTT TT-3', reverse: 5'-GTG GGC TTC AAC CAG CTT TG-3'. Об'єм зразків доведено до 20 мкл деіонізованою водою. Результати проаналізували за допомогою 7500 Fast Real-time PCR Software. Показники експресії генів нормалізували до експресії мРНК U6 (внутрішній контроль), яку умовно взяли як одиницю.

Статистичне опрацювання результатів виконали загальноприйнятими методами варіаційної статистики за допомогою програми GraphPad Prism version 8.1.0.325 for Windows (GraphPad Software, США, ліцензійний №GPS-1461670-TEQH-6AC22), використовуючи однофакторний дисперсійний аналіз (One-Way ANOVA) та post hoc аналіз за Бонферроні. Вірогідність різниці показників між півкулями оцінювали за допомогою критерію t Стьюдента. Різницю вважали статистично вірогідною при $p < 0,05$.

Результати

Вплив ХГГМ на пошкодження ДНК нейронів. Показано, що в контрольній групі ступінь ушкодження ДНК нейронів (комети 3 та 4 класу) був низьким в обох півкулях (ЛП – 2,5%; ПП – 1,5%, $p < 0,05$). Моделюючи ХГГМ в обох півкулях ГМ, реєстрували збільшення відсотка комет 3–4 класу та вірогідне зменшення відсотка комет 0 та 1 класів порівняно з показниками контрольної групи. З унілатерального боку індекс ушкодження ДНК нейронів збільшувався у 6,9 раза щодо контролю та в 5,7 раза порівняно з контралатеральним боком ($p < 0,05$; рис. 1). Дані вказують на ушкодження нейронів обох півкуль ГМ при ХГГМ.

Вплив NAM і RV на ушкодження ДНК при ХГГМ. Введення NAM і RV на тлі ХГГМ призводило до змен-

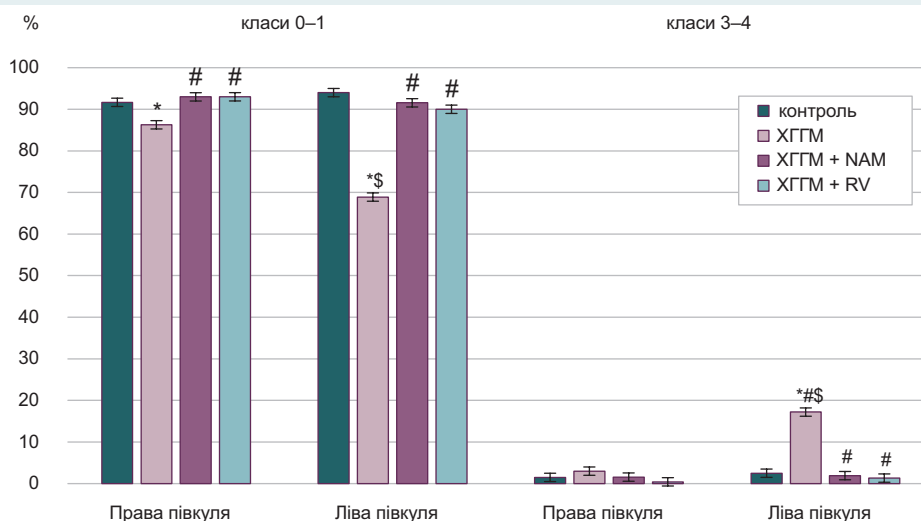


Рис. 1. Розподіл ДНК-комет ядер нейронів у півкулях головного мозку мишей при моделюванні хронічної церебральної гіперфузії.

*: $p < 0,05$ порівняно з контролем;
#: $p < 0,05$ порівняно з ХГГМ;
§: $p < 0,05$ порівняно з середніми значеннями у контралатеральній півкулі.

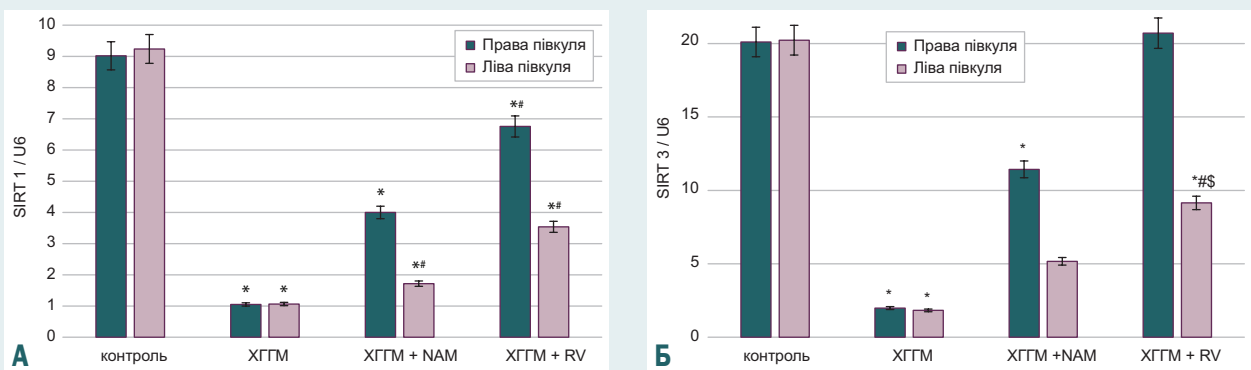


Рис. 2. Зміни експресії сиртуїнів (А – SIRT1, Б – SIRT3) у півкулях головного мозку мишей при моделюванні хронічної церебральної гіперперфузії. Експресія SIRTs нормалізована до U6 у тканині головного мозку.

*: $p < 0,05$ порівняно з контролем; #: $p < 0,05$ порівняно з ХГГМ; \$: $p < 0,05$ порівняно з величинами середніх значень у контралатеральній півкулі.

шення пошкодження ДНК нейронів мишей (ДНК-комет класів 3–4): відзначали збільшення кількості клітин із незначним пошкодженням ДНК (відсоток комет 0 та 1 класів), особливо з унілатерального боку (рис. 1). Ступінь ушкодження ДНК нейронів з унілатерального боку зменшився при введенні NAM на 89 %, а при введенні RV – на 92 % порівняно з контролем ($p < 0,05$). Результати аналізу показника ушкодження ДНК нейронів при ХГГМ методом ДНК-комет вказують на нейропротекторний вплив NAM і RV.

Вплив ХГГМ на рівні SIRT1 і SIRT3. Встановили, що обидва типи сиртуїнів (SIRT1 і SIRT3) експресуються в достатній кількості в обох півкулях ГМ, а в контролі експресія SIRT3 була вищою за SIRT1 удвічі (рис. 2). ХГГМ викликала подібні зміни SIRT1 і SIRT3 – різке падіння їхньої експресії в обох півкулях. Рівень SIRT1 знижувався в 9 разів, а рівень SIRT3 – у 20 разів в обох півкулях ГМ порівняно з контролем ($p < 0,05$, рис. 2). Дані, що одержали, свідчать про гальмівний вплив змін кровообігу на експресію генів SIRT1 і SIRT3 в обох півкулях ГМ.

Вплив NAM і RV на рівні SIRT1 та SIRT3 при ХГГМ. Модуляція синтезу сиртуїнів за допомогою NAM, неспецифічного блокатора SIRT1, та RV, специфічного активатора SIRT1, показала їхній односпрямований стимуляторний вплив на експресію SIRT1 і SIRT3 при ХГГМ. Так, блокада SIRT1 NAM збільшувала рівні експресії SIRT1 у 3,8 раза у ЛП і в 1,7 раза у ЛП порівняно з впливом ХГГМ ($p < 0,05$; рис. 2А). Рівні SIRT3 збільшувалися у 2,9 раза у ЛП і в 5,7 раза у ЛП ($p < 0,05$; рис. 2Б). Активація SIRT1 RV призводила до збільшення рівнів SIRT1 у 3,5 раза у ЛП та в 6,7 раза у ЛП порівняно з ХГГМ ($p < 0,05$). Рівні SIRT3 збільшувалися у 5 разів у ЛП та в 10,4 раза у ЛП щодо групи з ХГГМ, відновлюючи показник у контралатеральній півкулі до контрольного рівня ($p < 0,05$; рис. 2А, Б).

Обговорення

Фрагментація ДНК при ХГГМ у здійсненому дослідженні вказує на те, що патологічні процеси у ЦНС, які мають хронічний перебіг, тобто при поступовому розвитку захворювання супроводжуються загибеллю

клітин. Однотитковий розрив ДНК нейронів свідчить про загибель клітин шляхом апоптозу при ХГГМ. В умовах критичних стенозів та оклюзії брахіоцефальних артерій зниження рівня живих нейронів з контралатерального боку при ХГГМ, імовірно, пов'язане з перерозподілом крові при гіперперфузії, яка призводить до зниження кровопостачання обох півкуль, особливо з унілатерального боку, викликаючи порушення гомеостазу, зміни метаболізму, оксидативний стрес. Останній відіграє ключову роль у загибелі нейронів та окислювальному ушкодженні ДНК, а отже зумовлює розвиток порушень при цереброваскулярних захворюваннях. Тому активація антиоксидантного захисту є важливим напрямом в умовах порушення метаболізму та гіпоксії ГМ.

Одним із механізмів, які підтримують протекцію нейронів при патологічних станах, є епігенетична регуляція за участю сиртуїнів. Сиртуїни впливають на клітинний метаболізм, залучаються у механізми репарації ДНК, регуляції стабільності генома, запалення, апоптозу, клітинного циклу, функції мітохондрій. Вивчення змін експресії SIRT у нашому дослідженні при ХГГМ показало її різке зниження в обох півкулях ГМ. Відомо, що сиртуїни є НАД⁺-залежними білками, а тому зниження кількості НАД⁺ впливатиме на їхню функцію. Інтенсивний оксидативний стрес при гіпоксії призводить до зниження рівнів НАД⁺, що пригнічує SIRT1 [7] і зменшує рівень SIRT3 [8].

У наших дослідженнях в умовах ХГГМ під впливом RV знижувався ступінь пошкодження ДНК нейронів ГМ, що може вказувати на залучення SIRT1 у механізми запобігання ушкодженню ДНК нейронів або її репарації. Однак в умовах різкого зниження експресії сиртуїнів при ХГГМ активація функції SIRT1 була б малоефективною. Індукція експресії як ядерних, так і мітохондріальних сиртуїнів при дії активатора SIRT1 необхідна для посилення протекторної відповіді при пошкодженні ДНК нейронів.

Односпрямовані з цими ефекти в умовах дії блокатора SIRT1 NAM на перший погляд видаються суперечливими. Однак детальний аналіз механізмів клітинної відповіді дає можливість пояснити цю «невідповідність». Блокада SIRT1 поглиблювала нестачу

функції сиртуїнів при ХГГМ та її патогенний вплив на нейрони. Як наслідок, відбувалась індукція експресії ядерних і мітохондріальних сиртуїнів, що сприяло компенсаторному відновленню їхньої функції, особливо в неушкодженій півкулі головного мозку. Отже, обидва різноспрямовані впливи на SIRT, порушуючи баланс системи епігенетичної регуляції, призводили до однакової компенсаторної відповіді – індукції експресії ядерних і мітохондріальних сиртуїнів в клітинах головного мозку, що сприяло нейропротекції.

Нейропротекторну дію SIRT можуть здійснювати через регуляцію утворення активних форм кисню (АФК), впливаючи на функцію мітохондрій (МХ). Так, виявлений протекторний ефект щодо ушкодження ДНК нейронів при ХГГМ, пов'язаний зі збільшенням експресії генів SIRT1, SIRT3 під дією NAM і RV, може реалізуватися через сиртуїн-опосередковану індукцію генів, які відповідальні за окиснювальне фосфорилювання та біогенез МХ, зокрема через збільшення активності PGC-1 α [9]. PGC-1 α є важливим елементом стійкості до окисного стресу, регулятором біогенезу МХ та енергетичного обміну. SIRT3 відомий як важливий медіатор PGC-1 α -залежної індукції SOD2 та глутатіонпероксидази-1, впливає на біогенез МХ, сприяючи зниженню утворення АФК [10].

Участі SIRT1 і SIRT3 у зменшенні ушкодження тканини ГМ може бути пов'язана також з активацією та підвищенням активності FOXO3 і Parkin мітохондріями, злиттям МХ та активації мітофагії [11]. Збільшена експресія SIRT3 супроводжується підвищенням вмісту мтДНК, що також призводить до зменшення утворення АФК [10], бо буде запобігати та сприяти зменшенню пошкодження ДНК. SIRT3 і SIRT1 виявляють захисні ефекти, що пов'язані з загальною стійкістю до стресів, стабілізуючи електронний транспортний ланцюг МХ і знижуючи окислювальний стрес через активацію PGC-1 α та збільшення аутофагії [10, 12].

Репаративний вплив на ДНК сиртуїни чинять також через взаємодію з полі(АДФ-рібозил)полімеразами (PARP), поширеним класом НАД⁺-залежних посттрансляційних модифікаторів білка [13].

Описана нейропротекторна дія RV реалізується завдяки антизапальному та нейропротекторному його ефектам, що пов'язані з модуляцією експресії деяких мікроРНК (miRNome), активацією апуринової/апіримідинової ендонуклеази-1, яка являє собою багатфункціональний фермент, що сприяє видаленню окисленої ДНК і відновленню редокс-активованих транскрипційних факторів, відповідальних за виживання нейронів при гіпоксично-ішемічному пошкодженні ГМ [14, 15]. При патологічних станах зниження рівня PGC-1 α та TFAM супроводжується втратою мтДНК. RV повністю відновлює ці параметри, поліпшуючи експресію генів електронного транспортного ланцюга МХ шляхом активації деацетилази [9]. Показано також, що нейропротекторна дія RV може реалізуватися через посилення активності cAMP-зв'язувального білка (CREB), експресії молекулярного нейротрофічного фактора мозку (BDNF) і за допомогою регуляції експресії CREB/BDNF через SIRT1/miR-134 сигнальний шлях [16]. Встановили, що BDNF сприяє виживанню, росту й захисту церебральних нейронів від ушкоджен-

ня ДНК при окислювальному стресі, впливаючи на механізми репарації ДНК. BDNF стимулює відновлення ДНК шляхом активації CREB, який індукує експресію апуринової / апіримідинової ендонуклеази 1 (APE1), ключового ферменту в механізмах відновлення початкової ділянки репарації ДНК, що проявляється в запобіганні апоптозу нейронів [17].

Функціонування NAM як цитопротектора також може здійснюватися на кількох рівнях. Зокрема, NAM виявляє свій ефект через збільшення рівнів НАД⁺, що позитивно впливає на функцію МХ [9], підтримує потенціал мембран мітохондрій і запобігає вивільненню ними цитохрому с, а також через індукцію каспаз-1, 3 та 8, які пов'язані з ферментом репарації ДНК полі(АДФ-рибозил)полімеразою. NAM активує експресію нейротрофічного фактора BDNF [17, 18], чим також можна пояснити нейропротекторний вплив NAM на ушкоджену ДНК.

Висновки

1. Під час моделювання хронічної гіперперфузії головного мозку, що викликана однобічною оклюзією загальної сонної артерії, відбувається пошкодження ДНК нейронів обох півкуль головного мозку з вираженими показниками з унілатерального боку, що супроводжується різким зниженням рівнів експресії SIRT1 і SIRT3.

2. Модифікація функції SIRT1/SIRT3 при моделюванні хронічної гіперперфузії головного мозку сприяє зменшенню ушкодження ДНК, а отже систему сиртуїнів можна розглядати як терапевтичну мішень при захворюваннях ЦНС, які супроводжуються гіперперфузією головного мозку.

Перспективи подальших досліджень полягають у конкретизації участі сиртуїнів у запобіганні пошкодження нейронів головного мозку при хронічних розладах його кровопостачання.

Конфлікт інтересів: відсутній.

Conflicts of interest: authors have no conflict of interest to declare.

Надійшла до редакції / Received: 20.11.2018

Після доопрацювання / Revised: 18.02.2019

Прийнято до друку / Accepted: 11.04.2019

Відомості про авторів:

Гарматіна О. Ю., канд. мед. наук, старший науковий співробітник відділу з вивчення гіпоксичних станів, Інститут фізіології імені академіка О. О. Богомольця НАН України, м. Київ.

ORCID ID: 0000-0002-1443-4411

Вознесенська Т. Ю., д-р біол. наук, провідний науковий співробітник відділу імунофізіології, Інститут фізіології імені академіка О. О. Богомольця НАН України, м. Київ.

ORCID ID: 0000-0002-5959-4152

Грушка Н. Г., канд. біол. наук, старший науковий співробітник відділу імунофізіології, Інститут фізіології імені академіка О. О. Богомольця НАН України, м. Київ.

ORCID ID: 0000-0001-9182-0108

Кондрацька О. А., канд. біол. наук, старший науковий співробітник відділу імунофізіології, Інститут фізіології імені академіка О. О. Богомольця НАН України, м. Київ.

ORCID ID: 0000-0002-3496-0603

Портниченко А. Г., д-р мед. наук, зав. відділу з вивчення гіпоксичних станів, Інститут фізіології імені академіка О. О. Богомольця НАН України, м. Київ.
ORCID ID: 0000-0003-2509-101X

Сведения об авторах:

Гарматина О. Ю., канд. мед. наук, старший научный сотрудник отдела по изучению гипоксических состояний, Институт физиологии имени академика А. А. Богомольца НАН Украины, г. Киев.

Вознесенская Т. Ю., д-р биол. наук, ведущий научный сотрудник отдела иммунофизиологии, Институт физиологии имени академика А. А. Богомольца НАН Украины, г. Киев.

Грушка Н. Г., канд. биол. наук, старший научный сотрудник отдела иммунофизиологии, Институт физиологии имени академика А. А. Богомольца НАН Украины, г. Киев.
Кондрацкая Е. А., канд. биол. наук, старший научный сотрудник отдела иммунофизиологии, Институт физиологии имени академика А. А. Богомольца НАН Украины, г. Киев.
Портниченко А. Г., д-р мед. наук, зав. отделом по изучению гипоксических состояний, Институт физиологии имени академика А. А. Богомольца НАН Украины, г. Киев.

Information about authors:

Harmatina O. Yu., MD, PhD, Senior Researcher of the Department of Hypoxic States Investigation, Bogomoletz Institute of Physiology NAS of Ukraine, Kyiv.

Voznesenska T. Yu., PhD, DSc (Biol), Leading Researcher of the Department of Immunophysiology, Bogomoletz Institute of Physiology NAS of Ukraine, Kyiv.

Hrushka N. H., PhD (Biol), Senior Researcher of the Department of Immunophysiology, Bogomoletz Institute of Physiology NAS of Ukraine, Kyiv.

Kondratska O. A., PhD (Biol), Senior Researcher of the Department of Immunophysiology, Bogomoletz Institute of Physiology NAS of Ukraine, Kyiv.

Portnychenko A. H., MD, PhD, DSc, Head of the Department of Hypoxic States Investigation, Bogomoletz Institute of Physiology NAS of Ukraine, Kyiv.

Список літератури

- [1] Daulatzai M. A. Cerebral hypoperfusion and glucose hypometabolism: Key pathophysiological modulators promote neurodegeneration, cognitive impairment, and Alzheimer's disease. *J. Neurosci. Res.* 2017. Vol. 95. Issue 4. P. 943–972. doi: 10.1002/jnr.23777
- [2] Oxidative stress and DNA damage after cerebral ischemia: Potential therapeutic targets to repair the genome and improve stroke recovery / P. Li et al. *Neuropharmacology*. 2017. – Vol. 134 (Pt B). – P. 208–217. doi: 10.1016/j.neuropharm.2017.11.011
- [3] Evolutionarily conserved and nonconserved cellular localizations and functions of human SIRT proteins / E. Michishita et al. *Mol. Biol. Cell.* 2005. Vol. 16. Issue 10. P. 4623–4635. doi: 10.1091/mbc.E05-01-0033
- [4] Afanasieva K., Zazhytska M., Sivolob A. Kinetics of comet formation in single-cell gel electrophoresis: Loops and fragments. *Electrophoresis*. 2010. Vol. 31. Issue 3. P. 512–519. doi: 10.1002/elps.200900421
- [5] Collins A. R. The comet assay for DNA damage and repair: principles, applications, and limitations. *Mol. Biotechnol.* 2004. Vol. 26. Issue 3. P. 249–261. doi: 10.1385/MB:26:3:249
- [6] Sorochinska J., Mikhailenko V. Application of the comet assay for the DNA damage assessment caused by different environmental agents. *Oncology*. 2008. Vol. 10. Issue 3. P. 303–308.
- [7] Sirtuin 1 modulates cellular responses to hypoxia by deacetylating hypoxia-inducible factor 1alpha / J. H. Lim et al. *Mol. Cell.* 2010. Vol. 38. Issue 6. P. 864–878. doi: 10.1016/j.molcel.2010.05.023
- [8] Decreased SIRT3 in aged human mesenchymal stromal/stem cells increases cellular susceptibility to oxidative stress / X-Q. Wang et al. *J. Cell. Mol. Med.* 2014. Vol. 18. Issue 11. P. 2298–2310. doi: 10.1111/jcmm.12395
- [9] Comparative Mitochondrial-Based Protective Effects of Resveratrol and Nicotinamide in Huntington's Disease Models / L. Naia et al. *Mol. Neurobiol.* 2017. Vol. 54. Issue 7. P. 5385–5399. doi: 10.1007/s12035-016-0048-3
- [10] Sirtuin 3, a new target of PGC-1alpha, plays an important role in the suppression of ROS and mitochondrial biogenesis / X. Kong et al. *PLoS ONE*. 2010. Vol. 5. Issue 7. P. e11707. doi: 10.1371/journal.pone.0011707

- [11] Antiaging properties of a grape-derived antioxidant are regulated by mitochondrial balance of fusion and fission leading to mitophagy triggered by a signaling network of Sirt1-Sirt3-Foxo3-PINK1-PARKIN / S. Das et al. *Oxid. Med. Cell. Longev.* 2014. Vol. 2014. P. 345105. doi: 10.1155/2014/345105
- [12] Koo J.H., Cho J. Y. Treadmill Exercise Attenuates α -Synuclein Levels by Promoting Mitochondrial Function and Autophagy Possibly via SIRT1 in the Chronic MPTP/IP-Induced Mouse Model of Parkinson's Disease. *Neurotox. Res.* 2017. Vol. 32. Issue 3. P. 473–486. doi: 10.1007/s12640-017-9770-5
- [13] Ješko H., Strosznajder R. P. Sirtuins and their interactions with transcription factors and poly(ADP-ribose) polymerases. *Folia Neuropathol.* 2016. Vol. 54. Issue 3. P. 212–233.
- [14] Resveratrol Acts Anti-Inflammatory and Neuroprotective in an Infant Rat Model of Pneumococcal Meningitis by Modulating the Hippocampal miRNome / K. B. de Queiroz, et al. *Mol. Neurobiol.* 2018. Vol. 55. Issue 12. P. 8869–8884. doi: 10.1007/s12035-018-1037-5
- [15] Apurinic/aprimidinic endonuclease 1 (APE1) contributes to resveratrol induced neuroprotection against oxygen glucose deprivation and reoxygenation injury in HT22 cells: Involvement in reducing oxidative DNA damage / J. Y. Jia. *Mol. Med. Rep.* 2017. Vol. 16. Issue 6. P. 9786–9794. doi: 10.3892/mmr.2017.7799
- [16] Resveratrol prevents cognitive deficits induced by chronic unpredictable mild stress: Sirt1/miR-134 signalling pathway regulates CREB/BDNF expression in hippocampus in vivo and in vitro / J. Shen et al. *Behav. Brain. Res.* 2018. Vol. 349. P. 1–7. doi: 10.1016/j.bbr.2018.04.050
- [17] BDNF and exercise enhance neuronal DNA repair by stimulating CREB-mediated production of apurinic/aprimidinic endonuclease 1 / J. L. Yang et al. *Neuromolecular. Med.* 2014. Vol. 16. Issue 1. P. 161–174. doi: 10.1007/s12017-013-8270-x
- [18] Chong Z. Z., Lin S. H., Maiese K. Nicotinamide modulates mitochondrial membrane potential and cysteine protease activity during cerebral vascular endothelial cell injury. *J. Vasc. Res.* 2002. Vol. 39. Issue 2. P. 131–47. doi: 10.1159/000057762

References

- [1] Daulatzai, M. A. (2017). Cerebral hypoperfusion and glucose hypometabolism: Key pathophysiological modulators promote neurodegeneration, cognitive impairment, and Alzheimer's disease. *J. Neurosci. Res.*, 95(4), 943–972. doi: 10.1002/jnr.23777
- [2] Li, P., Stetler, R. A., Leak, R. K., Shi, Y., Li, Y., Yu, W., et al. (2017). Oxidative stress and DNA damage after cerebral ischemia: Potential therapeutic targets to repair the genome and improve stroke recovery. *Neuropharmacology*, 134 (Pt B), 208–217. doi: 10.1016/j.neuropharm.2017.11.011
- [3] Michishita, E., Park, J. Y., Burneskis, J. M., Barrett, J. C., & Horikawa, I. (2005). Evolutionarily conserved and nonconserved cellular localizations and functions of human SIRT proteins. *Mol. Biol. Cell.*, 16(10), 4623–35. doi: 10.1091/mbc.E05-01-0033
- [4] Afanasieva, K., Zazhytska, M., & Sivolob, A. (2010). Kinetics of comet formation in single-cell gel electrophoresis: Loops and fragments. *Electrophoresis*, 31(3), 512–519. doi: 10.1002/elps.200900421
- [5] Collins, A. R. (2004) The comet assay for DNA damage and repair: principles, applications, and limitations. *Mol. Biotechnol.*, 26(3), 249–261. doi: 10.1385/MB:26:3:249
- [6] Sorochinska J., & Mikhailenko V. (2008) Application of the comet assay for the DNA damage assessment caused by different environmental agents. *Oncology*, 10(3), 303–308.
- [7] Lim, J. H., Lee, Y. M., Chun, Y. S., Chen, J., Kim, J. E., & Park, J. W. (2010). Sirtuin 1 modulates cellular responses to hypoxia by deacetylating hypoxia-inducible factor 1alpha. *Mol. Cell.*, 38(6), 864–878. doi: 10.1016/j.molcel.2010.05.023
- [8] Wang, X-Q., Shao, Y., Ma, C-Y., Chen, W., Sun, L., Liu, W., et al. (2014). Decreased SIRT3 in aged human mesenchymal stromal/stem cells increases cellular susceptibility to oxidative stress. *J. Cell. Mol. Med.*, 18(11), 2298–2310. doi: 10.1111/jcmm.12395
- [9] Naia, L., Rosenstock, T. R., Oliveira, A. M., Oliveira-Sousa, S. I., Caldeira, G. L., Carmo, C., et al. (2017). Comparative Mitochondrial-Based Protective Effects of Resveratrol and Nicotinamide in Huntington's Disease Models. *Mol. Neurobiol.*, 54(7), 5385–5399. doi: 10.1007/s12035-016-0048-3
- [10] Kong, X., Wang, R., Xue, Y., Liu, X., Zhang, H., Chen, Y., et al. (2010). Sirtuin 3, a new target of PGC-1alpha, plays an important role in the suppression of ROS and mitochondrial biogenesis. *PLoS ONE*, 5(7), e11707. doi: 10.1371/journal.pone.0011707
- [11] Das, S., Mitrovsky, G., Vasanthi, H. R., & Das, D. K. (2014). Antiaging properties of a grape-derived antioxidant are regulated by mitochondrial balance of fusion and fission leading to mitophagy triggered by a signaling network of Sirt1-Sirt3-Foxo3-PINK1-PARKIN. *Oxid. Med. Cell. Longev.*, 2014, 345105. doi: 10.1155/2014/345105

- [12] Koo, J. H., & Cho, J. Y. (2017). Treadmill Exercise Attenuates α -Synuclein Levels by Promoting Mitochondrial Function and Autophagy Possibly via SIRT1 in the Chronic MPTP/P-Induced Mouse Model of Parkinson's Disease. *Neurotox. Res.*, 32(3), 473–486. doi: 10.1007/s12640-017-9770-5
- [13] Ješko, H., & Strosznajder, R. P. (2016). Sirtuins and their interactions with transcription factors and poly(ADP-ribose) polymerases. *Folia Neuropathol.*, 54(3), 212–233.
- [14] de Queiroz, K. B., Dos Santos Fontes Pereira, T., Araújo, M. S. S., Gomez, R. S., & Coimbra, R. S. (2018). Resveratrol Acts Anti-Inflammatory and Neuroprotective in an Infant Rat Model of Pneumococcal Meningitis by Modulating the Hippocampal miRNome. *Mol Neurobiol.*, 55(12), 8869–8884. doi: 10.1007/s12035-018-1037-5
- [15] Jia, J. Y., Tan, Z. G., Liu, M., & Jiang, Y. G. (2017). Apurinic/aprimidinic endonuclease 1 (APE1) contributes to resveratrol induced neuroprotection against oxygen glucose deprivation and re oxygenation injury in HT22 cells: Involvement in reducing oxidative DNA damage. *Mol. Med. Rep.*, 16(6), 9786–9794. doi: 10.3892/mmr.2017.7799
- [16] Shen, J., Xu, L., Qu, C., Sun, H., & Zhang, J. (2018). Resveratrol prevents cognitive deficits induced by chronic unpredictable mild stress: Sirt1/miR-134 signalling pathway regulates CREB/BDNF expression in hippocampus in vivo and in vitro. *Behav. Brain Res.*, 349, 1–7. doi: 10.1016/j.bbr.2018.04.050
- [17] Yang, J. L., Lin, Y. T., Chuang, P. C., Bohr, V. A., & Mattson, M. P. (2014). BDNF and exercise enhance neuronal DNA repair by stimulating CREB-mediated production of apurinic/aprimidinic endonuclease 1. *Neuromolecular. Med. Mar.*, 16(1), 161–174. doi: 10.1007/s12017-013-8270-x
- [18] Chong, Z. Z., Lin, S. H., & Maiese, K. (2002). Nicotinamide modulates mitochondrial membrane potential and cysteine protease activity during cerebral vascular endothelial cell injury. *J. Vasc. Res.*, 39(2), 131–147. doi: 10.1159/000057762

Комбинированное влияние прерывистой нормобарической гипоксии и мелатонина на морфологические изменения поджелудочной железы спонтанно-гипертензивных крыс

Р. В. Янко*^{B,C,D}, М. И. Левашов^{E,F}, И. Г. Литовка^A, С. Л. Сафонов^B

Институт физиологии имени А. А. Богомольца НАН Украины, г. Киев

A – концепция и дизайн исследования; B – сбор данных; C – анализ и интерпретация данных; D – написание статьи; E – редактирование статьи; F – окончательное утверждение статьи

Цель работы – исследовать морфологические изменения поджелудочной железы (ПЖ) спонтанно-гипертензивных крыс после комбинированного воздействия прерывистой нормобарической гипоксии (ПНГ) и мелатонина.

Материалы и методы. Исследование проведено в весенний период на 24 спонтанно-гипертензивных крысах-самцах (линия SHR). Подопытным животным ежедневно подавали гипоксическую газовую смесь (12 % кислорода в азоте) в прерывистом режиме: 15 минут деоксигенация/15 минут реоксигенация в течение 2 часов. Этим же крысам ежедневно в 10.00 перорально вводили экзогенный мелатонин в дозе 5 мг/кг.

Продолжительность эксперимента составляла 28 суток. Из ткани ПЖ изготавливали гистологические препараты по стандартной методике. На цифровых изображениях препаратов осуществляли морфометрию с помощью компьютерной программы ImageJ.

Результаты. На основании изменений морфометрических показателей (уменьшение размеров ацинусов, экзокриноцитов, высоты эпителия) можно предположить, что совместное действие ПНГ и мелатонина снижает активность экзокринной функции ПЖ.

В эндокринной части ПЖ подопытных животных отмечали морфологические признаки ее активации: увеличивались линейные размеры островков Лангерганса, количество и плотность размещения в них эндокриноцитов.

Установленное уменьшение ширины прослоек междольковой и межацинусной соединительной ткани можно рассматривать как проявление механизма структурной адаптации, обеспечивающей облегчение транспорта кислорода и питательных веществ к паренхиматозным элементам ПЖ и выделение гормонов в кровь.

Выводы. Комбинированное воздействие прерывистой нормобарической гипоксии и мелатонина приводит к появлению морфологических признаков снижения активности экзокринной части поджелудочной железы у гипертензивных крыс. Активность эндокринной функции железы у этих животных возрастает.

Ключевые слова:

поджелудочная железа, прерывистая гипоксия, мелатонин, артериальная гипертензия.

Патология. – 2019. – Т. 16, № 2(46). – С. 195–199

DOI: 10.14739/2310-1237.2019.2.177123

*E-mail: biolag@ukr.net

Комбінований вплив переривчастої нормобаричної гіпоксії та мелатоніну на морфологічні зміни підшлункової залози спонтанно-гіпертензивних щурів

Р. В. Янко, М. І. Левашов, І. Г. Літовка, С. Л. Сафонов

Мета роботи – дослідити морфологічні зміни підшлункової залози (ПЗ) спонтанно-гіпертензивних тварин після комбінованого впливу переривчастої нормобаричної гіпоксії (ПНГ) і мелатоніну.

Матеріали та методи. Дослідження виконали навесні на 24 спонтанно-гіпертензивних щурах-самцях (лінія SHR). Піддослідним тваринам щодня подавали гіпоксичну газову суміш (12 % кисню в азоті) в переривчастому режимі: 15 хвилин деоксигенация/15 хвилин реоксигенация протягом 2 годин. Цим самим щурам щодня перорально вводили екзогенний мелатонін о 10.00 у дозі 5 мг/кг.

Тривалість експерименту – 28 діб. З тканини ПЗ виготовляли гістологічні препарати за стандартною методикою. На цифрових зображеннях препаратів здійснювали морфометрію за допомогою комп'ютерної програми ImageJ.

Результати. На підставі змін морфометричних показників (зменшення розмірів ацинусів, екзокриноцитів, висоти епітелію) можна припустити, що поєднана дія ПНГ і мелатоніну знижує активність екзокринної функції ПЗ.

В ендокринній частині ПЗ дослідних тварин виявили морфологічні ознаки її активації: збільшилися лінійні розміри острівців Лангерганса, кількість і щільність розміщення у них ендокриноцитів.

Встановлене зменшення ширини прошарків міжчасточкової та міжацинусної сполучної тканини можна вважати проявом механізму структурної адаптації, що забезпечує полегшення транспорту кисню та поживних речовин до паренхіматозних елементів ПЗ і виділення гормонів у кров.

Висновки. Комбінований вплив переривчастої нормобаричної гіпоксії та мелатоніну має морфологічні ознаки зниження активності екзокринної частини підшлункової залози в гіпертензивних щурів. Водночас активність ендокринної функції залози в цих тварин зростає.

Ключові слова:

підшлункова залоза, переривчаста гіпоксія, мелатонін, артеріальна гіпертензія.

Патологія. – 2019. – Т. 16, № 2(46). – С. 195–199

Key words:
pancreas, hypoxia,
melatonin,
hypertension.

Pathologia
2019; 16 (2), 195–199

The combined effect of intermittent normobaric hypoxia and melatonin on the morphological changes of the spontaneously hypertensive rats pancreas

R. V. Yanko, M. I. Levashov, I. H. Litovka, S. L. Safonov

The aim of the study was to investigate the morphological changes in the pancreas of spontaneously hypertensive animals after the combined effect of intermittent normobaric hypoxia (INH) and melatonin.

Materials and methods. The study was carried out in spring on 24 spontaneously hypertensive male rats (SHR line). The experimental animals were daily given a hypoxic gas mixture (12 % oxygen in nitrogen) in an intermittent mode: 15 min deoxygenation/15 min reoxygenation for 2 hours. The same rats were daily administered orally with exogenous melatonin at 10.00 a dose of 5 mg/kg. The duration of the experiment was 28 days. Histological preparations were prepared according to a standard procedure. Morphometry of the digital images of preparations was performed using the computer program ImageJ.

Results. Based on changes in morphometric parameters (reduction in the size of acini, exocrinocytes, height of the epithelium), it can be assumed that the combined effect of INH and melatonin reduces the activity of the exocrine function of the pancreas. In the endocrine part of the pancreas of experimental animals morphological signs of its activation were noted: the linear dimensions of the Langerhans islets, the number and the density of their endocrine cells increased. Experimental animals also showed a decrease in the width of interlobular and interacinar interlayers of connective tissue, which can be considered as a manifestation of the mechanism of structural adaptation that facilitates the transport of oxygen and nutrients to the parenchymal elements of the pancreas.

Conclusions. The combined effect of intermittent normobaric hypoxia and melatonin leads to the appearance of morphological signs of a decrease in the activity of the exocrine part of the pancreas in hypertensive rats. At the same time, the activity of the endocrine gland function in these animals increased.

Гипертоническая болезнь – одно из наиболее распространенных заболеваний сердечно-сосудистой системы человека. В промышленно развитых странах до 40 % взрослого населения страдают этой патологией, а среди лиц пожилого возраста ее распространенность достигает 50–65 %. Известно, что поджелудочная железа (ПЖ) принимает опосредствованное участие (через систему калликреин-кинина) в регуляции уровня кровяного давления. С другой стороны, длительная и стойкая артериальная гипертензия (АГ) может приводить к необратимым морфологическим изменениям в ПЖ и снижать ее функциональную активность [1]. В этой связи возрастает актуальность разработки новых эффективных методов профилактики и лечения нарушений функций ПЖ у лиц, страдающих гипертонической болезнью. Полагают, что одним из таких методов может быть использование прерывистой нормобарической гипокситерапии (ПНГ) и мелатонина [2,3].

Работы, в которых исследовали комбинированное воздействие ПНГ и мелатонина на морфофункциональное состояние ПЖ, в доступной научной литературе не найдены. Большинство авторов изучали раздельное влияние этих двух факторов на функциональную активность ПЖ. Эти исследования были выполнены на разных видах экспериментальных животных, с применением различных дозировок и схем введения мелатонина, режимов подачи гипоксической газовой смеси, различной продолжительностью и сезонностью проведения экспериментов, что не позволяет дать однозначную оценку полученным результатам [3–5].

Цель работы

Исследовать морфологические изменения поджелудочной железы спонтанно-гипертензивных животных после комбинированного воздействия прерывистой нормобарической гипоксии и мелатонина.

Материалы и методы исследования

Исследование проведено в весенний период на 24 спонтанно-гипертензивных крысах-самцах (линия SHR). Возраст крыс на конец эксперимента составлял 4 месяца, масса – 270 ± 10 г. Крысы находились в унифицированных условиях на стандартном рационе питания. Артериальное давление у крыс определяли неинвазивным методом на хвостовой артерии. Все измерения проводили с помощью сфигмоманометра (S-2 SHE, ФРГ). В эксперимент брали крыс с систолическим давлением не ниже 145 мм рт. ст.

Животных разделили на 2 группы: I – контроль, II – подопытные крысы, которых подвергали совместному воздействию мелатонина и ПНГ. Для проведения ежедневных сеансов гипоксического воздействия крыс размещали в герметичной камере, в которую подавали гипоксическую газовую смесь (12 % кислорода в азоте) в прерывистом режиме (15 минут деоксигенация/15 минут реоксигенация в течение 2 часов) с помощью мембранного газоразделительного элемента. Все оставшееся время суток (22 часа) крысы дышали атмосферным воздухом. Подопытным животным также ежедневно перорально вводили экзогенный мелатонин (Unipharm Inc., США) в 10.00 в дозе 5 мг/кг. Общая продолжительность эксперимента составляла 28 суток. Крыс декапитировали под легким эфирным наркозом в соответствии с требованиями международных принципов Европейской конвенции (Страсбург, 1985).

Для морфологических и морфометрических исследований из ткани ПЖ изготавливали гистологические препараты по стандартной методике: фиксировали в жидкости Буэна, обезвоживали в спиртах возрастающей концентрации и диоксане, заливали в парафин. Срезы окрашивали гематоксилином Бемера и эозином, а для выявления элементов соединительной ткани – методом ван Гизона и Массона [6]. При использовании цифровой камеры микропрепараты

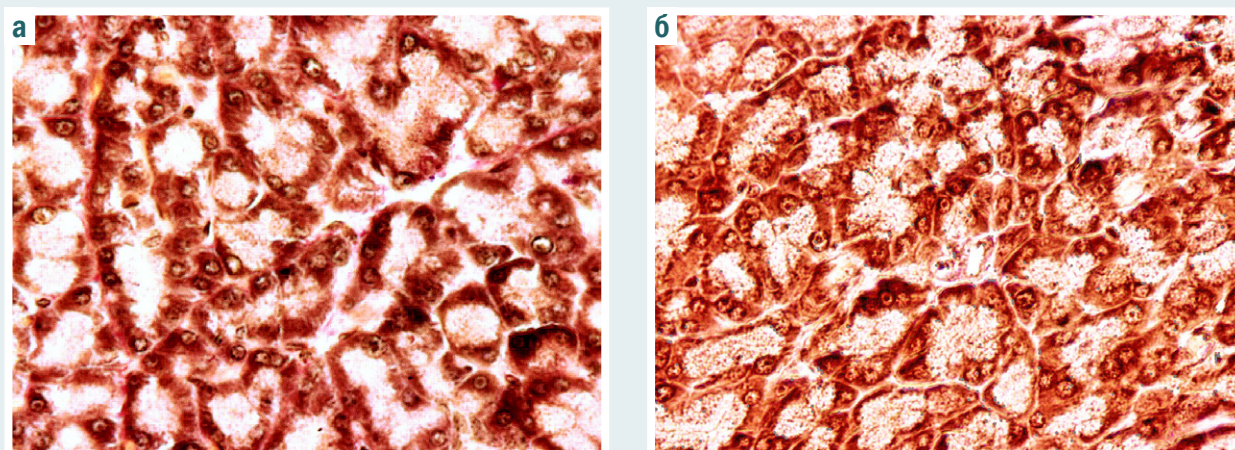


Рис. 1. Микрофотография экзокринной части поджелудочной железы контрольной (а) и подопытной (б) крысы. Окраска по ван Гизону. Ув. $\times 800$.

фотографировали на микроскопе Nikon (Япония). На цифровых изображениях препаратов осуществляли морфометрию с помощью компьютерной программы ImageJ.

На гистологических срезах ткани ПЖ проводили гистоморфометрический анализ экзо- и эндокринной части органа. В экзокринной части железы измеряли диаметр и площадь поперечного сечения ацинусов, высоту и площадь экзокриноцитов, их ядер и цитоплазмы, подсчитывали количество ядрышек в ядрах экзокриноцитов и среднее количество клеток в ацинусе. В эндокринной части железы подсчитывали среднее количество панкреатических островков на единицу площади (500 мкм^2) и количество экзокриноцитов, измеряли площадь и диаметр поперечного сечения островков, а также определяли плотность размещения клеток. Количество экзокриноцитов считали на один островок. Плотность размещения экзокриноцитов определяли по формуле: $p = N / S$, где N – количество экзокриноцитов в островке (штук), S – площадь островка (мкм^2). Для определения состояния соединительнотканых элементов в железе измеряли ширину прослоек междольковой и межацинусной соединительной ткани.

Полученные данные обрабатывали методами вариационной статистики с помощью программного обеспечения Statistica 6.0 for Windows и программы Microsoft Excel 2010. Достоверность различий между контрольной и подопытной группами оценивали по t -критерию Стьюдента после предварительной проверки на нормальность распределения. Различия считали достоверными при значении $p < 0,05$.

Результаты

Форма ацинусов ткани ПЖ подопытных крыс была довольно разнообразной: округлой, овальной, продолговато-удлиненной. Цитоплазма экзокриноцитов имела хорошо выраженную зернистость, особенно по направлению к апикальному полюсу. Ядро размещалось у основания и содержало ядрышки (рис. 1).

Таблица 1. Гистоморфометрические показатели экзокринной части поджелудочной железы ($n = 12$, $M \pm m$)

Показатели	Контроль	Гипоксия + мелатонин
Диаметр ацинуса, мкм	$32,40 \pm 0,63$	$28,80 \pm 0,56^*$
Площадь ацинуса, мкм^2	$974,0 \pm 41,7$	$754,0 \pm 11,8^*$
Высота эпителия ацинуса, мкм	$12,90 \pm 0,42$	$11,10 \pm 0,36^*$
Площадь, мкм^2 :		
– экзокриноцита	$122,30 \pm 9,28$	$92,20 \pm 5,05^*$
– ядра	$19,5 \pm 1,8$	$14,70 \pm 0,83^*$
– цитоплазмы	$102,80 \pm 7,64$	$77,5 \pm 4,4^*$
Ядерно-цитоплазматическое соотношение	$0,190 \pm 0,006$	$0,19 \pm 0,01$
Количество экзокриноцитов в ацинусе, шт.	$8,80 \pm 0,38$	$8,10 \pm 0,17$
Количество ядрышек в ядре экзокриноцита, шт.	$1,40 \pm 0,05$	$1,77 \pm 0,02^*$
Ядрышко-ядерное соотношение	$0,072 \pm 0,007$	$0,120 \pm 0,006^*$
Ширина соединительной ткани, мкм:		
– междольковая	$2,48 \pm 0,34$	$1,72 \pm 0,09^*$
– межацинусная	$0,90 \pm 0,04$	$0,66 \pm 0,02^*$

*: $p < 0,05$ – достоверность различий по сравнению с контролем.

Таблица 2. Гистоморфометрические показатели эндокринной части поджелудочной железы ($n = 12$, $M \pm m$)

Островки Лангерганса	Контроль	Гипоксия + мелатонин
Количество (на 500 мкм^2), шт.	$1,15 \pm 0,15$	$1,17 \pm 0,23$
Площадь, мкм^2	8602 ± 181	8991 ± 194
Диаметр, мкм	$76,10 \pm 8,56$	$89,00 \pm 2,17^*$
Количество экзокриноцитов в островке, шт.	$70,80 \pm 4,97$	$90,9 \pm 7,3^*$
Плотность размещения экзокриноцитов, шт./ мкм^2	$0,0080 \pm 0,0008$	$0,0100 \pm 0,0009^*$

*: $p < 0,05$ – достоверность различий по сравнению с контролем.

Сочетанное воздействие ПНГ и мелатонина приводило к уменьшению размеров как самих ацинусов ПЖ, так и размещенных в них экзокриноцитов. Средний диаметр и площадь ацинусов, а также высота их эпителия у подопытных крыс были меньше, чем у контрольных животных на 11 %, 23 % и 14 % ($p < 0,05$) соответственно. Общее количество экзокриноцитов в ацинусах имело также отчетливо выраженную тенденцию к снижению. Площадь экзокриноцитов, их ядер и цитоплазмы у подопытных животных была достоверно меньше, чем у контрольных на 24 %, 25 %

и 25 % соответственно. Однако количество ядрышек в ядрах экзокриноцитов и показатель ядрышко-ядерного соотношения были больше, чем в контроле на 26 % и 67 % ($p < 0,05$) соответственно (табл. 1).

Характер изменений гистоморфометрических показателей эндокринной части поджелудочной железы крыс после воздействия ПНГ и мелатонина имел противоположную направленность. Островки Лангерганса у подопытных крыс были разного размера и формы. Их средний диаметр на 17 % больше ($p < 0,05$), чем у контрольных. Количество и плотность размещения экзокриноцитов в островках также достоверно больше на 28 % и 25 % соответственно (табл. 2).

После сочетанного воздействия ПНГ и мелатонина установлено достоверное уменьшение ширины прослоек междольковой и межацинусной соединительной ткани на 31 % и 27 % соответственно по сравнению с контролем (табл. 1). Это может свидетельствовать об относительном уменьшении площади стромы и количества соединительнотканых элементов в ПЖ подопытных крыс.

Обсуждение

Полученные данные свидетельствуют, что 28-суточное сочетанное воздействие ПНГ и мелатонина оказывает различный эффект на морфофункциональное состояние экзо- и эндокринной части ПЖ спонтанно-гипертензивных крыс. Характер изменений большинства гистоморфометрических показателей (снижение размеров ацинусов, экзокриноцитов, высоты эпителия) позволяет предположить, что сочетанное воздействие этих факторов имеет тормозящее влияние на экзокринную функцию ПЖ. В эндокринной части ПЖ подопытных животных отмечали морфологические признаки ее активации: увеличивались линейные размеры островков Лангерганса, количество и плотность размещения в них экзокриноцитов.

Ранее проведены гистоморфометрические исследования ПЖ крыс линии SHR такого же возраста после раздельного воздействия ПНГ и мелатонина в весенний период. Установлено, что 28-суточное воздействие ПНГ приводило к снижению активности экзокринной части ПЖ. Об этом свидетельствовало достоверное уменьшение размеров ацинусов, экзокриноцитов, высоты эпителия ацинусов. После введения мелатонина наблюдали незначительное повышение активности экзокринной части железы. Активность эндокринной части ПЖ как после воздействия ПНГ, так и после введения мелатонина имела признаки возрастания: увеличивались размеры и количество островков Лангерганса, а также количество размещенных в них экзокриноцитов. Ширина прослоек соединительной ткани уменьшалась независимо от характера действующего фактора [7,8].

В других экспериментах изучили влияние сочетанного воздействия ПНГ и мелатонина на морфологические изменения ПЖ нормотензивных крыс линии Вистар. Показано, что при таком воздействии у этих крыс появляются признаки повышения активности экзо- и эндокринной функции ПЖ.

Данные научной литературы о влиянии ПНГ на морфофункциональное состояние ПЖ малочисленны. Большинство работ посвящено исследованию воздействия гипоксических газовых смесей на эндокринную часть железы. Показано, что адаптация к прерывистой гипоксии оказывает благоприятное влияние на углеводный обмен у крыс, что проявилось в снижении уровня глюкозы, увеличении уровня инсулина в крови, возрастании площади панкреатических островков и количества в них β -клеток, ингибировании разрушения островков и образовании новых β -клеток в ацинозной ткани [9,10].

В исследованиях ряда авторов показано: мелатонин активирует пролиферацию β -клеток, способствует образованию новых островков и повышению уровня инсулина в крови [11]. Однако другие исследователи рассматривают мелатонин как ингибитор синтеза и высвобождения инсулина [12]. Показано также, что введение мелатонина (в дозе 3 мг/кг и 5 мг/кг) способствует снижению артериального давления у лиц, страдающих сахарным диабетом и гипертонической болезнью [3].

Выводы

1. Сочетанное воздействие прерывистой нормобарической гипоксии и мелатонина приводит к изменению морфометрических показателей как экзокринной, так и эндокринной части ПЖ. Уменьшение размеров ацинусов, экзокриноцитов и высоты эпителия может свидетельствовать о снижении активности экзокринной функции ПЖ. В эндокринной части железы подопытных животных отмечали морфологические признаки ее активации: увеличивались линейные размеры островков Лангерганса, количество и плотность размещения в них экзокриноцитов.

2. Уменьшение ширины прослоек междольковой и межацинусной соединительной ткани после сочетанного воздействия ПНГ и мелатонина можно рассматривать как проявление механизма структурной адаптации, обеспечивающей облегчение транспорта кислорода к паренхиматозным элементам железы и улучшение условий для протекания процессов метаболизма и проникновения гормонов через гистогематический барьер в кровь.

3. Результаты исследования представляют практический интерес при использовании курса прерывистой нормобарической гипокситерапии и препарата мелатонина для повышения активности эндокринной функции ПЖ у людей, страдающих сахарным диабетом и гипертонической болезнью.

Перспективы дальнейших исследований заключаются в необходимости накопления новых данных о возрастных особенностях морфологических и функциональных изменений состояния поджелудочной железы гипертензивных животных при сочетанном воздействии прерывистой гипоксии и мелатонина, подбора оптимальных режимов воздействия гипоксических газовых смесей и дозы экзогенного мелатонина и т.д.

Конфликт интересов: отсутствует.

Conflicts of interest: authors have no conflict of interest to declare.

Надійшла до редакції / Received: 12.09.2018

Після доопрацювання / Revised: 15.11.2018

Прийнято до друку / Accepted: 17.04.2019

Сведения об авторах:

Янко Р. В., канд. биол. наук, старший научный сотрудник, Институт физиологии имени А. А. Богомольца НАН Украины, г. Киев.

ORCID ID: 0000-0002-0397-7517

Левашов М. И., д-р мед. наук, зав. отделом клинической физиологии соединительной ткани, Институт физиологии имени А. А. Богомольца НАН Украины, г. Киев.

ORCID ID: 0000-0003-1354-2047

Литовка И. Г., д-р биол. наук, ведущий научный сотрудник, Институт физиологии имени А. А. Богомольца НАН Украины, г. Киев.

ORCID ID: 0000-0001-9163-3572

Сафонов С. Л., ведущий инженер, Институт физиологии имени А. А. Богомольца НАН Украины, г. Киев.

Відомості про авторів:

Янко Р. В., канд. биол. наук, старший науковий співробітник, Інститут фізіології імені О. О. Богомольця НАН України, м. Київ.

Левашов М. І., д-р мед. наук, зав. відділу клінічної фізіології сполучної тканини, Інститут фізіології імені О. О. Богомольця НАН України, м. Київ.

Литовка І. Г., д-р біол. наук, провідний науковий співробітник, Інститут фізіології імені О. О. Богомольця НАН України, м. Київ.

Сафонов С. Л., провідний інженер, Інститут фізіології імені О. О. Богомольця НАН України, м. Київ.

Information about authors:

Yanko R. V., PhD (Biol), Senior Researcher, Bogomoletz Institute of Physiology NAS of Ukraine, Kyiv.

Levashov M. I., MD, PhD, DSc, Senior Researcher, Head of the Department of Clinical Physiology of Connective Tissue, Bogomoletz Institute of Physiology NAS of Ukraine, Kyiv.

Litovka I. H., PhD, DSc (Biol), Senior Researcher, Leading Researcher, Bogomoletz Institute of Physiology NAS of Ukraine, Kyiv.

Safonov S. L., Leading Engineer, Bogomoletz Institute of Physiology NAS of Ukraine, Kyiv.

Список литературы

- [1] Cruickshank A. H., Benbow E. W. Pathology of the pancreas. Berlin, Heidelberg, New York, Tokyo: Springer-Verlag, 1995.
- [2] Березовский В. А. Природная и инструментальная оротерапия. Донецк: Заславский А.Ю., 2012. 306 с.
- [3] The effect of melatonin on circadian blood pressure in patients with type 2 diabetes and essential hypertension / M. Mozdžan et al. *Arch Med Sci.* 2014. Vol. 10. Issue 4. P. 669–75. doi: 10.5114/aoms.2014.44858
- [4] Effects of different periods of hypoxic training on glucose metabolism and insulin sensitivity / T. Morishima et al. *Clin Physiol Funct Imaging.* 2015. Vol. 35. Issue 2. P. 104–09. doi: 10.1111/cpf.12133
- [5] Oxygen: a master regulator of pancreatic development? / C. A. Fraker et al. *Biol Cell.* 2009. Vol. 101. Issue 8. P. 431–40. doi: 10.1042/BC20080178
- [6] Журавлева С. А. Гистология. Практикум. Минск: Высшая школа, 2013. 320 с.
- [7] Янко Р. В., Плотникова Л. Н., Чака Е. Г. Влияние прерывистой нормобарической гипоксии на морфофункциональное состояние поджелудочной железы спонтанно-гипертензивных крыс. *Актуальні проблеми сучасної медицини: Вісник Української медичної стоматологічної академії.* 2017. Т. 17. Вип. 4(60). Ч. 1. С. 68–71.
- [8] Реакція підшлункової залози спонтанно-гіпертензивних щурів на дію екзогенного мелатоніну у весняний та осінній періоди року / Р. В. Янко та ін. *Вісник Дніпропетровського університету. Біологія, медицина.* 2016. Т. 7. №2. С. 90–95. doi: 10.15421/021616
- [9] Pancreatic β cell proliferation by intermittent hypoxia via up-regulation of Reg family genes and HGF gene / H. Ota et al. *Life Sci.* 2013. Vol. 93. Issue 18–19. P. 664–72. doi: 10.1016/j.lfs.2013.09.001
- [10] Особливості експресії білків BCL-2, P53 та проліферативної активності в панкреатичних острівцях під впливом переривчастої гіпоксії за умов експерименту / Ю. М. Колесник та ін. *Вісник морфології.* 2014. Т. 20. №2. С. 366–369.

- [11] Кушнір Ю., Давиденко І. Вплив мелатоніну на стан острівців Лангерганса підшлункової залози в алоксандіабетичних щурів. *Світ медицини та біології.* 2009. №4. С. 31–35.
- [12] Common variant in MTNR1B associated with increased risk of type 2 diabetes and impaired early insulin secretion / V. Lyssenko et al. *Nat Genet.* 2009. Vol. 41. Issue 1. P. 82–8. doi: 10.1038/ng.288

References

- [1] Cruickshank A. H., & Benbow E. W. (1995). *Pathology of the pancreas.* Berlin, Heidelberg, New York, Tokyo: Springer-Verlag.
- [2] Березовский, В. А. (2012). *Природная и инструментальная оротерапия [Natural and instrumental orotherapy].* Doneck. [in Russian].
- [3] Mozdžan, M., Mozdžan, M., Chalubinski, M., Wojdan, K. & Broncel, M., (2014). The effect of melatonin on circadian blood pressure in patients with type 2 diabetes and essential hypertension. *Arch Med Sci.*, 10(4), 669–75. doi: 10.5114/aoms.2014.44858
- [4] Morishima, T., Hasegawa, Y., Sasaki, H., Kurihara, T., Hamaoka, T., & Goto K. (2015). Effects of different periods of hypoxic training on glucose metabolism and insulin sensitivity. *Clin Physiol Funct Imaging.* 35(2), 104–9. doi: 10.1111/cpf.12133
- [5] Fraker, C. A., Ricordi, C., Inverardi, L., & Domínguez-Bendala, J. (2009). Oxygen: a master regulator of pancreatic development? *Biol Cell.*, 101(8), 431–40. doi: 10.1042/BC20080178
- [6] Zhuravleva, S. A. (2013). *Gistologiya. Praktikum [Histology. Workshop].* Minsk: Vyshejschaya shkola. [in Russian].
- [7] Yanko, R. V., Plotnikova, L. N., & Chaka, E. G. (2017). Vliyanie preryvistoy normobaricheskoy gipoksii na morfofunktsional'noe sostoyanie podzheludochnoy zhelezy spontanno-gipertenzivnykh kryis [Effect of intermittent normobaric hypoxia on morphofunctional state of pancreas in spontaneously hypertensive rats]. *Aktual'ni problemy suchasnoi medytsyny: Visnyk Ukrain'skoi medichnoi stomatologichnoi akademii.* 17, 4(60), 1, 68–71. [in Russian].
- [8] Yanko, R., Berezovsky, V., Levashov, M., Plotnikova, L., & Chaka, O. (2016). Reaktsiia pidshlunkovoi zalozy spontanno-gipertenzivnykh shhuriv na diu ekzohennoho melatoninu u vesnianyi ta osinnii periody roku [Pancreatic response of spontaneously hypertensive rats to the exogenous administration of melatonin in the spring and autumn]. *Visnyk Dnipropetrovskoho universytetu. Biologia, medytsyna.* 7(2), 90–95. [in Ukrainian]. doi: 10.15421/021616
- [9] Ota, H., Itaya-Hironaka, A., Yamauchi, A., Sakuramoto-Tsushima, S., Miyaoka, T., Fujimura, T., et al. (2013). Pancreatic β cell proliferation by intermittent hypoxia via up-regulation of Reg family genes and HGF gene. *Life Sci.*, 93(18–19), 664–72. doi: 10.1016/j.lfs.2013.09.001
- [10] Kolesnyk, Y. M., Abramov, A. V., Ivanenko, T. V., & Zhulinskyi, V. O. (2014). Osoblyvosti ekspresii bilkiv BCL-2, P53 ta proliferativnoi aktivnosti v pankreatychnykh ostrivtsiakh pid vplyvom prereryvchastoi hipoksii za umov eksperymentu [The features of expression of BCL-2 and P53 proteins and proliferative activity in pancreatic islets under the influence of intermittent hypoxia in experimental conditions]. *Visnyk morfologii.* 20(2), 366–69. [in Ukrainian].
- [11] Kushnir, A. Yu., & Davydenko, I. S., (2009). Vplyv melatoninu na stan ostrivtsiv Langergansa pidshlunkovoi zalozy v aloksandiabetichnykh shhuriv [Influence of melatonin on condition of the langergans isles of the pancreas in alloxandibetic rats]. *Svit medytsyny ta biolohii.* 4, 31–35. [in Ukrainian].
- [12] Lyssenko, V., Nagorny, C. L., Erdos, M. R., Wierup, N., Jonsson, A., Spégel, P., et al. (2009). Common variant in MTNR1B associated with increased risk of type 2 diabetes and impaired early insulin secretion. *Nat Genet.*, 41(1), 82–8. doi: 10.1038/ng.288

Efficiency of medical and physical rehabilitation in patients who suffered from cerebral ischemic stroke

O. A. Koziolkin^{A,C,E,F}, S. O. Miedvedkova^{*B-D}, L. O. Shevchenko^{A-C}, I. M. Liakhova^{A-C},
S. M. Malakhova^{B,C}, O. O. Lisova^{B,C}, O. O. Cherepok^{B,C}

Zaporizhzhia State Medical University, Ukraine

A – research concept and design; B – collection and/or assembly of data; C – data analysis and interpretation; D – writing the article; E – critical revision of the article; F – final approval of the article

Key words:

stroke, stroke rehabilitation.

Pathologia

2019; 16 (2), 200–206

DOI:

10.14739/2310-1237.
2019.2.177125

*E-mail:

s.medvedkova@gmail.com

Objective. The purpose is to increase the efficiency of medical and physical rehabilitation in patients who suffered from cerebral ischemic stroke (CIS) with the help of differentiated use of rehabilitation measures depending on the severity of neurological disorders and comorbid states.

Materials and methods. In the clinic of nerve diseases of Zaporizhzhia State Medical University we observed 305 patients (213 men and 92 women, average age is 57.93 ± 0.43 years old) in the recovery period of CIS. All patients were clinically and neurologically examined according to a specially designed protocol using modern scales – NIHSS, mRS on the 10th, 30th, 90th and 180th day of the disease and differentiated treatment in accordance with standards and protocols for the assistance to patients who suffer from stroke. Patients with CIS were divided into four groups. The first group included 111 patients (36.4 %) with CIS, among whom the severity of post-stroke disorders was mild (state on NIHSS ≤ 7 points), without comorbid conditions. The second group consisted of 120 patients (39.3 %) also with a mild degree of post-stroke disorders (state on NIHSS ≤ 7 points) and the comorbidity (heart pathology, diabetes mellitus, chronic obstructive pulmonary disease of the IInd stage). The third group included 36 patients (11.8 %) with CIS, among whom the severity of post-stroke disorders was moderate and obvious (state on NIHSS > 7 points), without comorbidity. The fourth group consisted of 38 patients (12.5 %) with moderate and severe post-stroke disorders (state on NIHSS > 7 points) and comorbid pathology. Statistical analysis was carried out using descriptive statistics methods. The interrelation between qualitative features was evaluated according to the criterion of the Pearson's chi-square test.

Results. As a result of the treatment among the patients in group I, 97 patients (87.4 %) (index mRS 0–2) had a favorable outcome, relatively favourable one (index mRS ≥ 3 points) – only 14 (12.6 %); in group II, 104 patients (86.7 %) achieved favorable treatment, relatively favorable one – 16 (13.3 %); in group III – a favorable outcome was recorded in 13 patients (36.1 %), relatively favorable – in 23 (63.9 %), and in group IV – a favorable outcome was revealed in 13 patients (34.2 %), relatively favorable one – in 25 (65.8 %).

Conclusions. The differentiated application of medical and physical rehabilitation in patients with CIS in different groups, taking into account the individual prognosis of the recovery period and selection of methods and ways of treatment, has improved significantly the effectiveness of rehabilitation measures.

Ключові слова:

інсульт, реабілітація інсульту.

Патологія. – 2019. –

Т. 16, № 2(46). –
С. 200–206

Ефективність медичної та фізичної реабілітації у хворих, які перенесли мозковий ішемічний інсульт

О. А. Козьолкін, С. О. Медведькова, Л. О. Шевченко, І. М. Ляхова, С. М. Малахова, О. О. Лісова, О. О. Черепок

Мета роботи – підвищити ефективність медичної та фізичної реабілітації у хворих, які перенесли мозковий ішемічний інсульт (МІІ), шляхом диференційованого застосування реабілітаційних заходів залежно від тяжкості неврологічних розладів і наявності коморбідних станів.

Матеріали та методи. У клініці нервових хвороб Запорізького державного медичного університету під нашим спостереженням перебували 305 хворих (213 чоловіків і 92 жінки, середній вік – 57.93 ± 0.43 року) у відновному періоді МІІ. Усім хворим виконали клініко-неврологічне дослідження за спеціально розробленим протоколом, використовуючи сучасні шкали (NIHSS, mRS) на 10, 30, 90 і 180 добу захворювання, а також диференційоване лікування за стандартами та протоколами надання допомоги хворим на інсульт. Пацієнтів із МІІ поділили на 4 групи. У I групу увійшли 111 (36,4 %) пацієнтів із МІІ, в яких був легкий ступінь вираженості післяінсультних розладів (стан за NIHSS ≤ 7 балів), без коморбідних станів. II групу становили 120 (39,3 %) пацієнтів із легким ступенем післяінсультних розладів (стан за NIHSS ≤ 7 балів) і наявністю коморбідної патології (патологія серця, цукровий діабет, хронічне обструктивне захворювання легень II стадії). У III групу увійшли 36 (11,8 %) хворих на МІІ, в яких ступінь вираженості післяінсультних розладів був помірним і вираженим (стан за NIHSS > 7 балів), без коморбідної патології. IV група – 38 (12,5 %) хворих із помірними та вираженими післяінсультними розладами (стан за NIHSS > 7 балів) і коморбідною патологією. Статистичний аналіз виконали, використовуючи методи описової статистики. Наявність взаємозв'язку між якісними ознаками оцінювали за критерієм χ^2 Пірсона.

Результати. У результаті лікування хворих I групи сприятливий результат (значення mRS 0–2 бали) мали 97 (87,4 %) пацієнтів, відносно сприятливий (значення mRS ≥ 3 бали) – тільки 14 (12,6 %); у II групі сприятливий наслідок визначили у 104 (86,7 %) пацієнтів, відносно сприятливий – у 16 (13,3 %); у III групі сприятливий результат зафіксували у

13 (36,1 %) пацієнтів, відносно сприятливий – у 23 (63,9 %); у IV групі сприятливий наслідок встановили у 13 (34,2 %) пацієнтів, відносно сприятливий – у 25 (65,8 %).

Висновки. Диференційоване застосування медичної та фізичної реабілітації у хворих на МІІ у різних групах з урахуванням індивідуального прогнозу результату відновного періоду та підбором методів і способів лікування дали змогу суттєво підвищити ефективність реабілітаційних заходів.

Эффективность медицинской и физической реабилитации у больных, перенесших мозговой ишемический инсульт

А. А. Козелкин, С. А. Медведкова, Л. А. Шевченко, И. Н. Ляхова, С. Н. Малахова, О. А. Лисовая, А. А. Черепок

Цель работы – повысить эффективность медицинской и физической реабилитации у больных, перенесших мозговой ишемический инсульт (МИИ), путем дифференцированного применения реабилитационных мероприятий в зависимости от тяжести неврологических расстройств и наличия коморбидных состояний.

Материалы и методы. В клинике нервных болезней Запорожского государственного медицинского университета под наблюдением находились 305 больных (213 мужчин и 92 женщины, средний возраст – 57,93 ± 0,43 года) в восстановительном периоде МИИ. Всем больным проводили клинко-неврологическое исследование по специально разработанному протоколу с использованием современных шкал (NIHSS, mRS) на 10, 30, 90 и 180 сутки заболевания и дифференцированное лечение согласно стандартов и протоколов оказания помощи больным инсультом. Пациенты с МИИ разделены на 4 группы. В I группу вошли 111 (36,4 %) пациентов с МИИ, у которых степень выраженности постинсультных расстройств была легкой (состояние по NIHSS ≤ 7 баллов), без коморбидных состояний. II группа состояла с 120 (39,3 %) пациентов, также с легкой степенью постинсультных расстройств (состояние по NIHSS ≤ 7 баллов) и наличием коморбидной патологии (патология сердца, сахарный диабет, хроническое обструктивное заболевание легких II стадии). В III группу вошли 36 (11,8 %) больных с МИИ, у которых степень выраженности постинсультных расстройств была умеренная и выраженная (состояние по NIHSS >7 баллов), без коморбидной патологии. IV группу составили 38 (12,5 %) больных с умеренными и выраженными постинсультными расстройствами (состояние по NIHSS >7 баллов) и коморбидной патологией. Статистический анализ проведен с использованием методов описательной статистики. Наличие взаимосвязи между качественными признаками оценивали по критерию хи-квадрат Пирсона.

Результаты. В результате лечения больных I группы благоприятный исход (значение mRS 0–2 балла) имели 97 (87,4 %) пациентов, относительно благоприятный (значение mRS ≥ 3 балла) – только 14 (12,6 %); во II группе благоприятный исход был у 104 (86,7 %) пациентов, относительно благоприятный – у 16 (13,3 %); в III группе благоприятный исход зафиксирован у 13 (36,1 %) пациентов, относительно благоприятный – у 23 (63,9 %), а в IV группе благоприятный исход отмечен у 13 (34,2 %) пациентов, относительно благоприятный – у 25 (65,8 %).

Выводы. Дифференцированное применение медицинской и физической реабилитации у больных МИИ в разных группах с учетом индивидуального прогноза выхода восстановительного периода и подбором методов, способов лечения позволило значительно повысить эффективность реабилитационных мероприятий.

Ключевые слова:
инсульт,
реабилитация
инсульта.

Патология. – 2019. –
Т. 16, № 2(46). –
С. 200–206

Introduction

Cerebrovascular diseases and their acute forms – cerebral strokes – are one of the important problems of clinical neurology [1,5]. In Ukraine, about 100,000 brain strokes are registered annually and, unfortunately, mortality rates from them are much higher than in developed European countries [2]. Most patients who have suffered from a stroke have become persons with disability, and only 10–15 percent restore their working ability. Therefore, this problem has got not only medical, but a great socio-economic significance as well [3–5]. Unfortunately, in Ukraine the system of rehabilitation institutions is poorly developed; there are few highly skilled rehabilitation specialists, who would improve the consequences of rehabilitation.

Apart from this, rehabilitation should be carried out starting from the acute period of the disease within the limits of passive kinesiotherapy, but the largest amount of rehabilitation measures concerns the recovery period of the disease [5–10]. Therefore, the development of differentiated rehabilitation complexes with the wide use of methods and ways of medical and physical rehabilitation is timely and relevant.

Aim

In this regard, we set the objective of work: to increase the efficiency of complex treatment of patients who have suffered from cerebral ischemic stroke (CIS) by differentiated application of methods of medical and physical rehabilitation, depending on the severity of neurological disorders and the availability of comorbid states.

Material and methods

In the clinic of nerve diseases of Zaporizhzhia State Medical University 305 patients (213 men and 92 women, average age is 57.93 ± 0.43 years old) were under our observation in the recovery period of the CIS. All patients were clinically and neurologically examined according to a specially designed protocol using modern scales – NIHSS, mRS on the 10th, 30th, 90th and 180th day of the disease and differentiated treatment in accordance with standards and protocols for the assistance to stroke patients (The Order of the Ministry of Health of Ukraine No. 602 of 03.JUL.2012).

The diagnosis of CIS was based on a complex clinical-neurological and computed tomographic study of the brain (using a computer tomograph “Siemens So-

matom Spirit", Germany) on the first day of the disease. The degree of stroke severity was assessed on the stroke scale of National Institute of Health (NIHSS), the degree of functional recovery and disability was assessed on the modified Rankin scale (mRS) in the dynamics of the recovery period of the disease on the 10th, 30th, 90th, 180th day.

As a favorable outcome of the restorative period of CIS, the index of mRS 0-2 was considered, as a relatively favorable outcome – the index of mRS \geq 3 points.

The statistical analysis was carried out in the Statistica 13.0 (StatSoft Inc., № JPZ804I382130ARCN10-J) using descriptive statistics methods. The interrelation between qualitative features was evaluated according to the criterion of the Pearson's chi-square test. The interrelation was considered reliable at the level of significance $P < 0.05$.

Results

In the course of complex treatment, we were guided by the basic principles of medical and physical rehabilitation:

- early start of rehabilitation measures;
- the complexity of using all available and necessary rehabilitation measures;
- individuality of the rehabilitation program;
- the stage of rehabilitation;
- regularity and continuity throughout all stages of rehabilitation;
- social orientation of rehabilitation measures;
- use of methods to control the adequacy of loads and the effectiveness of rehabilitation.

Developing the rehabilitation program, we took into account the age, sex and profession of the patient, his motor potential, the nature and the level of the pathological process and the functional abilities of the patient. Peculiar conditions were created for the conscious active participation of the patient himself in the rehabilitation process, a positive psycho-emotional background and a psychological attitude to increase the effectiveness of the applied rehabilitation measures. The increase in physical activity was carried out gradually concerning volume, intensity, number of exercises, the number of their repetitions and the complexity of the exercises, daily and throughout the whole rehabilitation process. In a specialized department during the first year after a stroke we carried out 2–3 rehabilitation courses. We systematically used various rehabilitation methods to ensure sufficient, optimal for each patient action, allowing to improve the functional state of the patient's body.

Physical exercises were carried out in the mode of alternation of work and rest with novelty and variety of tasks. Physical activity was moderate and dosed in time, depending on the severity of the patient's condition and the comorbid pathology.

We conducted the division of all patients with CIS into 4 groups in accordance with the criteria developed by us, based on the degree of severity of poststroke disorders and the availability or absence of comorbidity. On this basis, we identified 4 groups of patients. The division of patients into groups gave us the opportunity to apply differentially various methods and ways of medical and physical rehabilitation.

Medical and physical rehabilitation for all patients with CIS was conducted according to a specially developed scheme (made by us) on all its stages, beginning from the acute period of the disease and during the recovery period for patients in four groups. So, the 1st–14th days of CIS (I–IV groups) – conducting standard medical therapy, passive kinesiotherapy, psychotherapy, speech therapist consultation in the department of acute cerebrovascular disorder (60 beds); the 15th–60th days (I–III groups) – continuation of medication therapy, active kinesiotherapy, classes with speech therapist, electrostimulation, physiotherapy, laser therapy, psychotherapy in the neuro-rehabilitation department (the 21st–28th days) and in the sanatorium with the direction of treatment of cerebrovascular diseases (24 days); the 3rd–12th months of the disease – medical and physical rehabilitation in the department of neurorehabilitation of the angioneurological center – the clinical base of the Department of Nervous Diseases of the ZSMU (the 21st–28th days) at least 2–3 courses for the I–III groups and rehabilitation clinic for the IV group.

We also developed criteria for the medical and physical rehabilitation of patients who have undergone the CIS: favorable outcome with indexes of mRS 0–2; relatively favorable outcome – mRS \geq 3 points.

We also developed the criteria of the restoration period of CIS: favorable outcome – with indexes of mRS 0–2; relatively favorable outcome – mRS \geq 3 points.

The I group included 111 patients (36.4 %) with CIS, among whom the severity of post stroke disorders was mild (statue on NIHSS \leq 7 points), without comorbid states. Patients in this group had absolute indications for in-patient treatment in the rehabilitation department.

The tasks for the patients of the first group were – complete restoration of broken functions, training of the cardiovascular system, increased tolerance to general physical activity, complete restoration of domestic and social activity and work efficiency.

Methods of rehabilitation for patients of the I group were:

Rehabilitation complexes for patients of group I:

1. Medical rehabilitation included – drug treatment (neurometabolic, vascular, anticholinesterase drugs, as for indications – sedatives and antidepressants); physiotherapy – procedures of general influence on the neck-collar zone in order to improve cerebral circulation (alternating or permanent magnetic field, electrophoresis of vessels) and others; massage of segmental zones and paretic limbs; acupuncture, laser therapy; electrostimulation of paretic muscles; classes with a speech therapist – an aphasiologist in case of aphasic disorders; psychotherapy – individual or group classes.

2. Physical rehabilitation of patients was carried out step by step. In the acute period, the emphasis was done on passive movements and gradual verticalization. After this, gradually active movements by the healthy limb firstly were added, then by paretic one (with external help) or exercises with the sending of impulses by the patient himself in the absence of active movements.

Active exercises were repeated mostly passively and were carried out either with out-of-the-way help, or under lightened conditions. Then it was recommended to include

into work the muscles of the paretic limbs in various operating modes (overcoming, static, inferior, as well as with different degree of muscle tension). Exercises directed to the increasing of the muscle strength of the paretic muscles were used. In the presence of spasticity in the paretic limbs, exercises with multiple repetition of movements with resistance overcoming (postisometric muscle relaxation – PIMR) were prescribed in different planes and directions in two or more joints. With the appearance of signs concerning the increased tone in spastic muscle groups, the number of repetitions of exercises and the degree of muscle tension was decreasing. Initially, exercises for increasing muscle strength were carried out in the range of small amplitudes, and then the amplitude increased up to full, physiological one. After that, stretching exercises were used with an increase as for the physiological length of the muscles. When performing combined movements in two or more joints, we were watching that synergies would not occur.

During the implementation of the rehabilitation program, adaptive and compensatory processes were stimulated, the volitional activity of patients was increased. Psychotherapeutic correction was aimed at alleviating and eliminating neurotic disorders existing in the majority of post-stroke patients, which complicate the implementation of rehabilitation measures. Apart from creating a psychotherapeutic environment, we conducted group exercises on therapeutic physical culture (exercise therapy), including individual and individual group classes in combination with acupressure, autogenic training, aimed at active relaxation and local stimulating effect on isolated muscle groups of paretic limbs. In the timetable, multiple physical exercises were provided: morning hygienic gymnastics, therapeutic gymnastics, independent exercise done by the patient himself. As the patient's physical activity increased, we included self-care skills training and elements of ergotherapy.

The expansion of the motor regime of patients was carried out due to various forms and methods of exercise therapy. Dosed walking and climbing stairs were one of these measures. With sufficient adaptation of the patient to physical exercises and under the supervision of the exercise therapy instructor, patients gradually increased the distance and speed of movement during dosed walking, height and speed of climbing the stairs. The rate of increase of the load as for climbing the stairs was set for each patient individually, depending on his reaction to this type of load. Also, the patients were given mechanotherapy using swivel and block simulators in a specially equipped room in the department.

The results of treatment for patients in group I were following: favorable treatment – in 97 patients (87.4 %), relatively favorable – only in 14 (12.6 %).

The second group consisted of 120 patients (39.3 %) also with mild post-stroke disorders (state on NIHSS ≤ 7 points) and comorbidity (one of the following diseases or their combination – ischemic heart disease (IHD), chronic coronary insufficiency of I–II degree, insufficiency of circulation I–A degree, normocardic or bradycardic form of permanent atrial fibrillation, unitary extrasystole, atrioventricular blockade not higher than I degree, history of myocardial infarction (over 1 year ago), COPD of II

degree, compensated or subcompensated diabetes, type II. More severe forms of concomitant diseases were not considered, since their presence was a contraindication as for the referral to the rehabilitation of patients in specialized rehabilitation departments.

The tasks of rehabilitation for patients in group II were – full or partial restoration of impaired functions, training of the cardiovascular system, increased tolerance to general physical activity, stabilization of the course of the main vascular disease; complete restoration of domestic and social activity and, if possible, capacity for work.

Rehabilitation complexes for patients of group II:

1. Medical rehabilitation: medical therapy (pathogenetic drugs – hypertensive, cardioprotective, antiarrhythmic, antidiabetic, etc.), as well as neurometabolic, vascular, anticholinesterase drugs, following the indications – sedatives, antidepressants and others; physiotherapy: hardware physiotherapy (only after patient adaptation and stabilization of his condition) – electrophoresis of the vascular on the neck-collar zone in order to improve the cerebral circulation, etc.; dosed electrostimulation of paretic muscles; massage of segmental zones and paretic limbs; acupuncture, laser puncture; classes with a speech therapist, an aphasiologist, in case of speech disorders; psychotherapy: autogenous training, for indications – group or individual classes.

2. Physical rehabilitation: physical therapy – group exercises with limitation of intensity of physical exercises (dosed physical loads is possible to add into the complex only after a 1–2-week period of adaptation of the patient and a careful bicycle ergometry examination); mechanotherapy using pendulum simulators; limited active and passive kinesiotherapy, dosed auto-mobilization, therapeutic physical training of paretic limbs.

The results of rehabilitation of patients in group II were following: favorable outcome – in 104 patients (86.7 %), relatively favorable one – in 16 (13.3 %).

36 patients (11.8 %) with CIS were included in group III. The severity of post-stroke disorders was moderate and severe (state on NIHSS >7 points), without comorbidity. Treatment in the rehabilitation department was also recommended to these patients.

The tasks of rehabilitation for patients of group III were – reduction of the severity of motor and other post-stroke disorders in the early recovery period of the disease, psychotherapeutic correction and complete restoration of household activity.

Rehabilitation complexes for patients of group III:

1. Medical rehabilitation: medical therapy, such as neurometabolic, vascular, anticholinesterase medicine, according to indications – muscle relaxants, analgesics, sedatives and antidepressants; physiotherapy: procedures of general influence on the neck-collar zone in order to improve the cerebral circulation, the effect of alternating or permanent magnetic field, vascular electrophoresis, differentiated arrangement of local physiotherapy on the paretic limbs, taking into account muscle tone (with its real increasing – warm procedures, with moderate – combining them with a selective electrostimulation; massaging of segmental zones, selective and point massage of paretic limbs; acupuncture, laser puncture; classes with a speech therapist – an aphasiologist in case

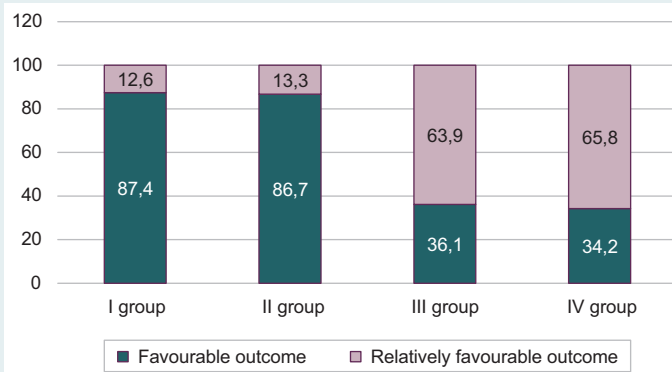


Fig. 1. Results of medical and physical rehabilitation of patients with CIS in four groups in the recovery period.

of aphasic disorders; psychotherapy: individual or group (communicative discussion) classes, autogenous training, psychogymnastics.

2. Physical rehabilitation: medical physical training – position treatment, individual exercises, training of proper walking, mechanotherapy with the use of table simulators for hands and fingers, special devices for reducing muscle tone, swing training simulators; passive kinesiotherapy and limited auto-mobilization.

The results of rehabilitation of patients in group III were following: favorable treatment – in 13 patients (34.2 %), relatively favorable – in 23 (63.9 %).

The fourth group consisted of 38 patients (12.5 %) with moderate and severe post-stroke disorders (state on NIHSS >7 points) with subcompensated and compensated comorbidity (one of the diseases – ischemic heart disease, chronic coronary insufficiency of the I-II degree, insufficiency of blood circulation I-A degree, normocardic or bradycardic form of permanent atrial fibrillation, unitary extrasystole, atrioventricular blockade not higher than I degree, history of myocardial infarction (over 1 year ago), COPD of the II degree, compensated or subcompensated diabetes, type II or their combination; indications on frequent transient ischemic attacks were mentioned in the history. This group of patients has relative indications for in-patient treatment in the department of rehabilitation.

The tasks of rehabilitation for patients of the group IV where – stabilization of the course of the main vascular disease, adaptation to everyday household loads, reduction of the severity of motor and other post-stroke disorders, psychotherapeutic correction, complete restoration of household activity.

Rehabilitation complexes for patients of group IV:

1. Medical rehabilitation: medical therapy – pathogenetic drugs (antihypertensive drugs, cardioprotectors, antiarrhythmic, antidiabetic, etc.), neuro-metabolic, vascular, anticholinesterases / symptomatic medicine (muscle relaxants, analgesics, sedatives and antidepressants); physiotherapy: hardware physiotherapy (only after patient adaptation and stabilization of his condition) – electrophoresis of the vessels on the neck-collar zone in order to improve cerebral blood flow, warm on the paretic limb with increased muscle tone, local anesthetic procedures in cases of arthralgia; electrostimulation in minimal phys-

iotherapeutic doses only after consultation with the cardiologist and physiotherapist; massaging of segmental zones, selective and point massage of paretic limbs; acupuncture; speech therapy classes; psychotherapy – individual or group (communicative discussion) classes, autogenous training, psychogymnastics.

2. Physical rehabilitation: medical physical training – position treatment, individual exercises, training of proper walking; mechanotherapy using table simulators for hands and fingers, special devices for reducing muscle tone.

The results of rehabilitation of patients in group IV were following: favorable treatment – in 13 patients (34.2 %), relatively favorable – in 25 (65.8 %).

Data on the results of medical and physical rehabilitation of patients with CIS in four groups are presented in Fig. 1.

Thus, in the I and II group, probability of the favorable outcome of the early recovery period of the CIS is significantly higher than in the III and IV groups (chi-square = 79.3; $P < 0.01$).

As a result of medical and physical rehabilitation measures out of 305 patients who suffered from CIS – 140 patients (45.9 %) were discharged to work: out of 111 patients in group I – 63 patients (56.8 %), out of 120 patients in group II – 66 (55.0 %), out of 36 patients in group III – 7 (19.4 %), out of 38 patients in group IV – 4 (10.5 %).

Discussion

Our research has shown the importance of the inspected problem of the rehabilitation of patients with CIS starting with organizational arrangements and differential usage of various methods and approaches of restorative treatment. These data are congruent with the point of view of W. J. Powers et al. (2018) and T. S. Mishchenko (2017) [1,2].

We also consider complex rehabilitation to be very important, it is made by a multidisciplinary team of specialists including rehabilitation physicians, specialists in remedial gymnastics, kinesiologists, physiotherapists and others. The nearest relatives of the patient should become active participants of the rehabilitation in order to create friendly psychological climate and optimistic mood by the patient, who aims at rehabilitation. It's necessary to coordinate the actions of all specialists according to the fact, how bad the case is and what psychological condition the patient has. These data are congruent to the point of view of C. J. Winstein et al., 2018 [5].

During the rehabilitation measures, we have noticed the positive influence on the movement rehabilitation of patients, which was evaluated in dynamics using NIHSS and mRS. This is in accord with the data of M. Morreale et al. (2016) [8].

We believe, that complex physical exercises are an important component of rehabilitation measures, the exercises are chosen for every patient individually, according to the degree of severity of kinetic deficit. This contributes to active participating of the patient in his rehabilitation and to his aiming to the positive result. Physical exercises are organized both for groups and individually under the control of instructors of remedial gymnastics. We

think, that physical exercises influence on the processes of brain plasticity, what is proven by positive dynamics of neural disorders. These data are congruent to the results of Caroline Pin-Barre, Jérôme Laurin (2015) [7].

Lately, there has been a discussion among scientists about the terms of the beginning of rehabilitation, maybe early (starting with the first 24-hour period of the disease), and also its duration [1, 10]. To our mind, the rehabilitation as passive kinesiotherapy and psychotherapy should be organized starting with the first 24-hour period of the stock, but the rehabilitation in the early recovery period, like it was mentioned in our thesis before, is more effective.

Also, we have shown, that comorbid conditions influence the results of the rehabilitation in negative way, they don't allow making active rehabilitation to the full extent. That's why the division of the patients to the groups with the identifying of the group of patients with comorbid conditions (groups II and IV) is absolutely necessary. The rehabilitation of patients who have suffered from CIS with comorbid conditions must be complex, with limitation of active methods of treatment. Our data are congruent to the results of Nelson MLA et al. (2017) [4].

The division of post-stroke patients to groups allows not only to differentially use various methods of treatment, but also to predict the disease outcome and also disablement of the patients. In Ukraine, not more than 10–15 % of patients come back to work after a stroke [4]. As a result of the complex treatment and rehabilitation measures, which were made by us, 140 patients who have suffered from CIS (45.9 %) were dismissed to come back to work, this index is much higher, than the average index in Ukraine. These data show the positive result of the research and its perspective.

Conclusions

1. In the complex of therapeutic measures in patients who have suffered from CIS, it is necessary to apply methods of medical and physical rehabilitation differentially, depending on the degree of severity of neurological disorders and the comorbid diseases.

2. Restore therapy for patients who have suffered from CIS should be conducted in a specialized rehabilitation department with trained specialists in the multidisciplinary team and equipped with the necessary equipment.

3. The results of rehabilitation of patients who suffered from CIS were better in the first and second groups, where 129 patients (55.8 %) recovered and returned to work.

4. The division of patients into groups depending on the degree of severity of post-stroke disorders and the availability or absence of comorbid conditions allows to form the volume, intensity and duration of complex rehabilitation measures differentially, taking into account the individual prognosis of the outcome of the recovery period of the CIS.

Prospects for further research. We believe that it is efficient to continue this research with the study of processes of brain plasticity, their influence on the rehabilitation of movement functions and usage of biomarkers for predicting the efficiency of the rehabilitation.

Funding

The study is funded as a part of scientific research work in Zaporizhzhia State Medical University "Improving diagnosis and treatment of cerebral circulation disorders at different stages of the disease", number of state registration 0118U007145 (2018–2023).

Conflicts of interest: authors have no conflict of interest to declare.
Конфлікт інтересів: відсутній.

Надійшла до редакції / Received: 01.04.2019

Після доопрацювання / Revised: 18.04.2019

Прийнято до друку / Accepted: 23.05.2019

Information about authors:

Kozolkin O. A., MD, PhD, DSc, Professor, Head of the Department of Nervous Diseases, Zaporizhzhia State Medical University, Ukraine.

Miedvedkova S. O., MD, PhD, DSc, Associate Professor of the Department of Family Medicine, Therapy, Cardiology and Neurology of the Faculty of Postgraduate Education, Zaporizhzhia State Medical University, Ukraine.

Shevchenko L. O., MD, PhD, DSc, Professor of the Department of Nervous Diseases, Zaporizhzhia State Medical University, Ukraine.
Liakhova I. M., PhD, Doctor of Pedagogical Sciences, Professor of the Department of Physical Rehabilitation, Sports Medicine, Physical Training and Health, Zaporizhzhia State Medical University, Ukraine.

Malakhova S. M., MD, PhD, Associate Professor of the Department of Physical Rehabilitation, Sports Medicine, Physical Training and Health, Zaporizhzhia State Medical University, Ukraine.

Lisova O. O., MD, PhD, Assistant of the Department of General Practice – Family Medicine and Internal Diseases, Zaporizhzhia State Medical University, Ukraine.

Cherepok O. O., MD, PhD, Assistant of the Department of Physical Rehabilitation, Sports Medicine, Physical Training and Health, Zaporizhzhia State Medical University, Ukraine.

Відомості про авторів:

Козьолкін О. А., д-р мед. наук, професор, зав. каф. нервових хвороб, Запорізький державний медичний університет, Україна.

Медведькова С. О., д-р мед. наук, доцент каф. сімейної медицини, терапії, кардіології та неврології ФПО, Запорізький державний медичний університет, Україна.

Шевченко Л. О., д-р мед. наук, професор каф. нервових хвороб, Запорізький державний медичний університет, Україна.

Ляхова І. М., д-р пед. наук, професор каф. фізичної реабілітації, спортивної медицини, фізичного виховання і здоров'я, Запорізький державний медичний університет, Україна.

Малахова С. М., канд. мед. наук, доцент каф. фізичної реабілітації, спортивної медицини, фізичного виховання і здоров'я, Запорізький державний медичний університет, Україна.

Лісова О. О., канд. мед. наук, асистент каф. загальної практики – сімейної медицини та внутрішніх хвороб, Запорізький державний медичний університет, Україна.

Черепок О. О., канд. мед. наук, асистент каф. фізичної реабілітації, спортивної медицини, фізичного виховання і здоров'я, Запорізький державний медичний університет, Україна.

Сведения об авторах:

Козёлкин А. А., д-р мед. наук, профессор, зав. каф. нервных болезней, Запорожский государственный медицинский университет, Украина.

Медведькова С. А., д-р мед. наук, доцент каф. семейной медицины, терапии, кардиологии и неврологии ФПО, Запорожский государственный медицинский университет, Украина.

Шевченко Л. А., д-р мед. наук, профессор каф. нервных болезней, Запорожский государственный медицинский университет, Украина.

Ляхова И. Н., д-р пед. наук, профессор каф. физической реабилитации, спортивной медицины, физического воспитания и здоровья, Запорожский государственный медицинский университет, Украина.

Малахова С. Н., канд. мед. наук, доцент каф. физической реабилитации, спортивной медицины, физического воспитания и здоровья, Запорожский государственный медицинский университет, Украина.

Лисовая О. А., канд. мед. наук, ассистент каф. общей практики – семейной медицины и внутренних болезней, Запорожский государственный медицинский университет, Украина.

Черепок А. А., канд. мед. наук, ассистент каф. физической реабилитации, спортивной медицины, физического воспитания и здоровья, Запорожский государственный медицинский университет, Украина.

References

- [1] Powers, W. J., Rabinstein, A. A., Ackerson, T., Adeoye, O. M., Bambakidis, N. C., Becker, K., et al. (2018) 2018 Guidelines for the Early Management of Patients With Acute Ischemic Stroke: A Guideline for Healthcare Professionals From the American Heart Association/American Stroke Association. *Stroke*, 49(3): e46–e110. doi: 10.1161/STR.0000000000000158
- [2] Mishchenko, T. S. (2017) Epidemiologiya cerebrovaskulyarnykh zabolevaniy i organizatsiya pomoshhi bol'nym s mozgovym insultom v Ukraine [Epidemiology of cerebrovascular diseases and organization of medical care for patients with stroke in Ukraine]. *Ukrainskyi visnyk psikhonevrologii*, 25(1), 22–24 [in Russian].
- [3] Thrift, A. G., Howard, G., Cadilhac, D. A., Howard, V. J., Rothwell, P. M., Thayabaranathan, T., et al. (2017) Global stroke statistics: An update of mortality data from countries using a broad code of "cerebrovascular diseases". *International Journal of Stroke*, 12(8), 796–801. doi: 10.1177/1747493017730782
- [4] Nelson, M. L. A., McKellar, K. A., Yi, J., Kelloway, L., Munce, S., Cott, C., et al. (2017) Stroke rehabilitation evidence and comorbidity: a systematic scoping review of randomized controlled trials. *Top Stroke Rehabil*, 24(5), 374–380. doi: 10.1080/10749357.2017.1282412
- [5] Winstein, C. J., Stein, J., Arena, R., Bates, B., Cherneny, L. R., Cramer, S. C., et al. (2016) Guidelines for adult stroke rehabilitation and recovery: a guideline for healthcare professionals from the American Heart Association/American Stroke Association. *Stroke*, 47(6), 98–169. doi: 10.1161/STR.0000000000000098
- [6] Coleman, E. R., Moudgal, R., Lang, K., Hyacinth, H. I., Awosika, O. O., Kissela, B. M., & Feng, W. (2017) Early Rehabilitation After Stroke: a Narrative Review. *Curr Atheroscler Rep.*, 19(12), 59. doi: 10.1007/s11883-017-0686-6
- [7] Pin-Barre, C., & Laurin, J. (2015) Physical Exercise as a Diagnostic, Rehabilitation, and Preventive Tool: Influence on Neuroplasticity and Motor Recovery after Stroke. *Neural Plast.*, 2015, 608581. doi: 10.1155/2015/608581
- [8] Morreale, M., Marchione, P., Pili, A., Lauta, A., Castiglia, S. F., Spallone, A., et al. (2016) Early versus delayed rehabilitation treatment in hemiplegic patients with ischemic stroke: proprioceptive or cognitive approach. *Eur J Phys Rehabil Med*, 52(1), 81–89.
- [9] Chien, S. H., Sung, P. Y., Liao, W. L., & Tsai, S. W. (2019) A functional recovery profile for patients with stroke following post-acute rehabilitation care in Taiwan. *J Formos Med Assoc*. doi: 10.1016/j.jfma.2019.05.013
- [10] Belagaje, S. R. (2017) Stroke Rehabilitation. *Continuum (Minneapolis, Minn.)*. 23(1, Cerebrovascular Disease), 238–253. doi: 10.1212/CON.0000000000000423

Ультраструктурні зміни тромбоцитів у хворих на цукровий діабет 1 та 2 типів залежно від стану ниркової функції на різних стадіях хронічної ниркової недостатності

Н. О. Перцева^{A,E,F}, І. В. Твердохліб^{A-E}, Д. І. Чуб^{*A,E}

ДЗ «Дніпропетровська медична академія МОЗ України», м. Дніпро

A – концепція та дизайн дослідження; B – збір даних; C – аналіз та інтерпретація даних; D – написання статті; E – редагування статті; F – остаточне затвердження статті

Мета роботи – вивчити ультраструктурні зміни тромбоцитів у хворих на цукровий діабет (ЦД) 1 та 2 типів залежно від рівня швидкості клубочкової фільтрації (ШКФ) та оцінити можливість їх використання як раннього маркера прогресування діабетичної хвороби нирок.

Матеріали та методи. У дослідження залучили 37 осіб: 15 хворих на ЦД 1 типу, 15 пацієнтів із ЦД 2 типу, 7 здорових добровольців. Хворих поділили на 3 групи залежно від рівня ШКФ: група 1 – ШКФ 90 мл/хв/1,73 м² і більше; група 2 – ШКФ 89–60 мл/хв/1,73 м²; група 3 – ШКФ 59–45 мл/хв/1,73 м². Для визначення ультраструктурних змін тромбоцитів використовували метод електронної мікроскопії за допомогою трансмісійного електронного мікроскопа ПЭМ-100-01 «SELMi» (Україна).

Результати. Вивчили ультраструктурні зміни тромбоцитів у хворих на ЦД 1 та 2 типів залежно від рівня ШКФ. Встановили наявність початкових змін тромбоцитарного гемостазу у хворих зі ШКФ ≥ 90 мл/хв/1,73 м². Показали, що з прогресуванням ушкоджень фільтраційної функції нирок підвищувався ступінь ушкодження мембранних структур тромбоцитів, збільшувалася кількість ознак гіперактивації тромбоцитів та частка незворотно трансформованих клітин.

Висновки. Морфологічним субстратом ушкодження тромбоцитарного гемостазу у хворих на ЦД 1 та 2 типів є посилення дестабілізації тромбоцитарних мембран, масивне агрегатоутворення з переважанням ущільнених агрегатів різних розмірів, залучення до їх складу незворотно деформованих еритроцитів та активованих лейкоцитів, дисбаланс щільності упакування альфа-, дельта- і лямбда-гранул. Цей ультраструктурний комплекс можна вважати раннім маркером прогресування діабетичної хвороби нирок у хворих на ЦД 1 та 2 типів.

Ключові слова: тромбоцитарний гемостаз, цукровий діабет 1 і 2 типу, швидкість клубочкової фільтрації.

Патологія. – 2019. – Т. 16, № 2(46). – С. 207–213

DOI: 10.14739/2310-1237.2019.2.177126

***E-mail:** borisovadi@ukr.net

Ультраструктурные изменения тромбоцитов у больных сахарным диабетом 1 и 2 типов в зависимости от состояния почечной функции на разных стадиях хронической почечной недостаточности

Н. О. Перцева, И. В. Твердохлеб, Д. И. Чуб

Цель работы – изучить ультраструктурные изменения тромбоцитов у больных сахарным диабетом 1 (СД 1) и 2 (СД 2) типов в зависимости от уровня скорости клубочковой фильтрации (СКФ) и оценить возможность их использования в качестве раннего маркера прогрессирования диабетической болезни почек.

Материалы и методы. В исследование включили 37 человек: 15 больных СД 1 типа, 15 пациентов с СД 2 типа, 7 здоровых добровольцев. Больные разделены на три группы в зависимости от уровня СКФ: группа 1 – СКФ 90 мл/мин/1,73 м² и выше; группа 2 – СКФ 89–60 мл/мин/1,73 м²; группа 3 – СКФ 59–45 мл/мин/1,73 м². Для определения ультраструктурных изменений тромбоцитов использовали метод электронной микроскопии с помощью трансмиссионного электронного микроскопа ПЭМ-100-01 «SELMi» (Украина).

Результаты. Изучены ультраструктурные изменения тромбоцитов у больных СД 1 и 2 типов в зависимости от уровня СКФ. Установлено наличие начальных изменений тромбоцитарного гемостаза у больных с СКФ ≥ 90 мл/мин/1,73 м². Доказано, что с прогрессированием поврежденной фильтрационной функции почек повышалась степень повреждения мембранных структур тромбоцитов, увеличивалось количество признаков гиперактивации тромбоцитов и доля необратимо трансформированных клеток.

Выводы. Морфологическим субстратом повреждения тромбоцитарного гемостаза у больных СД 1 и 2 типов является усиление дестабилизации тромбоцитарных мембран, массивное агрегатообразование с преобладанием уплотненных агрегатов различных размеров, привлечение в их состав необратимо деформированных эритроцитов и активированных лейкоцитов, дисбаланс плотности упаковки альфа-, дельта- и лямбда-гранул. Этот ультраструктурный комплекс можно рассматривать как ранний маркер прогрессирования диабетической болезни почек у больных СД 1 и 2 типов.

Ключевые слова: тромбоцитарный гемостаз, сахарный диабет 1 и 2 типа, скорость клубочковой фильтрации.

Патология. – 2019. – Т. 16, № 2(46). – С. 207–213

Ultrastructural changes of platelets in patients with diabetes mellitus type 1 and 2 depending on the state of renal function at different stages of chronic renal failure

N. O. Pertseva, I. V. Tverdokhlib, D. I. Chub

The aim of our study was to study the ultrastructural changes of platelets in patients with diabetes mellitus type 1 (T1DM) and type 2 (T2DM) depending on estimated glomerular filtration rate (eGFR) and to assess the possibility of their use as an early marker of diabetic kidney disease progression.

Key words: platelet hemostasis, diabetes mellitus 1 and 2 type, estimated glomerular filtration rate.

Pathologia
2019; 16 (2), 207–213

Materials and methods. The study included 37 people: 15 patients with T1DM, 15 with T2DM, 7 healthy volunteers. Patients were divided into three groups depending on eGFR: group 1 – eGFR ≥ 90 ml/min/1.73 m²; group 2 – eGFR 89–60 ml/min/1.73 m²; group 3 – eGFR 59–45 ml/min/1.73 m². Transmission electron microscope PEM-100-01 “SELMI” (Ukraine) was used to determine the ultrastructural changes of platelets.

Results. We studied ultrastructural changes of platelets in patients with T1DM and T2DM depending on eGFR and determined the changes in platelet hemostasis in patients with eGFR ≥ 90 ml/min/1.73 m². We proved that the higher damage degree of kidneys filtration function leads to the worse platelets membrane structures damage, increased number of platelet hyperactivation signs, higher proportion of irreversibly transformed cells.

Conclusion. Morphological substrate of platelet hemostasis damage in patients with T1DM and T2DM is increased destabilization of the platelet membranes, massive agglutination with a predominance of various sizes condensed aggregates, the involvement of irreversibly deformed erythrocytes and activated leukocytes in their composition, imbalance of density packing of alpha-, delta-, and lambda- granules. This ultrastructural complex can be considered as an early marker of diabetic kidney disease progression in patients with T1DM and T2DM.

Останніми роками особливе значення в патогенезі мікроциркуляторних уражень при цукровому діабеті (ЦД) надають змінам у судинно-тромбоцитарній ланці системи гемостазу [1,2]. Функціональна активність тромбоцитів супроводжується кардинальною зміною їхньої внутрішньої структури, тому під час вивчення морфології тромбоцитів розрізняють клітини стадії «спокою» – неактивовані тромбоцити – і клітини, що знаходяться на різних стадіях активації. Під впливом індукторів агрегації відбувається видозміна форми тромбоцитів від дископодібної до сферичної з утворенням псевдоподій і склеювання їх – адгезія тромбоцитів [3]. Неактивовані тромбоцити – дрібні дископодібні клітини діаметром 2–5 мкм, в них є периферична частина – гіаломер, центральна частина – грануломер, що містить гранули. На ультраструктурному рівні у складі гіаломера виявляють елементи цитоскелета – мікротрубочки й актин-міозинові комплекси, що визначають форму тромбоцитів у стадії спокою та при активації. Тромбоцити містять велику кількість секреторних везикул – тромбоцитарні гранули діаметром від 200 нм до 600 нм [4,5]. Розрізняють кілька їх типів:

- великі альфа-гранули, які містять глікопротеїни (фібриноген, фібронектин, фактор Віллебранда), білки, що зв'язують гепарин (фактор 4 тромбоцитів, що також регулює проникність судин, хемотаксис нейтрофілів та еозинофілів), фактори росту (тромбоцитарний фактор росту, трансформуючий фактор росту- β , фактор росту ендотелію судин, фактор росту епітелію, фактор росту фібробластів, інсуліноподібний фактор росту), фактори згортання (тромбопластин, фактор V тощо) і тромбосподин, який бере участь у процесах згортання крові, запалення, регенерації;

- щільні дельта-гранули, що містять АДФ, АТФ, Ca²⁺, серотонін, гістамін;

- гамма-гранули (лізосоми та мікропероксисоми), в яких містяться протеолітичні ферменти [4,5].

Під час активації тромбоцитів відбувається викид вмісту гранул назовні, після чого процес активації стає незворотним. Вважається, що дегрануляція тромбоцитів є необхідною умовою для їхньої наступної агрегації [6]. Тому для визначення функціональної активності тромбоцитів вивчають співвідношення різних форм тромбоцитів, кількість органел, щільність упакування гранул, характер і кількість відростків, що утворюються.

У роботах вітчизняних науковців показано, що морфологічним субстратом ушкодження тромбоцитарного гемостазу у хворих на ЦД 2 типу з артеріальною гіпертензією (АГ) є комплекс ультраструктурних змін клітин тромбоцитів, який є раннім предиктором розвитку судинних ускладнень ЦД і АГ. Доведено, що ступінь порушення тромбоцитарного гемостазу залежав від рівня МАУ та якості глікемічного контролю. У хворих із МАУ встановили ушкодження тромбоцитарного гемостазу внаслідок значущого зростання вмісту активованих, дегранульованих і агрегованих тромбоцитів [7]. У деяких роботах показано, що функція тромбоцитів при ЦД 1 типу характеризується підвищенням спонтанної агрегації, а також підвищенням агрегації тромбоцитів, індукованої тромбіном, колагеном, арахідоновою кислотою, адреналіном або АДФ [2]. Зміни властивостей тромбоцитів погіршують гемодинаміку і призводять до розвитку мікроангіопатій, зокрема до нефропатії та нефросклерозу. Отже, дослідження морфологічних ознак здатності тромбоцитів до активації, їхніх структурних і функціональних змін на тлі хронічної гіперглікемії – актуальне питання, що потребує вивчення.

Мета роботи

Вивчити ультраструктурні зміни тромбоцитів у хворих на цукровий діабет 1 і 2 типів залежно від рівня швидкості клубочкової фільтрації (ШКФ) та оцінити можливість їх використання як раннього маркера прогресування діабетичної хвороби нирок.

Матеріали і методи дослідження

У дослідження залучили 37 осіб: 15 хворих на ЦД 1 типу, 15 пацієнтів із ЦД 2 типу, 7 здорових добровольців. Критерії залучення в дослідження: наявність ЦД 1 типу, ЦД 2 типу, добровільної інформованої згоди.

Критерії виключення: відмова пацієнта, інші види діабету (гестаційний ЦД, вторинний ЦД, панкреатектомія), важкий перебіг ЦД і його гострі ускладнення (діабетичний кетоацидоз, коми, важка гіпоглікемія, ампутації нижніх кінцівок), ЦД 1 типу (ЦД1) із ШКФ менше ніж 45 мл/хв/1,73 м²; ЦД 2 типу (ЦД2) із ШКФ менше ніж 45 мл/хв/1,73 м²; важка супутня патологія (ХСН NYHA III та IV ФК, гострий коронарний синдром, транзиторна ішемічна атака за останні 6 місяців, гепатити В і С, вагітність).

Набір пацієнтів здійснили на базі ВСП «Клініка медичної академії» ДЗ «ДМА», відділення ендокринології у 2017 р. Хворих поділили на 3 групи залежно від рівня ШКФ: група 1 – ШКФ 90 мл/хв/1,73 м² і більше (n = 10); група 2 – ШКФ 89–60 мл/хв/1,73 м² (n = 10); група 3 – ШКФ 59–45 мл/хв/1,73 м² (n = 10). У кожній групі виділили дві підгрупи: підгрупа 1 – хворі на ЦД1, підгрупа 2 – хворі на ЦД2, які представлені рівними частинами в кожній групі – по 5 осіб. Група контролю суттєво не відрізнялася за віко-статевими характеристиками від груп дослідження, що дало змогу коректно їх порівнювати за іншими параметрами.

Дослідження виконали відповідно до етичних принципів Гельсінської декларації з дозволу комісії з біоетики ДЗ «Дніпропетровська медична академія МОЗ України».

Поверхневу цитоархітектоніку формених елементів крові й агрегатоутворення вивчили у венозній крові за допомогою мікроскопа Люмам І-2 («ЛОМО», РФ) у режимі фазового контрасту, використовуючи пристрій КФ-5 («ЛОМО», РФ).

Для ультраструктурного аналізу тромбоцитів 5 мл венозної крові центрифугували в гепаринізованій пробірці в режимі 900 об/хв протягом 15 хвилин при температурі 22 ± 2 °С. Фракцію збагаченої тромбоцитами плазми перенесли у префіксаційний розчин (у співвідношенні 1:5), який містив 0,1 % розчин глютарового альдегіду («SPI», США) в 0,1 М фосфатному буфері (рН 7,4) за кімнатної температури. Через 30 хвилин суспензію центрифугували при 3000 об/хв протягом 10 хвилин. Осад із тромбоцитами використовували для виготовлення суспензії для дослідження надалі відповідно до рекомендацій С. L. Sawatzke, С. Solomons [8]. Зразки протягом 2 годин фіксували при +2 °С у 3 % розчині глютарового альдегіду, виготовленому на 0,2 М фосфатному буфері (рН 7,4). Матеріал перенесли для постфіксації в 1 % забуферений (рН 7,4) розчин тетроксиду осмію («SPI», США) на 1 годину. Зневоднювали зразки за допомогою пропіленоксиду в розчинах із концентрацією, котра зростає. Для виготовлення епоксидних блоків використовували композицію епонаралдит. Зрізи контрастували за Рейнольдсом за кімнатної температури протягом 30 хвилин. Дослідження виконали за допомогою трансмісійного електронного мікроскопа ПЕМ-100-01 («SELM», Україна) при напрузі прискорення 65–90 кВ і первинних збільшеннях від 2000 до 20000. Загалом електронномікроскопічне дослідження виконали за стандартною схемою [9, 10].

Результати

У хворих на ЦД 1 типу у групі 1 за допомогою трансмісійної електронної мікроскопії визначили помітну активацію тромбоцитів: частка активованих форм не була менше, ніж неактивованих клітин. Спостерігали велику кількість агрегованих і дегранульованих тромбоцитів унаслідок вивільнення переважно альфа-гранул, які у своєму складі поміж численних білкових молекул містять фібриноген і фактор Віллебранда. У складі тромбоцитарного пулу виявили поодинокі форми клітин із суттєвим дисбалансом альфа- та дельта-гранул,

а також змінами у вмісті лізосом та ультраструктурі мітохондрій. Це вказує на залучення механізмів утримування дельта-гранул у тромбоплазмі, що запобігає вивільненню неметаболічного АТФ, АДФ, серотоніну і кальцію у кров хворих на ЦД 1 типу за умов ШКФ ≥90 мл/хв/1,73 м² на тлі підвищеного рівня напруги гранулярного апарату тромбоцитів, який відповідає за реалізацію тромбоцитарного гемостазу. Спостерігали невелику кількість фрагментів тромбоцитів і псевдоподій (рис. 1).

У хворих на ЦД 2 типу групи 1 спостерігали велику кількість частково дегранульованих клітин із рештками лабільних гранул під цитолемою. Поряд з чималою кількістю агрегованих тромбоцитів визначили появу великих сферичних форм із наявністю новоутворених псевдоподій на поверхні, ознаками дестабілізації зовнішньої мембрани та суттєвим розширенням відкритої канальцевої системи. Кількість щільних тілець суттєво перевищувала вміст альфа-гранул. Також спостерігали істотне зниження вмісту нормальних дископодібних тромбоцитів унаслідок різкого збільшення кількості дискоехіноцитів, сфероцитів і сфероехіноцитів (рис. 2).

У венозній крові у складі циркуляційних агрегатів крові виявили чималу кількість функціонально активних поліморфноядерних лейкоцитів із розвинутими псевдоподіями, численними фагосомами та їхніми комплексами зі специфічними й неспецифічними гранулами. Тромбоцити агрегатів були переважно невеликими за розмірами, що вказувало на явища ретракції агрегованих мас унаслідок скорочення цитоплазматичних актоміозинових комплексів.

У хворих на ЦД 1 типу групи 2 виявили велику активацію тромбоцитарної ланки гемостазу, ушкодження поверхневих властивостей еритроцитів із залученням у патологічний процес лейкоцитів різних типів. Частка активованих тромбоцитів суттєво перевищувала рівень контрольної групи, також різко підвищеним був рівень агрегованих і дегранульованих форм. Ультраструктурне дослідження показало, що утворення дегранульованих форм відбувалося переважно шляхом вивільнення альфа-гранул, частково – за участю дельта-гранул і внаслідок зменшення вмісту мітохондрій. У складі тромбоцитарного пулу крові виявили обмежену кількість тромбоцитів з істотним дисбалансом альфа- і дельта-гранул, а також змінами у вмісті лізосом та ультраструктурі мітохондрій (рис. 3).

У хворих на ЦД 2 типу групи 2 у венозній крові спостерігали численні циркулюючі агрегати з наявністю великої кількості поліморфноядерних лейкоцитів із розвинутими псевдоподіями, численними фагосомами та їхніми комплексами. Тромбоцити агрегатів суттєво поступалися вільним циркулюючим формам за розмірами, що свідчило про помірний ступінь вторинної агрегації та ретракції агрегатів. Також спостерігали появу великих сферичних форм із наявністю новоутворених псевдоподій (рис. 4).

Кількість щільних тілець перевищувала вміст альфа-гранул, лізосом та мітохондрій спостерігали у значно меншій кількості порівняно з інтактними тромбоцитами. Дослідження показало незначний вміст

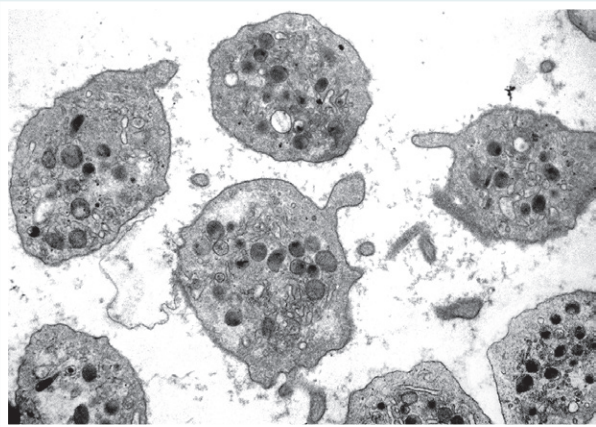


Рис. 1. Електронограма тромбоцитів хворих на ЦД 1 типу групи 1 (ШКФ ≥ 90 мл/хв/1,73 м²).

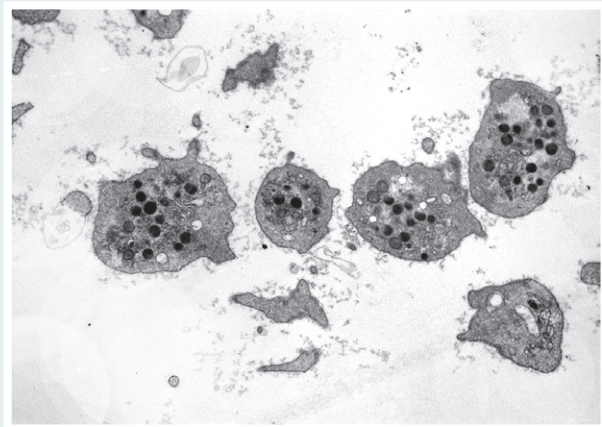


Рис. 2. Електронограма тромбоцитів хворих на ЦД 2 типу групи 1 (ШКФ ≥ 90 мл/хв/1,73 м²).

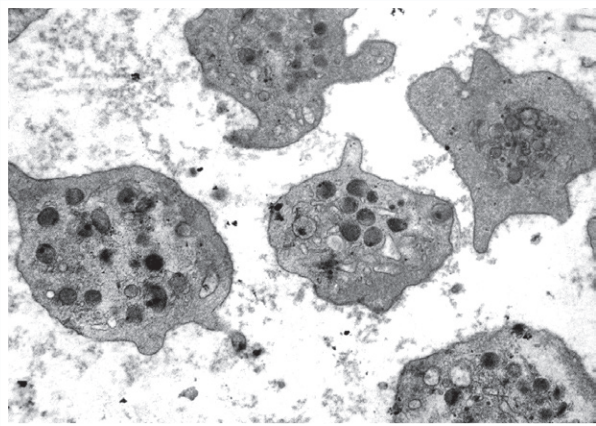


Рис. 3. Електронограма тромбоцитів хворих на ЦД 1 типу групи 2 (ШКФ 89–60 мл/хв/1,73 м²).

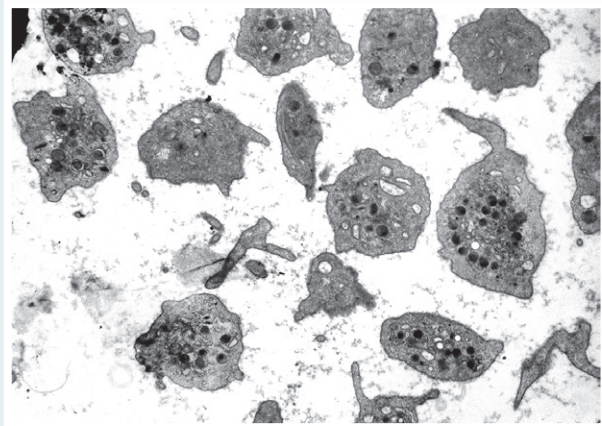


Рис. 4. Електронограма тромбоцитів хворих на ЦД 2 типу 2 групи (ШКФ 89–60 мл/хв/1,73 м²).

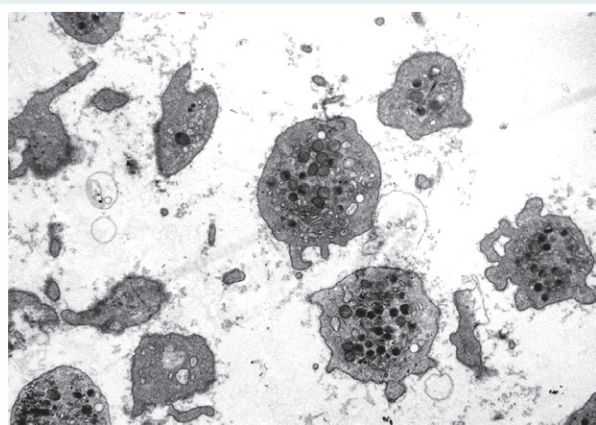


Рис. 5. Електронограма тромбоцитів хворих на ЦД 1 типу групи 3 (ШКФ 59–45 мл/хв/1,73 м²).

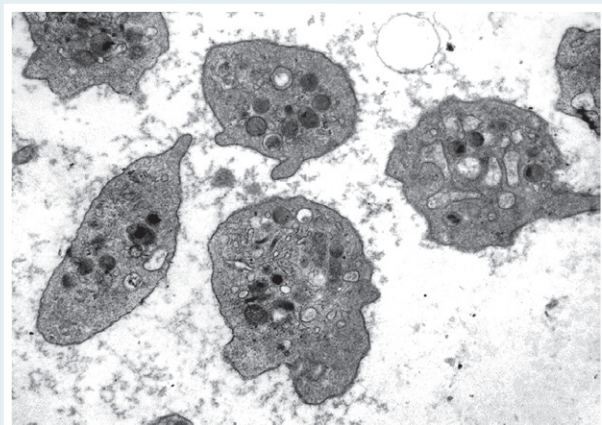


Рис. 6. Електронограма тромбоцитів хворих на ЦД 2 типу 3 групи (ШКФ 59–45 мл/хв/1,73 м²).

лейкоцитів у складних тромбоцитарних агрегатах, серед них переважали нейтрофільні гранулоцити. Їхня морфологія свідчила про суттєво підвищену функціональну активність: цитоплазма клітин характеризувалася гетероморфністю, клітини мали численні псевдоподії, кількість фагосом та їхніх комплексів зі специфічними та неспецифічними гранулами була

збільшеною, виявляли незрілі нейтрофіли. Поодинокі еозинофільні гранулоцити мали ознаки гіперактивації внаслідок утворення псевдоподій, значущої деформованості, редукції органел загального призначення. Специфічні еозинофільні гранули розташовувалися з незначною щільністю, часто на периферії клітин і свідчили про їхню зрілість. Отже, поряд зі змінами

нейтрофілів, що характерні для ендотеліальної дисфункції, ознаки гіперактивності еозинофілів вказували на розвиток внутрішньосудинного запалення, а їхня відносно невелика кількість у складі агрегатів – на обмеження участі еозинофілів як адаптивного регулятора запалення та як агента позаклітинного фібринолізу.

У складі тромбоцитарного пулу хворих на ЦД 1 типу групи 3 переважали форми з помітним дисбалансом альфа- і дельта-гранул, а також змінами у вмісті лізосом та ультраструктурі мітохондрій. У чималій кількості виявляли фрагменти тромбоцитів і розвинені псевдоподії на поверхні клітин. У більшості пацієнтів морфологія хромомера тромбоцитів свідчила про виразний ступінь порушень тромбоцитарного гемостазу. Також встановили суттєве ушкодження ультраструктури гіаломера більшості тромбоцитів. У складі збагаченої тромбоцитами фракції крові спостерігали зниження вмісту нормальних дископодібних тромбоцитів унаслідок різкого зростання кількості дискоехіноцитів, сфероцитів і сфероехіноцитів (рис. 5).

Поряд з високим рівнем агрегатів венозної крові та залученням до їхнього складу змінених лейкоцитів і еритроцитів ця обставина свідчить про суттєву патогенетичну роль агрегатоутворення в розвитку судинно-тромбоцитарних запальних і деструктивних ушкоджень. Необхідно зауважити: агрегати містили невеликі за розмірами тромбоцити, що вказувало на розвиток вторинної агрегації внаслідок їх ретракції та утворення численних тромбоцитарно-фібринових зв'язків.

У венозній крові хворих на ЦД 2 типу з рівнем ШКФ 59–45 мл/хв/1,73 м² визначили підвищений рівень агрегатоутворення; за морфологією великі за розмірами циркулювальні агрегати відповідали структурі складних утворень, що містили еритроцити та різні типи лейкоцитів. Велика кількість функціонально активних нейтрофілів із поліморфними ядрами та з розвинутими псевдоподіями, численними фагосомами та їхніми комплексами з тромбоцитарними гранулами свідчила про активний внутрішньосудинний запальний процес (рис. 6).

На розвиток запального процесу вказувала також чимала частка активованих еозинофільних гранулоцитів у складі агрегатів венозної крові та суттєву домішку еритроцитів. Поряд зі значно підвищеним рівнем агрегованих тромбоцитів спостерігали появу великих сферичних форм з наявністю новоутворених псевдоподій на поверхні, ознаками дестабілізації зовнішньої мембрани та суттєвим розширенням відкритої каналцевої системи. Мембрани каналців часто були фрагментованими, цитолема тромбоцитів втрачала суцільність у ділянках, що контактували з іншими клітинами у складі агрегатів. Тромбоцити у різних за розмірами агрегатах мали ознаки різкої ретракції, часто їхні мембрани зливалися, збережені ділянки щільно контактували між собою або з фібриновими структурами поблизу агрегатів.

Обговорення

Цукровий діабет – популяційна загроза, що призводить до ранньої інвалідизації та збільшення летальності, основною причиною яких є пізні судинні ускладнення,

передусім діабетична нефропатія з розвитком хронічної ниркової недостатності [11]. Характерний перебіг діабетичної хвороби нирок у хворих на ЦД полягає в поступовому наростанні альбумінурії та зниженні ШКФ, які використовують як критерії під час визначення стадій хронічної ниркової недостатності [12]. Незадовільні результати лікування пацієнтів із діабетичною нефропатією пов'язані з тривалим безсимптомним перебігом та пізньою діагностикою, тому своєчасний моніторинг функції нирок має вирішальне значення у хворих на ЦД для визначення початкових проявів ушкодження функції нирок.

Протягом останніх років визначили характер змін і структуру взаємозв'язків між маркерами ендотеліальної дисфункції та морфологічними ознаками ушкодження тромбоцитарної ланки гемостазу залежно від ступеня компенсації глікемії, враховуючи рівень альбумінурії у хворих на ЦД 2 типу [13]. Власні результати, а також результати закордонних дослідників вказують, що морфологічні ознаки порушення судинно-тромбоцитарного гемостазу є найбільш ранніми та інформативними для діагностики ушкодження ендотеліальної функції у хворих на ЦД 2 типу [1,3,14].

Кількісна характеристика морфологічних особливостей тромбоцитарного гемостазу, що наведена в попередніх роботах [15,16], показала найраніші прояви ушкодження структури тромбоцитів, які відбуваються за умов нормального рівня швидкості клубочкової фільтрації у хворих на ЦД 1 і 2 типів. Так, доведено, що підвищена дегрануляція альфа-гранул і збільшення вмісту циркулюючих тромбоцитарних агрегатів на тлі суттєвої активації тромбоцитів за гіаліновим типом є найчутливішими ознаками порушення гемостазу в пацієнтів без клінічних ознак діабетичної хвороби нирок.

За результатами дослідження, ступінь патоморфологічних змін тромбоцитів у хворих на ЦД 2 типу перевищує такий у групі хворих на ЦД 1 типу. З прогресуванням діабетичної нефропатії спостерігали суттєве поглиблення порушень тромбоцитарного гемостазу з залученням ультраструктурних ушкоджень еритроцитів і лейкоцитів, масивною дегрануляцією тромбоцитів, утворенням численних складних тромбоцитарних агрегатів, ущільненням кореляційних зв'язків між більшістю морфологічних параметрів, що характеризують гемостатичний профіль у хворих на ЦД 1 і 2 типів. Найважливішим підсумком цього циклу досліджень стало доведення, що морфологічні зміни тромбоцитарного гемостазу у хворих на ЦД відбуваються ще до клінічних проявів діабетичної хвороби нирок і чітко корелюють із глибиною діабетичної нефропатії на етапах її розвитку.

Вивчення взаємозв'язку між комплексом клініко-лабораторних параметрів, що характеризують функцію нирок і ліпідемічний профіль у хворих на ЦД 1 типу, котре здійснене раніше [7,13,15,16], показало, що на сучасному рівні клінічної медицини ця проблема потребує нових діагностичних підходів. З'ясувалося, що використання тільки комплексу лабораторних параметрів, які характеризують стан нирок і ліпідемічний профіль з анамнестичними даними для визначення початкових проявів функціональної неспроможності нирок, не є достатнім. За цих умов предметом наукової дискусії стало питання про те,

наскільки зміни тромбоцитарного гемостазу можуть бути надійним критерієм для прогнозування розвитку порушень функції нирок, але порівняння цих змін при різних типах ЦД залежно від ШКФ на ультраструктурному рівні донині відсутнє.

У результаті роботи з'ясували: з прогресуванням ушкоджень фільтраційної функції нирок підвищується ступінь ушкодження мембранних структур тромбоцитів, збільшується кількість ознак гіперактивації тромбоцитів і частка незворотно трансформованих клітин. Виявили суттєвіші зміни тромбоцитарного гемостазу у хворих на ЦД 2 типу порівняно з хворими на ЦД 1 типу. Визначили, що морфологічним субстратом ушкодження тромбоцитарного гемостазу у хворих на ЦД 1 і 2 типів є посилення дестабілізації тромбоцитарних мембран, масивне агрегатоутворення з переважанням ущільнених агрегатів різних розмірів, залучення до їхнього складу незворотно деформованих еритроцитів і активованих лейкоцитів, дисбаланс щільності упаковки альфа-, дельта- і лямбда-гранул. Отже, названий ультраструктурний комплекс змін можна вважати раннім маркером прогресування діабетичної хвороби нирок у хворих на ЦД 1 і 2 типів.

На відміну від попередніх власних даних і результатів інших дослідників, у цій роботі наведені відомості про ультраструктурні перебудови клітинних і субклітинних компонентів судинно-тромбоцитарного гемостазу у хворих на ЦД 1 і 2 типів у порівняльному аспекті з акцентом на їхньому прогностичному значенні щодо прогресування діабетичної хвороби нирок.

Висновки

1. У хворих на ЦД 1 типу з нормальним рівнем ШКФ і з рівнем ШКФ 89–60 мл/хв/1,73 м² агрегатоутворення відбувається за типом первинної агрегації, в основі якої – формування фібринових мостів між мембранними рецепторами сусідніх тромбоцитів. У хворих на ЦД 1 типу з рівнем ШКФ 59–45 мл/хв/1,73 м² розвивається вторинна агрегація через появу додаткових рецепторів до фібрину, залучення матеріалу дегранульованих грануломерів, підвищення концентрації кальцію та активацію тромбоцитарних актоміозинних комплексів.

2. У хворих на ЦД 2 типу з показником ШКФ 90 мл/хв/1,73 м² і вище помірний ступінь вторинної агрегації тромбоцитів супроводжується розвитком гіалінового типу морфологічної трансформації тромбоцитів. З прогресуванням ушкоджень фільтраційної функції нирок посилюються дестабілізація тромбоцитарних мембран, масивне агрегатоутворення з переважанням ущільнених агрегатів різних розмірів, залучення до їхнього складу незворотно деформованих еритроцитів та активованих лейкоцитів.

3. Цей ультраструктурний комплекс можна вважати раннім маркером прогресування діабетичної хвороби нирок у хворих на ЦД 1 і 2 типів.

Перспективи подальших досліджень пов'язані з аналізом взаємозв'язку між клініко-лабораторними та морфологічними критеріями, що визначають стан функції нирок, ендотеліальної функції та тромбоцитарного гемостазу у хворих на ЦД.

Конфлікт інтересів: відсутній.

Conflicts of interest: authors have no conflict of interest to declare.

Надійшла до редакції / Received: 28.02.2019

Після доопрацювання / Revised: 29.03.2019

Прийнято до друку / Accepted: 12.04.2019

Відомості про авторів:

Перцева Н. О., д-р мед. наук, професор, зав. каф. ендокринології, ДЗ «Дніпропетровська медична академія МОЗ України», м. Дніпро.

ORCID ID: 0000-0002-5828-6270

Твердохліб І. В., д-р мед. наук, професор, зав. каф. гістології, ДЗ «Дніпропетровська медична академія МОЗ України», м. Дніпро.

ORCID ID: 0000-0002-8672-3773

Чуб Д. І., аспірант каф. ендокринології, ДЗ «Дніпропетровська медична академія МОЗ України», м. Дніпро.

ORCID ID: 0000-0002-6901-4051

Сведения об авторах:

Перцева Н. О., д-р мед. наук, профессор, зав. каф. эндокринологии, ГУ «Днепропетровская медицинская академия МЗ Украины», г. Днепро.

Твердохлеб И. В., д-р мед. наук, профессор, зав. каф. гистологии, ГУ «Днепропетровская медицинская академия МЗ Украины», г. Днепро.

Чуб Д. И., аспирант каф. эндокринологии, ГУ «Днепропетровская медицинская академия МЗ Украины», г. Днепро.

Information about authors:

Pertseva N. O., MD, PhD, DSc, Professor, Head of the Department of Endocrinology, SI "Dnipropetrovsk Medical Academy of Health Ministry of Ukraine", Dnipro.

Tverdokhlib I. V., MD, PhD, DSc, Professor, Head of the Department of Histology, SI "Dnipropetrovsk Medical Academy of Health Ministry of Ukraine", Dnipro.

Chub D. I., PhD Student of the Department of Endocrinology, SI "Dnipropetrovsk Medical Academy of Health Ministry of Ukraine", Dnipro.

Список літератури

- [1] Flow cytometric analysis of platelets type 2 diabetes mellitus reveals angry platelets / P. Soma et al. *Cardiovasc Diabetol.* 2016. Vol. 15. Issue 1. P. 52. doi: 10.1186/s12933-016-0373-x
- [2] Platelet Activation and Platelet-Leukocyte Aggregates in Type I Diabetes Mellitus / M. Z. Asmaa et al. *Clinical and Applied Thrombosis/Hemostasis.* 2018. Vol. 24(9S). P. 230S–239S. doi: 10.1177/1076029618805861
- [3] Soma P., Pretorius E. Interplay between ultrastructural findings and atherothrombotic complications in type 2 diabetes mellitus. *Cardiovasc Diabetol.* 2015. Vol. 14. P. 96. doi: 10.1186/s12933-015-0261-9
- [4] Hvas A. M. Platelet Function in Thrombosis and Hemostasis. *Semin Thromb Hemost.* 2016. Vol. 42. Issue 3. P. 183–194. doi: 10.1055/s-0036-1572329
- [5] Gremmel T., Frelinger A. L., Michelson A. D. Platelet Physiology. *Semin Thromb Hemost.* 2016. Vol. 42. Issue 3. P. 191–204. doi: 10.1055/s-0035-1564835
- [6] Platelet hemostasis in patients with metabolic syndrome and type 2 diabetes mellitus: cGMP- and NO-dependent mechanisms in the insulin-mediated platelet aggregation / T. E. Suslova et al. *Front Physiol.* 2014. Vol. 5. P. 501. doi: 10.3389/fphys.2014.00501
- [7] Перцева Н. О., Твердохліб І. В. Цукровий діабет 2 типу: ендотеліальна функція та тромбоцитарний гемостаз. Київ : Доктор-медіа, 2016. 420 с.
- [8] Sawatzke C. L., Solomons C. C. Fixation and embedding of small volumes of platelets for transmission electron microscopy. *J Clin Pathol.* 1980. Vol. 33. Issue 6. P. 600–602. doi: 10.1136/jcp.33.6.600
- [9] Hayat M. A. Principles and techniques of electron microscopy: Biological applications. Cambridge : Cambridge University Press, 2000. 543 p.
- [10] Kuo J. Electron microscopy: methods and protocols. New York : Humana Press Springer, 2014. 608 p.
- [11] Leon B. M., Maddox T. M. Diabetes and cardiovascular disease: epidemiology, biological mechanisms, treatment recommendations and future research. *World J Diabetes.* 2015. Vol. 6. Issue 13. P. 1246–1258. doi: 10.4239/wjcd.v6.i13.1246

- [12] Pretorius E., Mbotwe S., Kell D. B. Lipopolysaccharide-binding protein (LBP) reverses the amyloid state of fibrin seen in plasma of type 2 diabetics with cardiovascular co-morbidities. *Sci Rep*. 2017. Vol. 7. Issue 1. P. 9680. doi: 10.1038/s41598-017-09860-4
- [13] Перцева Н. О. Взаємозв'язок гіперглікемії з ендотеліальною функцією, функцією нирок, ліпідемічним профілем і морфологічними змінами формених елементів крові у хворих з недостатньою компенсацією цукрового діабету 2 типу з артеріальною гіпертензією. *Запорозький медичний журнал*. 2014. №6(87). С. 11–17. doi: <https://doi.org/10.14739/2310-1210.2014.6.35636>
- [14] Flow cytometric analysis reveals the high levels of platelet activation parameters in circulation of multiple sclerosis patients / A. Morel. *Mol Cell Biochem*. 2017. Vol. 430. Issue 1-2. P. 69–80. doi: 10.1007/s11010-017-2955-7
- [15] Pertseva N. O., Chub D., Tverdokhleb I. Morphological Changes of Platelets as a Marker of Early Progression of Diabetic Nephropathy. *Diabetes*. 2018. Vol. 67. Suppl. 1. P. 569. doi: 10.2337/db18-2194-PUB
- [16] Перцева Н. О., Твердохліб І. В., Чуб Д. І. Кількісна морфологічна характеристика тромбоцитарного гемостазу у хворих на цукровий діабет 1 та 2 типу в залежності від швидкості клубочкової фільтрації. *Morphologia*. 2018. Т. 12. №4. С. 64–72. doi: 10.26641/1997-9665.2018.4.64-72

References

- [1] Soma, P., Swanepoel, A. C., du Plooy, J. N., Mqoco, T., & Pretorius, E. (2016) Flow cytometric analysis of platelets type 2 diabetes mellitus reveals angry platelets. *Cardiovasc Diabetol*, 15(1), 52. doi: 10.1186/s12933-016-0373-x
- [2] Zahran, A. M., El-Badawy, O., Mohamad, I. L., Tamer, D. M., Abdel-Aziz, S. M., & Elsayh, K. I. (2018) Platelet Activation and Platelet–Leukocyte Aggregates in Type I Diabetes Mellitus. *Clinical and Applied Thrombosis/Hemostasis*, 24(9S) 230S–239S. doi: 10.1177/1076029618805861
- [3] Soma, P., Pretorius, E. (2015) Interplay between ultrastructural findings and atherothrombotic complications in type 2 diabetes mellitus. *Cardiovasc Diabetol*, 14, 96. doi: 10.1186/s12933-015-0261-9
- [4] Hvas, A. M. (2016) Platelet Function in Thrombosis and Hemostasis. *Semin Thromb Hemost*, 42(3), 183–194. doi: 10.1055/s-0036-1572329
- [5] Gremmel, T., Frelinger, A. L., & Michelson, A. D. (2016) Platelet Physiology. *Semin Thromb Hemost*, 42(3), 191–204. doi: 10.1055/s-0035-1564835
- [6] Suslova, T. E., Sitozhevskii, A. V., Ogurkova, O. N., Kravchenko, E. S., Kologrivova, I. V., Anfinogenova, Y., & Karpov, R. S. (2014) Platelet hemostasis in patients with metabolic syndrome and type 2 diabetes mellitus: cGMP- and NO-dependent mechanisms in the insulin-mediated platelet aggregation. *Front Physiol*, 5, 501. doi: 10.3389/fphys.2014.00501
- [7] Pertseva, N. O., & Tverdokhleb, I. V. (2016) *Tsukrovyyi diabet 2 typu: endotelialna funktsiia ta trombocytny hemostaz [Type 2 diabetes mellitus: endothelial function and platelet hemostasis]*. Kyiv: Doktor-media grup. [in Ukrainian].
- [8] Sawatzke, C. L., & Solomons, C. C. (1980) Fixation and embedding of small volumes of platelets for transmission electron microscopy. *J Clin Pathol*, 33(6), 600–602. doi: 10.1136/jcp.33.6.600
- [9] Hayat, M. A. (2000) Principles and techniques of electron microscopy: Biological applications. Cambridge: Cambridge University Press.
- [10] Kuo, J. (2014) Electron microscopy: methods and protocols. New York : Humana Press Springer.
- [11] Leon, B. M., & Maddox, T. M. (2015) Diabetes and cardiovascular disease: epidemiology, biological mechanisms, treatment recommendations and future research. *World J Diabetes*, 6(13), 1246–1258. doi: 10.4239/wjcd.v6.i13.1246
- [12] Pretorius, E., Mbotwe, S., & Kell, D. B. (2017) Lipopolysaccharide-binding protein (LBP) reverses the amyloid state of fibrin seen in plasma of type 2 diabetics with cardiovascular co-morbidities. *Sci Rep*, 7(1), 9680. doi: 10.1038/s41598-017-09860-4
- [13] Pertseva, N. O. (2014) Vzaïmozv'язok hiperhlikemii z endotelialnoiu funktsieiu, funktsieiu nyrok, lipidemichnym profilem i morfolohichnymy zminamy formenykh elementiv krovi u khvorykh z nedostatnoiu kompensatsieiu tsukrovoho diabetu 2 typu z arterialnoiu hipertenzieiu [Relationship of hyperglycemia with endothelial function, renal function, lipidemic profile, and morphological changes of blood cells in patients with insufficient compensation of type 2 diabetes mellitus with hypertension]. *Zaporozhye medical journal*, 6(87), 11–17. [in Ukrainian]. doi: <https://doi.org/10.14739/2310-1210.2014.6.35636>
- [14] Morel, A., Rywaniak, J., Bijak, M., Miller, E., Niwald, M., & Saluk, H. (2017) Flow cytometric analysis reveals the high levels of platelet activation parameters in circulation of multiple sclerosis patients. *J Mol Cell Biochem*, 430(1-2), 69–80. doi: 10.1007/s11010-017-2955-7
- [15] Pertseva, N., Chub, D., & Tverdokhleb, I. (2018) Morphological Changes of Platelets as a Marker of Early Progression of Diabetic Nephropathy. *Diabetes*, 67 (Suppl. 1), 569. doi: 10.2337/db18-2194-PUB

Ефективність застосування різних варіантів дренажу черевної порожнини при створенні моделі хронічного перитоніту та визначення показників тотального фіброзу очеревини

А. Б. Кебкало^{A,F}, А. О. Рейті^C, В. В. Грянила^{*B,D}, М. О. Кондратюк^E

Національна медична академія післядипломної освіти імені П. Л. Шупика

А – концепція та дизайн дослідження; В – збір даних; С – аналіз та інтерпретація даних; D – написання статті; E – редагування статті; F – остаточне затвердження статті

Ключові слова:
перитоніт, фіброз очеревини.

Патологія. – 2019. – Т. 16, № 2(46). – С. 214–221

DOI:
10.14739/2310-1237.2019.2.177161

***E-mail:**
vgryanila@ukr.net

Для ранньої діагностики та прогнозування перебігу хронічного перитоніту нині гостро постало питання щодо створення оптимальної моделі хронічного перитоніту та визначення показників і темпів прогресування фіброзу очеревини.

Мета роботи – оцінити ефективність застосування різних варіантів дренажу черевної порожнини при створенні моделі хронічного перитоніту та визначити показники формування тотального фіброзу очеревини в динаміці перитоніту.

Матеріали та методи. В експерименті на 60 щурах віком 90 діб і з масою 220–250 г моделювали хронічний перитоніт шляхом внутрішньоочеревинного введення через дренаж живих культур бактерій *E. coli* та 10 % калової суспензії (0,5 мл на 100 г маси тварини), а також застосування різних варіантів встановлення дренажів черевної порожнини для перитонеального лаважа з антисептиками. У 1 групі у 20 щурів дренаж встановлювали під візуальним контролем через контрапертуру на спинній поверхні та фіксували до парієтальної очеревини по правому фланку; в 2 групі у 20 щурів дренаж встановлювали під візуальним контролем через лапаротомну рану та фіксували до парієтальної очеревини по правому фланку; у 3 групі у 20 щурів провели сліпе введення дренажу черевної порожнини троакарним методом. Через 12 і 24 години черевну порожнину тричі промивали 0,9 % розчином NaCl та 50 % розчином бетадину. Всім щурам вводили по 5 мл мезогелю для запобігання спайкоутворенню та забезпечення функціонування дренажів. На 2 добу вводили 10 % калову суспензію (0,5 мл на 100 г маси тварини). Через 12 і 24 години, 5 і 12 діб експерименту здійснили моніторинг запального процесу очеревини, враховуючи лейкоцитоз крові. Для оцінювання ефективності різних варіантів дренажу черевної порожнини на 5, 7, 14, 30 і 60 добу визначали цитологічний профіль змивів з очеревини щурів, летальність тварин, кількість нагноєних ран і міграцій дренажів.

Результати. Встановили, що модель хронічного перитоніту з підтримкою хронічного запалення та розвитком фіброзу очеревини вдалося створити тільки при встановленні дренажу черевної порожнини під візуальним контролем через контрапертуру на спинній поверхні з його фіксацією по правому фланку до парієтальної очеревини. У цих тварин вдалося досягти стійкого тривалого лейкоцитозу в межах $10,2\text{--}13,3 \times 10^9/\text{л}$, цитологічний профіль змивів з очеревини характеризувався вірогідним збільшенням ($p < 0,05$) кількості фіброцитів від 7 до 60 доби експерименту; з 14 доби виявили істотне зменшення ($p < 0,05$) кількості мітозів у мезотеліоцитах на тлі відносно стабільної їхньої кількості. На 60 добу експерименту під час гістологічного дослідження визначили втрату покривного мезотелію, на потовщеній базальній мембрані очеревини спостерігали рясні напластування волокон сполучної тканини; у змивах з очеревини кількість мезотеліоцитів мала зворотний кореляційний зв'язок зі ступенем фіброзу за показником зростання кількості фіброцитів в 1 мм^3 ($r = -0,98$, $p < 0,05$).

Висновки. У пізніх стадіях експериментального хронічного перитоніту з встановленням дренажу черевної порожнини через контрапертуру на спинній поверхні та фіксацією його правого фланку до парієтальної очеревини в щурів спостерігається стійкий лейкоцитоз крові в межах $10,2 \times 10^9/\text{л}$, у змивах з очеревини відбувається зменшення кількості мітозів у мезотеліоцитах і збільшення кількості фіброцитів, що дає змогу вважати ці параметри показниками розвитку дифузного фіброзу очеревини.

Ключевые слова:
перитонит, фиброз брюшины.

Патология. – 2019. – Т. 16, № 2(46). – С. 214–221

Эффективность применения разных вариантов дренажа брюшной полости при создании модели хронического перитонита и определение показателей тотального фиброза брюшины

А. Б. Кебкало, А. О. Рейти, В. В. Грянила, М. А. Кондратюк

Для ранней диагностики и прогнозирования течения хронического перитонита сегодня остро стоит вопрос создания оптимальной модели хронического перитонита, определение показателей и темпов прогрессирования фиброза брюшины.

Цель работы – оценить эффективность применения разных вариантов дренажа брюшной полости при создании модели хронического перитонита и определение показателей формирования тотального фиброза брюшины в динамике перитонита.

Материалы и методы. В эксперименте на 60 крысах возрастом 90 дней и массой 220–250 г моделировали хронический перитонит путем внутрибрюшинного введения через дренаж живых культур бактерий *E. coli* и 10 % каловой суспензии (0,5 мл на 100 г массы животного), также применяли разные варианты постановки дренажа брюшной полости для перитонеального лаважа с антисептиком. В 1 группе у 20 крыс дренаж устанавливали под визуальным контролем через лапаротомную рану и фиксировали к париетальной брюшине по правому фланку; во 2 группе у 20 крыс дренаж уста-

навливали под визуальным контролем через лапаротомную рану и фиксировали к париетальной брюшине по правому фланку; в 3 группе у 20 крыс проведено слепое введение дренажа брюшной полости троакарным методом. Через 12 и 24 часа брюшная полость трижды промывали 0,9 % раствором NaCl и 50 % раствором бетадина. Всем крысам вводили по 5 мл мезогеля для предупреждения образования спаек и обеспечения функционирования дренажей, а на 2 сутки вводили 10 % каловую суспензию (0,5 мл на 100 г массы животного). Через 12, 24 часа, 5 и 12 суток эксперимента проводили мониторинг воспалительного процесса брюшины с учетом лейкоцитоза крови. Для оценки эффективности разных вариантов дренирования брюшной полости на 5, 7, 14, 30 и 60 сутки определяли цитологический профиль смывов с брюшины крыс, летальность животных, количество нагноенных ран и миграцию дренажей.

Результаты. Установлено, что модель хронического перитонита с поддержкой хронического воспаления и развитием фиброза брюшины удалось создать лишь при установке дренажа брюшной полости под визуальным контролем через контрапертуру на спинной поверхности с его фиксацией по правому фланку к париетальной брюшине. У этих животных удалось достичь стойкого длительного лейкоцитоза в передах $10,2\text{--}13,3 \times 10^9/\text{л}$, цитологический профиль смывов с брюшины характеризовался достоверным увеличением ($p < 0,05$) количества митозов в мезотелиоцитах на фоне относительно стабильного их количества. На 60 сутки эксперимента в ходе гистологического исследования определена утрата покровного мезотелия, на утолщенной базальной мембране брюшины отмечены обильные наложения волокон соединительной ткани; в смывах с брюшины количество мезотелиоцитов имело обратную корреляционную связь со степенью фиброза по показателю увеличения количества фиброцитов в 1 мм^3 ($r = -0,98$, $p < 0,05$).

Выводы. На поздних стадиях экспериментального хронического перитонита с установкой дренажа брюшной полости через контрапертуру на спинной поверхности и фиксацией его правого фланка к париетальной брюшине у крыс имеет место стойкий лейкоцитоз крови в пределах $10,2 \times 10^9/\text{л}$, в смывах с брюшины отмечено уменьшение количества митозов в мезотелиоцитах и увеличение количества фиброцитов, что позволяет считать эти параметры показателями развития диффузного фиброза брюшины.

The effectiveness of the use of various options for drainage of the abdominal cavity in creating a model of chronic peritonitis and the determination of indicators of total peritoneal fibrosis

Key words:
peritonitis,
peritoneal fibrosis.

Pathologia
2019; 16 (2), 214–221

A. B. Kebkalo, A. O. Reiti, V. V. Hrianyla, M. O. Kondratiuk

For the early diagnosis and prognosis of chronic peritonitis, today there is an urgent need to create an optimal model of chronic peritonitis, to determine the indicators and rates of progression of peritoneal fibrosis.

The aim is to evaluate the effectiveness of using different options for drainage of the abdominal cavity when creating a model of chronic peritonitis and determining the indicators of the formation of total peritoneal fibrosis in the dynamics of peritonitis.

Materials and methods. In the experiment on 60 rats aged 90 days, weighing 220–250 g, chronic peritonitis was simulated by intraperitoneal injection of living cultures of *E. coli* bacteria and 10 % of fecal suspension (0.5 ml per 100 g of animal weight) through the drainage, as well different options for setting abdominal drainage for peritoneal lavage with an antiseptic were used. In group 1 in 20 rats, drainage was inserted under visual control through a laboratory wound and fixed to the parietal peritoneum on the right flank; in group 2 in 20 rats, the drainage was inserted under visual control through the laboratory wound and fixed to the parietal peritoneum on the right flank; in group 3 in 20 rats, blind insertion of abdominal drainage by trocar was performed. After 12 and 24 hours, the abdominal cavity was flushed three times with 0.9 % NaCl solution and 50 % betadine solution. All rats were injected with 5 ml of mesogel to prevent the formation of adhesions and ensure the functioning of drains, and on the 2nd day 10 % fecal suspension was administered (0.5 ml per 100 g of animal weight). After 12, 24 hours, 5 and 12 days of the experiment, the peritoneal inflammatory process was monitored taking into account blood leukocytosis. To evaluate the effectiveness of various abdominal drainage options, on the 5th, 7th, 14th, 30th, and 60th days, the cytological profile of the washes from the peritoneum of rats, the lethality of animals, the number of festering wounds and the drainage migration were determined.

Results. It has been established that a model of chronic peritonitis with the support of chronic inflammation and the development of peritoneal fibrosis was created only by inserting abdominal drainage under visual control through counteraperture on the back of the surface with its fixation along the right flank to the parietal peritoneum. In these animals, stable long-term leukocytosis was achieved in the range of $10,2\text{--}13,3 \times 10^9/\text{l}$, the cytological profile of the peritoneum washes was characterized by a significant increase ($P < 0,05$) in the number of mitoses in mesotheliocytes against the background of their relatively stable number. On the 60th day of the experiment, the histological examination determined the loss of the integumentary mesothelium, abundant overlap of connective tissue fibers was observed on the thickened basement membrane of the peritoneum; in the washes from the peritoneum, the number of mesotheliocytes inversely correlated with the degree of fibrosis following the increase in the number of fibrocytes in 1 мм^3 ($r = -0,98$, $P < 0,05$).

Conclusions. In late stages of experimental chronic peritonitis with the insertion of drainage of the abdominal cavity through counteraperture on the dorsal surface and fixation of its right flank to the parietal peritoneum in rats, persistent blood leukocytosis occurs within $10,2 \times 10^9/\text{l}$, in the washes from the peritoneum there is a decrease in the number of mitoses in mesotheliocytes and an increase in the number of fibrocytes, which allows us to consider these parameters as indicators of the development of diffuse peritoneal fibrosis.

Хронічний перитоніт – захворювання, що характеризується запальними змінами в очеревині, які можуть бути спричинені інфекційними, автоімунними або хіміч-

ними факторами; завершується фіброзом очеревини, що прогресує [8,19,24,25]. Найбільшою проблемою завершення хронічного перитоніту є тотальний скле-

роз очеревини, який стає головною причиною функціональної недостатності перитонеальної мембрани і перешкодою для виконання ефективного, життєво необхідного діалізу [20]. Тому рання діагностика та профілактична елімінація чинника запалення, який стає причиною хронічного перитоніту, є пріоритетним питанням багатьох дослідницьких центрів у світі [17,18,27,28]. Дієві методи лікування, які б давали змогу повністю відновити функціональні можливості очеревини у хворих на хронічний перитоніт, нині дуже обмежені [2–7,26]. Отже, створення оптимальної моделі хронічного перитоніту та визначення темпів прогресування фіброзу очеревини є актуальними, оскільки зможуть розв'язати питання ранньої діагностики та прогнозування перебігу захворювання.

Мета роботи

Оцінити ефективність застосування різних варіантів дренажу черевної порожнини при створенні моделі хронічного перитоніту та визначити показники формування тотального фіброзу очеревини в динаміці перитоніту.

Матеріали і методи дослідження

Для експериментального моделювання хронічного перитоніту взяли 60 щурів віком 90 днів, масою 220–250 г. Експериментальне відтворення хронічного перитоніту здійснювали шляхом внутрішньоочеревинного введення через дренаж живих культур бактерій *E. coli* та 10 % калової суспензії (0,5 мл на 100 г маси тварини), а також застосування різних варіантів встановлення дренажів черевної порожнини, які б створювали оптимальний доступ до всієї поверхні очеревини для виконання перитонеального лаважа з антисептиками та забезпечували формування найменшої кількості спайок. Експеримент здійснили, дотримуючись директив Європейської конвенції з захисту тварин, що використовуються з експериментальними та іншими науковими цілями (м. Страсбург, Франція, 2004). Для створення та тривалої підтримки хронічного перитоніту застосували різні види встановлення дренажів черевної порожнини, які формували б оптимальний доступ до всієї поверхні очеревини для здійснення перитонеального лаважа з антисептиками та забезпечували формування найменшої кількості спайок. Дренаж – ПВХ трубка діаметром 3 мм із бічними отворами. Операції виконували в асептичних умовах під інгаляційним ефірним наркозом із локальною місцевою інфільтративною анестезією 0,5 % розчину лонгокаїну. Залежно від виду встановлення дренажу черевної порожнини тварин поділили на 3 групи:

I група – 20 тварин, в яких дренаж черевної порожнини встановлювали під візуальним контролем через контрапертуру на спинній поверхні та фіксували до парієтальної очеревини по правому фланку;

II група – 20 тварин, яким дренаж черевної порожнини встановлювали під візуальним контролем через лапаротомну рану та фіксували до парієтальної очеревини по правому фланку;

III група – 20 тварин, яким виконали сліпе введення дренажу черевної порожнини троакарним методом.

Після завершення процедури черевну порожнину промивали розчинами антисептиків, ушивали пошарово наглухо. Накладали циркулярну асептичну пов'язку, захоплюючи ділянку післяопераційної рани та місця виходу дренажу, обробляли антисептиками. Для підтримання хронічного запалення очеревини всім піддослідним тваринам через дренажі вводили живі культури бактерій *E. coli*.

Через 12 і 24 години від початку експерименту черевну порожнину тварин усіх груп тричі промивали 45 мл фізіологічного розчину та 5 мл 50 % розчину бетадину, а для запобігання розвитку спайкового процесу та забезпечення вільного функціонування дренажів у черевну порожнину кожні 24 години вводили 5 мл мезогелю. На другу добу через дренажну трубку вводили 10 % калову суспензію, двічі профільтрованою через подвійний шар марлі, з розрахунку 0,5 мл на 100 г маси тварини. Клінічні прояви розвитку перитоніту починалися на 6–8 годину від введення калової суспензії.

Починаючи з другої доби, для переведення гострого перитоніту у хронічний із в'ялим перебігом, піддослідним тваринам виконували щоденне промивання черевної порожнини 50 % розчином бетадину в комбінації з антибіотикотерапією (цефтріаксон з розрахунку 50 мг/кг/добу). Антибіотикотерапію здійснювали тільки в перші 3 доби. Для контролю динаміки запального процесу в черевній порожнині щоденно виконували цитологічне дослідження перитонеальної рідини. Моніторинг запального процесу очеревини здійснювали, враховуючи лейкоцитозу крові, який визначали через 12 і 24 години, на 5 і 12 добу експерименту. При лейкоцитозі менше ніж 15×10^9 /л щурам додатково вводили 1 % калову суспензію з розрахунку 50 мг/кг/добу, а при показниках понад 15×10^9 /л продовжували промивання черевної порожнини антисептиком. Починаючи з 12 доби, додатково калову суспензію не вводили. Оцінюючи ефективність різних варіантів дренажу, визначали цитологічний профіль змивів з очеревини щурів на 5, 7, 14, 30 і 60 добу, летальність тварин, кількість нагноєних ран і міграцій дренажів. Експеримент тривав 60 днів, після чого піддослідних тварин виводили з експерименту шляхом одномоментного гільйотинування. У виведених з експерименту щурів (по 5 тварин у кожній групі) здійснювали мікроскопічне дослідження очеревини, для якого забирали шматочки тканини передньої черевної стінки з парієтальною очеревиною, які фіксували в 10 % нейтральному формаліні, заливали в парафін; виготовлені гістологічні зрізи забарвлювали гематоксиліном та еозинем.

На проведення експерименту отримали дозвіл комісії з питань етики НМАПО імені П. Л. Шупика (протокол № 4 від 04.04.2016), на завершено науково-дослідну роботу «Оптимізація методу проведення та профілактика ускладнень перитонеального діалізу у хворих на хронічну хворобу нирок» комісія з питань етики НМАПО імені П. Л. Шупика ухвалила рішення, що вона відповідає сучасним етичним нормам і принципам здійснення клінічних досліджень.

Статистичне опрацювання результатів здійснювали у програмі MS Excel 2010, застосовуючи параме-

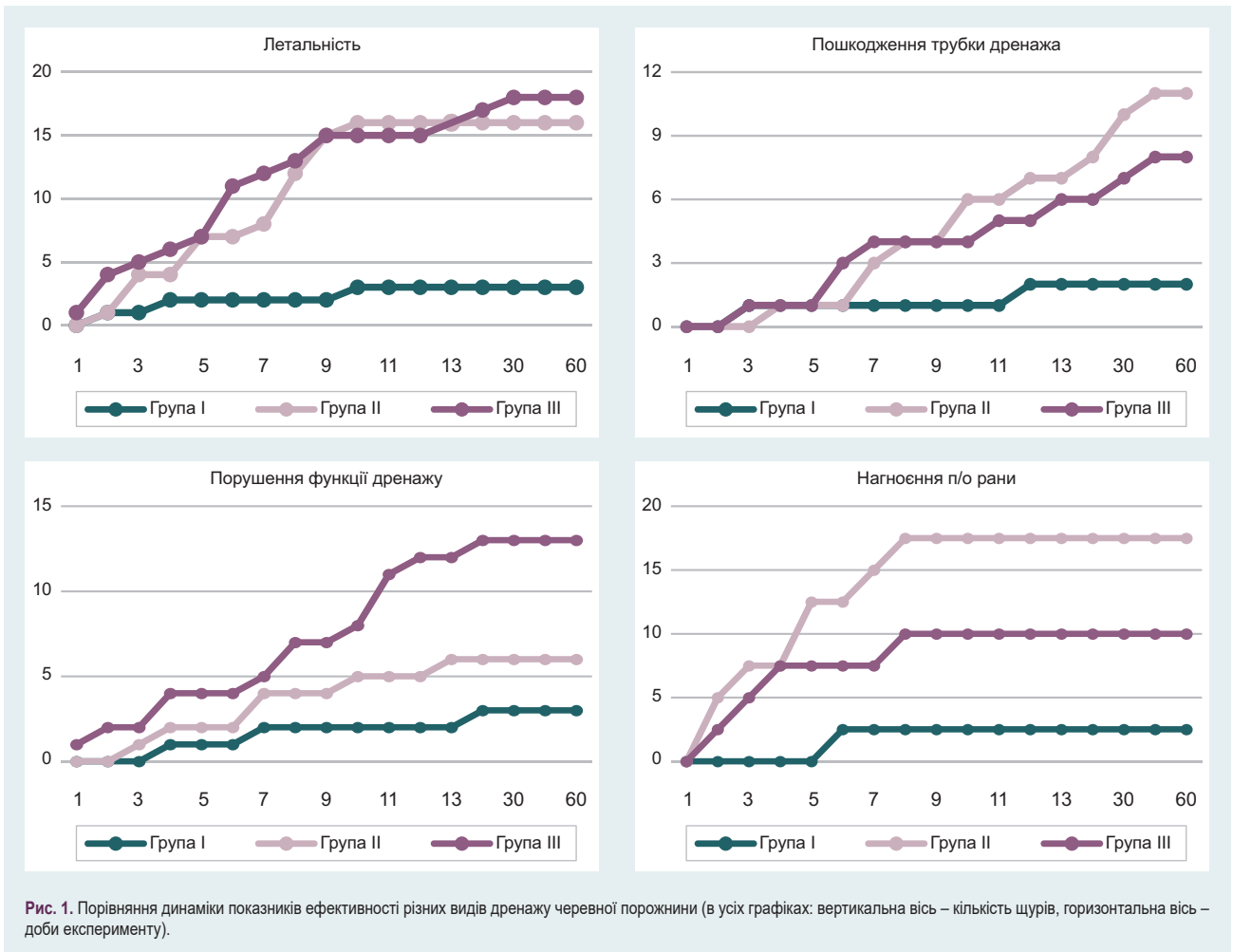


Рис. 1. Порівняння динаміки показників ефективності різних видів дренажу черевної порожнини (в усіх графіках: вертикальна вісь – кількість щурів, горизонтальна вісь – доби експерименту).

тричні методи статистики, а саме критерій Стюдента для визначення вірогідності відмінностей між кількісними ознаками, χ^2 – для оцінювання вірогідності різниці між якісними ознаками, коефіцієнт кореляції Пірсона – для встановлення взаємозв'язків між досліджуваними параметрами.

Результати

У результаті досліджень встановили, що при створенні експериментальної моделі хронічного перитоніту з підтриманням хронічного запального процесу в очеревині тривалим (протягом 12 діб) введенням антигенів 10 % калової суспензії динаміка лейкоцитозу крові залежить від виду встановлення дренажу черевної порожнини. Так, дренаж, що встановлений під візуальним контролем через лапаротомну рану з його фіксацією до парієтальної очеревини по правому фланку (в II групі експериментальних тварин), та сліпе введення дренажу троакарним методом (у III групі експериментальних тварин) призводило до суттєвого збільшення показників лейкоцитозу крові через 24 години та 5 діб ($p < 0,05$), зумовлюючи надалі летальний результат; це не відповідало вимогам щодо створення моделі хронічного перитоніту. У піддослідних щурів I групи, яким дренаж черевної порожнини встановлений під візуальним контролем через контрапертуру на

спинній поверхні з його фіксацією по правому фланку до парієтальної очеревини, починаючи з 12 години експерименту, вдалося досягти стійкого тривалого лейкоцитозу в межах $10,2\text{--}13,3 \times 10^9/\text{л}$, що відповідало вимогам щодо створення моделі хронічного перитоніту (табл. 1).

Аналіз ефективності різних видів встановлення дренажу черевної порожнини в експериментальних щурів свідчить: здійснення цієї маніпуляції під візуальним контролем через контрапертуру на спинній поверхні з фіксацією до парієтальної очеревини по правому фланку створювало оптимальні умови для виконання перитонеального лаважа з антисептиками. Це зумовило найменшу летальність серед тварин I групи, яка становила в кінцевій точці експерименту 3 (15,0 %) випадки та була статистично значущо меншою ($p < 0,05$), ніж серед щурів II групи (16 – 80,0 %, $\chi^2 = 10,9$, $p < 0,005$) та III групи (18 – 90,0 %, $\chi^2 = 10,9$, $p < 0,001$) (рис. 1-А). У всіх щурів II та III груп, які загинули під час експерименту, крім вираженого спайкового процесу з розлитим перитонітом, були наявні ознаки гнійного плевриту та ендокардиту.

Пошкодження дренажних трубок в експериментальних щурів I групи було рідшим, ніж у щурів II групи (11 (55,0 %) випадків, $\chi^2 = 11,9$, $p = 0,005$) та щурів III групи (8 (40,0 %) випадків, $\chi^2 = 7,02$, $p = 0,005$). Це зумовлено розташуванням дренажу на передній черевній стінці з

Таблиця 1. Кількісні показники лейкоцитів крові в щурів у динаміці модельованого хронічного перитоніту залежно від виду встановлення дренажу черевної порожнини, $M \pm m$

Групи щурів з експериментальним хронічним перитонітом	Термін дослідження показників лейкоцитів крові			
	12 годин	24 години	5 діб	12 діб
I група (n = 20)	12,30 ± 0,49	13,30 ± 0,47	12,90 ± 0,43	10,2 ± 0,46
II група (n = 20)	5,20 ± 0,47	11,75 ± 0,49 ¹	28,80 ± 0,42 ¹	Вибули
III група (n=20)	5,00 ± 0,47	19,90 ± 0,43 ²	28,08 ± 3,6 ²	Вибули

¹: різниця вірогідна порівняно з терміном спостереження 12 та 24 години у групі II ($p < 0,05$); ²: різниця вірогідна порівняно з терміном спостереження 12 та 24 години у групі III ($p < 0,05$).

Таблиця 2. Показники цитологічного профілю змивів з очеревини в динаміці розвитку хронічного перитоніту в щурів I групи, од/мм⁹

Показники	Цитологічний профіль змивів з очеревини щурів I групи				
	5 доба	7 доба	14 доба	30 доба	60 доба
Макрофаги	22,5 ± 1,1	22,7 ± 1,1	23,9 ± 0,8	24,6 ± 1,5	23,1 ± 0,9
Мезотеліоцити	2,5 ± 0,4	2,3 ± 0,4	2,0 ± 0,4 ¹	1,4 ± 0,4 ^{1,2,3}	1,3 ± 0,3 ^{1,2,3}
Нейтрофіли	78,9 ± 3,4	80,2 ± 3,1	83,2 ± 3,3	80,2 ± 3,4	79,3 ± 3,4
Еозинофіли	6,9 ± 0,36	7,1 ± 0,31	6,6 ± 0,4	7,2 ± 0,4	6,8 ± 0,41
Фіброцити	21,5 ± 2,1	38,6 ± 3,2 ¹	56,6 ± 4,3 ^{1,2}	73,2 ± 5,3 ^{1,2,3}	89,0 ± 6,3 ^{1,2,3,4}
Мітози	9,2 ± 0,8	7,5 ± 0,6	4,1 ± 0,3 ²	3,2 ± 0,1 ^{2,3}	0,8 ± 0,1 ^{1,2,3,4}

¹: різниця вірогідна порівняно з 5 добою ($p < 0,05$); ²: різниця вірогідна порівняно з 7 добою ($p < 0,05$); ³: різниця вірогідна порівняно з 14 добою ($p < 0,05$); ⁴: різниця вірогідна порівняно з 30 добою ($p < 0,05$).

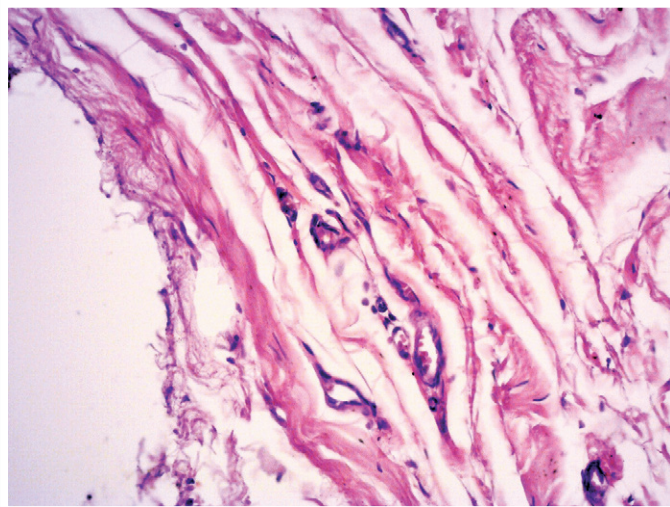


Рис. 2. Фіброз парієтальної очеревини на 60 добу експерименту. Забарвлення гематоксиліном та еозином. Зб. ×1000.

вільним доступом тварин до нього. Відсоток пошкодження дренажних трубок зростає від 7 доби хронічного перитоніту, коли інтоксикаційний синдром зменшується і тварини стають активнішими (рис 1-Б).

Порушення функції дренажу проявилось відсутністю повноцінного введення та відтікання рідини з черевної порожнини при цілісності самої дренажної трубки. Цей показник виявився найбільшим у щурів III групи (13 (65,0 %) випадків), але статистично не відрізнявся від відповідного показника в щурів II групи (6 (30,0 %) випадків) ($p < 0,05$), вірогідно перевищував цей показник у щурів I групи (3 (15,0 %) випадків), $\chi^2 = 10,4$, $p = 0,005$.

Нагноєння післяопераційної рани найчастіше спостерігали в щурів III групи (14 (70,0 %) випадків)

порівняно зі щурами II групи (5 (25,0 %) випадків), $\chi^2 = 8,1$, $p < 0,05$. У I групі експериментальних щурів нагноєнь післяопераційної рани не було.

У результаті аналізу динаміки показників цитологічного профілю змивів з очеревини під час розвитку хронічного перитоніту в піддослідних щурів I групи визначили статистично значуще збільшення ($p < 0,05$) кількості фіброцитів від 7 доби експерименту з підвищенням їхньої кількості надалі; починаючи з 14 доби експериментально створеної моделі хронічного перитоніту, виявили суттєве зменшення ($p < 0,05$) кількості мітозів у мезотеліоцитах на тлі відносно стабільної кількості (табл. 2). Суттєві зміни відносного вмісту макрофагів, нейтрофілів, еозинофілів у змивах очеревини в динаміці розвитку хронічного перитоніту не встановили (табл. 2).

Результати кореляційного аналізу підтвердили, що в пізніх строках хронічного перитоніту кількість мезотеліоцитів у змивах очеревини має зворотний кореляційний зв'язок зі ступенем фіброзу очеревини за показником збільшення у змивах кількості фіброцитів в 1 мм³ ($r = -0,98$, $p < 0,05$). На 60 добу спостереження під час мікроскопічного дослідження очеревини визначили втрату покривного мезотелію, а на потовщеній базальній мембрані спостерігали рясні напластування волокон сполучної тканини (рис. 2).

Обговорення

У фаховій літературі щодо проблеми хронічного перитоніту широко висвітлено етіологію, стадійність, ускладнення цієї патології [1,20]. Однак залишаються невирішеними питання щодо ранньої діагностики та прогнозування перебігу захворювання, для вирішення яких обов'язковою умовою є створення оптимальної експериментальної моделі. У сучасній науковій літературі описані моделі формування гострого розлитого перитоніту, який завершується неконтро-

льованим запально-некротичним процесом [21,29]. Але для розв'язання питань ранньої діагностики склерозу очеревини на тлі хронічного перитоніту вони не придатні, оскільки в умовах гострого процесу відбувається гіперактивний малоконтрольований інфільтративно-некротичний процес, який не притаманний хронічному перитоніту [30]. У здійсненому дослідженні шляхом застосування поетапної методики інтраперитонеального введення біокультур і системної антибіотикотерапії в поєднанні з різними варіантами дренивання черевної порожнини створено, на наш погляд, оптимальну модель хронічного перитоніту, яка дає змогу чітко відтворювати динаміку клітинних змін і динаміку формування фіброзу очеревини. Запропонована модель поширеного субклінічного контрольованого перитоніту дає змогу вивчати поетапні зміни очеревини у хронічному експерименті з низьким рівнем летальності піддослідних тварин і встановити ранні зміни в очеревині, які передують тотальному склерозу.

Багато уваги натепер приділяють усуненню наслідків перитоніту, змінам показників крові [12,13,15,16,19], післяопераційному веденню хворих на гострий чи хронічний перитоніт [9–14], однак майже відсутні дані щодо динаміки процесу склерозування очеревини, а особливо ранньої індикації функціональної недостатності очеревини [22]. Хронічний перитоніт призводить до склерозування базальної мембрани очеревини та зменшення кількості перитонеальних капілярів, що зумовлює порушення транспортних процесів, а тому спричиняє функціональну недостатність очеревини [23]. Функціональна недостатність – основна причина неефективності перитонеального діалізу. Здебільшого діагноз встановлюють *post factum*, коли зміни вже незворотні [11] та єдиним виходом є перехід на гемодіаліз. Результати експериментальних досліджень дають змогу діагностувати ранні стадії формування хронічного перитоніту для своєчасного застосування профілактичних засобів замість безперспективного лікування в занедбаних випадках.

Висновки

1. Для створення експериментальної моделі хронічного перитоніту оптимальним є встановлення під візуальним контролем дренажу черевної порожнини через контрапертуру на спинній поверхні з фіксацією його правого фланку до парієтальної очеревини шурів. Ефективність застосування цього виду дренажу підтверджує можливість створення стійкого тривалого лейкоцитозу в межах $10,2\text{--}13,3 \times 10^9/\text{л}$, нижчі показники пошкодження дренажу, порушення його функції, нагноєння післяопераційної рани та зниження летальності порівняно з іншими видами встановлення дренажу ($p < 0,05$).

2. Під час застосування створеної експериментальної моделі хронічного перитоніту, починаючи з 7 доби, відбувається прогресивне збільшення ($p < 0,05$) кількості фіброцитів у змивах з очеревини, від 14 доби спостерігають зменшення ($p < 0,05$) кількості мітозів у мезотеліоцитах на тлі відносно стабільної кількості.

3. На пізніх стадіях хронічного панкреатиту кількість мезотеліоцитів у змивах очеревини має зворотний кореляційний зв'язок зі ступенем фіброзу очеревини за показником збільшення у змивах кількості фіброцитів в 1 мм^3 ($r = -0,98$, $p < 0,05$), що дає змогу діагностувати фіброз за результатами цитологічного дослідження змивів з очеревини.

Конфлікт інтересів: відсутній.

Conflicts of interest: authors have no conflict of interest to declare.

Надійшла до редакції / Received: 30.11.2018

Після доопрацювання / Revised: 11.04.2019

Прийнято до друку / Accepted: 13.05.2019

Відомості про авторів:

Кебкало А. Б., д-р мед. наук, професор каф. хірургії і проктології, Національна медична академія післядипломної освіти імені П. Л. Шупика, м. Київ, Україна.

Рейті А. О., канд. мед. наук, асистент каф. хірургії і проктології, Національна медична академія післядипломної освіти імені П. Л. Шупика, м. Київ, Україна.

Грянчила В. В., аспірант каф. хірургії і проктології, Національна медична академія післядипломної освіти імені П. Л. Шупика, м. Київ, Україна.

Кондратюк М. О., інтерн каф. хірургії і проктології, Національна медична академія післядипломної освіти імені П. Л. Шупика, м. Київ, Україна.

Сведения об авторах:

Кебкало А. Б., д-р мед. наук, профессор каф. хирургии и проктологии, Национальная медицинская академия последипломного образования имени П. Л. Шупика, г. Киев, Украина.

Рейти А. О., канд. мед. наук, ассистент каф. хирургии и проктологии, Национальная медицинская академия последипломного образования имени П. Л. Шупика, г. Киев, Украина.

Грянчила В. В., аспирант каф. хирургии и проктологии, Национальная медицинская академия последипломного образования имени П. Л. Шупика, г. Киев, Украина.

Кондратиук Н. А., интерн каф. хирургии и проктологии, Национальная медицинская академия последипломного образования имени П. Л. Шупика, г. Киев, Украина.

Information about authors:

Kebkalo A. B., MD, PhD, DSc, Professor of the Department of Surgery and Proctology, Shupyk National Medical Academy of Postgraduate Education, Kyiv, Ukraine.

Reiti A. O., MD, PhD, Assistant of the Department of Surgery and Proctology, Shupyk National Medical Academy of Postgraduate Education, Kyiv, Ukraine.

Hrianyla V. V., Postgraduate Student of the Department of Surgery and Proctology, Shupyk National Medical Academy of Postgraduate Education, Kyiv, Ukraine.

Kondratiuk M. O., Intern of the Department of Surgery and Proctology, Shupyk National Medical Academy of Postgraduate Education, Kyiv, Ukraine.

Список літератури

- [1] Исследование гематологических показателей при экспериментальном перитоните / И. В. Савицкий и др. *Клиническая хирургия*. 2018. №85(6). С. 63–66. doi: 10.26779/2522-1396.2018.06.63
- [2] Abdominal adhesions: A practical review of an often overlooked entity / N. Tabibian et al. *Annals of Medicine and Surgery*. 2017. Vol. 15. P. 9–13. doi: 10.1016/j.amsu.2017.01.021
- [3] A new poly(1,3-trimethylene carbonate) film provides effective adhesion reduction after major abdominal surgery in a rat model / R. Vogels et al. *Surgery*. 2015. Vol. 157. Issue 6. P. 1113–1120. doi: 10.1016/j.surg.2015.02.004

- [4] Critical analysis of cyanoacrylate in intestinal and colorectal anastomosis / Z. Wu et al. *Journal of Biomedical Materials Research Part B: Applied Biomaterials*. 2014. Vol. 102. Issue 3. P. 635–642. doi: 10.1002/jbm.b.33039
- [5] International consensus statement regarding the use of animal models for research on anastomoses in the lower gastrointestinal tract / J. Bosmans et al. *International Journal of Colorectal Disease*. 2016. Vol. 31. Issue 5. P. 1021–1030. doi: 10.1007/s00384-016-2550-5
- [6] Sutureless closure of colonic defects with tissue adhesives: an in vivo study in the rat / K. Vakalopoulos et al. *The American Journal of Surgery*. 2017. Vol. 213. Issue 1. P. 151–158. doi: 10.1016/j.amjsurg.2016.05.009
- [7] Randomized experimental study to investigate the peritoneal adhesion formation of conventional monopolar contact coagulation versus noncontact argon plasma coagulation in a rat model / B. Kraemer et al. *Fertility And Sterility*. 2014. Vol. 102. Issue 4. P. 1197–1202. doi: 10.1016/j.fertnstert.2014.07.007
- [8] Липатов В.А. Концепция профилактики послеоперационного спаечного процесса брюшной полости с применением барьерных средств : автореф. дис... д.мед.н. Курск, 2013. 35 с.
- [9] Peritoneal Response to Abdominal Surgery: The Role of Equine Abdominal Adhesions and Current Prophylactic Strategies / J. Alonso et al. *Veterinary Medicine International*. 2014. Vol. 2014. P. 1–8. doi: 10.1155/2014/279730
- [10] Saed G., Fletcher N., Diamond M. The Creation of a Model for Ex Vivo Development of Postoperative Adhesions. *Reproductive Sciences*. 2015. Vol. 23. Issue 5. P. 610–612. doi: 10.1177/1933719115607997
- [11] Коррекция нарушенной микроциркуляции при распространенном гнойном перитоните / А. А. Косовских и др. *Хирургия журнал им. Н.И. Пирогова*. 2012. Т. 6. С. 42–45.
- [12] Бойко В. В., Евтушенко Д. А. Способ профилактики спайкообразования у ранее оперированных больных на органах брюшной полости. *Иновации в науке*. 2013. №25. С.177–181.
- [13] Кондратович Л. М. Основы понимания формирования спаечного процесса в брюшной полости, интраоперационная профилактика противоспаечными барьерными препаратами (обзор литературы). *Вестник новых медицинских технологий*. 2014. Т. 21. №3. С. 169–173. doi: 10.12737/5929
- [14] Поройский С. В., Поройская А. В., Булычева О. С. Морфометрическая характеристика париетальной и висцеральной брюшины в динамике после нанесения операционной травмы различного объема. *Вестник Волгоградского государственного медицинского университета*. 2014. Т. 3(51). С. 102–107.
- [15] Экспериментальная модель перитонеальных спаек / А. В. Жура и др. *Новости хирургии*. 2017. Т. 25. №4. С. 333–339. doi: 10.18484/2305-0047.2017.4.333
- [16] Влияние антиоксидантного комплекса на процессы спайкообразования в эксперименте / В. И. Тихонов и др. *Вопросы реконструктивной и пластической хирургии*. 2014. Т. 17. № 1(48). С. 31–40.
- [17] Насрдинов И. Г., Ишкинин Р. Э., Гарипов И. И. Противоспаечные способы обработки брюшной полости. *Новая наука: проблемы и перспективы*. 2016. №4–2. С. 30–33.
- [18] Pawar A., Biswas S. Postoperative Spine Infections. *Asian Spine Journal*. 2016. Vol. 10. Issue 1. P. 176–183. doi: 10.4184/asj.2016.10.1.176
- [19] The Current State of Peritoneal Dialysis / R. Mehrotra et al. *Journal of The American Society of Nephrology*. 2016. Vol. 27. Issue 11. P. 3238–3252. doi: 10.1681/asn.2016010112
- [20] Center-Specific Factors Associated with Peritonitis Risk—A Multi-Center Registry Analysis / A. Nadeau-Fredette et al. *Peritoneal Dialysis International*. 2016. Vol. 36. Issue 5. P. 509–518. doi: 10.3747/pdi.2015.00146
- [21] The impact of peritoneal dialysis-related peritonitis on mortality in peritoneal dialysis patients / H. Ye et al. *BMC Nephrology*. 2017. Vol. 18. Issue 1. P. 186. doi: 10.1186/s12882-017-0588-4
- [22] Viglino G., Neri L., Feola M. Peritoneal ultrafiltration in congestive heart failure—findings reported from its application in clinical practice: a systematic review. *Journal of Nephrology*. 2015. Vol. 28. Issue 1. P. 29–38. doi: 10.1007/s40620-014-0166-9
- [23] Garosi G. Different Aspects of Peritoneal Sclerosis. *Contributions To Nephrology*. 2003. Vol. 140. Issue 140. P. 18–29. doi: 10.1159/000071385
- [24] .Transcriptional Patterns in Peritoneal Tissue of Encapsulating Peritoneal Sclerosis, a Complication of Chronic Peritoneal Dialysis / F. Reimold et al. *PLoS ONE*. 2013. Vol. 8. Issue 2. e56389. doi: 10.1371/journal.pone.0056389
- [25] Machado N. Sclerosing Encapsulating Peritonitis: Review. *Sultan Qaboos University Medical Journal*. 2016. Vol. 16. Issue 2. e142–151. doi: 10.18295/squmj.2016.16.02.003
- [26] Surgical Management of Encapsulating Peritoneal Sclerosis: A Case Report in Kidney Transplant Patient / R. Shahbazov et al. *Case Reports In Surgery*. 2018. Vol. 2018. P. 4965459. doi: 10.1155/2018/4965459
- [27] Length of Time on Peritoneal Dialysis and Encapsulating Peritoneal Sclerosis – Position Paper for ISPD: 2017 Update / E. Brown et al. *Peritoneal Dialysis International*. 2017. Vol. 37. Issue 4. P. 362–374. doi: 10.3747/pdi.2017.00018
- [28] Encapsulating peritoneal sclerosis: incidence, predictors, and outcomes / D. Johnson et al. *Kidney International*. 2010. Vol. 77. Issue 10. P. 904–912. doi: 10.1038/ki.2010.16
- [29] Peritonitis-induced peritoneal injury models for research in peritoneal dialysis review of infectious and non-infectious models / Y. Ito et al. *Renal Replacement Therapy*. 2017. Vol. 3. doi: 10.1186/s41100-017-0100-4
- [30] The First Peritonitis Episode Alters the Natural Course of Peritoneal Membrane Characteristics in Peritoneal Dialysis Patients / A. van Diepen et al. *Peritoneal Dialysis International*. 2015. Vol. 35. Issue 3. P. 324–332. doi: 10.3747/pdi.2014.00277

References

- [1] Savytskyi, I. V., Tshipoviaz, S. V., Belash, O. V., Vastyanov, R. S., Znamerovskiy, S. G., Lenik, R. G., et al. (2018). Issledovanie gematologicheskikh pokazatelej pri e'ksperimental'nom peritonite [Investigation of hematological indices in experimental peritonitis]. *Klinicheskaya khirurgiya*, 85(6), 63–66. [in Russian]. doi: 10.26779/2522-1396.2018.06.63
- [2] Tabibian, N., Swehli, E., Boyd, A., Umbreen, A., & Tabibian, J. (2017). Abdominal adhesions: A practical review of an often overlooked entity. *Annals of Medicine And Surgery*, 15, 9–13. doi: 10.1016/j.amsu.2017.01.021
- [3] Vogels, R., Bosmans, J., van Barneveld, K., Verdoold, V., van Rijn, S., Gijbels, M., et al. (2015). A new poly(1,3-trimethylene carbonate) film provides effective adhesion reduction after major abdominal surgery in a rat model. *Surgery*, 157(6), 1113–1120. doi: 10.1016/j.surg.2015.02.004
- [4] Wu, Z., Boersema, G., Vakalopoulos, K., Daams, F., Sparreboom, C., Kleinrensink, G., et al. (2014). Critical analysis of cyanoacrylate in intestinal and colorectal anastomosis. *Journal of Biomedical Materials Research Part B: Applied Biomaterials*, 102(3), 635–642. doi: 10.1002/jbm.b.33039
- [5] Bosmans, J., Moosdorff, M., Al-Taher, M., van Beek, L., Derikx, J., & Bouvy, N. (2016). International consensus statement regarding the use of animal models for research on anastomoses in the lower gastrointestinal tract. *International Journal of Colorectal Disease*, 31(5), 1021–1030. doi: 10.1007/s00384-016-2550-5
- [6] Vakalopoulos, K., Wu, Z., Kroese, L., Jeekel, J., Kleinrensink, G., Dodou, D., et al. (2017). Sutureless closure of colonic defects with tissue adhesives: an in vivo study in the rat. *The American Journal of Surgery*, 213(1), 151–158. doi: 10.1016/j.amjsurg.2016.05.009
- [7] Kraemer, B., Scharpf, M., Planck, C., Tsaousidis, C., Enderle, M., Neugebauer, A., et al. (2014). Randomized experimental study to investigate the peritoneal adhesion formation of conventional monopolar contact coagulation versus noncontact argon plasma coagulation in a rat model. *Fertility and Sterility*, 102(4), 1197–1202. doi: 10.1016/j.fertnstert.2014.07.007
- [8] Lipatov, V. A. (2013). *Koncepciya profilaktiki posleoperacionnogo spaechnogo processa bryushnoj polosti s primeneniem bar'ernykh sredstv* (Avtoref. dis... dokt. med. nauk) [The concept of prevention of postoperative adhesive process of the abdominal cavity with the use of barrier agents. Dr. med. sci. diss.]. Kursk. [in Russian].
- [9] Alonso, J., Alves, A., Watanabe, M., Rodrigues, C., & Hussni, C. (2014). Peritoneal Response to Abdominal Surgery: The Role of Equine Abdominal Adhesions and Current Prophylactic Strategies. *Veterinary Medicine International*, 2014, 1–8. doi: 10.1155/2014/279730
- [10] Saed, G. M., Fletcher, N. M., & Diamond, M. P. (2015). The Creation of a Model for Ex Vivo Development of Postoperative Adhesions. *Reproductive Sciences*, 23(5), 610–612. doi: 10.1177/1933719115607997
- [11] Kosovskikh, A. A., Caen, S. L., Churlyajev, J. A., & Bykova, E. V. (2012). Korrekciya narushenij mikroциркуляcii pri rasprostranennom gnojnom peritonite [Correction of infringements of microcirculation at a widespread peritonitis]. *Khirurgiya*, 6, 42–45. [in Russian].
- [12] Boyko, V. V., & Yevtushenko, D. A. (2013). Sposob profilaktiki spajkobrazovaniya u ranee operirovannykh bol'nykh na organakh bryushnoj polosti [A method for preventing adhesions in patients previously operated on the abdominal organs]. *Innovacii v nauke*, 25, 177–181. [in Russian].
- [13] Kondratovich, L. M. (2014). [The Basics for Comprehension of Adhesive Process Formation in Abdominal Cavity. Perioperative Prevention by means of Anti-Adhesive Drugs (Review of Literature)]. *Journal of New Medical Technologies*, 21(3), 169–173. doi: 10.12737/5929
- [14] Poroykiy, S. V., Poroykaya, A. V., & Bulycheva, O. S. (2014). Morfometricheskaya kharakteristika parietal'noj i visceral'noj bryushiny v dinamike posle naneseniya operacionnoj travmy razlichnogo ob'ema [Morphometric characteristics of the parietal and visceral peritoneum in the dynamics after various sizes surgical operation trauma application]. *Vestnik Volgogradskogo gosudarstvennogo medicinskogo universiteta*, 3(51), 102–107. [in Russian].

- [15] Zhura, A. V., Tratsyak, S. I., Khryshchanovich, V. J., & Makarevich, Z. A. (2017). E'ksperimental'naya model' peritoneal'nykh spaek [Experimental Model of Peritoneal Adhesion]. *Novosti khirurgii*, 25(4), 333–339. [in Russian]. doi: 10.18484/2305-0047.2017.4.333
- [16] Tikhonov, V. I., Plotnikov, M. V., Logvinov, S. V., Grishchenko, V. Yu., & Shkatov, D. A. (2014). Vliyaniye antioksidantnogo kompleksa na processy spajkoobrazovaniya v e'ksperimente [Effect of antioxidant complex on the processes of adhesion in the experiment]. *Voprosy rekonstruktivnoy i plasticheskoy khirurgii*, 17, 1(48), 31–40. [in Russian].
- [17] Nasrtdinov, I. G., Ishkinin, R. E., & Garipov, I. I. (2016). Protivo-spaechnye sposoby obrabotki bryushnoj polosti [Antiseptic methods of abdominal cavity treatment]. *Novaya nauka: problemy i perspektivy*, 4–2, 30–33. [in Russian].
- [18] Pawar, A., & Biswas, S. (2016). Postoperative Spine Infections. *Asian Spine Journal*, 10(1), 176–183. doi: 10.4184/asj.2016.10.1.176
- [19] Mehrotra, R., Devuyt, O., Davies, S., & Johnson, D. (2016). The Current State of Peritoneal Dialysis. *Journal of The American Society of Nephrology*, 27(11), 3238–3252. doi: 10.1681/asn.2016010112
- [20] Nadeau-Fredette, A., Johnson, D., Hawley, C., Pascoe, E., Cho, Y., Clayton, P., et al. (2016). Center-Specific Factors Associated with Peritonitis Risk—A Multi-Center Registry Analysis. *Peritoneal Dialysis International*, 36(5), 509–518. doi: 10.3747/pdi.2015.00146
- [21] Ye, H., Zhou, Q., Fan, L., Guo, Q., Mao, H., Huang, F., et al. (2017). The impact of peritoneal dialysis-related peritonitis on mortality in peritoneal dialysis patients. *BMC Nephrology*, 18(1), 186. doi: 10.1186/s12882-017-0588-4
- [22] Viglino, G., Neri, L., & Feola, M. (2015). Peritoneal ultrafiltration in congestive heart failure—findings reported from its application in clinical practice: a systematic review. *Journal of Nephrology*, 28(1), 29–38. doi: 10.1007/s40620-014-0166-9
- [23] Garosi, G. (2003). Different Aspects of Peritoneal Sclerosis. *Contributions to Nephrology*, 140(140), 18–29. doi: 10.1159/000071385
- [24] Reimold, F., Braun, N., Zsengellér, Z., Stillman, I., Karumanchi, S., Toka, H., et al. (2013). Transcriptional Patterns in Peritoneal Tissue of Encapsulating Peritoneal Sclerosis, a Complication of Chronic Peritoneal Dialysis. *Plos ONE*, 8(2), e56389. doi: 10.1371/journal.pone.0056389
- [25] Machado, N. (2016). Sclerosing Encapsulating Peritonitis: Review. *Sultan Qaboos University Medical Journal*, 16(2), e142–151. doi: 10.18295/squmj.2016.16.02.003
- [26] Shahbazov, R., Talanian, M., Alejo, J., Azari, F., Agarwal, A., & Brayman, K. (2018). Surgical Management of Encapsulating Peritoneal Sclerosis: A Case Report in Kidney Transplant Patient. *Case Reports In Surgery*, 2018, 4965459. doi: 10.1155/2018/4965459
- [27] Brown, E., Bargman, J., van Biesen, W., Chang, M., Finkelstein, F., Hurst, H. et al. (2017). Length of Time on Peritoneal Dialysis and Encapsulating Peritoneal Sclerosis – Position Paper for ISPD: 2017 Update. *Peritoneal Dialysis International*, 37(4), 362–374. doi: 10.3747/pdi.2017.00018
- [28] Johnson, D., Cho, Y., Livingston, B., Hawley, C., McDonald, S., Brown, F., et al. (2010). Encapsulating peritoneal sclerosis: incidence, predictors, and outcomes. *Kidney International*, 77(10), 904–912. doi: 10.1038/ki.2010.16
- [29] Ito, Y., Kinashi, H., Katsuno, T., Suzuki, Y., & Mizuno, M. (2017). Peritonitis-induced peritoneal injury models for research in peritoneal dialysis review of infectious and non-infectious models. *Renal Replacement Therapy*, 3. doi: 10.1186/s41100-017-0100-4
- [30] van Diepen, A., van Esch, S., Struijk, D. G., & Krediet, R. T. (2015). The First Peritonitis Episode Alters the Natural Course of Peritoneal Membrane Characteristics in Peritoneal Dialysis Patients. *Peritoneal Dialysis International*, 35(3), 324–332. doi: 10.3747/pdi.2014.00277

Взаємозв'язки між ультразвуковими, імунологічними змінами при прогресуванні стеатозу та фіброзу печінки у хворих на хронічні дифузні захворювання печінки різної етіології

Ю. М. Степанов^{A,F}, В. І. Діденко^{A,B,E,F}, І. С. Коненко^{B-E}, О. М. Татарчук^{*B-E}

ДУ «Інститут гастроентерології НАМН України», м. Дніпро, Україна

A – концепція та дизайн дослідження; B – збір даних; C – аналіз та інтерпретація даних; D – написання статті; E – редагування статті; F – остаточне затвердження статті

Ключові слова:

жирова дистрофія печінки, стеатометрія, еластометрія, імунітет, цитокини.

Патологія. – 2019. – Т. 16, № 2(46). – С. 222–230

DOI:
10.14739/2310-1237.
2019.2.177167

*E-mail:
om_tat@ukr.net

Мета роботи – визначити взаємозв'язки між ультразвуковими та імунологічними змінами при прогресуванні стеатозу та фіброзу печінки у хворих на хронічні дифузні захворювання печінки (ХДЗП) різної етіології.

Матеріали та методи. Обстежили 120 хворих на ХДЗП віком від 19 до 78 років (середній вік – $47,91 \pm 1,23$ року): 77 жінок (64,2 %) та 43 чоловіки (35,8 %). Хворих поділили на групи залежно від етіологічного фактора розвитку стеатозу та фіброзу печінки. У I групу ввійшли 24 особи, які хворі на неалкогольну жирову хворобу печінки (НАЖХП) зі стеатозом; II – 37 хворих на неалкогольний стеатогепатит (НАСГ); III – 21 пацієнт із хронічним вірусним гепатитом, що асоційований з вірусом С (ХГС); IV – 18 осіб з алкогольною хворобою печінки (АХП), V група – 20 пацієнтів із токсичним гепатитом (ТГ) (медикаментозним). Контрольну групу становили 30 практично здорових осіб. Здійснили сонографічні дослідження органів черевної порожнини, визначення коефіцієнта затухання (КЗ) амплітуди ультразвуку (стеатометрію) та зсувнохвильову еластометрію (ЗХЕ) печінки, селезінки. Визначили вміст основних показників клітинного імунітету й рівень інтерлейкіну (ІЛ) 6, ІЛ-10, фактора некрозу пухлини альфа (TNF- α), інсуліну та індексу НОМА-ІR. Виконали кореляційний аналіз між ультразвуковими та імунологічними показниками в обстежених хворих.

Результати. У хворих на ХДЗП зміни структури печінки у вигляді неоднорідності виявили в 97 (80,8 %) випадках ($p < 0,001$). Максимальні показники ЗХЕ печінки спостерігали в пацієнтів з АХП ($18,10 \pm 2,68$ кПа), найнижчі – у хворих на НАЖХП. Жорсткість паренхіми селезінки найбільша в пацієнтів з АХП ($24,09 \pm 3,68$ кПа). Рівень TNF- α вірогідно перевищує контрольні значення при НАСГ в 11,6 раза ($p < 0,05$), ХГС у 13,9 раза ($p < 0,05$), АХП у 9,4 раза ($p < 0,05$) і ТГ у 9,5 раза ($p < 0,05$). Концентрація ІЛ-6 вірогідно вища у 2,1 раза ($p < 0,05$) у хворих на НАСГ і ХГС, у 2,5 раза ($p < 0,05$) у хворих на ТГ. Коефіцієнт TNF- α /ІЛ-10 зростає в 7,1 раза ($p < 0,05$) у хворих на НАЖХП, у 19,3 раза ($p < 0,05$) у пацієнтів із НАСГ, в 14,4 раза ($p < 0,05$) у хворих на ХГС, у 14,0 раза ($p < 0,05$) у пацієнтів з АХП і в 8,4 раза ($p < 0,05$) у хворих ТГ. Під час кореляційного аналізу виявили, що у хворих на НАЖХП рівень TNF- α мав позитивний зв'язок із жорсткістю селезінки ($r = +0,601$, $p < 0,01$). У пацієнтів із ХГС рівень ІЛ-6 асоційований із жорсткістю селезінки ($r = +0,680$, $p < 0,05$), жорсткістю печінки ($r = +0,618$, $p < 0,05$) та ступенем фіброзу (за METAVIR) ($r = +0,573$, $p < 0,01$). У хворих на АХП збільшення жорсткості печінки супроводжується вірогідним підвищенням індексу НОМА ($r = +0,843$). У пацієнтів із ТГ виявили негативний вірогідний зв'язок між рівнем Т-хелперів і жорсткістю селезінки ($r = -0,577$, $p < 0,05$) та печінки ($r = -0,522$, $p < 0,05$).

Висновки. Прогресування стеатозу печінки супроводжується недостатністю клітинної ланки імунітету й підвищенням рівня прозапальних цитокинів. Збільшення структурних змін печінки та селезінки, а також збільшення ступеня стеатозу супроводжується активацією прозапальних цитокинів, виснаженням протизапальної відповіді та зростанням інсуліно-резистентності.

Ключевые слова:

жировая дистрофия печени, стеатометрия, эластометрия, иммунитет, цитокины.

Патология. – 2019. – Т. 16, № 2(46). – С. 222–230

Взаимосвязи между ультразвуковыми, иммунологическими изменениями при прогрессировании стеатоза и фиброза печени у больных с хроническими диффузными заболеваниями печени различной этиологии

Ю. М. Степанов, В. И. Диденко, И. С. Коненко, О. М. Татарчук

Цель работы – определить взаимосвязи между ультразвуковыми и иммунологическими изменениями при прогрессировании стеатоза и фиброза печени у больных с хроническими диффузными заболеваниями печени (ХДЗП) различной этиологии.

Материалы и методы. Обследовали 120 больных ХДЗП в возрасте от 19 до 78 лет (средний возраст – $47,91 \pm 1,23$ года): 77 женщин (64,2 %) и 43 мужчины (35,8 %). Пациентов поделили на группы в зависимости от этиологического фактора развития стеатоза и фиброза печени: I – 24 больных с неалкогольной жировой болезнью печени (НАЖБП); II – 37 обследуемых с неалкогольным стеатогепатитом (НАСГ); III – 21 человек с хроническим вирусным гепатитом, ассоциированным с вирусом С; IV группу составили 18 пациентов с алкогольной болезнью печени (АБП); V – 20 пациентов с токсическим гепатитом (ТГ) (медикаментозным). Выполнены сонографические исследования брюшной полости, определения коэффициента затухания ультразвука и сдвиговолновую эластографию (СВЭ) печени/селезенки. Определены содержание показателей клеточного иммунитета, уровень интерлейкина (ИЛ)-6 и ИЛ-10, фактора некроза опухоли альфа (TNF- α), инсулина и индекс НОМА-ІR. Проведен корреляционный анализ между ультразвуковыми и иммунологическими показателями у обследованных больных.

Результаты. У больных ХДЗП изменение структуры печени в виде неоднородности установлено в 97 (80,8 %) случаях ($p < 0,001$). Максимальные значения СВЭ печени отмечены у пациентов с АБП ($18,10 \pm 2,68$ кПа), минимальные – с НАЖБП. Жесткость селезенки наибольшая у пациентов с АБП ($24,09 \pm 3,68$ кПа). Уровень TNF- α достоверно выше контрольных значений при НАСГ в 11,6 раза ($p < 0,05$), ХГС в 13,9 раза ($p < 0,05$), АБП в 9,4 раза ($p < 0,05$) и ТГ в 9,5 раза ($p < 0,05$). Концентрация ИЛ-6 выше в 2,1 раза ($p < 0,05$) у больных НАСГ и ХГС, в 2,5 раза ($p < 0,05$) у пациентов с ТГ. Коэффициент TNF- α /ИЛ-10 возрастает в 7,1 раза ($p < 0,05$) у больных НАЖБП, в 19,3 раза ($p < 0,05$) у больных НАСГ, в 14,4 раза ($p < 0,05$) у пациентов с ХГС, в 14,0 раза ($p < 0,05$) у больных АБП и в 8,4 раза ($p < 0,05$) у больных ТГ. В ходе корреляционного анализа установлено, что у больных НАЖБП уровень TNF- α имел положительную связь с жесткостью селезенки ($r = +0,601$, $p < 0,01$). У больных ХГС уровень ИЛ-6 ассоциирован с жесткостью селезенки ($r = +0,680$, $p < 0,05$), жесткостью печени ($r = +0,618$, $p < 0,05$) и степенью фиброза (по METAVIR) ($r = +0,573$, $p < 0,01$). У больных АБП увеличение жесткости печени сопровождается достоверным повышением индекса НОМА ($r = +0,843$). У больных ТГ отмечена отрицательная связь между уровнем Т-хелперов и жесткостью селезенки ($r = -0,577$, $p < 0,05$) и печени ($r = -0,522$, $p < 0,05$).

Выводы. Прогрессирование стеатоза печени сопровождается недостаточностью клеточного звена иммунитета и повышением уровня провоспалительных цитокинов. Увеличение структурных изменений печени и селезенки, а также возрастание степени стеатоза сопровождается активацией провоспалительных цитокинов, истощением противовоспалительного ответа и ростом инсулинорезистентности.

Relationships between ultrasonic, immunological changes in the progression of liver steatosis and fibrosis in patients with chronic diffusive liver diseases of various etiologies

Yu. M. Stepanov, V. I. Didenko, I. S. Konenko, O. M. Tatarchuk

Objective. To determine the relationships between ultrasound and immunological changes in the progression of steatosis and liver fibrosis in patients with chronic diffuse liver diseases (CLD) of various etiologies.

Materials and methods. We examined 120 patients with CLD. Patients were distributed according to the etiological factor of the development of steatosis and liver fibrosis: Group I – 24 patients with non-alcoholic fatty liver disease (NAFLD), II – 37 patients with non-alcoholic steatohepatitis (NASH); Group III – 21 people with chronic viral hepatitis associated with the C virus (HCV), Group IV consisted of 18 patients with alcoholic liver disease (ALD), group V – 20 patients with toxic hepatitis (TG). Sonographic abdominal examination, ultrasound attenuation coefficient (UAC) and shear wave elastography (SWE) of the liver / spleen were performed. The content of cellular immunity parameters, the level of interleukin (IL)-6, IL-10, tumor necrosis factor alpha (TNF- α), insulin and HOMA-IR were determined. A correlation analysis was made between ultrasound and immunological parameters in the examined patients.

Results. In patients with CLD, changes in liver structure in the form of heterogeneity were detected in 97 (80.8 %) ($P < 0.001$). The maximum values of SWE of the liver were observed in patients with ALD (18.10 ± 2.68) kPa, minimal – with NAFLD. The stiffness of the spleen was highest in patients with ALD 24.09 ± 3.68 kPa. TNF- α was significantly higher than the control values with NASH by 11.6 times ($P < 0.05$), HCV by 13.9 times ($P < 0.05$), ALD by 9.4 times ($P < 0.05$) and TG by 9.5 times ($P < 0.05$). The concentration of IL-6 was 2.1 times higher ($P < 0.05$) in patients with NASH and CHC, 2.5 times higher ($P < 0.05$) in patients with TG. The TNF- α / IL-10 ratio was increased by 7.1 times ($P < 0.05$) in patients with NAFLD, by 19.3 times ($P < 0.05$) in patients with NASH, by 14.4 times ($P < 0.05$) in patients with chronic hepatitis C, by 14.0 times ($P < 0.05$) in patients with ALD and by 8.4 times ($P < 0.05$) in patients with TG. When conducting a correlation analysis, it was revealed that in patients with NAFLD, the level of TNF- α had a positive relationship with the spleen stiffness ($r = +0.601$, $P < 0.01$). In patients with HCV, the level of IL-6 was associated with spleen stiffness ($r = +0.680$, $P < 0.05$), liver stiffness ($r = +0.618$, $P < 0.05$) and the degree of fibrosis (according to METAVIR) ($r = +0.573$, $P < 0.01$). In patients with ALD, an increase in liver stiffness is accompanied by a significant increase in the NOMA index ($r = +0.843$). In patients with TG, a negative relationship was found between the level of T-helper cells and stiffness of spleen ($r = -0.577$, $P < 0.05$) and liver ($r = -0.522$, $P < 0.05$).

Conclusion. The progression of liver steatosis is accompanied by a lack of cellular immunity and an increase in the level of pro-inflammatory cytokines. An increase in structural changes of the liver and spleen, as well as the increase in the degree of steatosis, is accompanied by activation of pro-inflammatory cytokines, depletion of the anti-inflammatory response and increased insulin resistance.

Key words:
fatty liver,
steatometry,
elasticity imaging
techniques,
immunity, cytokines.

Pathologia
2019; 16 (2), 222–230

Хронічні дифузні захворювання печінки (ХДЗП) набувають усе більшого поширення у світі, а тому питання гальмування запальних і фібротичних процесів, профілактика розвитку ускладнень не втрачають актуальності та потребують продовження вивчення [1].

Серед усіх ХДЗП перше місце посідає неалкогольна жирова хвороба печінки (НАЖХП), яку діагностують у майже половини дорослого населення, з них 25–30 % мають небезпеку прогресування до важчої форми – неалкогольного стеатогепатиту (НАСГ). Головну роль у прогресуванні жирової хвороби печінки

відіграють надмірна вага тіла, резистентність тканин до інсуліну, активація перекисного окислення ліпідів у печінці, гіперпродукція прозапальних цитокинів, генетична схильність та особливості дієти [2,3]. Але механізми, що лежать в основі розвитку хвороби та її прогресування, очікують на уточнення.

Відомо, що ефективне лікування будь-якої хвороби зумовлене своєчасністю її діагностики, хронічні захворювання печінки – не виняток. Як і раніше, «золотим стандартом» у визначенні ступеня фіброзу при ХДЗП залишається морфологічне дослідження,

але не припиняється пошук неінвазивної альтернативи біопсії печінки. Крім високої чутливості та специфічності, метод повинен бути економічним, легко відтворюваним і без зайвого навантаження на хворого. У реаліях сучасної медицини за цими критеріями лідером є променева діагностика, широкий арсенал засобів якої конкурує з патоморфологічним дослідженням печінки [4]. Так, позиції лідерства в неінвазивній діагностиці стеатозу, фіброзу (крім біохімічних показників) посідає мультимодальне, чи мультипараметричне ультразвукове дослідження (УЗД), що складається з сонографічного дослідження з базовою сірою шкалою, доплерографії, еластометрії та визначення показника контрольованого параметра затухання ультразвуку (CAP) [5–7].

УЗД поширене, бо є доступним, неінвазивним, дає можливість повторних досліджень, характеризується відсутністю променевого навантаження. Проте питання щодо діагностичної цінності цього методу для визначення ступеня фіброзу та стеатозу залишається відкритим [8]. Складність як діагностики, так і диференційної діагностики дифузних уражень печінки полягає у майже повній відсутності специфічних ознак, особливо на ранніх стадіях захворювання [9]. Так, у фаховій літературі є низка публікацій (іноді суперечливих) про ехографічні прояви фіброзу та стеатозу. Поряд з цим багато науковців показали кореляцію морфологічних даних із показниками транз'єнтної еластографії, що використовується в мультипараметричному УЗД [10]. З'явилися поодинокі дослідження, в яких крім оцінювання жорсткості печінки як предиктора фіброзу розглядають жорсткість паренхіми селезінки (ЖПС) [11].

Результати досліджень останнього десятиріччя виявили тісний зв'язок порушень імунітету з патологією гепатобіліарної системи [12–14]. Отримали переконливі дані про роль імунної активації у формуванні запального процесу як на рівні організму, так і в окремих органах. Вивчення імунопатогенезу запальних процесів у печінці показало порушення клітинної ланки імунітету та виражений дисбаланс цитокінів на рівні організму [15–18].

Цитокінам належить важлива роль у розвитку, перебігу захворювань різних органів і систем, зокрема печінки. У здорових вміст цитокінів мінімальний, їх виявляють у невеликій кількості. При патологічних станах загальна кількість і вміст окремих цитокінів різко зростають. Індукторами підвищеного синтезу цитокінів є інфекційні мікроорганізми, продукти їхньої життєдіяльності, токсини, метаболіти, модифіковані клітини власного організму. Відомо, що TNF- α є медіатором деструкції тканин. Рівень ІЛ-6 у сироватці крові прямо пропорційний їхній концентрації в печінці та показує активність її запалення [19,20]. Отже, зміни вмісту прозапальних цитокінів призводять до системних порушень. На кінцевих стадіях хронічних захворювань спостерігають підвищення рівня прозапальних цитокінів (TNF- α та ІЛ-6) із пошкоджувальною дією, як-от підтримкою локального та системного запалення, апоптичною загибеллю гепатоцитів, наслідком чого є прогресування фіброзу та розвиток позапечінкових ускладнень [12,21].

Мета роботи

Визначити взаємозв'язки між ультразвуковими й імунологічними змінами при прогресуванні стеатозу та фіброзу печінки у хворих на ХДЗП різної етіології.

Матеріали і методи дослідження

Обстежили 120 хворих на ХДЗП віком від 19 до 78 років (середній вік – $47,91 \pm 1,23$ року): 77 жінок (64,2 %) та 43 чоловіки (35,8 %). Хворі перебували на стаціонарному лікуванні у відділенні захворювань печінки та підшлункової залози ДУ «Інститут гастроентерології НАМН України». Представлені для публікації матеріали не заперечують положенням біоетики.

Хворих поділили на групи залежно від етіологічного фактора розвитку стеатозу та фіброзу печінки. I група – 24 пацієнти із НАЖХП та стеатозом (без запалення); II – 37 хворих на НАСГ; III – 21 хворий на ХГС; у IV групу ввійшли 18 пацієнтів з АХП, у V – 20 пацієнтів із ТГ (медикаментозним). Контрольну групу становили 30 практично здорових осіб.

Діагноз верифікували на підставі ретельного аналізу скарг, даних анамнезу, серологічних методів, результатів УЗД, зсувнохвильової еластометрії, стеатометрії печінки та морфологічного дослідження згідно з рекомендаціями міжнародних консенсусів. Критерії виключення: наявність вірусних гепатитів А, В, D, E, гепатитів і цирозів іншої етіології (зокрема змішаної), ВІЛ, первинного і вторинного склерозуючого холангіту, первинного біліарного цирозу, ГЦК, тромбозів судин портальної системи, вагітності, лімфопроліферативних захворювань, гемохроматозів, хвороби Коновалова–Вільсона, синдрому Бадда–Кіарі, наявність ознак клінічно значущих серцево-судинних розладів, ураження ендокринної системи (неконтрольований діабет чи захворювання щитоподібної залози), гематологічних захворювань, злоякісних новоутворень.

За даними сонографічного дослідження оцінили розміри (у мм) правої, лівої, хвостатої частки печінки (ПЧ, ЛЧ, ХЧ), товщину холедоха, довжину, ширину і товщину стінки жовчного міхура (ЖМ), товщину стінки ЖМ, розміри підшлункової залози (ПЗ), селезінки. Проаналізували якісну сонографічну характеристику ОЧП (контури, структура, ехогенність). УЗД органів черевної порожнини з акцентом на показники печінки та селезінки виконали на УЗ-сканері Toshiba Xario (Японія) з використанням В-режиму, дуплексного та триплексного режимів, кольорової та імпульснохвильової доплерографії в режимі реального часу за стандартними умовами: зранку, натще, у стані горизонтально та на лівому/правому боці. Усім пацієнтам виконали стандартне УЗД для виявлення функціональних і структурних змін внутрішніх органів. Здійснили поліпозиційне дослідження з застосуванням датчиків 7,0 Гц і 3,5 Гц.

Зсувнохвильову еластографію (ЗХЕ) виконали на апараті Soneus P7 (Україна, Швейцарія) датчиком конвексного формату 2–5 МГц на глибині 10–50 мм від капсули. Із цих вимірювань визначали середні показники, що характеризували жорсткість паренхіми печінки (ЖПП) у кілопаскалях (кПа). Для оцінювання стадії фіброзу використовували порогові значення

G. Ferraioli: F0–1 стадія – до 6,5 кПа, F2 – до 7,1 кПа, F3 – до 8,7 кПа, F4 – 10,4 кПа і більше за шкалою METAVIR.

Стеатометрію – метод кількісного оцінювання коефіцієнта затухання (K3) УЗ у дБ/см для визначення ступеня стеатозу печінки – виконали в реальному часі також на апараті Soneus P7. Результати оцінювали за морфологічною шкалою M. Sasso et al.: S0 відповідає ступеню норма (частка гепатоцитів із жиром становить 0–5 %) – від 1,00 дБ/см до 2,19 дБ/см; S1 – легкий ступінь стеатозу (частка гепатоцитів із жиром – 5,1–33,0 %) – від 2,20 дБ/см до 2,29 дБ/см; S2 відповідає помірному ступеню стеатозу (частка гепатоцитів із жиром – 33,1–66,0 %) – від 2,30 дБ/см до 2,90 дБ/см; S3 – тяжкий ступінь стеатозу (частка гепатоцитів із жиром становить понад 66 %): >2,90 дБ/см [22].

Субпопуляційний склад лімфоцитів визначали за допомогою моноклональних антитіл фірми «Сорбент ТМ» до молекул CD3, CD19, CD4, CD8, CD16. Використовували набори реактивів фірми «Вектор-БЕСТ» – для визначення кількості TNF- α , IL-6, IL-10; фірми «DRG», ФРН – для визначення інсуліну в сироватці крові. Імуноферментний аналіз виконали за допомогою аналізатора «Stat Fax 303 Plus» (США).

Визначення показника інсулінорезистентності здійснили за допомогою індексу HOMA-IR, який розраховували за формулою:

$$\text{HOMA-IR} = \text{глюкоза натще (ммоль/л)} \times \text{інсулін натще (мкОд/мл)} / 22,5.$$

Для оптимізації математичної обробки результати вводили в базу даних, що побудована за допомогою електронних таблиць Microsoft Excel. Статистичне опрацювання результатів виконали за допомогою пакета прикладних програм Statistica 6.1 (серійний номер AGAR909 E415822FA). Відповідність виду розподілу даних до закону нормального розподілу перевіряли за допомогою методу Шапіро–Уїлка. Для статистичного аналізу даних використовували описативну статистику – середнє значення (M), стандартну помилку середнього (m). Порівняння середніх значень перемінних здійснювали за допомогою t-критерію Стьюдента для незалежних вибірок. Для аналізу якісних ознак та порівняння їхніх частот використовували критерій хі-квадрат Пірсона (χ^2). Статистичну значущість оцінювали на рівні не нижче ніж 95,0 % ($p < 0,05$). Вираженість взаємозв'язків між змінними оцінювали за допомогою значущих коефіцієнтів кореляції Спірмена (r).

Результати

Результати УЗД ОЧП у пацієнтів із ХДЗП залежно від етіологічного фактора показали вірогідне збільшення ПЧ печінки в усіх групах порівняно з контрольною ($p < 0,01$). Залежно від етіологічного чинника розміри ПЧ вірогідно не відрізнялися, але встановлені максимальні розміри ПЧ, ЛВ, ХЧ у осіб з АХП: 161 мм, 72 мм, 32 мм відповідно.

У хворих усіх груп фіксували вірогідне збільшення ХЧ печінки порівняно з контрольною групою ($p < 0,01$), середнє значення розмірів ХЧ печінки в пацієнтів із НАСГ, ХГС та АХП перевищувало 30 мм, що в 1,3 раза більше, ніж у групі НАЖХП ($p < 0,05$).

Аналізуючи середні значення розмірів ЖМ, встановили вірогідні зміни в пацієнтів із НАЖХП порівняно з групою АХП ($p < 0,05$). Максимальні розміри довжини та ширини ЖМ в обстежених осіб не перевищували межі норми. Середній показник товщини стінки ЖМ у всіх групах вірогідно не відрізнявся та не перевищував 3,5 мм.

Розміри ПЗ у всіх обстежених не перевищували норму. Встановили вірогідні зміни середніх розмірів голови, тіла й хвоста ПЗ порівняно з контрольною групою ($p < 0,01$), у хворих на НАЖХП, імовірно, внаслідок наявності стеатозу ПЗ середні значення були вірогідно вищими порівняно з іншими групами ($p < 0,01$).

Аналіз сонографічних розмірів селезінки показав: довжина та ширина селезінки порівняно з контрольною групою були вірогідно більшими в усіх групах хворих ($p < 0,01$). У всіх пацієнтів залежно від етіологічного чинника ознаки спленомегалії не виявили, але встановили вірогідне збільшення розмірів селезінки у хворих на ХГС порівняно з НАЖХП: довжина – $117,05 \pm 5,13$ мм, ширина – $49,75 \pm 2,45$ мм проти $103,45 \pm 3,55$ мм і $42,25 \pm 1,20$ мм відповідно ($p < 0,01$).

Вірогідне збільшення розмірів печінки спостерігали в усіх групах хворих порівняно з контролем ($121,1 \pm 6,6$ мм – ПЧ, $66,8 \pm 6,5$ мм – ЛЧ), однак найбільші зміни визначили в пацієнтів з АХП, в яких розмір правої долі становив $161,17 \pm 3,83$ мм ($p < 0,01$). Частота збільшення розміру печінки більше у хворих на АХП, НАЖХП, НАСГ, ХГС: 16 (88,9 %), 19 (79,2 %), 29 (78,3 %), 15 (71,4 %) відповідно порівняно з пацієнтами V групи із ТГ – 11 (55,0 %) ($p < 0,01$). У хворих I групи із НАЖХП розміри усіх часток печінки в 1,2 раза були меншими порівняно з IV групою з АХП ($p < 0,05$).

Під час індивідуального аналізу частоти збільшення розмірів селезінки за групами встановили: максимальна частота спленомегалії була у хворих на АХП – 8 (44,5 %) і ХГС – 7 (33,3 %) випадків ($p < 0,01$) порівняно з іншими групами. Частота спленомегалії в пацієнтів із НАЖХП менше ніж у 3,6 раза, НАСГ – в 4,1 раза, ТГ – у 2,9 раза порівняно з АХП ($p < 0,01$).

В усіх групах виявили прямі кореляції між розмірами ХЧ і ЛЧ ($r = +0,64$, $p < 0,01$), ПЧ ($r = +0,79$, $p < 0,01$). У пацієнтів із НАСГ розміри ХЧ корелювали з показниками імунологічної відповіді – абсолютним вмістом лімфоцитів ($r = +0,42$, $p < 0,05$), СДЗ+лімфоцитами ($r = +0,47$, $p < 0,01$). Встановили негативний кореляційний зв'язок розмірів ХЧ у хворих на ТГ з ІЛ-10 ($r = -0,67$, $p < 0,01$).

Отже, в 90 (75,0 %) хворих на ХДЗП порівняно з контрольною групою спостерігали вірогідне збільшення розмірів печінки внаслідок збільшення правої та хвостатої часток: 16 (88,9 %) пацієнтів із ХГС, 19 (79,2 %) осіб із НАЖХП, 29 (78,3 %) хворих на НАСГ, 15 (71,4 %) хворих на ХГС, 11 (55,0 %) пацієнтів із ТГ. Середні значення розмірів селезінки не перевищували межі норми, однак, аналізуючи результати, встановили частоту спленомегалії в межах кожної групи: максимальна частота виявлена у хворих на АХП – 8 (44,5 %), що більше в 4,1 раза порівняно з групою НАСГ (4 випадки – 10,8 %), у 3,6 раза – НАЖХП (3 – 12,5 %), у 2,9 раза – ТГ (3 – 15,0 %), 1,3 раза більше частоти у хворих на ХГС (7 – 33,3 %).

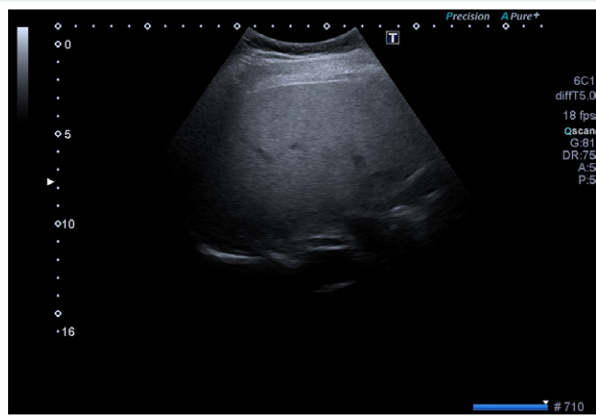


Рис. 1. Сонограма печінки дрібнозернистої структури та ДЗУ пацієнта з НАЖХП.

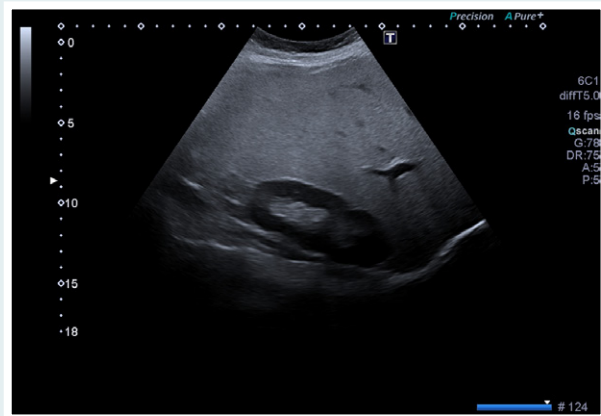

Рис. 2. Сонограма печінки з підвищеною ехогенністю паренхіми у хворого на НАСГ.

Таблиця 1. Показники жорсткості печінки за даними ЗХЕ у групах, М ± m

Показники, одиниці вимірювання	Контрольна група (n = 15)	I група НАЖХП (n = 24)	II група НАСГ (n = 37)	III група ХГС (n = 21)	IV група АХП (n = 18)	V група ТГ (n = 20)
E, кПа	4,82 ± 0,66	5,81 ± 0,20	7,15 ± 0,80 [§]	11,22 ± 1,71 ^{к*}	18,10 ± 2,68 ^{к*}	7,91 ± 1,16 [§]
V, м/с	1,26 ± 0,22	1,38 ± 0,02	1,49 ± 0,06 [§]	1,99 ± 0,15	2,38 ± 0,32 ^{к*}	1,60 ± 0,02

^к: p < 0,01 – вірогідність різниці порівняно з показниками контрольної групи; ^{*}: p < 0,01 – вірогідність різниці порівняно з показниками I групи; [§]: p < 0,01 – вірогідність різниці порівняно з показниками IV групи.

Таблиця 2. Показники жорсткості паренхіми селезінки за даними ЗХЕ у групах, М ± m

Показник, одиниці вимірювання	КГ	I група НАЖХП (n = 24)	II група НАСГ (n = 37)	III група ХГС (n = 21)	IV група АХП (n = 18)	V група ТГ (n = 20)
E, кПа	17,31 ± 2,63	14,34 ± 0,71	19,96 ± 2,98	22,87 ± 4,08	24,09 ± 3,68 [*]	17,89 ± 1,67
V, м/с	2,17 ± 0,22	2,21 ± 0,09	2,50 ± 0,17	2,53 ± 0,26	2,73 ± 0,36	2,42 ± 0,07

^{*}: p < 0,05 – вірогідність різниці з показниками I групи.

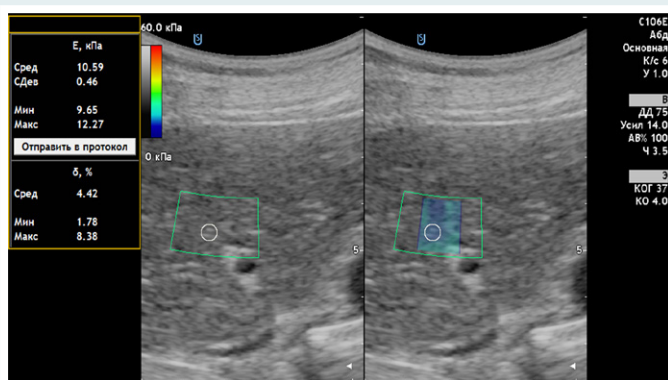


Рис. 3. Еластограма печінки хворого на АХП.

За даними УЗД ОЧП оцінили структурні зміни печінки та селезінки: контури органів, структуру та ехогенність паренхіми, наявність дистального затухання ультразвуку (ДЗУ), виконали візуалізацію печінкових вен. Зміни структури печінки (неоднорідність) виявили в 97 (80,8 %) хворих на ХДЗП. Неоднорідну структуру паренхіми печінки визначили в пацієнтів із ХГС ($\chi^2 = 11,2$; $p < 0,001$) та АХП ($\chi^2 = 9,51$; $p < 0,001$) груп – у 1,8 раза частіше порівняно з хворими на НАЖХП. Імовірно, це пов'язано з тривалішим часом дії вірусного та алкогольного етіологічного чинника.

Сонографічно розрізняють дрібно-, середньо- та великозернисту структуру паренхіми печінки. Дрібнозернисту структуру в 1,9 раза частіше визначали у хворих на НАЖХП ($\chi^2 = 5,57$; $p < 0,05$), середньозерниста притаманна особам із ТГ – у 2,4 раза частіше траплялась, ніж в інших ($\chi^2 = 5,53$; $p < 0,05$). Частота виявлення великозернистої паренхіми печінки вища у 2,4 раза в пацієнтів із групи АХП ($\chi^2 = 5,46$; $p < 0,05$), що характерно для прогресування фіброзної трансформації. Сонограма дрібнозернистої структури печінки з ДЗУ наведена на рис. 1.

Зміни ехогенності печінки у вигляді підвищення виявили у 116 (96,7 %) обстежених із ХДЗП. Аналізуючи залежності підвищеної ехогенності паренхіми від етіологічного фактора, не виявили вірогідності змін у групах, однак у хворих на АХП частота зміни ехогенності була нижчою в 1,2 раза порівняно з НАЖХП: 88,9 % та 100,0 % відповідно. Сонограма підвищеної ехогенності печінки наведена на рис. 2.

Відхилення у вигляді дистального затухання УЗ спостерігали у хворих усіх груп, але максимальна частота – в I (НАЖХП) і II (НАСГ) групах: 75,0 % та 80,6 % відповідно.

Частота слабкої візуалізації печінкових вен, що притаманна стеатогепатозу, була в 1,5 раза більшою в осіб I (НАЖХП) групи порівняно з НАСГ ($\chi^2 = 6,72$; $p < 0,05$), ХГС ($\chi^2 = 5,43$; $p < 0,05$), АХП ($\chi^2 = 5,50$;

$p < 0,05$) та ТГ ($\chi^2 4,40$; $p < 0,05$) групами, що підтверджується численними науковими роботами.

Враховуючи дані УЗД у В-режимі, для визначення характеру змін ЖПП і ЖПС виконали ЗХЕ. Показники ЗХЕ печінки (кПа, м/с) наведені в таблиці 1.

У всіх групах виявили збільшення ЖПП незалежно від етіології захворювання порівняно з контрольною групою ($p < 0,05$). Однак найбільш істотні зміни спостерігали в пацієнтів з АХП, у яких в 3,1 раза ($p < 0,05$), у 2,5 раза ($p < 0,05$), в 1,6 раза ($p < 0,05$) та у 2,3 раза ($p < 0,05$) ЖПП було більшим порівняно з хворими на НАЖХП, НАСГ, ХГС і ТГ відповідно. Еластограма печінки у хворого на АХП наведена на рис. 3.

За даними ЗХЕ, максимальна жорсткість печінки встановлена у хворих на АХП ($p < 0,05$) порівняно з показниками при НАСГ і ХГС, що підтверджується кореляційними зв'язками між показниками Е, ср. кПа печінки з НОМА-ІR ($r = +0,843$, $p < 0,05$). У хворих на АХП збільшення жорсткості печінки супроводжується вірогідним підвищенням індексу НОМА. Це пояснюється тим, що в пулі загальної інсулінорезистентності значущу частину становить суто печінкова інсулінорезистентність. Розвивається вона внаслідок заміщення гепатоцитів з інсуліновими рецепторами функціонально неактивною фіброзною тканиною.

У пацієнтів із ХГС виявили позитивні зв'язки між жорсткістю печінки та ІL-6 ($r = +0,618$, $p < 0,05$).

У таблиці 2 показано, що різні етіологічні чинники у хворих на ХДЗП впливають на жорсткість паренхіми селезінки (ЖПС). Але вірогідне збільшення в 1,7 раза цього показника встановили тільки в пацієнтів з АХП порівняно з хворими на НАЖХП ($p < 0,05$).

У хворих ТГ виявили негативний вірогідний зв'язок між рівнем Т-хелперів і жорсткістю селезінки ($r = -0,577$, $p < 0,05$) і печінки ($r = -0,522$, $p < 0,05$).

Еластограми селезінки наведені на рис. 4 і 5.

Для оцінювання стеатозу печінки у хворих на ХДЗП виконали стеатометрію – дослідження КЗ УЗ. Стеатометрія печінки у хворого ІІІ групи наведена на рис. 6, оцінювання гепаторенального індексу (ГРІ) – на рис. 7.

Аналіз даних стеатометрії показав, що КЗ у хворих на ХГС був мінімальним ($2,03 \pm 0,04$ дБ/см) порівняно з хворими на НАСГ ($2,27 \pm 0,07$ дБ/см), АХП ($2,25 \pm 0,10$ дБ/см), ТГ ($2,19 \pm 0,07$ дБ/см) і вірогідно нижчим порівняно з показниками групи хворих на НАЖХП ($2,31 \pm 0,05$ дБ/см) ($p < 0,001$). У пацієнтів із НАЖХП накопичення жиру в печінці вірогідно більше, ніж у хворих на НАСГ ($p < 0,05$), імовірно, внаслідок переважання процесів фіброгенезу. Аналіз середніх показників ГРІ показав відсутність вірогідних змін у хворих на ХДЗП незалежно від етіологічного чинника. Кореляційний аналіз не показав зв'язок між КЗ, ГРІ і білково-синтетичною функцією печінки, прозапальними факторами імунної системи.

У хворих на ХДЗП порушений імунний статус: у 75,0 % хворих на НАЖХП, у 71,4 % хворих на НАСГ, у 72,2 % хворих на ХГС, у 61,1 % хворих на АХП та у 40,0 % хворих на ТГ спостерігали значуще зниження Т-лімфоцитів. У половини хворих на НАЖХП, у 78,4 % хворих на НАСГ, у 71,4 % хворих на ХГС, у 55,6 % хворих на АХП та у 45,0 % хворих на ТГ встановлено зниження Т-хелперної субпопуляції, що свідчить про депресивний характер імунної відповіді. Виявлені

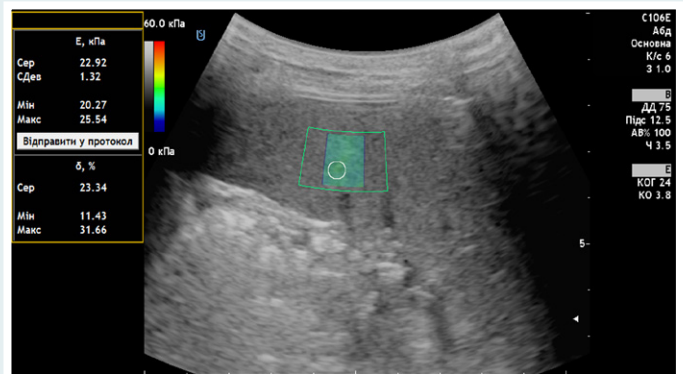


Рис. 4. Еластограма селезінки хворого І групи (НАЖХП).

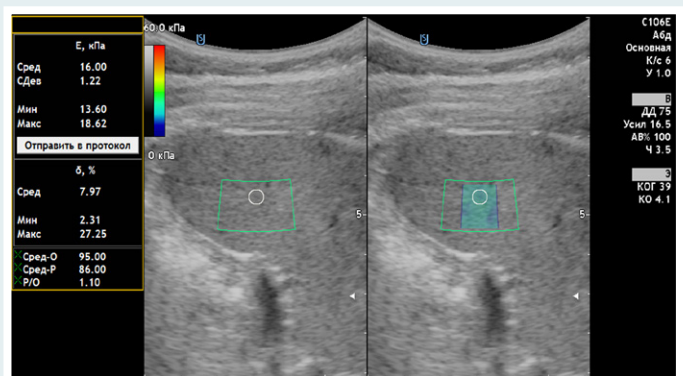


Рис. 5. Еластограма селезінки людини з групи контролю.

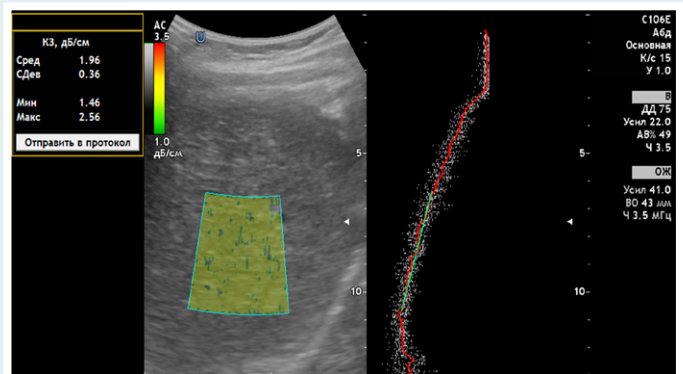


Рис. 6. Стеатограма печінки у хворого на ХГС.

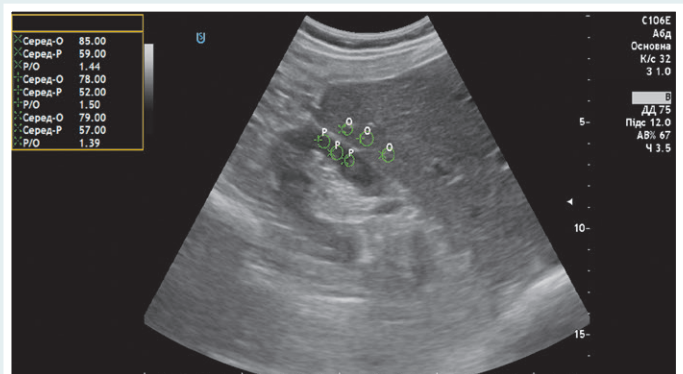


Рис. 7. Сонограма оцінювання ГРІ індексу.

глибші порушення імунорегуляції в 76,2 % хворих на ХГС вказують на персистенцію HCV і, як наслідок, розвиток фіброзу.

У хворих на НАЖХП встановили вірогідне збільшення рівня інсуліну до $17,4 \pm 1,6$ мкОД/мл, у хворих НАСГ – до $21,75 \pm 1,90$ мкОД/мл, у хворих на ХГС – до $22,7 \pm 2,2$ мкОД/мл, у хворих на АХП – до $20,95 \pm 2,4$ мкОД/мл щодо показників групи контролю – $11,80 \pm 1,02$ мкОД/мл. У хворих на НАСГ інсулін позитивно корелював із жорсткістю селезінки ($r = +0,436$, $p < 0,05$) та печінки ($r = +0,357$, $p < 0,05$). У хворих АХП рівень інсуліну корелював зі ступенем фіброзу (за METAVIR) ($r = +0,528$, $p < 0,05$).

У хворих на ХДЗП відбувається порушення цитокінового профілю. Вміст ІЛ-6 вірогідно підвищений у 2,1 раза ($p < 0,05$) у хворих на НАСГ та ХГС, у 2,5 раза ($p < 0,05$) у хворих на ТГ порівняно з контролем. Це вказує на запальний процес і зумовлює розвиток стеатогепатиту та фіброзу у хворих на ХДЗП. Так, у хворих на ХГС встановлено зв'язок між рівнем ІЛ-6 і жорсткістю селезінки ($r = +0,680$, $p < 0,05$), ступенем фіброзу (за METAVIR) ($r = +0,573$, $p < 0,01$).

Концентрація TNF- α вірогідно перевищує контрольні значення при НАСГ (в 11,6 раза, $p < 0,05$), ХГС (у 13,9 раза, $p < 0,05$), АХП (у 9,4 раза, $p < 0,05$) і ТГ (у 9,5 раза, $p < 0,05$). Рівень ІЛ-10 в обстежених хворих статистично не відрізнявся від значень норми. Співвідношення про- та протизапальних цитокінів, коефіцієнт TNF- α /ІЛ-10 зростає в 7,1 раза ($p < 0,05$) у хворих на НАЖХП, у 19,3 раза ($p < 0,05$) у хворих із НАСГ, в 14,4 раза ($p < 0,05$) у хворих на ХГС, у 14,0 раза ($p < 0,05$) у хворих на АХП і в 8,4 раза ($p < 0,05$) у хворих на ТГ порівняно із групою контролю. У хворих встановили кореляційний зв'язок між рівнем ІЛ-6 і TNF- α : НАЖХП – $r = +0,533$, $p < 0,05$; НАСГ – $r = +0,373$, $p < 0,05$, АХП – $r = +0,534$, $p < 0,05$. У хворих на НАЖХП встановили позитивний зв'язок між рівнем TNF- α та жорсткістю селезінки ($r = +0,601$, $p < 0,01$). Ці дані вказують на наявність взаємозв'язку між прозапальними цитокінами та станом печінки й селезінки.

Обговорення

У результаті дослідження виявили взаємозв'язки не тільки між структурними та функціональними змінами печінки, але й отримали дані щодо змін жорсткості паренхіми селезінки. Еластографію використовують для оцінювання жорсткості паренхіми протягом 11 років. Оскільки хронічне запалення печінки призводить до фіброзу, жорсткість паренхіми зростає. Оцінювання стадії фіброзу необхідне для планування терапії та прогнозування клінічного перебігу. Золотим стандартом визначення стадії фіброзу, стеатозу, активності хронічного процесу печінки є біопсія печінки, але з потенційними ускладненнями, як-от кровотеча та біль [23]. Однак, враховуючи численні дослідження неінвазивних методів діагностики фіброзу, а саме зсувохвильову еластографію печінки, є великий інтерес до розроблення та удосконалення неінвазивних методів діагностики фіброзу печінки. Нині використовують різні маркери крові для фіброзу печінки (тромбоцити, гіалуронову кислоту, колаген типу IV, індекс співвідно-

шення трансфераз, Fibro Index тощо) [6], але всі вони залежать не тільки від етіології.

За нашими даними, УЗД ОЧП зміни структури печінки у вигляді неоднорідності виявили у 80,8 % хворих на ХДЗП. Неоднорідну структуру паренхіми печінки спостерігають частіше в пацієнтів із ХГС та АХП. Імовірно, це пов'язано з тривалішим часом дії вірусного та алкогольного етіологічного чинника.

Дані, що одержали, показали: зміни показників ГРІ у хворих на ХДЗП не залежали від етіологічного чинника. Не виявили взаємозв'язки між КЗ, ГРІ та показниками імунної системи.

Результати нашого дослідження продемонстрували вірогідне збільшення параметрів жорсткості печінки та селезінки у хворих на АХП. Збільшення жорсткості супроводжувалося підвищенням рівня інсуліну, індексу HOMA-IR, прозапальних цитокінів (ІЛ-6 та TNF- α), що не виключає поєднання кількох етіологічних факторів розвитку стеатозу та фіброзу печінки.

Відомо, що підвищення рівня TNF- α впродовж тривалого часу пригнічує активність Т-хелперів 1 типу (Тх1), а отже і клітинну імунну відповідь. З одного боку, TNF- α є необхідним для проліферації гепатоцитів і запобігання їхньому апоптозу при регенерації печінки, з іншого, є медіатором гепатотоксичності при бактеріальних, вірусних і токсичних впливах. Найвищі показники TNF- α у хворих на НАСГ, ХГС, АХП, ТГ, які отримали, свідчать про суттєві зміни системи імунної відповіді при захворюванні, оскільки ступінь підвищення вмісту цього цитокіну в сироватці крові корелює з тяжкістю захворювання. Крім того, слід взяти до уваги також рівень патоморфологічної активності та біохімічних перетворень, що відбуваються в організмі в умовах запального процесу в паренхімі печінки. У випадку сприятливого результату концентрація TNF- α знижується, тому дослідження сироваткової концентрації цього цитокіну в динаміці може використовуватися для оцінювання прогнозу в комплексі з іншими показниками [24]. Рівень TNF- α позитивно корелював із жорсткістю селезінки.

У хворих на НАСГ, ХГС і ТГ встановили підвищення рівня ІЛ-6, який, як відомо, є прозапальним медіатором і регулятором росту гепатоцитів. Це вказує на запальний процес і спричиняє розвиток стеатогепатиту та фіброзу у хворих на ХДЗП. Це підтверджується даними фахової літератури: рівень ІЛ-6 у сироватці крові прямо пропорційний їхній концентрації в печінці та показує активність її запалення [19,20]. Виділені запальні цитокіни гепатоцитів активізують зірчасті клітини і, ймовірно, відіграють роль у посиленні фіброгенезу [25]. У хворих на ХГС встановили зв'язок між рівнем ІЛ-6 і жорсткістю селезінки та ступенем фіброзу (за METAVIR).

Рівень ІЛ-6 також позитивно корелював із рівнем TNF- α , що свідчить про їхню спільну участь у запальному процесі у хворих на НАЖХП, НАСГ та АХП.

ІЛ-10 відіграє захисну роль у механізмах ушкодження печінки. У нашому дослідженні підвищення рівня прозапальних цитокінів (ІЛ-6 та TNF- α) у крові хворих на ХДЗП не індукує секрецію протизапальних цитокінів (ІЛ-10), що призводить до надмірної активації макрофагів, підтримки запального процесу та розвитку стеатозу й фіброзу.

Отже, результати виконаного дослідження підтвердили наявність зв'язку між структурними змінами печінки, селезінки та станом клітинної ланки імунітету, маркерами запалення та вуглеводним обміном у хворих на ХДЗП. Прогресування структурних змін печінки та селезінки, а також зростання ступеня стеатозу супроводжується активацією прозапальних цитокінів, виснаженням протизапальної відповіді та зростанням інсулінорезистентності, що ускладнює перебіг ХДЗП.

Висновки

Збільшення ступеня стеатозу та фіброзу печінки у хворих на ХДЗП супроводжується недостатністю клітинної ланки імунітету, активацією прозапальної відповіді (підвищенням рівня TNF- α та ІЛ-6), виснаженням протизапальних факторів (ІЛ-10) на тлі наростання метаболічних порушень (підвищення рівня інсуліну, інсулінорезистентності).

Перспективи подальших досліджень. Важливим науковим напрямом вважаємо визначення нових можливостей діагностики стеатозу та фіброзу печінки для ранньої профілактики й лікування ХДЗП.

Фінансування

Дослідження виконано в рамках держбюджетної НДР «Вивчити особливості формування і прогресування стеатозу та фіброзу в пацієнтів із хронічними дифузними захворюваннями печінки залежно від етіологічних факторів» № держреєстрації 0115U007179.

Конфлікт інтересів:

відсутній.

Conflicts of interest: authors have no conflict of interest to declare.

Надійшла до редакції / Received: 01.03.2019

Після доопрацювання / Revised: 15.05.2019

Прийнято до друку / Accepted: 16.05.2019

Відомості про авторів:

Степанов Ю. М., д-р мед. наук, професор, директор ДУ «Інститут гастроентерології НАМН України», м. Дніпро.
ORCID ID: 0000-0002-6721-2468

Діденко В. І., канд. мед. наук, старший науковий співробітник, лікар вищої категорії, заступник директора з наукової роботи, ДУ «Інститут гастроентерології НАМН України», м. Дніпро.
ORCID ID: 0000-0001-8953-396X

Коненко І. С., науковий співробітник відділу мініінвазивних ендоскопічних втручань та інструментальної діагностики, ДУ «Інститут гастроентерології НАМН України», м. Дніпро.
ORCID ID: 0000-0002-7619-699X

Татарчук О. М., канд. біол. наук, старший науковий співробітник науково-дослідного сектора, ДУ «Інститут гастроентерології НАМН України», м. Дніпро.
ORCID ID: 0000-0002-0672-972X

Сведения об авторах:

Степанов Ю. М., д-р мед. наук, профессор, директор ГУ «Институт гастроэнтерологии НАМН Украины», г. Днепр.

Диденко В. И., канд. мед. наук, старший научный сотрудник, врач высшей категории, заместитель директора по научной работе, ГУ «Институт гастроэнтерологии НАМН Украины», г. Днепр.

Коненко И. С., научный сотрудник отдела миниинвазивных эндоскопических вмешательств и инструментальной диагностики, ГУ «Институт гастроэнтерологии НАМН Украины», г. Днепр.

Татарчук О. М., канд. биол. наук, старший научный сотрудник научно-исследовательского сектора, ГУ «Институт гастроэнтерологии НАМН Украины», г. Днепр.

Information about authors:

Stepanov Yu. M., MD, PhD, DSc, Professor, Director of State Institution "Institute of Gastroenterology of the National Academy of Medical Sciences of Ukraine", Dnipro.

Didenko V. I., MD, PhD, Senior Researcher, Doctor of Higher Category, Deputy Director for Scientific Work, State Institution "Institute of Gastroenterology of the National Academy of Medical Sciences of Ukraine", Dnipro.

Konenko I. S., Researcher of the Department of Mini-Invasive Endoscopic Interventions and Instrumental Diagnostics, State Institution "Institute of Gastroenterology of the National Academy of Medical Sciences of Ukraine", Dnipro.

Tatarchuk O. M., PhD, Senior Researcher of the Research Sector, State Institution "Institute of Gastroenterology of the National Academy of Medical Sciences of Ukraine", Dnipro.

Список літератури

- [1] Оцінка ефективності застосування есенціальних фосфоліпідів у хворих на хронічний вірусний гепатит С / Ю. М. Степанов та ін. *Гастроентерологія*. 2016. №1(59). С. 71–76. doi: 10.22141/2308-2097.1.59.2016.74531
- [2] Mauss S., Berg T., Rockstroh J. *Hepatology*. Sydney: Flying Publisher, 2015. 655 p.
- [3] Еналеева Д. Ш., Фазылов В. Х., Созинов А. С. Хронические вирусные гепатиты В, С и D. Москва: ГЭОТАР-Медиа, 2015. 192 с.
- [4] Зыкин Б. И., Постнова Н. А., Медведев М. Е. Эластография: анатомия метода. *Променева діагностика, променева терапія*. 2012. №2–3. С. 107–113.
- [5] Non-invasive diagnosis of liver steatosis using controlled attenuation parameter (CAP) and transient elastography / V. De Ledinghen et al. *Liver Int*. 2012. №32(6). P. 911–918. doi: 10.1111/lj.1478-3231.2012.02820.x
- [6] Харченко Н. В., Дычник О. Б., Анохина Г. А. 51-й Международный конгресс EASL: новые горизонты гепатологии. *Здоров'я України*. 2016. №2. С. 16–18.
- [7] Lee S. S., Park S. H. Radiologic evaluation of nonalcoholic fatty liver disease. *World J. Gastroenterol*. 2014. Vol. 20. Issue 23. P. 7392–7402. doi: 10.3748/wjg.v20.i23.7392
- [8] Noninvasive assessment of liver fibrosis: key messages for clinicians / G. P. Caviglia et al. *Pol. Arch. Med. Wewn*. 2014. Vol. 124. Issue 6. P. 329–335. doi: 10.20452/pamw.2301
- [9] O'Neill E. K., Cogley J. R., Miller F. H. The ins and outs of liver imaging. *Clin. Liver Dis*. 2015. Vol. 19. Issue 1. P. 99–121. doi: 10.1016/j.cld.2014.09.006
- [10] Practice of percutaneous needle autopsy; a descriptive study reporting experiences from Uganda / J. A. Cox et al. *BMC Clin. Pathol*. 2014. Vol. 14. №1. P. 44. doi: 10.1186/1472-6890-14-44
- [11] Clinical applications of spleen ultrasound elastography – a review / R. Mazur et al. *J Ultrason*. 2018. Vol. 18. P. 37–41. doi: 10.15557/JoU.2018.0006
- [12] Мультиплексный анализ 26 цитокинов, секретируемых клетками крови больных циррозом печени / А. А. Останин и др. *Медицинская иммунология*. 2015. Т. 17. №6. С. 539–552. <https://doi.org/10.15789/1563-0625-2015-6-539-552>
- [13] Tumor necrosis factor- α inhibitors and chronic hepatitis C: A comprehensive literature review / M. Pompili et al. *World J Gastroenterol*. 2013. Vol. 19. Issue 44. P. 7867–7873. doi: 10.3748/wjg.v19.i44.7867
- [14] Сляднев С. А. Медиаторы межклеточных взаимодействий при неалкогольной жировой болезни печени. *Вестник молодого ученого*. 2015. Т. 10. №3. С. 3–8.
- [15] Імунологічна реактивність у хворих на хронічні дифузні захворювання печінки / О. М. Татарчук та ін. *Гастроентерологія*. 2018. Т. 52. №4. С. 222–226. doi: <https://doi.org/10.22141/2308-2097.52.4.2018.154142>
- [16] Chronic HCV infection and inflammation: clinical impact on hepatic and extra-hepatic manifestations / R. Zampino et al. *World J. Hepatol*. 2013. Vol. 5. №10. P. 528–540. doi: 10.4254/wjh.v5.i10.528
- [17] Профіль цитокинів і хемокинів в плазмі крові пацієнтів с хронічним гепатитом С / К. А. Сысоев и др. *Инфекция и иммунитет*. 2013. Т. 3. №1. С. 49–58. <https://doi.org/10.15789/2220-7619-2013-1-49-58>
- [18] Соломенник А. О. Прогностическое значение некоторых иммунологических показателей у больных острым гепатитом С. *Актуальні проблеми сучасної медицини*. 2013. Т. 13. №3. С. 273–276.

- [19] Non-alcoholic fatty liver diseases: update on the challenge of diagnosis and treatment / H. Oh, et al. *Clin Mol Hepatol*. 2016. Vol. 22. №3. P. 327–335. doi: 10.3350/cmh.2016.0049
- [20] Increased hepatic and circulating interleukin-6 levels in human nonalcoholic steatohepatitis / A. Wieckowska et al. *Am J Gastroenterol*. 2008. Vol. 103. №6. P. 1372–9. doi: 10.1111/j.1572-0241.2007.01774.x
- [21] The effect of inflammatory cytokines in alcoholic liver disease / H. Kawaratan et al. *Mediators Inflamm*. 2013. Vol. 2013. P. 49514956. doi: 10.1155/2013/495156
- [22] Novel controlled attenuation parameter (CAP™) for non-invasive assessment of steatosis using FibroScan®: validation in chronic hepatitis C / M. Sasso et al. *J. Viral Hepatitis*. 2011. Vol. 19. Issue 4. P. 224–253. doi: 10.1111/j.1365-2893.2011.01534.x
- [23] Патологическая анатомия: нац. рук. / под ред. М. А. Пальцева и др. Москва: ГЭОТАР-Медиа, 2011. 1264 с.
- [24] Стан жирно-кислотного спектру крові у дітей із захворюваннями печінки та його зв'язок з показниками цитокінового статусу / О. Г. Шадрін та ін. *Вісник проблем біології та медицини*. 2015. Вип. 1(117). С. 193–198.
- [25] Carter-Kent C., Zein N. N., Feldstein A. E. Cytokines in the pathogenesis of fatty liver and disease progression to steatohepatitis: implications for treatment. *Am. J. Gastroenterol*. 2008. Vol. 103. №4. P. 1036–1042. doi: 10.1111/j.1572-0241.2007.01709.x
- [16] Zampino, R., Marrone, A., Restivo, L., Guerrero, B., Sellitto, A., Rinaldi, L., et al. (2013). Chronic HCV infection and inflammation: clinical impact on hepatic and extra-hepatic manifestations. *World J. Hepatol*, 5(10), 528–540. doi: 10.4254/wjh.v5.i10.528/
- [17] Sysoev, K. A., Chukhlov, A. B., Shakhmanov, D. M., Zhdanov, K. V., & Totolian Areg, A. (2013). Profil citokinov i khemokinov v plazme krvi pacientov s khronicheskim gepatitom C [Cytokines and chemokines in the blood plasma of patients with chronic hepatitis C]. *Infekciya i immunitet*, 3(1), 49–58. <https://doi.org/10.15789/2220-7619-2013-1-49-58> [in Russian].
- [18] Solomennyyk, A. O. (2013). Prognosticheskoe znachenie nekotorykh immunologicheskikh pokazatelej u bol'nykh ostrym gepatitom C [Prognostic value of some immunological indices in patients with acute hepatitis C]. *Aktualni problemy suchasnoi medycyny*, 3(13), 273–276. [in Russian].
- [19] Oh, H., Jun, D. W., Saeed, W. K., & Nguyen, M. H. (2016). Non-alcoholic fatty liver diseases: update on the challenge of diagnosis and treatment. *Clin Mol Hepatol*, 22(3), 327–335. doi: 10.3350/cmh.2016.0049
- [20] Wieckowska, A., Papouchado, B. G., Li, Z., Lopez, R., Zein, N. N., & Feldstein, A. E. (2008). Increased hepatic and circulating interleukin-6 levels in human nonalcoholic steatohepatitis. *Am J Gastroenterol*, 103(6), 1372–9. doi: 10.1111/j.1572-0241.2007.01774.x
- [21] Kawaratan, H., Tsujimoto, T., Douhara, A., Takaya, H., Moriya, K., Namisaki, T., et al. (2013). The effect of inflammatory cytokines in alcoholic liver disease. *Mediators Inflamm*, 2013, 49514956. doi: 10.1155/2013/495156
- [22] Sasso, M., Tengher-Barna, I., Zioli, M., Miette, V., Fournier, C., Sandrin, L., et al. (2011). Novel controlled attenuation parameter (CAP™) for non-invasive assessment of steatosis using FibroScan®: validation in chronic hepatitis C. *J. Viral Hepatitis*, 19(4), 224–253. doi: 10.1111/j.1365-2893.2011.01534.x
- [23] Paltsev, M. A., Kakturskij, L. M., & Zajrjatyants, O. V. (Eds.) (2011). *Patologicheskaya anatomia [Pathological anatomy]*. Moscow: GEOTAP-Media. [in Russian]
- [24] Shadrin, O. G., Chernega, N. F., Marushko, R. V., & Bruzgina, T. S. (2015). Stan zhyrno-kyslotnoho spektru krvi u ditej iz zakhvoriuvanniakh pechinky ta yoho zviazok z pokaznykamy tsytokinovoho statusu [The Condition of Fatty Acid Spectrum in the Serum of the Children with Liver Diseases and its Correlation with Cytokine Status Indices]. *Visnyk problem biologii ta medycyny*, 1(117), 193–198. [in Ukrainian].
- [25] Carter-Kent, C., Zein, N. N., & Feldstein, A. E. (2008). Cytokines in the pathogenesis of fatty liver and disease progression to steatohepatitis: implications for treatment. *Am. J. Gastroenterol*, 103(4), 1036–1042. doi: 10.1111/j.1572-0241.2007.01709.x

References

The prognostication of development of respiratory tract bacterial diseases for children of early age

H. O. Lezhenko*^{A,D,F}, A. V. Abramov^C, H. V. Krainia^{B,C,D}

Zaporizhzhia State Medical University, Ukraine

A – research concept and design; B – collection and/or assembly of data; C – data analysis and interpretation; D – writing the article; E – critical revision of the article; F – final approval of the article

The purpose of this study was definition of influence of the modified factors in development of acute pneumonia in children of early age and development of the method of prognostication of disease development.

Materials and methods. 89 children of early age with acute bronchopulmonary pathology whose average age was 1.3 ± 0.2 years (47 children with acute bacterial bronchitis and 42 children with acute community-acquired pneumonia) were examined. Also we tested the level of 25-hydroxyvitamin D (25(OH)D), hBPI, cathelicidin LL-37, lactoferrin in blood serum with the help of immunoenzymometric analysis. The significant factors that are most associated with the development of acute pneumonia were revealed using factor analysis. For prognostication of probability of development of an acute pneumonia the equation of logistic regression was used. Determination of quality of the received model of prognostication was conducted by means of the ROC analysis and index of AUC. For assessment of the discriminating ability of model the Gini index was calculated.

Results. By results of conducted factor analysis 5 significant factors determining the main part of predictors of development of an acute pneumonia in children of early age, patients with acute inflammatory bronchopulmonary pathology were allocated. The conducted correlation analysis of variables revealed existence of interrelations between prenatal, anamnestic and immune factors which entered further mathematical model of probability of development of an acute pneumonia in children of early age. The statistical importance of the created model was confirmed by Omnibus Test, the diagnostic information content was estimated according to a ROC curve that confirmed high quality of model.

Conclusion. On the basis of the conducted factor analysis the most priority predictors of development of an acute pneumonia in children of early age with acute bronchopulmonary pathology who were further included to the mathematical prognostic model of probability of development of the specified disease were allocated.

Key words:

inflammatory diseases of the bronchopulmonary system, pneumonia, statistical factor analysis, infants, logistic models.

Pathologia

2019; 16 (2), 231–237

DOI:

10.14739/2310-1237.2019.2.177169

*E-mail:

Genalezh@gmail.com

Прогнозування розвитку бактеріальних захворювань органів дихання в дітей раннього віку

Г. О. Леженко, А. В. Абрамов, Г. В. Крайня

Мета роботи – визначення впливу модифікованих факторів у розвитку гострої пневмонії в дітей раннього віку та розроблення методу прогнозування розвитку захворювання.

Матеріали та методи. Обстежили 89 дітей раннього віку з гострою бронхолегеневою патологією, середній вік яких становив $1,3 \pm 0,2$ року (47 дітей, які хворі на гострий бактеріальний бронхіт, і 42 дітей, які хворі на гостру позалікарняну пневмонію). За допомогою імуноферментного аналізу досліджували вміст у сироватці крові 25-гідроксिवітаміну Д (25(OH)D), hBPI, кателіцидину LL-37, лактоферину. За допомогою факторного аналізу виявили значущі фактори, що найбільше пов'язані з розвитком гострої пневмонії. Для прогнозування ймовірності розвитку гострої пневмонії використовували рівняння логістичної регресії. Якість отриманої моделі прогнозування визначали за допомогою ROC-аналізу та показника AUC. Для оцінювання дискримінуючої здатності моделі розраховували індекс Gini.

Результати. За результатами факторного аналізу виділили 5 значущих факторів, що детермінують основну частину предикторів розвитку гострої пневмонії в дітей раннього віку, які хворі на гостру запальну бронхолегеневу патологію. Кореляційний аналіз змінних показав наявність взаємозв'язків між пренатальними, анамнестичними та імунними факторами, які надалі ввійшли до математичної моделі ймовірності розвитку гострої пневмонії в дітей раннього віку. Статистичну значущість створеної моделі підтверджено Omnibus Test, діагностична інформативність оцінена за даними ROC-кривої, яка підтвердила хорошу якість моделі.

Висновки. На підставі факторного аналізу визначили пріоритетні предиктори розвитку гострої пневмонії в дітей раннього віку, які хворі на гостру запальну бронхолегеневу патологію, що надалі ввійшли до математичної моделі прогнозу ймовірності розвитку цього захворювання.

Ключові слова:

запальні захворювання бронхолегеневої системи, пневмонія, факторний аналіз, діти раннього віку, логістична модель.

Патологія. – 2019. –

Т. 16, № 2(46). –

С. 231–237

Прогнозирование развития бактериальных заболеваний органов дыхания у детей раннего возраста

Г. А. Леженко, А. В. Абрамов, А. В. Крайня

Цель работы – определение влияния модифицированных факторов в развитии острой пневмонии у детей раннего возраста и разработка метода прогнозирования развития заболевания.

Ключевые слова:

воспалительные заболевания бронхолегочной системы, пневмония, факторный анализ, дети раннего возраста, логистическая модель.

Патологія. – 2019. – Т. 16, № 2(46). – С. 231–237

Материалы и методы. Обследовали 89 детей раннего возраста с острой бронхолегочной патологией, средний возраст которых составил $1,3 \pm 0,2$ года (47 детей с острым бактериальным бронхитом и 42 детей с острой внебольничной пневмонией). С помощью иммуноферментного анализа исследовали содержание в сыворотке крови 25-гидроксивитамина Д (25(OH)D), hBPI, кателицидина LL-37, лактоферрина. С помощью факторного анализа установлены значимые факторы, которые в наибольшей степени связаны с развитием острой пневмонии. Для прогнозирования вероятности развития острой пневмонии было использовано уравнение логистической регрессии. Определение качества полученной модели прогнозирования проводили с помощью ROC-анализа и показателя AUC. Для оценки дискриминирующей способности модели рассчитывался индекс Gini.

Результаты. В результате факторного анализа выделили 5 значимых факторов, детерминирующих основную часть предикторов развития острой пневмонии у детей раннего возраста, больных острой воспалительной бронхолегочной патологией. Корреляционный анализ переменных показал наличие взаимосвязей между пренатальными, анамнестическими и иммунными факторами, которые в дальнейшем вошли в математическую модель вероятности развития острой пневмонии у детей раннего возраста. Статистическая значимость созданной модели подтверждена Omnibus Test, диагностическая информативность оценена по данным ROC-кривой, которая подтвердила хорошее качество модели.

Выводы. На основании факторного анализа выделены наиболее приоритетные предикторы развития острой пневмонии у детей раннего возраста, больных острой бронхолегочной патологией, которые в дальнейшем вошли в математическую модель прогноза вероятности развития указанного заболевания.

In recent years pneumonia which is the sixth most important reason of child mortality in the world continues to keep the relevance among diseases of respiratory organs [1]. It is one of the most frequent reasons of hospitalization of children up to 5 years old it demands timely diagnostics and the most effective treatment [2,3]. Influence of pre-morbid factors in development of acute pneumonia among children, such as the burdened obstetric and gynecologic anamnesis, pathology of the perinatal and intranatal periods, early artificial feeding is of great importance that can act as risk factor for most of severe diseases and a possible lethal outcome [4,5]. It is necessary to notice that factors which are not connected directly with development of the disease or its activator, but which are capable to worsen the course of a disease have no less influence on development of pneumonia.

It is known that the epithelium of respiratory tracts produces a number of protective factors – antimicrobial peptides among which cathelicidin LL-37 has the greatest protective properties, lactoferrin and hBPI [43,44]. Importance of value of antimicrobial peptides is beyond their classical local antimicrobial activity, their broad biological influence shows that these effector proteins provide communication between a congenital and adaptive immunity [45,46]. It does not raise doubts that the acquired defects of synthesis of antimicrobial peptides, especially against the background of deficiency of vitamin D promote increase in sensitivity to an infection and colonization conditionally by pathogenic microflora which promotes more severe disease and development of bacterial complications [47].

The predictive importance of both endogenous and exogenous risk factors of development of sharp pneumonia in children of early age, their influence on the nature of a course of a disease and its consequences are ambiguous, which demands additional studying.

Purpose

The purpose of this study was definition of influence of the modified factors in development of acute pneumonia in children of early age and development of a method of prognostication of disease development.

Materials and methods

Respect for ethical aspects. The 89 children with acute bronchopulmonary pathology among whom there are 47 children with acute bacterial bronchitis and 42 children with acute community-acquired pneumonia entered into group of observation (whose average age was 1.3 ± 0.2 years). Verification of the diagnosis was carried out according to clinical protocols of diagnostics and treatment of an acute bronchitis and acute pneumonia at children [7,8]. The assessment of the severity of the condition of patients was carried out in the first 24 hours from the moment of the admission to the hospital, in children with an acute bronchitis according to ABSS scale and in children with an acute pneumonia according to criteria of PRESS scale [9,10].

Methods. Microbiological inspection of material of smears from a nasopharynx of the children with acute inflammatory bronchopulmonary pathology was conducted to purpose of antibacterial therapy, in the bacteriological COMPACT VITEK 2 analyzer (BioMérieux, France) with use of the software of AES: Global CLSI-based Phenotypic,

For the assessment of risk development of acute pneumonia in children of early age calculation of the relative risk (RR) in tables of associativity 2×2 , with determination of 95 % of confidence intervals (95 % CI) was carried out. Informative signs with RR value more than 1.0 were referred to number of the most significant factors. For the analysis of influence of risk factors of pneumonia development in children of early age with acute inflammatory bronchopulmonary pathology, we analyzed the obstetric and gynecologic anamnesis of mothers, pathology of perinatal and neonatal periods, the nature of feeding of children of the first year. Also data of the anamnesis of a disease taking into account hospitalization term in a hospital and terms of purpose of antibacterial therapy were considered. By means of an enzyme immunoassay we examined the serum content of 25-hydroxyvitamin D (25(OH)D), human bactericidal/permeability-increasing protein (hBPI), cathelicidin LL-37, lactoferrin. The results of researches of these peptides are published in the previous works [48,49].

Reliability of data and statistical analysis. The mathematical analysis and statistical data processing were

carried out with use of the licensed Statistica 13.0 software package (StatSoft Inc., №JPZ8041382130ARCN10-J). For the purpose of identification of factors which are most connected with development of acute pneumonia factor analysis was used. For definition of factorial loading of the studied indicators the Spearman correlation is chosen. The most meaningful factors in model investigated by means of criterion of "scree" and Kaiser criterion. For sampling rates with high factor loadings of the complex (more than 0.7) the method of orthogonal rotation VARIMAX was used. The analysis with use of rotation of VARIMAX is made taking into account results of the initial analysis and using the variance for describing main component data array [11].

For forecasting of probability of development of an acute pneumonia the equation of logistic regression was used:

$$p = 1 / (1 + \exp(-z)),$$

де $z = a_0 + a_1 \times x_1 + a_2 \times x_2 + \dots + a_n \times x_n$;
 x_1, \dots, x_n – independent variables, a_0, \dots, a_n – index of regression².

If the calculated p value equaled 0.5 or more, then this patient was assigned to a group of children with the largest probability of development of pneumonia. The quality of the constructed model was estimated on their sensitivity and specificity [12]. Statistical significance of the model was evaluated for Omnibus Test (universal coefficient test) and categorical predictor validity of the test.

For identification of factors which most degree are connected with risk of development of acute pneumonia in children of early age, the method of a genetic algorithm was used [13]. Determination of quality of the received model of forecasting was carried out by means of the ROC-analysis and an indicator of AUC – a numeral index of the area under a ROC-curve [14]. For the assessment of the discriminating ability of model the Gini index was calculated by the formula:

$$\text{Gini} = 2 \times (\text{AUC} - 1) \times 100 [15].$$

The interrelation between separate factors was estimated by means of coefficient of pair correlation of Pearson.

Results

The conducted analysis of a microbiological culture from nasopharynx of children with acute inflammatory bronchopulmonary pathology showed that in the group of children with acute pneumonia in 64.4 % (21 cases) the etiologic factor is the Streptococcus pneumoniae. Almost half less common gram-negative pathogen is Haemophilus influenza – 28.5 % (12 cases). The 4.7 % (2 cases) it was Klebsiella pneumonia, in 1 case (2.4 %) occurred cryptogenic pathogen.

For identification of the most informative criteria influencing the development of pneumonia in children of early age with acute inflammatory bronchopulmonary pathology factor analysis which allowed to allocate the main factors of risk of development of the specified pathology was conducted.

Table 1. The size of general dispersion of variables, that is presented by the first 5 factors

The factor	Eigenvalues	% of total dispersion	The cumulative %
1	2.251	18.760	18.760
2	1.924	16.040	34.801
3	1.651	13.765	48.566
4	1.501	12.514	61.081
5	1.255	10.461	71.542

Table 2. Design of factorial loads of indicators that were studied, for the children of early age with acute bronchopulmonary pathology

The indicators	The factor loadings				
	1	2	3	4	5
The low birth weight		-0.793			
The hospitalization time		-0.918			
The late starting prescription of antibacterial treatment		-0.911			
The severity of disease					-0.770
The character of feeding		-0.702			
Vitamin D				0.883	
Lactoferrin				0.717	
Cathelicidin LL-37			-0.810		
hBPI			-0.795		
Hemoglobin level					0.841
The sex of child		-0.745			

23 significant factors of development of acute pneumonia for the children of early age were selected by us, among them there were such modified factors as the course data of perinatal period, character of nature feeding of child of the first year, data of anamnesis and severity of the disease, level of haemoglobin in peripheral blood, maintenance in the blood serum of vitamin D and antimicrobial peptides (lactoferrin, LL-37, hBPI) and such not modified factor, as sex of child.

Factor analysis was conducted with the use of rotation of VARIMAX taking into account the results of initial analysis and allowed to determine possible to identify five main components (Table 1). Actually the number of components exceeded 1.0, and their total contribution to general variation was 71.5 %. It specified on that these factors determine basic part of predictors of development of acute pneumonia for children from the groups of observation (Table 1).

On the next stage by means of method of main components the matrix of the factor loading was determined (Table 2).

According to the obtained data, the 1st factor which described 18.7 % of the total variations, had a high degree of loading, which includes the indexes of term of hospitalization (factor loading – 0.918, RR 1.94, 95 % CI 1.30–2.92) and the late starting prescription of antibacterial treatment (factor loading – 0.911, RR 1.64, 95 % CI 1.07–2.53).

The data we received look logically, if to take into account that the late appeal of patients seeking care and ill-timed setting of antibacterial therapy on the pre-hospital stage come forward to one of reasons of severe course of the disease [16,29].

It is known at the same time, that the timely set of diagnosis and early rational etiotropic treatment are the predictors of favourable end of pneumonia [16].

Table 3. The correlation matrix of predictors that have influence on development of acute pneumonia in children with acute bronchopulmonary pathology

№	The indicators	1	2	3	4	5	6	7	8	9	10
1	Vitamin D	1.00									
2	Cathelicidin LL-37	0.26	1.00								
3	Lactoferrin	0.44*	-0.25	1.00							
4	hBPI	0.47*	0.04	-0.13	1.00						
5	Hemoglobin level	0.05	-0.07	0.05	-0.09	1.00					
6	Hospitalization time	0.36*	-0.24	0.44*	-0.31	0.14	1.00				
7	The severity of disease	-0.3	-0.47*	0.29	-0.43*	-0.01	0.35	1.00			
8	The character of feeding	0.18	0.06	-0.07	0.16	-0.03	-0.11	-0.11	1.00		
9	The low birth weight	-0.12	-0.07	0.08	0.03	0.27	-0.13	0.17	0.21	1.00	
10	The late starting prescription of antibacterial treatment	0.27	-0.29	0.04	0.03	-0.05	0.44*	0.57	-0.18	0.03	1.00

Reliability degree: * – $P < 0.05$.

Table 4. The indicators which are included in the prognostic model of the probability of acute pneumonia developing in children of early age

The indicators	The level of indicators	The regression coefficient	The standard error	The Wald Criterion	P
The level of vitamin D	X1	-0.025	0.011	5.627	0.018
Lactoferrin	X2	0.230	0.108	4.519	0.034
hBPI	X3	0.001	0.001	7.660	0.006
Hospitalization time	X4	0.391	0.162	5.807	0.016
The day of prescription of antibacterial treatment	X5	0.297	0.167	3.158	0.076
	Constant	-3.997	1.401	8.138	0.004

The structure of the second factor which described 16.0 % of a total variation included data of the perinatal period, a sex of the child and the nature of feeding in the first year (factorial loadings -0.793, RR 3.10, 95 % CI 1.85–5.19; -0.745, RR 1.79, 95 % CI 1.07–3.04 and -0.702, RR 1.64, 95 % CI 1.07–2.43 respectively). Population prospective research showed that the risk of origin of lower respiratory tract infections in children aged up to 6 months receiving completely natural feeding, was lower, than in group of the children who were on the mixed feeding since 4 months and in comparison with children receiving only milk mixes [17]. Also such unmodified factor as the sex of the child mattered, data of foreign researchers confirm that almost 2 times more frequently acute episodes of pneumonia occur among boys, especially in the age of 1 year [10,18].

The third factor, described as “antimicrobial”, was presented by the indexes of maintenance in serum blood cathelicidin (factor loading 0.810, RR 1.80, 95 % CI 1.25–2.62) and hBPI (factor loading 0.795, RR 1.75, 95 % CI 1.06–2.88) with total variation of 13.7. Data of Jahani S (2015) show that in the conditions of deficit of hBPI there is a decline of expression of cathelicidine LL37, lactoferrin and lysozyme, which, in turn, results in more considerable colonization of pathogenic microflora and can result in more severe course of the disease [19].

With a total variation of 12.5 % there is the level of vitamin D and lactoferrin in the blood serum (factorial loading 0.883, RR 1.84, 95 % CI 1.16–2.93 and 0.717, RR 3.98, 95 % CI 2.35–6.75 respectively). Today in literature many proofs of influence of vitamin D on the immune system are saved up. According to M. Mamani et al. (2017) children aged till 18 years with heavy deficiency of vitamin D are 4.16 times more inclined to development of community-acquired pneumonia in comparison with peers with higher level of the specified vitamin [1]. Wayse et al. (2004) in his study of 150 children under 5 years showed that that

one of the factors associated with more severe course of acute inflammatory infections of the lower respiratory tract was serum 25 (OH) D less than 10 ng/ml (OR = 11) [6]. Also, one more marker that reflects reactivity of an organism to inflammatory processes and acts as an index of activity of the T-cellular link of immunity is lactoferrin [20]. Data from M. P. Rogan et al (2006) and Singh PK (2000) confirm the synergistic effect of bacterial neutralization of lactoferrin with other immune proteins, in particular SLPI, LL-37 and vitamin D [21,22]. That is, it is possible to assume that insufficient activation of lactoferrin in inflammatory process will lead bronchopulmonary system to more severe disease and development of complications, especially against the background of deficiency of other markers of protection.

To the fifth factor hemoglobin level indicators in peripheral blood and severity of the disease (factorial loading 0.841, RR 2.19, 95 % CI 1.25–3.84 and -0.770, RR 1.75, 95 % CI 1.06–2.88 respectively) with a total variation of 10.4% entered. It is known that anemia has negative impact on development of pneumonia and more severe disease is the reason [23]. The risk of development of pneumonia in children with anemia increases approximately by four times in comparison with children who have no anemic syndrome [24]. Anemia and low oxygen saturation of hemoglobin promote reduction of oxygen delivery to tissues. Patients with anemia suffer from hypoxia during pneumonia more, than patients without anemia [25,26].

For specification of structural interrelations of the factors which are most influencing development of pneumonia in the children with acute diseases of bronchopulmonary system we carried out correlation analysis of variables. By results of the analysis of a matrix of a rank correlation in the group of children with acute bronchopulmonary diseases, existence of certain interrelations between prenatal, anamnestic and immune factors was set (Table 3).

As can be seen from data of table 3, meaningful cross correlation connections were set between maintenance of vitamin D in the blood serum and level of antimicrobial peptides (lactoferrin, $r = 0.44$, $P < 0.05$ and hBPI, $r = 0.47$, $P < 0.05$), that looked fully logically, its well-proven in fact, that the vitamin of D has direct influence on the expression of antimicrobial peptides, and its deficit worsens local protective reactions [15]. According to our data intercommunication was also between the terms of setting of antibacterial therapy and level of vitamin D ($r = 0.57$, $P < 0.05$), lactoferrin ($r = 0.40$, $P < 0.05$) and hBPI ($r = 0.38$, $P < 0.05$) in the blood serum. The obtained data look logical, if to take into account circumstance that antimicrobial peptides together with antibacterial preparations can show a synergistic effect in regard to pathogenic causative agents and promote effective etiotropic therapy [27,28].

The next stage of the work was creation of mathematical model of probability of development of acute pneumonia for the children of early age with the use of method of logistic regression on the basis of estimation of influence of the distinguished most meaningful modified risk of development of the indicated pathology factors among children with acute inflammatory bronchopulmonary pathology (Table 4).

As a result of the conducted analysis 5 factor signs were selected: the level of vitamin D (X1), lactoferrin (X2) and hBPI in the blood serum (X3), day of hospitalization (X4) and terms of setting of antibacterial therapy (X5) from the beginning of disease.

The logistic regression equation of probability of acute pneumonia development in children with acute bronchopulmonary pathology looked like this: $P = 1 / (1 + \exp(-(-3.997 - 0.025 \times X1 + 0.230 \times X2 + 0.001 \times X3 + 0.391 \times X4 + 0.297 \times X5)))$.

When obtaining the value of $P \geq 0.5$ – development of acute pneumonia is predicted.

In Table 5 there is classification ability of model that was determined from data of scientific selection and made up 79.3 %. The statistical significance of the model was confirmed by the universal criteria model coefficients (Omnibus Test) – $\chi^2 = 34.553$; $df = 5$; $P = 0.001$. The sensitivity of model appeared equal 78.3 %, and specificity – 80.5 %. The coefficient of predictive categorial validity of the test made $r = 0.58$.

The diagnostic informational content of the received model was estimated on display data from the ROC-curve (receiver-operator characteristic curve) (Fig. 1).

The area under a ROC-curve (AUC), that displays a representation of a logistic regression equation, is equal to 0.85, the Gini index was 70 %, that characterizes a good quality model. The positive predictive values (PPV) of the results were 81 % and negative predictive values (NPV) – 76 %.

Thus, the possible influence on the indicated factors of patients, stated in equalization, will give an opportunity to prevent development of an acute pneumonia in the indicated group of children.

Discussion

The results of the conducted factor analysis are of interest to definition of key predictors for prognostication of

Table 5. The classification table of the calculated probability of development of acute pneumonia in children of early age

	Predicted by the regression equation		The match percentage
	The acute pneumonia	The acute bacterial bronchitis	
The acute pneumonia	36	10	78.3 %
The acute bacterial bronchitis	8	33	80.5 %
Total			79.3 %

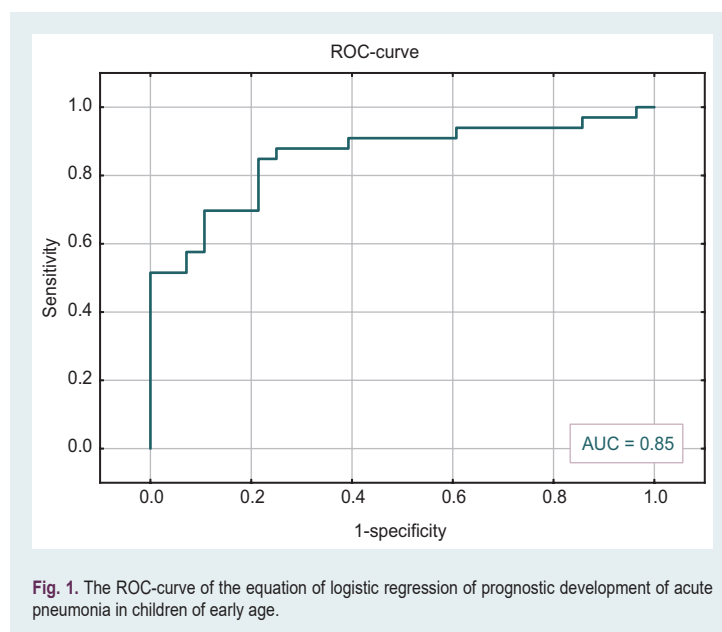


Fig. 1. The ROC-curve of the equation of logistic regression of prognostic development of acute pneumonia in children of early age.

possibility of acute pneumonia development in children of early age with inflammatory diseases of bronchopulmonary system. The method of binary logistic regression allowed to identify predictors that were not used in earlier mathematical models and that allowed with the largest probability to predict development of acute pneumonia.

Predictors that are directly not connected with development of acute pneumonia are of special interest, but have an impact development of local inflammation in a bronchopulmonary system. In particular, vitamin D role as a key marker of inflammation and a predictor of severity of inflammatory process in a respiratory tract is confirmed with numerous researches. So, J. D. Chalmers et al. in the work revealed a feedforward between the lowered level of 25-OHD in blood serum and the chronic course of inflammatory respiratory diseases. [30]. In other research that was conducted with participation of children of early age with acute infection of respiratory tracts associative relationship between the level of vitamin D and 7-fold risk of development of acute disease was also revealed [31]. These and other scientific works led to a new era of understanding of value of vitamin D in a pathogeny of an immune response on colonization by bacterial pathogens of a respiratory tract.

The interrelation of vitamin D with such antimicrobial peptides as lactoferrin and hBPI attracts attention. Direct influence of vitamin D on synthesis of antimicrobial peptides, that are the primary agents in antimicrobial protection of a respiratory epithelium, is proved [32]. In

particular, in a number of researches correlation relationships were found between levels of lactoferrin and vitamin D for patients with chronic diseases of a bronchopulmonary system and also their synergy action against gram-negative bacteria [33–35]. Also, along with vitamin D, hBPI peptide has potent endotoxin neutralizing effect and antimicrobial activity, and it is abundantly expressed in the respiratory tracts [36,37]. This antimicrobial peptide has direct cytotoxic action not only in relation to gram-negative bacteria, but also to some strains of gram-positive bacteria [38]. Today there is no clear understanding of a role of the specified peptide in the pathogenesis of development of local inflammation in a respiratory tract, however its influence on mucociliary clearance and also its direct participation in a local immune response at the majority of pulmonary diseases is proved. [39,40].

Thus, most scientific researches confirm an important role of the specified peptides in regulation of inflammatory reactions to pathogens [41,42]. And though the questions concerning mechanisms of immunomodulatory action are not absolutely studied yet, the general ability of antimicrobial peptides to participate in preventing of bacterial colonization and also a direct role in inflammation mechanisms is proved [33].

Thus, the mathematical model created by us allows defining with high probability group of patients with high risk of development of pneumonia in inflammatory pathology of a bronchopulmonary system. It will provide the direction on deeper additional examination for the purpose of prevention of complications and a lethal outcome.

Conclusions

1. The conducted factor analysis allowed to define predictors of risk of acute pneumonia development in children of early age on the basis of which predictive model of pathological process forming was created. The most priority contribution to the development of acute pneumonia belonged to the data in the perinatal period, the child's sex, nature of infant feeding in the first year of life, data history and severity of the disease, hemoglobin levels in the peripheral blood serum levels of vitamin D, and antimicrobial peptides (lactoferrin, LL-37, hBPI).

2. The established logistic regression model has good predictive efficiency and confirms the role of the level of vitamin D (RR 1.84, 95 % CI 1.16–2.93), lactoferrin (RR 3.98, 95 % CI 2.35–6.75) and hBPI (RR 1.75, 95 % CI 1.06–2.88) in blood serum and also the late request of patients for medical care (RR 1.94, 95 % CI 1.30–2.92) and late appointment of antibacterial therapy (RR 1.64, 95 % CI 1.07–2.53) in the occurrence of acute pneumonia in children.

3. The received results allow to determine the probability of development of pneumonia in the children of early age with a disease of acute respiratory infection with probability to 79.3 % by individual values of the established risk factors.

Prospects further researches. The obtained results require additional study in further, which in turn will contribute to improving the quality of prevention of bacterial respiratory diseases in young children.

Conflicts of interest: authors have no conflict of interest to declare.
Конфлікт інтересів: відсутній.

Надійшла до редакції / Received: 26.12.2018
Після доопрацювання / Revised: 05.04.2019
Прийнято до друку / Accepted: 11.04.2019

Information about authors:

Lezhenko H. O., MD, PhD, DSc, Professor, Head of the Department of Hospital Pediatrics, Zaporizhzhia State Medical University, Ukraine.

Abramov A. V., MD, PhD, DSc, Professor, Department of Pathologic Physiology, Zaporizhzhia State Medical University, Ukraine.

Krainia H. V., MD, Assistant of the Department of Hospital Pediatrics, Zaporizhzhia State Medical University, Ukraine.

Відомості про авторів:

Леженко Г. О., д-р мед. наук, професор, зав. каф. госпітальної педіатрії, Запорізький державний медичний університет, Україна.
Абрамов А. В., д-р мед. наук, професор каф. патологічної фізіології, Запорізький державний медичний університет, Україна.

Крайня Г. В., асистент каф. госпітальної педіатрії, Запорізький державний медичний університет, Україна.

Сведения об авторах:

Леженко Г. А., д-р мед. наук, профессор, зав. каф. госпитальной педиатрии, Запорожский государственный медицинский университет, Украина.

Абрамов А. В., д-р мед. наук, профессор каф. патологической физиологии, Запорожский государственный медицинский университет, Украина.

Крайняя А. В., ассистент каф. госпитальной педиатрии, Запорожский государственный медицинский университет, Украина.

References

- Mamani, M., Muceli, N., Ghasemi Basir, H. R., Vasheghani, M., & Poorolajal, J. (2017). Association between serum concentration of 25-hydroxyvitamin D and community-acquired pneumonia: a case-control study. *International journal of general medicine.*, 10, 423–429. doi: 10.2147/IJGM.S149049
- Wingerter, S. L., Bachur, R. G., Monuteaux, M. C., & Neuman, M. I. (2012). Application of the world health organization criteria to predict radiographic pneumonia in a US-based pediatric emergency department. *The Pediatric infectious disease journal.*, 31(6), 561–564. doi: 10.1097/INF.0b013e31824da716
- El-Sayed, W. A., & Aamer, E. R. (2017). Serum 25 oh vitamin d in children with bacterial pneumonia. *Zagazig University Medical Journal.*, 21(1), 1–8. doi: 10.21608/ZUMJ.2015.4466
- Le Saux, N., & Robinson, J. L. (2011). CPS Infectious Diseases and Immunization Committee. Pneumonia in healthy Canadian children and youth: Practice points for management. *Paediatr Child Health.* 16(7), 417–20.
- Van deer Meer, V., Neven, A. K., van den Broek, P. J., & Assendelft, W. J. (2005). Diagnostic value of C-reactive protein in infections of the lower respiratory tract: systematic review. *BMJ.*, 331(7507), 26.
- Wayse, V., Yousafzai, A., Mogale, K., & Filteau, S. (2004). Association of subclinical vitamin D deficiency with severe acute lower respiratory infection in Indian children under 5 y. *Eur J Clin Nutr.*, 58(4), 563–567. doi: 10.1038/sj.ejcn.1601845
- Nakaz Ministerstva okhorony zdorovya Ukrainy «Protokol likuvannya ditei z hostrymy bronhitamy» 31 hrudnia 2005 roku №18 [Law of Ukraine Protocol for the treatment of children with acute bronchitis from December 31, 2005, №18]. Retrieved from: zakon.rada.gov.ua [in Ukrainian].
- Nakaz Ministerstva okhorony zdorovya Ukrainy «Protokol likuvannya ditei z hostrymy bronhitamy» 31 hrudnia 2005 roku №18 [Law of Ukraine Protocol for the treatment of children with acute bronchitis from December 31, 2005, №18]. Retrieved from: zakon.rada.gov.ua [in Ukrainian].
- Mwachari, C., Nduba, V., Nguti, R., Park, D. R., Sanguli, L., & Cohen, C. R. (2007). Validation of a new clinical scoring system for acute bronchitis. *Int J Tuberc Lung Dis.*, 11(11), 1253–9.
- Yumiko, M., Kazuko, S., & Asako, N. (2015). Pediatric Respiratory Severity Score (PRESS) for Respiratory Tract Infections in Children. *Austin Virol and Retrovirology.*, 2(1), 1009.

- [11] Tikhomirov, N. P., Tikhomirova, T. M., & Ushmaev, O. S. (2011). *Metody ekonometriki i mnogomernogo statisticheskogo analiza [Methods of econometrics and multidimensional statistical analysis]*. Moscow: Ekonomika [in Russian].
- [12] Lyakh, Yu. E., & Gur'yanov, V. G. (2012). Matematicheskoe modelirovanie pri reshenii zadach klassifikatsii v biomedicine [Mathematical modeling in solving problems of classification in biomedicine]. *Ukrainskyi zhurnal teledytsyny ta medychnoi telemekyky*, 10(2), 69–76. [in Russian].
- [13] Petri, A., & Sebin, K. (2003). *Naglyadnaya statistika v medicine [Visual statistics in medicine]*. Moscow: GE'OTAR-Media, [in Russian].
- [14] Sorokin, A. S. (2014). K voprosu validatsii modeli logisticheskoy regressii v kreditnom skoringe [On the question of validation logistic regression model in credit scoring]. *Naukovedenie*, 2(21), 81. [in Russian].
- [15] Meyz, E. (2008). *Rukovodstvo po kreditnomu skoringu [Credit Scoring Guide]*. Minsk: Grevtsov Publisher. [in Russian].
- [16] Grigoryeva, E. V., & Efreanova, O. K. (2010). Analiz kachestva vedeniya bol'nykh s vnebol'nicnoy pnevmoniyei v usloviyakh terapevticheskogo otdeleniya gorodskoy bol'nicy [Analysis of the quality of keeping of patients with community-acquired pneumonia in conditions of therapeutic ward of municipal hospital]. *Acta Biomedica Scientifica*, 2(72), 129–131. [in Russian].
- [17] Bush, A., Carlsen, R. H., & Zach, M. S. (2002). Growing up with lung disease: the lung in transition to adult life. *ERSM*, 189–213.
- [18] Mazur, L. I., Kulagina, V. V., Cherkasova, S. V. (2010). Osobennosti diagnostiki i techeniya vnebol'nicnoy pnevmonii u detey [Features of diagnosis and course of community-acquired pneumonia in children]. *Pediatrics. Zhurnal im. G.N. Speranskogo*, 89(4), 154–160. [in Russian].
- [19] Jahani, S., Shakiba, A., & Jahani, L. (2015). The Antimicrobial Effect of Lactoferrin on Gram-Negative and Gram-Positive Bacteria. *International Journal of Infection*, 2(3), e27954. doi: 10.17795/ijj27594
- [20] Kudryasheva, I. A., Galimzyanov, Kh. M., Polunina, O. S., & Shelepova, T. N. (2008). Immunokhimicheskoe testirovanie laktoferrina pri vnebol'nicnoy pnevmonii u pozhilykh bol'nykh [Immunochemical testing of lactoferrin in community-acquired pneumonia in elderly patients]. *Fundamental'nye issledovaniya*, 2, 34–35. [in Russian].
- [21] Rogan, M. P., Geraghty, P., Greene, C. M., O'Neill, S. J., Taggart, C. C., & McElvaney, N. G. (2006). Antimicrobial proteins and polypeptides in pulmonary innate defence. *Respiratory research*, 7(1), 29.
- [22] Singh, P. K., Tack, B. F., McCray, P. B. Jr., & Welsh, M. J. (2000). Synergistic and additive killing by antimicrobial proteins found in human airway surface liquid. *Am J Physiol Lung Cell Mol Physiol*, 279(5), L799–805.
- [23] Spence, R. K. (2007) Medical and economic impact of anemia in hospitalized patients. *Am. J. Hlth Syst. Pharm.*, 64(16 Suppl 1), S3–10. doi: 10.2146/ajhp070244
- [24] Rashad, M. M., Fayed, S. M., & El-Hag, A. M. K. (2015). Iron-deficiency anemia as a risk factor for pneumonia in children. *Benha Medical Journal*, 32(2), 96–100.
- [25] Nagel, R. E., & Jaffe, E. R. (2001). *Disorders of Hemoglobin: Genetics, Pathophysiology, and Clinical Management*. New York: Cambridge University Press, 1214–33.
- [26] Budnevsky, A. V., Esaulenko, I. E., Ovsyannikov Evgeniy, S., Labzhaniya, N. B., Voronina, E. V., & Chernov, A. V. (2016). Anemicheskij sindrom u bol'nykh vnebol'nicnoy pnevmoniyei [Anemic syndrome in patients with communal non-patient pneumonia]. *Klinicheskaya medicina*, 94(1), 56–60. [in Russian].
- [27] Wu, X., Li, Z., Li, X., Tian, Y., Fan, Y., Yu, C., et al. (2017). Synergistic effects of antimicrobial peptide DP7 combined with antibiotics against multidrug-resistant bacteria. *Drug design, development and therapy*, 11, 939–946. doi: 10.2147/DDDT.S107195
- [28] Feng, Q., Huang, Y., Chen, M., Li, G., & Chen, Y. (2015). Functional synergy of α -helical antimicrobial peptides and traditional antibiotics against Gram-negative and Gram-positive bacteria in vitro and in vivo. *European Journal of Clinical Microbiology & Infectious Diseases*, 34(1), 197–204. doi: 10.1007/s10096-014-2219-3
- [29] Huchon, G., Woodhead, M., Gialdroni-Grassi, G., et al. (2010). Guidelines for management of adult community-acquired lower respiratory tract infections. *Eur. Resp. J.*, 11, 986–991.
- [30] Chalmers, J. D., McHugh, B. J., Docherty, C., Govan, J. R., & Hill, A. T. (2013). Vitamin-D deficiency is associated with chronic bacterial colonisation and disease severity in bronchiectasis. *Thorax*, 68(1), 39–47. doi: 10.1136/thoraxjnl-2012-202125
- [31] Laaksi, I., Ruohola, J. P., Mattila, V., Auvinen, A., Ylikomi, T., & Pihlajamäki, H. (2010). Vitamin D supplementation for the prevention of acute respiratory tract infection: a randomized, double-blinded trial among young Finnish men. *The Journal of infectious diseases*, 202(5), 809–814. doi: 10.1086/654881
- [32] Lai, Y., & Gallo, R. L. (2009). AMPed up immunity: how antimicrobial peptides have multiple roles in immune defense. *Trends Immunol*, 30(3), 131–41. doi: 10.1016/j.it.2008.12.003
- [33] Parker, D., & Prince, A. (2011). Innate immunity in the respiratory epithelium. *American journal of respiratory cell and molecular biology*, 45(2), 189–201. doi: 10.1165/rmb.2011-0011RT
- [34] Sagel, S. D., Sontag, M. K., & Accurso, F. J. (2009). Relationship between antimicrobial proteins and airway inflammation and infection in cystic fibrosis. *Pediatr Pulmonol*, 44(4), 402–409. doi: 10.1002/ppul.21028
- [35] Sim, S. H., Liu, Y., Wang, D., Novem, V., Sivalingam, S. P., Thong, T. W., et al. (2009). Innate immune responses of pulmonary epithelial cells to Burkholderia pseudomallei infection. *PLoS ONE*, 4(10), e7308. doi: 10.1371/journal.pone.0007308
- [36] Chu, H. W., Gally, F., Thaikootathil, J., Janssen-Heininger, Y. M., Wu, Q., Zhang, G., et al. (2010). SPLUNC1 regulation in airway epithelial cells: role of toll-like receptor 2 signaling. *Respir Res*, 11, 155. doi: 10.1186/1465-9921-11-155
- [37] Britto, C. J., & Cohn, L. (2015). Bactericidal/Permeability-Increasing Protein Fold-Containing Family Member A1 in Airway Host Protection and Respiratory Disease. *American journal of respiratory cell and molecular biology*, 2015, 52(5), 525–534. doi: 10.1165/rmb.2014-0297RT
- [38] Canny, G., & Levy, O. (2008) Bactericidal/permeability-increasing protein (BPI) and BPI homologs at mucosal sites. *Trends in immunology*, 29(11), 541–547. doi: 10.1016/j.it.2008.07.012
- [39] Britto, C. J., Liu, Q., Curran, D. R., Patham, B., Dela Cruz, C. S., & Cohn, L. (2013). Short palate, lung, and nasal epithelial clone-1 is a tightly regulated airway sensor in innate and adaptive immunity. *Am J Respir Cell Mol Biol*, 48(6), 717–724. doi: 10.1165/rmb.2012-0072OC
- [40] Liu, Y., Bartlett, J. A., Di, M. E., Bomberger, J. M., Chan, Y. R., Gakhar, L., et al. (2013). SPLUNC1/BPIFA1 contributes to pulmonary host defense against klebsiella pneumoniae respiratory infection. *Am J Pathol*, 182(5), 1519–1531. doi: 10.1016/j.ajpath.2013.01.050
- [41] Coussens, A., Timms, P. M., Boucher, B. J., Venton, T. R., Ashcroft, A. T., Skolimowska, K. H., et al. (2009). 1 α ,25-dihydroxy-1,25(OH) $_2$ D $_3$ inhibits matrix metalloproteinases induced by Mycobacterium tuberculosis infection. *Immunology*, 127(4), 539–48. doi: 10.1111/j.1365-2567.2008.03024.x
- [42] Di Rosa, M., Malaguarnera, M., Nicoletti, F., & Malaguarnera, L. (2011). Vitamin D3: a helpful immuno-modulator. *Immunology*, 134(2), 123–139. doi: 10.1111/j.1365-2567.2011.03482.x
- [43] Hancock, R. E. W., Haney, E. F., & Gill, E. E. (2016). The immunology of host defence peptides: beyond antimicrobial activity. *Nature Reviews Immunology*, 16(5), 321–335. doi: 10.1038/nri.2016.29
- [44] Wang, G. (2014). Human antimicrobial peptides and proteins. *Pharmaceuticals*, 7(5), 545–594. doi: 10.3390/ph7050545
- [45] Guani-Guerra, E., Santos-Mendoza, T., Lugo-Reyes, S. O., & Terán, L. M. (2010). Antimicrobial peptides: general overview and clinical implications in human health and disease. *Clinical Immunology*, 135(1), 1–11. doi: 10.1016/j.clim.2009.12.004
- [46] Holz, M. A., Hofer, J., Steinberger, P., Pfistershammer, K., & Zlabinger, G. J. (2008). Host antimicrobial proteins as endogenous immunomodulators. *Immunol Lett*, 119(1–2), 4–11. doi: 10.1016/j.imlet.2008.05.003
- [47] Auvynet, C., & Rosenstein, Y. (2009). Multifunctional host defense peptides: antimicrobial peptides, the small yet big players in innate and adaptive immunity. *The FEBS journal*, 276(22), 6497–6508. doi: 10.1111/j.1742-4658.2009.07360.x
- [48] Lezhenko, G. O., Pashkova, O. E., & Kravnyia, H. V. (2017). The place of endogenous antimicrobial peptides in the pathogenetic mechanisms of the development of community-acquired pneumonia caused by Streptococcus pneumoniae among infants. *Childs health*, 12(4), 459–464.
- [49] Lezhenko, G. O., Pashkova, O. E., & Krainia, G. V. (2017). Vmist antymikrobynykh peptydiv u ditei ranniogo viku, khvorykh na hostryi bronhity, zalezho vid etiologichnoho chynnyka [The content of antimicrobial peptides in young children with acute bronchitis, depending on the etiologic factor]. *Zdorov'ye rebenka*, 12(1), 6–12. [in Ukrainian].

Клініко-морфологічні особливості алергічного ентероколіту в дітей раннього віку

О. Г. Шадрін^A, Т. Д. Задорожна^E, Г. А. Гайдучик*^C, Т. М. Арчакова^C, В. П. Місник^B

ДУ «Інститут педіатрії, акушерства та гінекології імені академіка О. М. Лук'янової НАМН України», м. Київ

A – концепція та дизайн дослідження; B – збір даних; C – аналіз та інтерпретація даних; D – написання статті; E – редагування статті; F – остаточне затвердження статті

Ключові слова:

діти, ентероколіт.

Патологія. – 2019. – Т. 16, № 2(46). – С. 238–244

DOI: 10.14739/2310-1237.2019.2.177189

*E-mail: Gaiduchikgala@ukr.net

Мета роботи – вивчити клініко-морфологічні особливості алергічного ентероколіту в дітей раннього віку.

Матеріали та методи. Пролікували 29 пацієнтів віком від 2 місяців до 2 років із важким перебігом алергічного ентероколіту, яким виконали ендоскопічне дослідження з прицільною біопсією слизової оболонки кишечника. Для порівняння морфологічних, гістохімічних та імуногістохімічних особливостей використовували біоптати слизової оболонки кишечника дітей аналогічного віку з гастроінтестинальними розладами, що зумовлені тривалим чи хронічним перебігом неспецифічного невиразкового процесу в кишечнику.

Імуногістохімічні дослідження виконали на серійних парафінових зрізах відповідно до стандартних протоколів, застосовуючи моноклональні антитіла CD68 (Macrophage Marker) Ab-3 (Clone KP1), антитіла IgA (Heavy Chain) Ab-2, IgE (epsilon-Heavy Chain) Ab-1 та систему візуалізації Ultra Vision Quanto Detectson System HRP DAB (USA).

Результати. Дебют гастроінтестинальних симптомів у дітей раннього віку з алергічним ентероколітом виявляли в перші місяці життя, він характеризувався блювотою або стійкими зригуваннями, інтенсивними кольками, діареєю з домішками великої кількості слизу та/або крові, затримкою фізичного розвитку. Морфологічно встановили наявність запального процесу слизової оболонки кишечника та її еозинофільну інфільтрацію. У результаті імуногістохімічного дослідження виявили підвищену експресію CD68-макрофагів, IgA та IgE у слизовій оболонці дванадцятипалої кишки.

Висновки. Діагностика алергічного ентероколіту в ранньому віці ускладнена відсутністю специфічних клінічних гастроінтестинальних симптомів і неінформативністю алергологічного обстеження (IgE-незалежний механізм розвитку запалення), що може потребувати здійснення морфологічного дослідження для верифікації діагнозу. Морфологічно в обстежених хворих встановили наявність запального процесу слизової оболонки кишечника зі значною інфільтрацією еозинофілами, за даними імуногістохімії виявили підвищену експресію CD68-макрофагів, IgA та IgE у слизовій оболонці дванадцятипалої кишки, що вказує на активацію як клітинного, так і місцевого гуморального імунітету.

Ключевые слова:

дети, энтероколит.

Патология. – 2019. – Т. 16, № 2(46). – С. 238–244

Клинико-морфологические особенности аллергического энтероколита у детей раннего возраста

О. Г. Шадрин, Т. Д. Задорожная, Г. А. Гайдучик, Т. М. Арчакова, В. П. Мисник

Цель работы – изучить клинико-морфологические особенности аллергического энтероколита у детей раннего возраста.

Материалы и методы. Пролечены 29 пациентов в возрасте от 2 месяцев до 2 лет с тяжелым течением аллергического энтероколита, которым выполнено эндоскопическое исследование с прицельной биопсией слизистой оболочки кишечника. Для сравнения морфологических, гистохимических и иммуногистохимических особенностей использовали биоптаты слизистой оболочки кишечника детей аналогичного возраста с гастроинтестинальными расстройствами, обусловленными затяжным или хроническим течением неспецифического неязвенного процесса в кишечнике. Иммуногистохимические исследования проведены на серийных парафиновых срезах в соответствии со стандартными протоколами с применением моноклональных антител CD68 (Macrophage Marker) Ab-3 (Clone KP1), антител IgA (Heavy Chain) Ab-2, IgE (epsilon-Heavy Chain) Ab-1 и системы визуализации Ultra Vision Quanto Detectson System HRP DAB (USA).

Результаты. Дебют гастроинтестинальных симптомов у детей раннего возраста с аллергическим энтероколитом отмечен с первых месяцев жизни, характеризовался рвотой или стойкими срыгиваниями, интенсивными коликами, диареей с примесью большого количества слизи и/или крови, задержкой физического развития. Морфологически установлено наличие воспалительного процесса слизистой оболочки кишечника с эозинофильной инфильтрацией. В результате иммуногистохимического исследования отмечено увеличение экспрессии CD68-макрофагов, IgA и IgE в слизистой оболочке двенадцатиперстной кишки.

Выводы. Диагностика аллергического энтероколита в раннем возрасте затруднена из-за отсутствия специфических клинических гастроинтестинальных симптомов и неинформативности алергологического обследования (IgE-независимый механизм развития воспаления), что требует проведения морфологического исследования для верификации диагноза. Морфологически у обследованных больных установлено наличие воспаления слизистой оболочки кишечника и значительная инфильтрация эозинофилами, а по данным иммуногистохимии отмечено увеличение экспрессии CD68-макрофагов, IgA и IgE в слизистой оболочке двенадцатиперстной кишки, что свидетельствует об активации как клеточного, так и местного гуморального иммунитета.

Clinical and morphological features of allergic enterocolitis in young children

O. H. Shadrin, T. D. Zadorozhna, H. A. Haiduchyk, T. M. Archakova, V. P. Misnyk

Key words:
children,
enterocolitis.

The purpose was to study the clinical and morphological features of allergic enterocolitis in young children.

Material and methods. 29 patients aged from 2 months to 2 years with severe allergic enterocolitis, who underwent endoscopic examination with targeted biopsy of the intestinal mucosa, were treated. For comparison of morphological, histochemical and immunohistochemical features, intestinal mucosal biopsies of children of the same age with gastrointestinal disorders, caused by protracted or chronic course of non-specific non-ulcer process in the intestine, were used. Immunohistochemical studies were performed on serial paraffin sections in accordance with standard protocols using Ab68 (Macrophage Marker) Ab-3 (Clone KP1), IgA (Heavy Chain) Ab-2, IgE (Epsilon-Heavy Chain) Ab-1 monoclonal antibodies and Imaging Ultra Vision Quanto Detection System HRP DAB (USA).

Pathologia
2019; 16 (2), 238–244

Results. The debut of gastrointestinal symptoms in young children with allergic enterocolitis was observed in the first months of life and was characterized by vomiting or persistent regurgitations, intense griping, diarrhea with large amounts of mucus and/or blood, and delayed physical development. Presence of inflammatory process of intestinal mucosa with eosinophilic infiltration was morphologically established. According to immunohistochemical study, expression of CD68-macrophages and increased expression of IgA and IgE in the duodenal mucosa were detected.

Conclusions. The diagnosis of allergic enterocolitis at an early age is complicated by the absence of specific clinical gastrointestinal symptoms and non-informative allergic examination (IgE-independent mechanism of inflammation), which may require morphological study to verify the diagnosis. Morphologically, in the examined patients, not only the presence of inflammatory process of the mucous membrane of the intestine with expressed eosinophilic infiltration is established, but also the immunohistochemistry data revealed the increased expression of CD68-macrophages, IgA and IgE in the mucous membrane of the duodenum, indicating the activation of both cellular and local humoral immunity.

В останнє десятиріччя у світі відзначають неухильне зростання захворюваності на алергічні хвороби, дебют яких розпочинається в ранньому дитинстві як реакція на їжу. За даними офіційної статистики, на харчову алергію (ХА) страждають 8–10 % дітей раннього віку та 2–4 % підлітків [1,4,5]. Початок клінічних проявів ХА припадає на ранній дитячий вік, у 47–65 % випадків органом-мішенню для ХА є шлунково-кишковий тракт (ШКТ) через його безпосередній контакт з алергенами їжі [2,3,7,13]. Алергічне запалення слизової оболонки ШКТ може мати в основі різні патогенетичні механізми розвитку. У ранньому дитинстві найчастіше трапляються ізольовані алергічні ураження ШКТ, що зазвичай перебігають без ураження шкіри та респіраторного тракту та мають клітинно-опосередкований (IgE-незалежний) механізм реалізації алергічного запалення [2,4,14,16]. Головним причинним алергеном розвитку алергічного ентероколіту (АЕК) у дітей першого року життя є білки коров'ячого молока [5,7,8].

Слизовий бар'єр кишечника є селективним фільтром, який забезпечує контрольований фізіологічний транспорт молекул через «епітеліальні отвори» з наступною персорбцією. Одним із механізмів потрапляння антигенів із просвіту кишечника є транспорт макромолекул через М-клітини (M-microfolds), розташовані в Пейєрових пляшках із наступною стимуляцією дендритних клітин та презентацією антигена Т-хелперами і макрофагам для розпізнання. За наявності на поверхні клітин відповідних антигена рецепторів Th0-клітини трансформуються у Th1-клітини, які регулюють клітинно-опосередковану імунну відповідь, або Th2-клітини, які регулюють продукцію антитіл. Активація Th1-лімфоцитів супроводжується продукцією прозапальних цитокінів (IL-1, TNF- α , IFN- γ), активацією фагоцитозу, міграцією нейтрофілів, посиленням окислювальних реакцій, синтезом IgA, що спрямовані на елімінацію антигена. Диференціація у Th2-лімфоцити відбувається за участю протизапальних цитокінів (IL-4, IL-5, IL-10) і, як правило,

супроводжує хронічну фазу запалення з продукцією IgG та IgE [9,11,12,15].

Вивчення макрофагальних механізмів імунного статусу, як-от визначення експресії CD68 у слизовій оболонці кишечника, дасть можливість оцінити фагоцитарну активність тканинних макрофагів, а дослідження експресії IgA та IgE – участь гуморального імунітету в алергічному запаленні.

Враховуючи, що визначення специфічних IgE-антитіл у сироватці крові до харчових алергенів та проведення прик-тестів при IgE-незалежному механізмі розвитку алергічної реакції з боку ШКТ не є інформативними [10], а відсутність специфічних гастроінтестинальних проявів ХА потребує здійснення диференціальної діагностики з запальними захворюваннями кишечника, целиацією, хірургічною патологією [16–18], виникає необхідність пошуку специфічних маркерів діагностики IgE-незалежних (клітинно-опосередкованих) імунних реакцій для своєчасної діагностики АЕК.

Мета роботи

Вивчити клініко-морфологічні особливості алергічного ентероколіту в дітей раннього віку.

Матеріали і методи дослідження

У відділенні проблем харчування та соматичних захворювань дітей раннього віку лікування отримали 29 пацієнтів віком від 2 місяців до 2 років з алергічним ентероколітом (АЕК). Діагноз алергічного ентероколіту в усіх пацієнтів підтверджений позитивним результатом відкритої оральної провокаційної проби з харчовим алергеном після 3-тижневої ефективної елімінаційної дієти.

Комплексне обстеження хворих включало загальне клінічне обстеження з визначенням перинатального та алергологічного (сімейного та індивідуального)

анамнезу, характеру вигодовування; визначення рівнів алерген-специфічних IgE до харчових алергенів методом ImmunoCAP; проведення відкритої оральної провокаційної проби з безлактозною сумішшю; ендоскопічне дослідження (фіброезофагогастродуоденоскопія (ФЕГДС) та колоноскопія) з прицільною біопсією слизової оболонки кишечника.

Для диференціальної діагностики були виключені хірургічна патологія, запальні захворювання кишечника, поліпи, целиакія.

Виконуючи дослідження, керувались основними положеннями загальної декларації про біоетику та права людини (UNESCO, 2005).

Для вивчення морфологічних, гістохімічних та імуногістохімічних особливостей гастроінтестинальних проявів у дітей раннього віку з АЕК дослідили 58 біоптатів слизової оболонки (СО) дванадцятипалої та товстої кишки – 1 група (підгрупа А – 29 біоптатів дванадцятипалої кишки, підгрупа Б – 29 біоптатів товстої кишки). Групу порівняння (2 група) становили 16 біоптатів СО дванадцятипалої та товстої кишки дітей аналогічного віку з гастроінтестинальними розладами, що зумовлені тривалим або хронічним перебігом неспецифічного невиразкового процесу в кишечнику (підгрупа А – 8 біоптатів дванадцятипалої кишки, підгрупа Б – 8 біоптатів товстої кишки).

Гістологічні, гістохімічні та імуногістохімічні дослідження біоптатів здійснювали на мікроскопі Axioskop 40 (ФРН) із фотодокументуванням. Біоптати фіксували в 10 % розчині формаліну та опрацьовували за загальноприйнятою гістологічною методикою із забарвленням зрізів гематоксилін-еозином і пікрофуксином за ван Гізеном. Для оцінювання секреторної функції епітелію застосували гістохімічну PAS-реакцію (забарвлення з Шифф-йодною кислотою) для виявлення нейтральних муцинів. Імуногістохімічні дослідження виконали на серійних парафінових зрізах відповідно до стандартних протоколів, застосовуючи моноклональні антитіла CD68 (Macrophage Marker) Ab-3 (Clone KP1), антитіла IgA (Heavy Chain) Ab-2, IgE (epsilon-Heavy Chain) Ab-1 та систему візуалізації Ultra Vision Quanto Detecton System HRP DAB (USA):

1) непрямий стрептавідин-пероксидазний метод виявлення експресії CD 68, IgA, IgE;

2) морфометричне дослідження експресії CD 68, IgA, IgE виконали з підрахунком позитивно забарвлених клітин у 3 полях зору при збільшенні $\times 200$ у перерахунку на 100 клітин. Кількість еозинофілів підраховували у 3 полях зору при збільшенні $\times 400$.

Результати статистично опрацьовували з використанням пакета Statistica 6.1 та IBMSPSS Statistic версія 22 № 128 від 01.08.2016. Загальностатистичний аналіз включав розрахунок арифметичних даних (середнє значення ($M \pm m$ стандартна помилка середнього – SEM). Для номінальних змінних взаємозв'язок розраховували за допомогою критерію Пірсона (χ^2) і критерію Фішера (двобічний), оцінили значущість середніх відмінностей у незалежних вибірках за U-критерієм Манна–Уїтні. Відмінності вважали вірогідними при $p < 0,05$.

Результати

Серед хворих на АЕК 19 хлопців (65,5 %) і 10 дівчат (34,5 %). Поділ пацієнтів за віком: 0–6 місяців – 9

(31,0 %), 6–12 міс. – 14 (48,3 %), 12–24 міс. – 6 (20,7 %).

За даними аналізу, факторами ризику розвитку АЕК у дітей раннього віку є обтяжений акушерський анамнез матері, обтяжений сімейний алергологічний анамнез (особливо за лінією матері) та раннє штучне вигодовування. На природному вигодовуванні перебували 7 (24,1 %) дітей, а 22 (75,9 %) вигодовувались адаптованими молочними сумішами.

Симптоми алергічного ентероколіту виявляли з перших тижнів життя: блювоту або стійке зригування (89,6 %) через 1–4 години після їди, інтенсивні кольки (100,0 %), діарею з домішками великої кількості слизу (100,0 %) у вигляді тяжів та/або прожилок крові (72,4 %), затримку фізичного розвитку (55,1 %), наявність періанальних екскоріацій унаслідок подразнення кислотою реакцією фекалій (31,0 %). У 41,4 % дітей з АЕК діагностували анемію різного ступеня тяжкості, еозинофілію периферичної крові визначили в 44,8 % пацієнтів. У 7 (24,1 %) дітей гастроінтестинальні прояви супроводжувалися поліморфним висипом на шкірі (дермоінтестинальний синдром).

За даними алергологічного обстеження (визначення алерген специфічних IgE-антитіл до харчових алергенів у сироватці крові), не виявили сенсibilізації до харчових алергенів у 23 (79,3 %) обстежених, що свідчить про IgE-незалежний механізм розвитку алергічного запалення. У 6 (20,7 %) дітей виявлена сенсibilізація до харчових алергенів (у 3 – до білків коров'ячого молока (БКМ), у 2 – до яєчного білка та БКМ, у 1 – до БКМ та алергену пшениці).

У всіх пацієнтів з АЕК алергія до білків коров'ячого молока підтверджена позитивним результатом відкритої оральної провокаційної проби (ОПП) із харчовим алергеном, що здійснена після тритижневої елімінації БКМ і перехресно реагуючих продуктів та позитивного ефекту від неї в умовах стаціонара під наглядом лікаря. Матерям-годувальницям призначали сувору елімінаційну дієту з виключенням із раціону не тільки молочних продуктів, але й продуктів зі схожими алергенними детермінантами (яловичина, телятина). Дітям, які вигодовувались або догодовувались адаптованими молочними сумішами, замінили харчування на суміші з екстенсивним гідролізом БКМ. Як провокаційний алерген дітям на штучному вигодовуванні використовували безлактозну молочну суміш для виключення впливу лактози на ШКТ дитини та усунення виникнення гастроінтестинальних симптомів, що пов'язані з вторинною лактазною недостатністю. Для дітей на природному вигодовуванні провокацію здійснювали введенням молочних продуктів у раціон матері з наступним оцінюванням шкірних і гастроінтестинальних симптомів.

За даними ФЕГДС, у 48,3 % обстежених дітей з АЕК встановили порушення моторики різних відділів ШКТ: рефлюкс-езофагіт (25,0 %), дуодено-гастральний рефлюкс (17,8 %), недостатність кардії (14,3 %).

Макроскопічні зміни стану слизової оболонки верхніх відділів ШКТ характеризувались ознаками помірного еритематозного езофагіту в нижній третині стравоходу (42,8 %), еритематозної гастропатії (35,7 %), ерозивного дуоденіту (28,6 %). Характерною ендоскопічною ознакою АЕК була наявність лімфо-фокулярної гіперплазії СО дванадцятипалої кишки (ДПК), що виявили у 35,7 %

Таблиця 1. Морфологічні особливості СО дванадцятипалої (А) та товстої (Б) кишки за частотою виявлення в дітей груп дослідження, абс.ч., (%), $M \pm m$

Групи дослідження		Вогнищева атрофія СО	Ерозії СО	Інтраепітеліальна лімфоцитарна інфільтрація	Лімфангіоектазії	Кількість еозинофілів у запальному інфільтраті
1 група (n = 58)	A (n = 29)	21 (72,4)	8 (27,6)	18 (62,1)	5 (17,2)	(11,1 ± 0,5)
	Б (n = 29)	20 (68,9)	7 (24,3)	19 (65,5)	–	(12,5 ± 0,6)
2 група (n = 16)	A (n = 8)	3 (37,5)	2 (25,0)	4 (50,0)	–	(4,6 ± 0,2)*
	Б (n = 8)	4 (50,0)	2 (25,0)	5 (62,5)	–	(3,9 ± 0,2)*

*: відмінності статистично вірогідні між 1 та 2 групами ($p < 0,05$).

Таблиця 2. Характеристика показників експресії CD68-макрофагів, IgA, IgE в слизовій оболонці дванадцятипалої кишки у групах дослідження за даними імуногістохімії ($M \pm m$) %.

Показники експресії клітин	1 група (n = 29)	2 група (n = 8)
CD68-макрофаги	20,8 ± 0,8	4,8 ± 0,6*
Клітини, що продукують IgA	29,7 ± 1,2	14,6 ± 0,8
Клітини, що продукують IgE	14,5 ± 0,7	Поодинокі клітини*

*: різниця між 1 і 2 групами вірогідна ($p < 0,05$).

обстежених. За даними колоноскопії, виявили набряк і гіперемію СО сигмоподібної та поперечно-ободової кишки. У 28,6 % хворих зафіксували ознаки ерозивно-виразкового проктосигмоїдиту з лімфо-фолікулярною гіперплазією СО товстої кишки, а також вираженим судинним малюнком, контактною кровоточивістю.

Ендоскопічне дослідження супроводжувалося прицільною біопсією СО для здійснення надалі гістологічного, гістохімічного та імуногістохімічного досліджень.

Морфологічний аналіз біоптатів СО ДПК і товстої кишки показав наявність хронічного запального процесу виразного та помірного ступеня в обох групах дослідження. Визначили відсоток дітей, які мали вогнищеву атрофію СО, ерозії, інтраепітеліальну лімфоцитарну інфільтрацію, лімфангіоектазії, а також кількість еозинофілів у запальному інфільтраті. Статистично значущих відмінностей за морфологічними змінами у слизових оболонках ДПК (А) та товстої кишки (Б) у пацієнтів 1 і 2 груп не встановили (табл. 1).

Вогнищеву атрофію СО фіксували в обох групах (табл. 1). Частка ерозивних змін СО була майже однаковою: в 1 групі – 27,6 % (А) та 24,3 % (Б), у 2 групі – по 25,0 % в підгрупі А та Б. У поверхневому епітелії та епітелії залоз виявили інтраепітеліальну лімфоцитарну інфільтрацію, яку спостерігали в обох групах з однаковою частотою. У власній пластинці СО встановили виразну запальну клітинну інфільтрацію. Кількість еозинофілів у запальному інфільтраті власної пластинки СО була вірогідно більшою в 1 групі та становила $11,1 \pm 0,5$ клітини у СО ДПК (підгрупа А) та $12,5 \pm 0,6$ клітини у СО товстої кишки (підгрупа Б); у 2 групі відсоток еозинофілів у підгрупі А становив $4,6 \pm 0,2$ клітини, у підгрупі Б – $3,9 \pm 0,2$ клітини. У половині зразків 1 групи виявили еозинофілію в усіх шарах, у третини – інтраепітеліальну еозинофілію інфільтрацію.

Морфологічні особливості СО ДПК дітей з АЕК: еозинофілія зі збільшенням кількості міжепітеліальних еозинофілів і наявність лімфангіоектазій (17,2 %). Характерними для 1 групи були суттєві розлади кровообігу в СО ДПК (повнокров'я судин мікроциркуляторного ричища, набряк стромы, крововиливи, стаз еритроцитів у судинах). Відзначили тенденцію до зниження кількості келихоподібних клітин, які продукують муцин,

що свідчить про пригнічення місцевої неспецифічної резистентності.

Ендоскопічна картина товстої кишки при АЕК представлена набряком і гіперемією СО з поверхневими ерозіями, крововиливами, лімфо-фолікулярною гіперплазією. Пошкоджені поверхні (зокрема низхідної частини товстої кишки і сигмоподібної кишки) чергувалися з незміненими (відновленими) ділянками. Загальні гістологічні ознаки: виразна еозинофілія власної пластинки СО (рис. 1), рідше – інтраепітеліальна еозинофілія (рис. 2), іноді зі скупченням еозинофілів (еозинофільні мікроабсцеси) і наявністю нейтрофілів, що вказує на активність запалення.

Для характеристики слизоутворювальної функції епітелію СО проведена гістохімічна PAS-реакція із Шифф-йодною кислотою для виявлення нейтральних муцинів. У частині біоптатів спостерігали інтенсивне позитивне забарвлення по апікальній зоні поверхневого епітелію у вигляді тонкої смужки, а також у вакуолях келихоподібних клітин та епітелії дуоденальних залоз (рис. 3).

Вогнищеве зниження PAS-реакції в 1 групі виявили в 66,7 % випадків, в 2 групі – в 52,2 %, що свідчить про порушення функції утворення слизу епітелієм, а отже вказує на зниження бар'єрної функції СО кишечника (рис. 4).

Отже, морфологічне дослідження біоптатів СО різних відділів ШКТ при АЕК виявило запальні зміни у слизових оболонках: інфільтрацію лімфоцитами та плазматичними клітинами, поліморфноядерну лейкоцитарну інфільтрацію власної пластинки та залоз, порушення утворення слизу, атрофію поверхневого епітелію та ворсин. У матеріалах біопсії виявили збільшення кількості міжепітеліальних еозинофілів.

Імуногістохімічним методом у матеріалах біопсії визначали локалізацію та рівень експресії CD68 (маркер фагоцитарної активності макрофагів) у СО ДПК. У місці локалізації антигена зафіксували цитоплазматичну реакцію коричневого забарвлення. У власній пластинці СО ДПК CD68-позитивні клітини мали дифузне розташування (рис. 5). Показник експресії CD68-макрофагів у 1 групі був вірогідно вищим і становив $20,8 \pm 0,8$ %, у 2 групі – $4,8 \pm 0,6$ %, $p < 0,05$ (табл. 2).

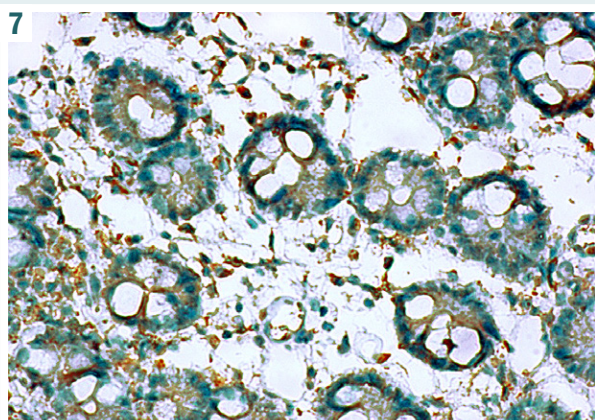
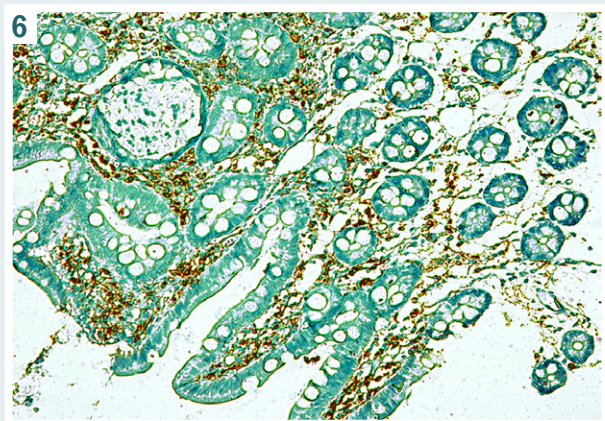
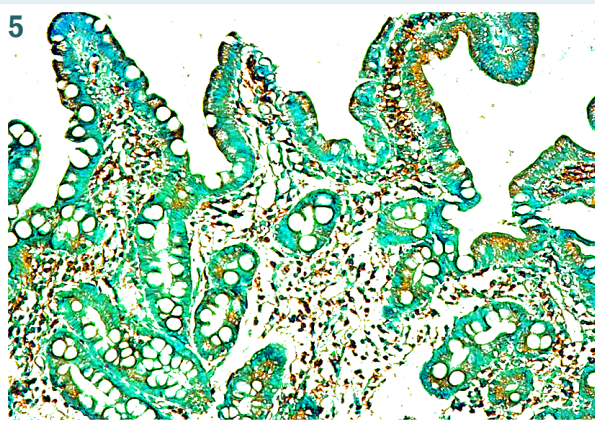
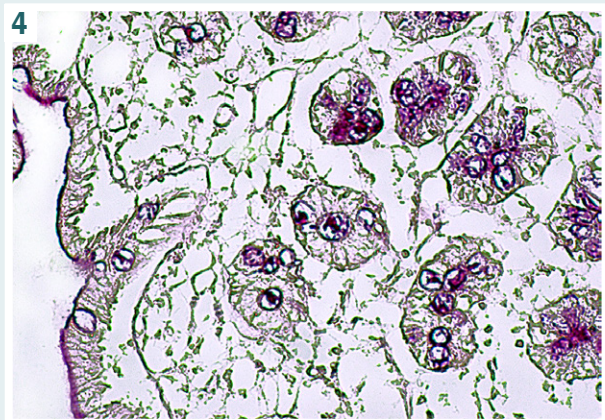
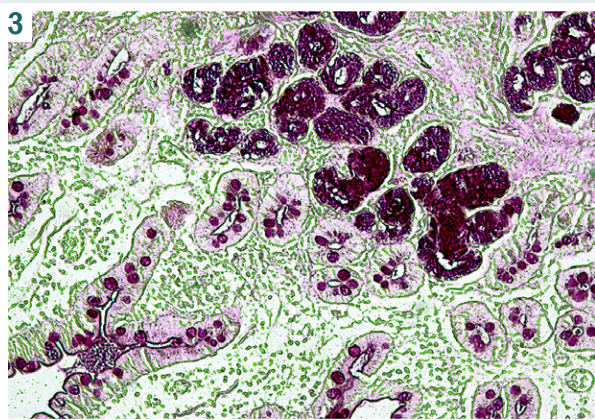
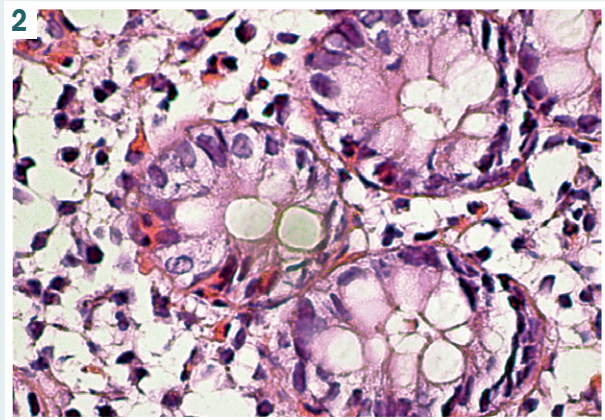
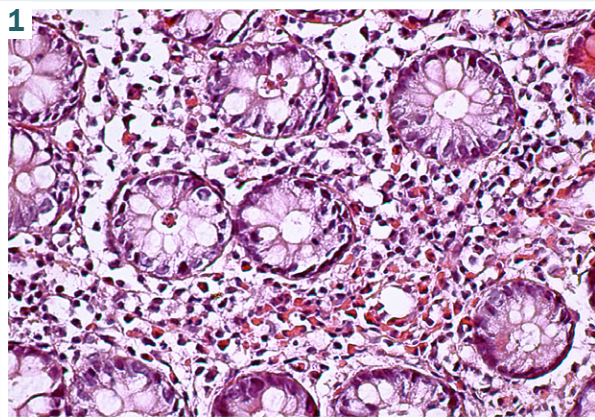


Рис. 1. Мікрофотографія. Біоптат С0 товстої кишки дитини з АЕК. Еозинофілна інфільтрація власної пластинки. Забарвлення гематоксилін-еозиним. 36. 10 × 20.

Рис. 2. Мікрофотографія. Біоптат С0 товстої кишки дитини з АЕК. Інфільтрація епітелію залоз еозинофілами. Забарвлення гематоксилін-еозиним. 36. 10 × 40.

Рис. 3. Мікрофотографія. Біоптат слизової оболонки ДПК дитини з АЕК. Інтенсивне забарвлення цитоплазми келихоподібних клітин поверхневого епітелію, крипт та епітелію дуоденальних залоз. Гістохімічна PAS-реакція з Шифф-йодною кислотою. 36. 10 × 10.

Рис. 4. Мікрофотографія. Біоптат слизової оболонки дванадцятипалої кишки дитини з АЕК. Зниження забарвлення в цитоплазмі келихоподібних клітин. Забарвлено тільки контур вакуолі. Гістохімічна PAS-реакція з Шифф-йодною кислотою. 36. 10 × 20.

Рис. 5. Мікрофотографія. Біоптат С0 ДПК дитини з алергічним ентероколітом. Експресія CD68-макрофагів у цитоплазмі клітин власної пластинки слизової оболонки. Непрямий стрептавідин-пероксидазний метод виявлення експресії з моноклональними антитілами CD68-макрофагів (імунгістохімічне дослідження). 36. 10 × 10.

Рис. 6. Мікрофотографія. Біоптат слизової оболонки дванадцятипалої кишки дитини з АЕК. Експресія IgA в цитоплазмі клітин власної пластинки слизової оболонки. Непрямий стрептавідин-пероксидазний метод виявлення експресії з PKAT IgA (імунгістохімічне дослідження). 36. 10 × 10.

Рис. 7. Мікрофотографія. Біоптат слизової оболонки дванадцятипалої кишки дитини з АЕК. Експресія IgE в цитоплазмі клітин власної пластинки слизової оболонки. Непрямий стрептавідин-пероксидазний метод виявлення експресії з PKAT IgE (імунгістохімічне дослідження). 36. 10 × 20.

За результатами імуногістохімічного дослідження, експресія IgA в СО ДПК (*рис. 6*) у 1 групі становила $29,7 \pm 1,2\%$, а в 2 групі – $14,6 \pm 0,8\%$. Враховуючи здатність IgA сприяти нейтралізації антитіл у СО кишечника, збільшення їхньої кількості може відбуватися у відповідь на порушення цілісності епітеліального бар'єра при алерген-індукованому запаленні.

Здійснивши імуногістохімічне дослідження експресії IgE в СО ДПК дітей з АЕК, встановили, що позитивно забарвлені клітини у власній пластинці мали дифузне розташування (*рис. 7*). Морфометричне дослідження показало: кількість клітин, котрі продукують IgE, у 1 групі становила $14,5 \pm 0,7\%$ на відміну від 2 групи, де фіксували тільки поодинокі позитивно забарвлені клітини. Привертає увагу факт локальної експресії IgE у СО ДПК дітей із клітинно-опосередкованим (IgE-незалежним) механізмом реалізації алергії за відсутності специфічних сироваткових IgE-антитіл до харчових алергенів.

Обговорення

Діагностика АЕК у ранньому віці ускладнена через відсутність специфічних клінічних гастроінтестинальних симптомів, необхідність проведення диференціальної діагностики з широким спектром захворювань і недостатньої інформативності алергологічного обстеження (негативні результати специфічних IgE-антитіл у сироватці крові до харчових алергенів і шкірних прик-тестів), що часто потребує підтвердження діагнозу за допомогою морфологічного дослідження.

Морфологічні дослідження щодо вивчення особливостей алергічного ураження шлунково-кишкового тракту в дітей раннього віку в Україні не здійснювали, однак результати нашого дослідження показали запальні зміни СО кишечника з характерною еозинофільною інфільтрацією та локальною експресією IgE в СО ДПК. Аналогічні дані щодо еозинофільної інфільтрації СО ДПК та експресії IgE отримані в дослідженні Xiao Ping Lin у дорослих пацієнтів з IgE-незалежною харчовою алергією [6]. Виявлене збільшення експресії CD68-макрофагів, IgA та IgE в СО ДПК порівняно з пацієнтами з гастроінтестинальними розладами, що зумовлені тривалим або хронічним перебігом неспецифічного невиразкового процесу в кишечнику, вказує на активацію як клітинного, так і місцевого гуморального імунітету в дітей з АЕК і може бути рекомендоване для використання як маркер алергічного запалення кишечника.

Висновки

1. Алергічний ентероколіт у ранньому віці клінічно проявляється неспецифічними гастроінтестинальними симптомами (блювота або стійкі зригування, кольки, діарея з домішками слизу та/або крові), що потребує диференціальної діагностики з іншими запальними захворюваннями кишечника та зумовлює необхідність здійснення загальноклінічного, алергологічного (з проведенням відкритої оральної провокаційної проби) і морфологічного досліджень.

2. Морфологічними ознаками алергічного ентероколіту в дітей раннього віку є наявність запального

процесу слизової оболонки кишечника зі значущою інфільтрацією еозинофілами, інтраепітеліальною лімфоцитарною інфільтрацією, наявністю лімфангіектазій, а також порушення функції утворення слизу епітелієм (за результатами гістохімічної PAS-реакції з Шифф-йодною кислотою).

3. Для хворих на алергічний ентероколіт у ранньому віці характерне підвищення експресії CD68-макрофагів, IgA та IgE у слизовій оболонці дванадцятипалої кишки, виявлене за даними імуногістохімії, що вказує на активацію як клітинного, так і місцевого гуморального імунітету при алергічному запаленні кишечника.

Перспективи подальших досліджень полягають у здійсненні порівняльного аналізу експресії CD68-макрофагів у кишечнику дітей з алергічним ентероколітом і хворобою Крона, що підвищить якість діагностики хвороби Крона в дітей раннього віку або буде використаний як маркер можливої трансформації алергічного запалення ШКТ у хворобу Крона.

Конфлікт інтересів: відсутній.

Conflicts of interest: authors have no conflict of interest to declare.

Надійшла до редакції / Received: 12.01.2019

Після доопрацювання / Revised: 15.05.2019

Прийнято до друку / Accepted: 20.05.2019

Відомості про авторів:

Шадрін О. Г., д-р мед. наук, професор, зав. відділення проблем харчування та соматичних захворювань дітей раннього віку, ДУ «Інститут педіатрії, акушерства і гінекології імені академіка О. М. Лук'янової НАМН України», м. Київ.

Задорожна Т. Д., д-р мед. наук, професор, чл.-кор. НАМН України, зав. лабораторії патоморфології, ДУ «Інститут педіатрії, акушерства і гінекології імені академіка О. М. Лук'янової НАМН України», м. Київ.

Гайдучик Г. А., канд. мед. наук, старший науковий співробітник відділення проблем харчування та соматичних захворювань дітей раннього віку, ДУ «Інститут педіатрії, акушерства і гінекології імені академіка О. М. Лук'янової НАМН України», м. Київ.

Арчакова Т. М., канд. мед. наук, старший науковий співробітник лабораторії патоморфології, ДУ «Інститут педіатрії, акушерства і гінекології імені академіка О. М. Лук'янової НАМН України», м. Київ.

Місник В. П., канд. мед. наук, провідний науковий співробітник відділення проблем харчування та соматичних захворювань дітей раннього віку, ДУ «Інститут педіатрії, акушерства і гінекології імені академіка О. М. Лук'янової НАМН України», м. Київ.

Сведения об авторах:

Шадрин О. Г., д-р мед. наук, профессор, зав. отделения проблем питания и соматических заболеваний детей раннего возраста, ГУ «Институт педиатрии, акушерства и гинекологии имени академика Е. М. Лукьяновой НАМН Украины», г. Киев.

Задорожная Т. Д., д-р мед. наук, профессор, чл.-кор. НАМН Украины, зав. лаборатории патоморфологии, ГУ «Институт педиатрии, акушерства и гинекологии имени академика Е. М. Лукьяновой НАМН Украины», г. Киев.

Гайдучик Г. А., канд. мед. наук, старший научный сотрудник отделения проблем питания и соматических заболеваний детей раннего возраста, ГУ «Институт педиатрии, акушерства и гинекологии имени академика Е. М. Лукьяновой НАМН Украины», г. Киев.

Арчакова Т. Н., канд. мед. наук, старший научный сотрудник лаборатории патоморфологии, ГУ «Институт педиатрии, акушерства и гинекологии имени академика Е. М. Лукьяновой НАМН Украины», г. Киев.

Мисник В. П., канд. мед. наук, ведущий научный сотрудник отделения проблем питания и соматических заболеваний детей раннего возраста, ГУ «Институт педиатрии, акушерства и гинекологии имени академика Е. М. Лукьяновой НАМН Украины», г. Киев.

Information about authors:

Shadrin O. H., MD, PhD, DSc, Professor, Head of the Department of Nutrition and Somatic Diseases of Young Children, Institute of Pediatrics, Obstetrics and Gynecology named after Academician O. M. Lukianova of National Academy of Medical Sciences of Ukraine, Kyiv.

Zadorozhna T. D., MD, PhD, DSc, Professor, Correspondent Member of the National Academy of Medical Sciences of Ukraine, Head of the Pathomorphology Laboratory, Institute of Pediatrics, Obstetrics and Gynecology named after Academician O. M. Lukianova of National Academy of Medical Sciences of Ukraine, Kyiv.

Haiduchuk H. A., MD, PhD, Senior Researcher of the Department of Nutrition and Somatic Diseases of Young Children, Institute of Pediatrics, Obstetrics and Gynecology, named after Academician O. M. Lukianova of National Academy of Medical Sciences of Ukraine, Kyiv.

Archakova T. M., MD, PhD, Senior Researcher of Pathomorphology Laboratory, Institute of Pediatrics, Obstetrics and Gynecology named after Academician O. M. Lukianova of National Academy of Medical Sciences of Ukraine, Kyiv.

Misnyk V. P., MD, PhD, Leading Researcher of the Department of Nutrition and Somatic Diseases of Young Children, Institute of Pediatrics, Obstetrics and Gynecology named after Academician O. M. Lukianova of National Academy of Medical Sciences of Ukraine, Kyiv.

Список літератури

- [1] Беш Л. В., Недельська С. М. Вибрані питання дитячої алергології. Львів: Камінар, 2016. 116 с.
- [2] Гайдучук Г. А. Клініко-параклінічні особливості перебігу індукованого харчовими білками ентероколітичного синдрому у дітей раннього віку. *Перинатологія і Педиатрія*. 2018. №4(76). С. 99–104. doi: 10.15574/PP.2018.76.99
- [3] Мачарадзе Д. Ш. Клинические особенности пищевой аллергии у детей. *Педиатрия*. 2013. Т. 92. №3. С. 110–116.
- [4] Гастроінтестинальна форма харчової алергії у дітей – актуальна проблема сучасності / О. М. Охотнікова та ін. *Здоров'я ребенка*. 2015. №1(60). С. 29–35.
- [5] Особливості діагностики та підходи до лікувально-профілактичного харчування дітей раннього віку з алергією до білка коров'ячого молока: методичні рекомендації / О. Г. Шадрін та ін. Київ, 2014. 28 с.
- [6] Local allergic reaction in food-hypersensitive adults despite a lack of systemic food-specific IgE / Xiao Ping Lin et al. *Journal of Allergy and Clinical Immunology*. 2002. Vol. 109. Issue 5. P. 879–87. doi: 10.1067/mai.2002.123238
- [7] Nowak-Węgrzyn A. Food protein-induced enterocolitis syndrome and allergic proctocolitis. *Allergy Asthma Proc*. 2015. Vol. 36. Issue 3. P. 172–184. doi: 10.2500/aap.2015.36.3811
- [8] Maloney J., Nowak-Węgrzyn A. Educational clinical case series for pediatric allergy and immunology: Allergic proctocolitis, food protein-induced enterocolitis syndrome and allergic eosinophilic gastroenteritis with protein-losing gastroenteropathy as manifestations of non-IgE-mediated cow's milk allergy. *Pediatr Allergy Immunol*. 2007. Vol. 18. Issue 4. P. 360–367. doi: 10.1111/j.1399-3038.2007.00561
- [9] Clinical features and resolution of food protein-induced enterocolitis syndrome: 10-year experience / J. C. Caubet et al. *J Allergy Clin Immunol*. 2014. Vol. 134. Issue 2. P. 382–389. doi: 10.1016/j.jaci.2014.04.008
- [10] Clinical and immunological characteristics of a pediatric population with food protein-induced enterocolitis syndrome (FPIES) to fish / P. Gonzalez-Delgado et al. *Pediatr Allergy Immunol*. 2016. Vol. 27. Issue 3. P. 269–275. doi: 10.1111/pai.12529
- [11] Lozinsky A. C., Morais M. B. Eosinophilic colitis in infants. *J Pediatr (Rio J)*. 2014. Vol. 90. Issue 1. P. 16–21. doi: 10.1016/j.jpeds.2013.03.024
- [12] Clinical presentation and referral characteristics of food protein-induced enterocolitis syndrome in the united kingdom / S. Ludman et al. *Ann Allergy Asthma Immunol*. 2014. Vol. 113. Issue 3. P. 290–294. doi: 10.1016/j.anai.2014.06.020
- [13] Manifestations of gastrointestinal food allergies presenting to a single tertiary pediatric gastroenterology unit / R. Meyer et al. *J. Pediatr. Gastroenterol. Nutr.* 2013. Vol. 6. Issue 1. P. 13. doi: 10.1186/1939-4551-6-13
- [14] International consensus guidelines for the diagnosis and management of food protein-induced enterocolitis syndrome: executive summary-workgroup report of the adverse reactions to foods committee, American Academy of Allergy, Asthma & Immunology / A. Nowak-Węgrzyn et al.

J Allergy Clin Immunol. 2017. Vol. 139. Issue 4. P. 1111–1126.e4. doi: 10.1016/j.jaci.2016.12.966

- [15] Rothenberg M. E. Eosinophilic gastrointestinal disorders (EGID). *J Allergy Clin Immunol*. 2004. Vol. 113. Issue 1. P. 11–28. doi: 10.1016/j.jaci.2003.10.047
- [16] Food protein-induced enterocolitis syndrome: insights from review of a large referral population / M. A. Ruffner et al. *J Allergy Clin Immunol. Pract.* 2013. Vol. 1. Issue 4. P. 343–349. doi: 10.1016/j.jaip.2013.05.011
- [17] Diagnosis and natural history of food protein-induced enterocolitis syndrome in children from a tertiary hospital in central Spain / M. Ruiz-Garcia et al. *J Investig Allergol Clin Immunol*. 2014. Vol. 24. Issue 5. P. 354–356.
- [18] Sicherer S. H. Clinical Aspects of Gastrointestinal Food Allergy in Childhood. *Pediatrics*. 2013. Vol. 111. Issue 6. P. 1609–1616.

References

- [1] Besh, L. V. & Nedelska, S. M. (2016). *Vybrani pytan'ia dyt'achoi alerholohii [Selected issues of child allergology]*. Lviv: Kameniar. [in Ukrainian].
- [2] Haiduchuk, H. A. (2018). Kliniko-paraklinichni osoblyvosti perebihu indukovanoho kharchovymy bilkami enterokolitychnoho syndromu u ditei rannoho viku [Clinico-paraclinical features of the course of food-induced enterocolytic syndrome in young children]. *Perynatologia i pediatria*, 4(76), 99–104. [in Ukrainian]. doi: 10.15574/PP.2018.76.99
- [3] Macharadze, D. Sh. (2013). Klinicheskie osobennosti pishchevoj allergii u detej [Clinical features of food allergy in children]. *Pediatriya*, 92(3), 110–116. [in Russian].
- [4] Okhotnikova, O. M., Hladush, Yu. I., Bondarenko, L. V., Mellina, K. V., Fedushka, H. M., Pidvyshenna, T. V., et al. (2015). Hastrintestinalna forma kharchovoi alerhii u ditei – aktualna problema suchasnosti [Gastrointestinal food allergy in children – pressing issue at present]. *Zdorov'e rebenka*, 1(60), 29–35. [in Ukrainian].
- [5] Shadrin, O. H., et al. (2014). Osoblyvosti diahnostryky ta pidkhody do likuvalno-profilaktychnoho kharchuvannia ditei rannoho viku z alerhieiu do bilka korov'iachoho moloka [Features of diagnostics and approaches to treatment and prophylactic feeding of young children with allergies to cow's milk protein]. Kyiv. [in Ukrainian].
- [6] Lin, X. P., Magnusson, J., Ahlstedt, S., Dahlman-Högund, A., Hansson, L. L. A., Magnusson, O., et al. (2002). Local allergic reaction in food-hypersensitive adults despite a lack of systemic food-specific IgE. *J. Allergy and Clinical Immunology*, 109(5), 879–87. doi: 10.1067/mai.2002.123238
- [7] Nowak-Węgrzyn, A. (2015). Food protein-induced enterocolitis syndrome and allergic proctocolitis. *J Allergy Asthma Proc.*, 36(3), 172–184. doi: 10.2500/aap.2015.36.3811
- [8] Maloney, J., & Nowak-Węgrzyn, A. (2007). Educational clinical case series for pediatric allergy and immunology: Allergic proctocolitis, food protein-induced enterocolitis syndrome and allergic eosinophilic gastroenteritis with protein-losing gastroenteropathy as manifestations of non-IgE-mediated cow's milk allergy. *J Pediatr Allergy Immunol*, 18(4), 360–367. doi: 10.1111/j.1399-3038.2007.00561
- [9] Caubet, J. C., Ford, L. S., Sickles, L., Järvinen, K. M., Sicherer, S. H., Sampson, H. A., & Nowak-Węgrzyn, A. (2014). Clinical features and resolution of food protein-induced enterocolitis syndrome: 10-year experience. *J Allergy Clin Immunol.*, 134(2), 382–389. doi: 10.1016/j.jaci.2014.04.008
- [10] Gonzalez-Delgado, P., Caparros, E., Moreno, M. V., Clemente, F., Flores, E., Velásquez, L., et al. (2016). Clinical and immunological characteristics of a pediatric population with food protein-induced enterocolitis syndrome (FPIES) to fish. *Pediatr Allergy Immunol.*, 27(3), 269–275. doi: 10.1111/pai.12529
- [11] Lozinsky, A. C., & Morais, M. B. (2014). Eosinophilic colitis in infants. *J Pediatr (Rio J)*, 90(1), 16–21. doi: 10.1016/j.jpeds.2013.03.024
- [12] Ludman, S., Harmon, M., Whiting, D., & du Toit, G. (2014). Clinical presentation and referral characteristics of food protein-induced enterocolitis syndrome in the united kingdom. *Ann Allergy Asthma Immunol.*, 113(3), 290–294. doi: 10.1016/j.anai.2014.06.020
- [13] Meyer, R., Fleming, C., Dominguez-Ortega, G., Lindley, K., Michaelis, L., Thapar, N., et al. (2013). Manifestations of gastrointestinal food allergies presenting to a single tertiary pediatric gastroenterology unit. *J Pediatr Gastroenterol Nutr.*, 6(1), 13. doi: 10.1186/1939-4551-6-13
- [14] Nowak-Węgrzyn, A., Chehade, M., Groetch, M. E., Spergel, J. M., Wood, R. A., Allen, K., et al. (2017). International consensus guidelines for the diagnosis and management of food protein-induced enterocolitis syndrome: executive summary-workgroup report of the adverse reactions to foods committee, American Academy of Allergy, Asthma & Immunology. *J Allergy Clin Immunol.*, 139(4), 1111–1126.e4. doi: 10.1016/j.jaci.2016.12.966
- [15] Rothenberg, M. E. (2004). Eosinophilic gastrointestinal disorders (EGID). *J Allergy Clin Immunol.*, 113(1), 11–28. doi: 10.1016/j.jaci.2003.10.047
- [16] Ruffner, M. A., Ruymann, K., Barni, S., Cianferoni, A., Brown-Whitehorn, T., & Spergel, J. M. (2013). Food protein-induced enterocolitis syndrome: insights from review of a large referral population. *J Allergy Clin Immunol, Pract.*, 1(4), 343–349. doi: 10.1016/j.jaip.2013.05.011
- [17] Ruiz-Garcia, M., Diez, C. E., Garcia, S. S., del Rio, P. R., & Ibanez, M. D. (2014). Diagnosis and natural history of food protein-induced enterocolitis syndrome in children from a tertiary hospital in central Spain. *J Investig Allergol Clin Immunol*, 24(5), 354–356.
- [18] Sicherer, S. H. (2013). Clinical Aspects of Gastrointestinal Food Allergy in Childhood. *Pediatrics*, 111(6), 1609–1616.

Тромботичні ускладнення в хворих на гематологічні новоутворення за даними автопсій

І. Є. Дзись*^{1,2,B,C,D}, О. Я. Томашевська^{1,C,D,E}, Є. І. Дзись^{1,A,E,F}

¹Львівський національний медичний університет імені Данила Галицького, Україна, ²ДУ «Інститут патології крові та трансфузійної медицини НАМН України», м. Львів, Україна

A – концепція та дизайн дослідження; B – збір даних; C – аналіз та інтерпретація даних; D – написання статті; E – редагування статті; F – остаточне затвердження статті

Мета роботи – вивчити особливості тромбозів і тромбоемболій, що виявлені в померлих із гематологічними новоутвореннями, їхній зв'язок із нозологією та значення для настання летального наслідку.

Матеріали та методи. Вивчили 60 протоколів патологоанатомічного дослідження померлих із гематоонкологічними хворобами за 1987–2011 рр. у Львові, в яких під час автопсії виявили тромби. Серед померлих були 36 (60 %) чоловіків і 24 (40 %) жінки віком 15–83 роки (медіана – 58 років). У 43 випадках встановили діагноз лімфоїдної, в 16 – мієлоїдної неоплазії, в одного померлого – гострої лейкемії змішаного фенотипу.

Результати. У померлих із гематологічними новоутвореннями, що ускладнені тромбозами, венозний тромбоемболізм за частотою переважав артеріальний (60 % проти 17 %, $p < 0,001$), а тромби в камерах серця виявили в 8 % випадків. Тромбози й тромбоемболії стали безпосередньою причиною смерті в 45 % хворих. Прижиттєво їх діагностували тільки в 35 % пацієнтів. У померлих із лімфоїдними неоплазіями значущо частіше, ніж у разі мієлоїдних неоплазій виявляли тромбоемболію легеневої артерії (65 % проти 25 %, $p < 0,01$), а також локальні тромби в дрібних судинах (51 % проти 19 %, $p < 0,05$), які в 37 % випадків поєднувалися з некротичними змінами в пухлині. Хірургічні операції виконали у двотижневий термін перед летальним наслідком у 33 % хворих на лімфоїдні неоплазії.

Висновки. Тромбози й тромбоемболії в пацієнтів із гематологічними новоутвореннями часто спричиняють летальний наслідок, що пов'язано, зокрема, із недостатньою клінічною діагностикою. Лімфоїдні неоплазії є чинником високого ризику венозного тромбоемболізму, а локальний тромбоз дрібних судин, виявлений у половині випадків, часто асоціюється з некрозами пухлини та може бути пов'язаний із протромботичними порушеннями гемостазу в таких хворих. Вагомим чинником тромботичного ризику в них є хірургічні операції.

Ключові слова:

гематологічні новоутворення, тромбоз, легеневий емболізм, автопсія, патологія.

Патологія. – 2019. – Т. 16, № 2(46). – С. 245–250

DOI:
10.14739/2310-1237.
2019.2.177192

***E-mail:**
ivandzis@gmail.com

Тромботические осложнения у больных гематологическими новообразованиями по данным аутопсий

И. Е. Дзись, А. Я. Томашевская, Е. И. Дзись

Цель работы – изучить особенности тромбозов и тромбоемболий, обнаруженных у умерших с гематологическими новообразованиями, их связь с нозологией и значение для наступления летального исхода.

Материалы и методы. Изучили 60 протоколов патологоанатомического исследования умерших от гематоонкологических неоплазий за 1987–2011 гг. во Львове, у которых при аутопсии обнаружены тромбы. Среди умерших было 36 (60 %) мужчин и 24 (40 %) женщины в возрасте 15–83 года (медіана – 58 лет). В 43 случаях был поставлен диагноз лимфоидной, в 16 – миелоидной неоплазии, у одного умершего – острой лейкемии смешанного фенотипа.

Результаты. У умерших с гематологическими новообразованиями, осложненными тромбозами, венозный тромбоемболізм по частоте превышал артериальный (60 % против 17 %, $p < 0,001$), а тромбы в камерах сердца обнаружены в 8 % случаев. Тромбозы и тромбоемболии стали непосредственной причиной смерти у 45 % больных. Прижизненно они диагностированы лишь у 35 % пациентов. У умерших с лимфоидными неоплазиями достоверно чаще, чем у умерших с миелоидными неоплазиями отмечена тромбоемболия легочной артерии (65 % против 25 %, $p < 0,01$), а также локальные тромбы в мелких сосудах (51 % против 19 %, $p < 0,05$), которые у 37 % случаев сочетались с некротическими изменениями в опухоли. Хирургические операции проведены в двухнедельный срок перед летальным исходом у 33 % больных с лимфоидными неоплазиями.

Выводы. Тромбозы и тромбоемболии у пациентов с гематологическими новообразованиями часто вызывают летальный исход, что связано, в частности, с их недостаточной клинической диагностикой. Лимфоидные неоплазии – фактор высокого риска венозного тромбоемболізма, а локальный тромбоз мелких сосудов, обнаруженный в половине случаев, часто ассоциируется с некрозами опухоли и может быть связан с протромботическими нарушениями гемостазу у таких больных. Весомый фактор тромботического риска у них – хирургические операции.

Ключевые слова:

гематологические новообразования, тромбоз, легочная эмболия, аутопсия, патология.

Патология. – 2019. – Т. 16, № 2(46). – С. 245–250

Thrombotic complications in patients with hematological malignancies based on autopsy data

I. Ye. Dzis, O. Ya. Tomashevska, Ye. I. Dzis

The aim was to study the features of thrombosis and thromboembolism in the deceased patients with hematological malignancies, their relationship with underlying diseases and role in the development of lethal outcomes.

Key words:

hematologic malignancies, thrombosis, pulmonary embolism, autopsy, pathology.

Pathologia

2019; 16 (2), 245–250

Materials and methods. The autopsy records of 60 patients with hematological malignancies and thrombotic complications died during the period of 25 years (1987–2011) in Lviv were reviewed. The following data were obtained: age, sex, post-mortem pathological patterns, locations of thrombi, and associated underlying diseases. Frequency tables were obtained by the Fisher's exact test.

Results. The median age was 58 years old. There were 36 males and 24 females. Lymphoid neoplasms were diagnosed in 43 cases, myeloid neoplasms in 16 cases and mixed-phenotype acute leukemia in the one case. Venous thromboembolism predominated over arterial one (60 % vs 17 %, $P < 0.001$), and thrombi in heart chambers were detected in 8 % of cases. Thrombotic complications were the direct cause of death in 45 % of patients. Thrombosis was diagnosed in vivo only in 35 % of patients. In deceased with lymphoid neoplasms, in comparison with cases of myeloid neoplasms, pulmonary embolism was more common (65 % vs 25 %, $P < 0.01$), as well as local thrombi in small vessels (51 % vs 19 %, $P < 0.05$), which were associated with necrotic changes in tumors in 37 % of cases. Surgical interventions were performed during a two-week period before lethal outcomes in 33 % of patients with lymphoid neoplasms.

Conclusions. Thrombosis and thromboembolism in patients with hematologic neoplasms often causes a lethal outcome, in particular, due to frequent undiagnosed cases. Lymphoid neoplasms are the high risk factor for venous thromboembolism and local thrombosis of small vessels. Surgical operations are the weighty factor of thrombotic risk in such patients.

Пацієнти з гематоонкологічними хворобами, як-от гострі лейкозії, лімфоми, множинна мієлома, а також мієлопроліферативні хвороби з тромбоцитозом, вирізняються підвищеним ризиком розвитку тромбозів, подібно до хворих на інші злоякісні пухлини. Хворі на гематологічні новоутворення з тромботичними ускладненнями мають гірший прогноз щодо виживання, що підтверджено, наприклад, дослідженням А. Mahajan et al. [1] у пацієнтів із негоджкінськими лімфомами (НГЛ). В оглядах фахової літератури, що опубліковані А. Falanga et al. [2], R. Colombo et al. [3], описано чинники ризику й предиктори розвитку тромбозів у цього контингенту пацієнтів, частоту їх виникнення та переважні локалізації.

Нерідко венозні й артеріальні тромбози/тромбоемболії залишаються не діагностованими клінічно та виявляються вже помертньо під час патологоанатомічного дослідження. Так, за даними R. Shaboodien et al. [4], супутній венозний тромбоемболізм (ВТЕ) виявлено в половині померлих зі злоякісними пухлинами. Тому для вдосконалення прогнозування та профілактики тромбозів важливими є не тільки клінічні дослідження цього ускладнення в пацієнтів із гематологічними новоутвореннями, але й аналіз його особливостей за даними автопсії.

Мета роботи

Вивчити особливості тромбозів і тромбоемболій, що виявлені в померлих із гематологічними новоутвореннями, їхній зв'язок із нозологією та значення для настання летального наслідку.

Матеріали і методи дослідження

Вивчили архівні матеріали патологоанатомічного відділення Комунальної міської клінічної лікарні швидкої медичної допомоги (м. Львів) та Львівського обласного патологоанатомічного бюро за період 25 років (1987–2011 рр.). У дослідження включили всі випадки померлих із гематоонкологічними хворобами, в яких макро- та мікроскопічно виявлено тромби в судинах чи серці. Мікроскопічна діагностика тромбів і тромбоемболій в автопсійному матеріалі виконана в парафінових зрізах, забарвлених гематоксиліном та еозинном. Обрали й проаналізували 60 протоколів

патологоанатомічного дослідження разом із витягами з історій хвороб.

Вік померлих – від 15 до 83 років (медіана – 58 років, міжквартильний інтервал – 44–69 років). Серед них було 36 (60 %) чоловіків і 24 (40 %) жінки. У 43 випадках встановили діагноз лімфоїдної, в 16 – мієлоїдної неоплазії, гостру лейкозії змішаного фенотипу було діагностовано в одному випадку (1,7 %). Лімфоїдні неоплазії включали гостру лімфобластну лейкозії – в 4 (6,7 %), хронічну лімфоцитарну лейкозії – у 8 (13,3 %), НГЛ – в 22 (36,7 %), множинну мієлому – в 4 (6,7 %) і лімфому Годжкіна – в 5 (8,3 %) випадках. Серед 22 померлих із НГЛ виявили такі нозологічні форми: дифузна В-великоклітинна лімфома – в 9 (40,9 %), екстранодальна В-клітинна лімфома маргінальної зони MALT-типу – в 4 (18,2 %), лімфома з малих лімфоцитів – в 4 (18,2 %), В-клітинна лімфома з великих і малих лімфоцитів – у 2 (9,1 %), лімфома зони мантиї – в 1 (4,5 %), В-великоклітинна первинна лімфома середостіння – в 1 (4,5 %), лімфома з периферичних Т-клітин – в 1 (4,5 %) випадку. В групі померлих з мієлоїдними новоутвореннями діагностували гострі мієлоїдні лейкозії – в 6 (10,0 %), хронічну мієлогенну лейкозії – в 5 (8,3 %), справжню поліцитемію – в 5 (8,3 %) випадках.

Гематоонкологічні хвороби поєднувалися з іншими пухлинами в 7 (11,7 %) випадках: злоякісними – у 2 (рецидив раку гортано-глотки й меланома шкіри) та доброякісними – в 5 (аденома надниркових залоз у 2 випадках, менингіома головного мозку, гепатоцелюлярна аденома печінки й фіброміома матки) померлих.

Статистичне опрацювання результатів дослідження виконали, застосовуючи пакет програм Statistica for Windows 6.0 (Statsoft, USA). Кількісні показники порівнювали за критерієм Манна-Уїтні, а якісні – за точним критерієм Фішера. Значущою різницею вважали значення $p < 0,05$.

Результати

Більшість випадків гематологічних пухлин із тромботичними ускладненнями становили лімфоїдні неоплазії – 71,7 % проти 26,7 % мієлоїдних неоплазій ($p < 0,001$), що зумовлено, очевидно, їхньою більшою поширеністю [5]. Для порівняння особливостей тромботичних ускладнень у разі гематологічних неоплазій

різного походження померлих поділили на дві групи: 1 група – 43 випадки лімфоїдних новоутворень, 2 – 16 випадків мієлоїдних новоутворень.

Групи значущо не відрізнялися за віком: померлі 1 групи мали вік від 16 до 83 років (медіана – 58 років, міжквартильний інтервал – 44–70 років), 2 – від 15 до 80 років (медіана – 56,5 року, міжквартильний інтервал – 41,5–68,0 року). За статтю померлих групи значущо не відрізнялися, хоча в 1 групі було більше чоловіків, ніж жінок – 29 (67,4 %) і 14 (32,6 %), а у 2 групі переважали жінки – 10 (62,5 %), чоловіки – 6 (37,5 %) ($p = 0,072$).

Аналіз патоморфологічних даних свідчить: тромбози і тромбоемболії стали безпосередньою причиною смерті у 27 (45,0 %) пацієнтів загальної групи: у 22 (51,2 %) випадках лімфоїдних неоплазій та дещо рідше у групі мієлоїдних новоутворень, а саме в 4 хворих (25,0 %, $p = 0,085$).

Дані щодо локалізації тромбів на підставі автопсії у загальній групі померлих, 1 і 2 групах наведені в таблиці 1. У венозній системі великого кола кровообігу тромби виявляли в венах кінцівок, шиї, заочеревинного простору, малого таза й синусах головного мозку, в деяких випадках ці локалізації поєднувалися. Частота тромбозів у венах великого кола кровообігу становила 21,7 % у загальній групі, значущо не відрізнялася в 1 і 2 групах – 23,30 % і 18,75 % відповідно. Ймовірно, не всі випадки венозних тромбозів описано в патологоанатомічних протоколах, бо вени нижніх кінцівок не завжди досліджували, а тромби в них зазвичай є найчастішим джерелом тромбоемболії легеневої артерії ТЕЛА.

Тромбоемболію легеневої артерії (ТЕЛА) – одне з найтяжчих тромботичних ускладнень – виявили у 33 (55,0 %) випадків серед усіх померлих, у 22 (66,7 %) осіб вона стала безпосередньою причиною смерті. Отже, частота смертельної ТЕЛА становила 36,7 % в загальній групі та 81,5 % серед усіх 27 випадків фатальних тромбозів.

Серед цих 33 випадків ТЕЛА, її діагностували макроскопічно в 38,3 % померлих і трактували, як масивну ТЕЛА. Тільки мікроскопічно під час гістологічного дослідження емболи виявили в 16,7 % померлих. ТЕЛА встановили клінічно в 14 (42,4 %) із 33 випадків. Серед них у 9 хворих клінічний діагноз включав ТЕЛА, а в 5 випадках було припущення щодо ТЕЛА.

На секції констатовано походження емболів із правого передсердя (в одного померлого), глибоких вен кінцівок і шийних вен – у 7 (21,2 %) із 33 померлих із ТЕЛА, а ще в 4 (12,1 %) випадках як імовірне джерело емболії (за відповідним виглядом тромбів) визначили глибокі вени нижніх кінцівок, що становило разом 11 (33,3 %) випадків посмертної діагностики безпосередньої причини ТЕЛА в загальній групі. Тромбоз периферичних вен як джерело ТЕЛА клінічно встановлено тільки в 3 (9,1 %) випадках.

ТЕЛА виявляли в 65,1 % померлих 1 групи, що значущо частіше, ніж у 2 групі – у 25,0 % випадків ($p = 0,008$) (табл. 1). Також у 1 групі частішою була масивна ТЕЛА, оскільки виявлялася макроскопічно в 48,5 % випадків проти 12,5 % у 2 групі ($p = 0,018$). ТЕЛА була безпосередньою причиною смерті в 19

Таблиця 1. Локалізація тромбозу в померлих із лімфоїдними (1 група) та мієлоїдними новоутвореннями (2 група), n (%)

Показники	Загальна група ($n = 60$)	1 група ($n = 43$)	2 група ($n = 16$)
Тромби в венах великого кола кровообігу			
Вени шиї	1 (1,7)	1 (2,3)	0 (0)
Глибокі вени ніг	7 (11,7)	6 (14,0)	1 (6,25)
Вени рук	2 (3,3)	1 (2,3)	1 (6,25)
Вени заочеревинного простору	1 (1,7)	1 (2,3)	0 (0)
Вени малого таза	1 (1,7)	0 (0)	1 (6,25)
Синуси головного мозку	1 (1,7)	1 (2,3)	0 (0)
Тромбофлебіт поверхневих вен ніг	2 (3,3)	2 (4,7)	0 (0)
Загалом	13 (21,7)	10 (23,3)	3 (18,75)
Тромбоемболія легеневої артерії			
Виявлено макроскопічно	23 (38,3)	20 (48,5)	2 (12,5)*
Виявлено тільки гістологічно	10 (16,7)	8 (18,6)	2 (12,5)
Загалом	33 (55,0)	28 (65,1)	4 (25,0)*
Тромби в артеріях великого кола кровообігу			
Пристінковий тромбоз аорти	2 (3,3)	1 (2,3)	1 (6,25)
Артерії головного мозку	2 (3,3)	2 (10,0)	0 (0)
Плечоголовний стовбур	1 (1,7)	1 (2,3)	0 (0)
Вінцеві артерії серця	1 (1,7)	1 (2,3)	0 (0)
Брижові артерії	1 (1,7)	0 (0)	1 (6,25)
Артерії селезінки	1 (1,7)	0 (0)	1 (6,25)
Артерії нижніх кінцівок	1 (1,7)	1 (2,3)	0 (0)
Множинні тромбоемболії	2 (3,3)	1 (2,3)	1 (6,25)
Загалом	10 (16,7)	7 (16,3)	3 (18,75)
Тромби у дрібних судинах			
ДВЗ	7 (11,7)	3 (7,0)	4 (25,0)
Локальні тромби дрібних судин	25 (41,7)	22 (51,2)	3 (18,75)*
Лейкемічні тромби	8 (13,3)	3 (7,0)	5 (31,25)*
Загалом	39 (65,0)	27 (62,8)	12 (75,0)
Тромби в камерах серця			
У лівому передсерді	2 (3,3)	2 (4,7)	0 (0)
У лівому шлуночку	3 (5,0)	3 (4,7)	0 (0)
У правому передсерді	1 (1,7)	1 (2,3)	0 (0)
Інфекційний ендокардит	1 (1,7)	1 (2,3)	0 (0)
Небактеріальний тромбендокардит	1 (1,7)	1 (2,3)	0 (0)
Загалом	5 (8,3)	5 (11,6)	0 (0)

*: різниця між 1 і 2 групою вірогідна, $p < 0,05$.

(44,2 %) випадках у 1 групі та 2 (12,5 %) випадках у 2 групі ($p = 0,032$).

Загалом ВТЕ, а саме венозні тромбози і/або ТЕЛА в загальній групі виявили в 36 (60,0 %) померлих: в 1 групі – в 29 (67,4 %) випадках, що мало тенденцію до більшої частоти, ніж у 2 групі – в 6 (37,7 %) випадках ($p = 0,072$).

Артеріальні тромби виявлено в аорті, плечоголовному стовбурі, вінцевих артеріях серця, артеріях мозку, нижніх кінцівок, селезінки, брижових артеріях (в одному випадку дві локалізації поєднувалися). Також спостерігали множинні артеріальні тромбоемболії. Загалом артеріальний тромбоз/тромбоемболізм встановлено в 10 (16,7 %) випадках загальної групи: в 7 (16,3 %) померлих 1 групи і у 3 (18,8 %) померлих 2 групи.

Отже, ВТЕ за частотою переважав артеріальний тромбоз/тромбоемболізм у загальній групі (60,0 % проти 16,7 %, $p < 0,001$) та в 1 групі (67,4 % проти 16,3 %, $p < 0,001$). У 2 групі не виявили значущої різниці між частотою ВТЕ та артеріального тромбозу/тромбоемболізму (37,5 % проти 18,8 %).

У 5 померлих 1 групи виявили тромби в порожнинах серця як прояв таких патологій: інфекційний ендокардит із вегетаціями на аортальному клапані, що містили фібрин (1 випадок); небактерійний тромбодокардит із тромбами на мітральному клапані й у лівому передсерді, множинними тромбоемболіями в великому колі кровообігу та інфарктами внутрішніх органів і головного мозку (1 випадок); дилатційна кардіоміопатія з тромбами в лівому шлуночку й передсердях, тромбоемболіями у великому й малому колі, множинними інфарктами легенів, селезінки, тромбоемболією інсультом (2 випадки); пристінкові тромби в лівому шлуночку (1 випадок). У померлих із мієлоїдними новоутвореннями не виявили тромби в камерах серця.

Синдром дисемінованого внутрішньосудинного зсідання крові (ДВЗ) встановили в 7 (11,7 %) померлих загальної групи та діагностовано клінічно у 3 (5,0 %) випадках. У померлих 1 групи синдром ДВЗ виявили в 7,0 % випадків, що було дещо рідше, ніж у разі мієлоїдних пухлин – 25,0 % ($p = 0,078$). В одного померлого з лімфоїдною неоплазією безпосередньою причиною смерті став спричинений ДВЗ геморагічний синдром. У 2 групі у 3 померлих із 4 випадків ДВЗ діагностували справжню поліцитемію; в одному випадку цей синдром спричинив летальний наслідок.

Локальні тромби у дрібних судинах визначили у 25 (41,7 %) випадках у загальній групі. У померлих із лімфоїдними неоплазіями вони траплялися значущо частіше, ніж у групі мієлоїдних новоутворень, а саме в 51,2 % випадків проти 18,8 % ($p = 0,038$).

Мікротромби як нагромадження злоякісних клітин крові, зокрема патологічних лімфоцитів, разом із фібрином у мікроциркуляторному річищі виявили у 8 (13,3 %) випадках – у померлих із лейкоїдами (лейкемічними мікротромби). У померлих 1 групи лейкоїдні мікротромби встановили в 7,0 % випадків, що було значущо рідше, ніж у 2 групі – 31,25 % ($p = 0,028$). Це пов'язано з меншою частотою лейкоїдів у групі лімфоїдних новоутворень – 27,9 % (у 12 випадках) порівняно з їхньою частотою у групі мієлоїдних пухлин – 68,8 % (в 11 померлих, $p = 0,007$).

Тромбози та тромбоемболії спричинили інфаркти органів у 20 (33,3 %) померлих, переважно інфаркти легенів – у 12 (20,0 %) випадках. Інфаркти констатували в 14 (32,6 %) померлих 1 групи та 5 (31,25 %) померлих 2 групи, зокрема інфаркти легенів – в 10 (23,3 %) і 1 (6,3 %) випадку відповідно ($p > 0,05$), що відповідає більшій частоті ТЕЛА в 1 групі.

У померлих доволі часто виявляли множинні осередки некрозів у пухлині та в ділянках її дисемінації (в 11 випадках, 18,3 %) – тільки в померлих із лімфоїдними неоплазіями (в 25,6 %, $p = 0,026$). У всіх випадках із некротичними змінами встановили тромбози дрібних судин: у 10 померлих – локальні тромбози, в 1 випадку – синдром ДВЗ. З іншого боку, серед усіх випадків локальних тромбозів дрібних судин вони поєднувалися з некрозами новоутворень у 37,0 % випадків (у 10 із 27 померлих).

Проаналізували відомості щодо лікування, яке отримували хворі перед летальним наслідком. Поліхіміотерапію одержали 22 (36,7 %) пацієнти: в 1 групі в

16 (37,2 %) випадках, у 2 групі – в 6 (37,5 %). Хірургічні операції як з приводу пухлини, так і ускладнень хвороби протягом 2 тижнів перед летальним наслідком виконали 15 (25,0 %) пацієнтам загальної групи, в 9 з них розвинулася ТЕЛА, у 6 хворих – фатальна. Переважно це була лапаротомія (в 6 випадках) з операціями на шлунку з приводу пухлини та з санацією черевної порожнини в пацієнтів із перитонітом, а також операції на щитоподібній залозі з приводу синдрому верхньої порожнистої вени, сафенектомія, люмбонектостомія, вшивання бронхіальної нориці та ускладнені пологи.

Хірургічні операції виконували значущо частіше хворим на лімфоїдні новоутворення: в 14 (32,6 %) випадках 1 групи та в 1 (6,3 %) випадку 2 групи ($p = 0,048$). Частота ТЕЛА після хірургічних втручань у 1 групі становила 64,3 % (9 випадків із 14 померлих) та виникала з подібною частотою у хворих, в яких операції не робили – в 19 випадках із 29 померлих (65,5 %).

Тромбози й тромбоемболії діагностували клінічно (прижиттєво) тільки у 21 (35,0 %) хворого: в 1 групі – в 16 випадках (37,2 %), у 2 групі – в 5 (31,3 %). Це свідчить про недостатню настороженість лікарів щодо такого роду ускладнень, а також про складність діагностики тромбозів, особливо локалізованих у дрібних судинах.

Відзначимо, що для клінічної діагностики тромбозу та виявлення протромботичних розладів гемостазу потрібне відповідне лабораторне обстеження. Аналіз епікризів історій хвороб показав, що адекватні гемостазіологічні тести не виконали в жодному із 60 випадків, які проаналізували. Тільки в поодиноких хворих оцінювали окремі показники коагулограми, які загалом не показують протромботичних розладів гемостазу. Зокрема, час зсідання крові визначили у 3 хворих (5,0 %), час рекальцифікації – в 5 (8,3 %), рівень фібриногену у плазмі – у 13 (21,7 %), протромбіновий час – в 14 (23,3 %), а наявність продуктів деградації фібриногену/фібрину – у 3 випадках (5,0 %). Також не було даних щодо виконання доплерографії вен нижніх кінцівок.

Обговорення

Результати дослідження свідчать, що в померлих із гематологічними новоутвореннями ВТЕ виявляють частіше, ніж артеріальний тромбоз/тромбоемболізм. Ці дані збігаються з відомостями фахової літератури, що наведені в огляді В. Н. Chong, S. H. Lee [6]. ВТЕ є найчастішим тромботичним ускладненням у гематологічних пацієнтів, зокрема у хворих на НГЛ [7].

У здійсненому дослідженні в померлих з лімфоїдними новоутвореннями значущо частіше, ніж у померлих з мієлоїдними новоутвореннями виявляли ТЕЛА, встановили тенденцію до більшої частоти тромбозів і тромбоемболій як безпосередньої причини летального наслідку. З огляду літератури, що опублікований А. А. Khorana, G. C. Connolly [8], відомо: серед усіх типів гематологічних пухлин лише лімфоми й множинна мієлома визнані клінічними чинниками високого ризику ВТЕ. Також автори визначають як фактори ризику великі хірургічні операції та хіміотерапію. У здійсненому дослідженні летальні наслідки в ранньому післяопераційному періоді спостерігали в майже третини померлих із лімфоїдними новоутво-

реннями, а понад третина пацієнтів отримували поліхіміотерапію.

Привертає увагу доволі велика частота виявлення під час автопсії некрозів лімфоїдної пухлини – у чверті померлих. Некрози можуть спричиняти розвиток тромбозів. За даними фахової літератури, ішемічні некрози в пухлинах виникають часто та є наслідком швидкої проліферації злоскісних клітин; вони призводять до інвазії та uszkodження дрібних вен, що спричиняє ВТЕ [9]. У здійсненому дослідженні всі випадки некрозів поєднувалися з тромбозами дрібних судин, переважно локальними.

Отже, за результатами дослідження, вагомими чинниками ризику виникнення тромботичних ускладнень у хворих на лімфоїдні неоплазії можна вважати хірургічні операції та некротичні зміни в пухлині, а наявність саме лімфоїдного новоутворення – чинником високого ризику ТЕЛА. Слід відзначити, що висока частота ТЕЛА в цих пацієнтів не була пов'язана тільки з хірургічними втручаннями, оскільки її частота у групах хворих, яким здійснювали операції чи ні, подібна.

У померлих із лімфоїдними пухлинами локальні тромби у дрібних судинах виявляли в понад половині випадків і значущо частіше, ніж у разі мієлоїдних пухлин, а ДВЗ – дещо рідше. У фахових джерелах також описують випадки виявлення мікротромбозу на автопсії померлих із лімфоїдними неоплазіями [10]. Відзначимо, що клінічна діагностика тромбозу дрібних судин суттєво утруднена і, крім частини випадків ДВЗ, зазвичай не була виконана. З огляду наукової літератури, що опублікований S. Pfeiler et al. [11], відомо: мікросудинний тромбоз виникає при багатьох хворобах, зокрема при злоскісних пухлинах, та може викликати різноманітну симптоматику – від появи тільки маркерів активації зсідання крові до важкої багатоорганної недостатності, а його значення в перебігу хвороб зазвичай залишається недооціненим. Виявлення локального тромбозу дрібних судин у половини обстежених випадків померлих із лімфоїдними неоплазіями може свідчити про часті протромботичні порушення гемостазу в таких пацієнтів.

За даними оглядів літератури C. J. Reddel et al. [12], A. A. Khorana, G. C. Connolly [8], наукових досліджень [13,14] і клінічної практики, протромботичний стан і тромбоз є причиною появи у крові пацієнтів маркерів гіперкоагуляції та системної запальної відповіді. Рівні у плазмі D-димера, мономерів фібрину, тканинного чинника, фрагмента протромбіну 1+2, розчинного P-селектину, прозапальних цитокінів тощо визнано предиктивними біомаркерами, а деякі – й чинниками ризику венозного й артеріального тромбозу, пов'язаного зі злоскісними пухлинами. Їхнє визначення має важливе значення для прогнозування та діагностики тромботичних ускладнень у гематоонкологічних хворих.

Повноцінне лабораторне гемостазіологічне обстеження у хворих, як правило, не здійснювали. Із цим суттєво пов'язана низька частота клінічної діагностики тромбозів (майже третини випадків), зокрема ТЕЛА (в 42 %). Відзначимо, що пацієнтам зазвичай не призначали адекватну профілактику тромботичних ускладнень. У роботі А. Н. Пархоменко [15] наведені результати проєкту «Територія безпеки», що здійсне-

ний протягом 2013–2014 рр., які показали недостатню обізнаність лікарів щодо принципів оцінювання ризику виникнення ВТЕ та сучасних схем антикоагулянтної профілактики.

Отже, здійснене дослідження свідчить про важливість профілактики і вчасної клінічної діагностики тромбозів і тромбоемболій у хворих на гематологічні новоутворення, що передбачає оцінювання чинників ризику тромбозів, ретельне фізикальне обстеження, зокрема нижніх кінцівок, для встановлення наявності тромбозу глибоких вен, виявлення маркерів гіперкоагуляції, фібринолізу й системного запалення (передовсім рівень D-димера й інших продуктів деградації фібриногену/фібрину у плазмі) та ширше застосування методів візуалізації тромбів (зокрема ультразвукове дослідження з доплерографією судин). Особливу увагу варто приділити пацієнтам із лімфоїдними неоплазіями, оскільки понад половина випадків тромбозів призводить до смерті в цих хворих, передусім таке часте й важке ускладнення, як ТЕЛА.

Висновки

1. У померлих із гематологічними новоутвореннями і тромботичними ускладненнями венозний тромбоемболізм (60 %) за частотою переважав артеріальний (17 %), особливо у випадках лімфоїдних новоутворень (67 % і 16 % відповідно), в яких значущо частіше, ніж у разі мієлоїдних неоплазій, виявляли ТЕЛА (65 % проти 25 %) та локальні тромби в дрібних судинах (51 % проти 19 %), а також тромби в камерах серця (12 %).

2. Тільки у 35 % випадків тромбози й тромбоемболії діагностували прижиттєво. Вони стали безпосередньою причиною смерті в 51 % хворих на лімфоїдні новоутворення та у 25 % хворих на мієлоїдні новоутворення.

3. Чинник високого ризику ВТЕ, як-от хірургічні втручання здійснили у двотижневий термін перед летальним наслідком у 25 % пацієнтів, значущо частіше у випадках лімфоїдних неоплазій (33 % проти 6 %).

Перспективи подальших досліджень. Продовження вивчення потребують чинники ризику та предиктивні біомаркери тромбозів і тромбоемболій у пацієнтів із гематологічними неоплазіями, зокрема на основі порівняння клініко-лабораторних параметрів із патоморфологічними даними.

Фінансування

Дослідження виконано відповідно до плану наукових досліджень ДУ «Інститут патології крові та трансфузійної медицини НАМН України» як фрагмент комплексних науково-дослідних тем «Метаболічні, прозапальні й коагулологічні маркери серцево-судинного ризику та тромботичних ускладнень у хворих на множинну мієлому» (№ державної реєстрації 0113U003166) та «Встановити комплекс прогностичних факторів для оцінки перебігу та стратифікації лікувальної тактики у хворих на хронічну лімфоцитарну лейкемію» (№ державної реєстрації 0116U000176).

Конфлікт інтересів: відсутній.

Conflicts of interest: authors have no conflict of interest to declare.

Надійшла до редакції / Received: 25.03.2019
Після доопрацювання / Revised: 02.04.2019
Прийнято до друку / Accepted: 23.04.2019

Відомості про авторів:

Дзись І. Є., канд. мед. наук, асистент каф. гематології і трансфузіології ФПДО, Львівський національний медичний університет імені Данила Галицького; науковий співробітник ДУ «Інститут патології крові та трансфузійної медицини НАМН України», м. Львів, Україна.
ORCID ID: 0000-0002-5750-9276
Томашевська О. Я., д-р мед. наук, професор каф. внутрішньої медицини № 2, Львівський національний медичний університет імені Данила Галицького, Україна.
ORCID ID: 0000-0002-2164-9285
Дзись Є. І., д-р мед. наук, професор каф. внутрішньої медицини № 2, Львівський національний медичний університет імені Данила Галицького, Україна.
ORCID ID: 0000-0003-2064-4957

Сведения об авторах:

Дзись И. Е., канд. мед. наук, ассистент каф. гематологии и трансфузиологии ФПДО, Львовский национальный медицинский университет имени Данила Галицкого; научный сотрудник ГУ «Институт патологии крови и трансфузионной медицины НАМН Украины», г. Львов, Украина.
Томашевская А. Я., д-р мед. наук, профессор каф. внутренней медицины № 2, Львовский национальный медицинский университет имени Данила Галицкого, Украина.
Дзись Е. И., д-р мед. наук, профессор каф. внутренней медицины № 2, Львовский национальный медицинский университет имени Данила Галицкого, Украина.

Information about authors:

Dzis I. Ye., MD, PhD, Assistant of the Department of Haematology and Transfusion of FPGE, Danylo Halytsky Lviv National Medical University, Ukraine; Researcher of the State Institution "Institute of Blood Pathology and Transfusion Medicine of National Academy of Medical Sciences of Ukraine", Lviv, Ukraine.
Tomashevska O. Ya., MD, PhD, DSc, Professor of the Department of Internal Diseases № 2, Danylo Halytsky Lviv National Medical University, Ukraine.
Dzis Ye. I., MD, PhD, DSc, Professor of the Department of Internal Diseases № 2, Danylo Halytsky Lviv National Medical University, Ukraine.

Список літератури

- [1] Lymphoma and venous thromboembolism: influence on mortality / A. Mahajan et al. *Thromb. Res.* 2014. Vol. 133. Suppl. 2. P. S23–28. doi: 10.1016/S0049-3848(14)50004-7
- [2] Falanga A., Marchetti M., Russo L. Venous thromboembolism in the hematologic malignancies. *Curr. Opin. Oncol.* 2012. Vol. 24. Issue 6. P. 702–710. doi: 10.1097/CCO.0b013e3283592331
- [3] Colombo R., Gallipoli P., Castelli R. Thrombosis and hemostatic abnormalities in hematological malignancies. *Clin. Lymphoma Myeloma Leuk.* 2014. Vol. 14. Issue 6. P. 441–450. doi: 10.1016/j.cml.2014.05.003
- [4] Unprovoked venous thromboembolism: assess for cancer / R. Shaboodien et al. *Lancet Oncol.* 2012. Vol. 13. Issue 10. P. 973–974. doi: 10.1016/S1470-2045(12)70415-1
- [5] Incidence of hematologic malignancies in Europe by morphologic subtype: results of the HAEMACARE project / M. Sant. *Blood.* 2010. Vol. 116. Issue 19. P. 3724–3734. doi: 10.1182/blood-2010-05-282632
- [6] Chong B. H., Lee S. H. Management of thromboembolism in hematologic malignancies. *Semin. Thromb. Hemost.* 2007. Vol. 33. Issue 4. P. 435–448. doi: 10.1055/s-2007-976179
- [7] Thromboembolism in hospitalized neutropenic cancer patients / A. A. Khoran et al. *J. Clin. Oncol.* 2006. Vol. 24. Issue 3. P. 484–490.
- [8] Khorana A. A., Connolly G. C. Assessing risk of venous thromboembolism in the patient with cancer. *J. Clin. Oncol.* 2009. Vol. 27. Issue 29. P. 4839–4847.
- [9] Venous thromboembolism is a product in proliferation of cancer cells / L. M. Wang et al. *Int. J. Clin. Exp. Med.* 2014. Vol. 7. Issue 5. P. 1319–1323.
- [10] 26 year-old male patient with bone marrow transplantation. Report of a partial autopsy / L. Salvano et al. *Rev. Fac. Cien. Med. Univ. Nac. Cordoba.* 2011. Vol. 68. Issue 1. P. 33–38.
- [11] Pfeiler S., Massberg S., Engelmann B. Biological basis and pathological relevance of microvascular thrombosis. *Thromb. Res.* 2014. Vol. 133. Suppl. 1. P. S35–37. doi: 10.1016/j.thromres.2014.03.016
- [12] Thrombin Generation and Cancer: Contributors and Consequences / C. J. Reddel. *Cancers (Basel).* 2019. Vol. 11. Issue 1. P. 100. doi: 10.3390/cancers11010100
- [13] Коагуляційні й запальні маркери як предиктори тромбозу в пацієнтів з лімфопроліферативними хворобами / І. Є. Дзись та ін. *Вісник проблем біології і медицини.* 2015. Вип. 3. Т. 2(123). С. 116–121.
- [14] Самура Б. Б. Дослідження прогностичної значущості прозапальної активації у виникненні кардіоваскулярних подій після лікування хронічної лімфоїдної лейкомії. *Запорозький медичний журнал.* 2017. Т. 19. №3. С. 282–286.
- [15] Пархоменко О. М. Профілактика венозних тромбозів і емболій у пацієнтів терапевтичного профілю: сучасний стан проблеми, можливі шляхи її вирішення в Україні. Результати проекту «Територія безпеки». *Український кардіологічний журнал.* 2015. №5. С. 110–125.

References

- [1] Mahajan, A., Wun, T., Chew, H., & White, R. H. (2014). Lymphoma and venous thromboembolism: influence on mortality. *Thromb Res*, 133(2), S23–28. doi: 10.1016/S0049-3848(14)50004-7
- [2] Falanga, A., Marchetti, M., & Russo, L. (2012). Venous thromboembolism in the hematologic malignancies. *Curr Opin Oncol*, 24(6), 702–710. doi: 10.1097/CCO.0b013e3283592331
- [3] Colombo, R., Gallipoli, P., & Castelli, R. (2014). Thrombosis and hemostatic abnormalities in hematological malignancies. *Clin Lymphoma Myeloma Leuk*, 14(6), 441–450. doi: 10.1016/j.cml.2014.05.003
- [4] Shaboodien, R., Stansby, G., Hunt, B. J., & Agarwal, R. (2012). Unprovoked venous thromboembolism: assess for cancer. *Lancet Oncol*, 13(10), 973–974. doi: 10.1016/S1470-2045(12)70415-1
- [5] Sant, M., Allemani, C., Tereanu, C., De Angelis, R., Capocaccia, R., Visser, O., et al. (2010). Incidence of hematologic malignancies in Europe by morphologic subtype: results of the HAEMACARE project. *Blood*, 116(19), 3724–3734. doi: 10.1182/blood-2010-05-282632
- [6] Chong, B. H., & Lee, S. H. (2007). Management of thromboembolism in hematologic malignancies. *Semin Thromb Hemost*, 33(4), 435–448. doi: 10.1055/s-2007-976179
- [7] Khorana, A. A., Francis, C. W., Culakova, E., Fisher, R. I., Kudriner, N. M., & Lyman, G. H. (2006). Thromboembolism in hospitalized neutropenic cancer patients. *J Clin Oncol*, 24(3), 484–490. doi: 10.1200/JCO.2005.03.8877
- [8] Khorana, A. A., & Connolly, G. C. (2009). Assessing risk of venous thromboembolism in the patient with cancer. *J Clin Oncol*, 27(29), 4839–4847. doi: 10.1200/JCO.2009.22.3271
- [9] Wang, L. M., Duan, Q. L., Yi, X. H., Zeng, Y., Gong, Z., & Yang F. (2014). Venous thromboembolism is a product in proliferation of cancer cells. *Int J Clin Exp Med*, 7(5), 1319–1323.
- [10] Salvano, L., Burgüesser, B., Diller, A., Garzon, M. I., Amuchastegui, T., Caeiro, E., & Orozco, S. (2011). 26 year-old male patient with bone marrow transplantation. Report of a partial autopsy. *Rev Fac Cien Med Univ Nac Cordoba*, 68(1), 33–38.
- [11] Pfeiler, S., Massberg, S., & Engelmann, B. (2014). Biological basis and pathological relevance of microvascular thrombosis. *Thromb Res*, 133(1), S35–37. doi: 10.1016/j.thromres.2014.03.016
- [12] Reddel, C. J., Tan, C. W., & Chen, V. M. (2019). Thrombin Generation and Cancer: Contributors and Consequences. *Cancers (Basel)*, 11(1), 100. doi: 10.3390/cancers11010100
- [13] Dzis, I. Y., Vyhovska, Y. I., Tomashevska, O. Y., & Dzis, Y. I. (2015). Koahuliatyini i zapalni markery yak predyktory trombozu v patsientiv z limfoproliferativnymi khvorobamy [Coagulation and Inflammatory Markers as Predictors of Thrombosis in Patients with Lymphoproliferative Diseases]. *Visnyk problem biolohii i medytsyny*, 3(2), 116–121. [in Ukrainian].
- [14] Samura, B. B. (2017). Doslidzhennia prohnostychnoi znachushchosti prozapalnoi aktyvatsii u vynyknenni kardiovaskuliarnykh podii pislia likuvannia khronichnoi limfoidnoi leukemii [Predictive value of proinflammatory activation in prognosis of cardiovascular events after treatment of chronic lymphoid leukemia]. *Zaporozhye medical journal*, 19(3), 282–286. doi: 10.14739/2310-1210.2017.3.100614 [in Ukrainian].
- [15] Parkhomenko, O. M. (2015). Profilaktyka venozykh tromboziv i embolij u patsientiv terapevtychnoho profilu: suchasnyi stan problemy, mozhyly shliakhy yii vyryshennia v Ukraini. Rezultaty proektu «Terytoriya bezpeky» [The prevention of venous thrombosis and embolism in non-surgical patients: the current state of the problem, possible solutions in Ukraine. Results of the project «Territory of Safety»]. *Ukrayinskyi kardiologichnyi zhurnal*, 5, 110–125. [in Ukrainian].

Імунопатогенетичні особливості реалізації функціонування вродженого імунітету в дітей зі стоматологічною та інвалідизуючою соматичною патологією

М. А. Гавриленко*^{B,C,D}, Т. Є. Шумна^{A,E,F}

Запорізький державний медичний університет, Україна

A – концепція та дизайн дослідження; B – збір даних; C – аналіз та інтерпретація даних; D – написання статті; E – редагування статті; F – остаточне затвердження статті

Мета роботи – вивчити імунопатогенетичні механізми реалізації функціонування вродженого імунітету в дітей зі стоматологічною та інвалідизуючою соматичною патологією.

Матеріали та методи. Загальне стоматологічне обстеження пройшли 416 дітей з інвалідністю, які мали і стоматологічну патологію, віком від 2 до 18 років. I групу спостереження утворили 98 дітей із хворобами ЦНС, II групу – 150 дітей із хворобами крові; III групу – 70 дітей із хворобами органів дихання; IV – 98 дітей із розладами психіки, а V (контрольну) групу – 50 дітей без соматичної інвалідизувальної патології. В обстежених дітей, за рекомендаціями Dental Health Foundation, враховували вікові періоди розвитку зубів, співвідносили з основними етапами дитинства та критичними періодами становлення імунної системи: вік тимчасового прикусу (від 2 до 5 років), змінного прикусу (від 6 до 10 років), постійного прикусу (від 11 до 18 років). В обстежених використали методи дослідження: клініко-лабораторні (для вивчення стану твердих тканин зубів, тканин пародонта, гігієни порожнини рота), фотоколориметричний (для дослідження рівня лізоциму), імуноферментний (для визначення секреторного імуноглобуліну A – sIg A). Мікробіологічне дослідження зубного нальоту та молекулярно-генетичний аналіз (для визначення експресії матричної РНК толл-подібних (мРНК Toll-like) рецепторів (TLR) 2 і 4 типу, ядерного фактора κВ (NF-κВ) і прозапальних інтерлейкінів (ІЛ-1β і ІЛ-17А)) здійснені в 93 дітей з особливими потребами та карієсом і хронічним катаральним гінгівітом і 25 соматично здорових дітей. Для визначення рівня експресії використовували ампліфікатор CFX96™ Real-Time PCR Detection Systems (Bio-Rad, США). Специфічні пари праймерів для аналізу досліджуваних і референсного генів підібрані за допомогою програмного забезпечення Primer-BLAST (NIH, США) та виготовлені фірмою Metabion (ФРН). Статистичне опрацювання виконали з застосуванням пакета ліцензійної програми Statistica for Windows 13 (StatSoft Inc., № JPZ804I382130ARCN10-J). Для всіх видів аналізу використовували рівень статистичної значущості $p < 0,05$, при якому відмінності вважали вірогідними.

Результати. Встановили, що в дітей з інвалідністю частота виявлення карієсу становила 41,67–82,14 %, але в усіх обстежених пацієнтів у зубному нальоті були виділені мікроорганізми: *Streptococcus non-haemolyticus*, *Streptococcus haemolyticus*, *Corynebacterium matruschotti*. Рівень секреторного ІgА в ротовій рідині в усіх дітей з інвалідністю становив у I групі 0,47 (0,46; 0,48) г/л; в II – 0,45 (0,31; 0,47) г/л; в III – 0,42 (0,41; 0,43) г/л; в IV – 0,33 (0,31; 0,35) г/л та вірогідно перевищував аналогічні показники у групі порівняння – 0,28 (0,26; 0,28) г/л. Лізоцим мав нижчий рівень у дітей з інвалідизувальними захворюваннями (у I групі – 5,75 (5,25; 5,89) мг/л; в II – 5,1 (3,25; 5,45) мг/л; в III – 5,74 (5,65; 5,78) мг/л; в IV – 5,62 (5,35; 5,85) мг/л), ніж у групі порівняння (7,26 (7,12; 7,45) мг/л). Молекулярно-генетичне дослідження вродженого імунітету показало вірогідне 5,6- і 1,6-разове збільшення транскрипційної активності мРНК гена TLR2 і TLR4 у букальному епітелії дітей із захворюваннями центральної нервової системи; 8,5- та 2,4-разове збільшення – в дітей із захворюваннями дихальних шляхів; 7,8- та 16,6-разове – у дітей із захворюваннями системи крові. У дітей із психічними розладами значущих змін рівня мРНК генів TLR2 і TLR4 не було. Активація паттерн-розпізнавальних рецепторів викликає транскрипційну індукцію гена NF-κВ і прозапальних цитокінів ІЛ-1β і ІЛ-17А букальним епітелієм: рівні експресії мРНК ІЛ-1β і ІЛ-17А у дітей із захворюваннями ЦНС порівняно з контролем збільшувались у 8,9 і 7,7 раза ($p < 0,05$) відповідно, у дітей із психічними захворюваннями рівень ІЛ-17А підвищився у 2,2 раза ($p < 0,05$), в дітей із захворюваннями дихальних шляхів і захворюваннями системи крові експресія ІЛ-1β підвищилася в 6,5 та 2,9 раза ($p < 0,05$) відповідно, ІЛ-17А – у 3,8 і 3,0 раза ($p < 0,05$).

Висновки. Визначені патогенетичні сигнальні шляхи реалізації функціонування вродженого імунітету залежно від інвалідизувального захворювання та механізми формування одонтогенної патології в умовах життєдіяльності негемолітичних та гемолітичних стрептококів і коринібактерій у зубному нальоті та особливостей продукції sIgA, лізоциму: в дітей із захворюваннями ЦНС – унаслідок транскрипційної активності мембранних толл-подібних рецепторів 4, експресії нуклеарного фактора κВ (NF-κВ) та активності матричної РНК прозапальних цитокінів ІЛ-1β і ІЛ-17А; з хворобами крові – при активації матричної РНК мембранних толл-лайк рецепторів 2, 4, нуклеарного фактора κВ (NF-κВ), інтерлейкіну 17А; з хворобами органів дихання – експресії інтерлейкіна 17А; з психічними розладами – при активації інтерлейкіна 1β та мембранних толл-подібних рецепторів інтерлейкіном 17А.

Ключові слова:

експресія генів, толл-подібні рецептори 2 типу, толл-подібні рецептори 4 типу, нуклеарний фактор κВ, матрична РНК, інтерлейкін 1β, інтерлейкін 17А, діти з інвалідністю.

Патологія. – 2019. – Т. 16, № 2(46). – С. 251–261

DOI:

10.14739/2310-1237.2019.2.177195

*E-mail:

zpstomat@ukr.net

Иммунопатогенетические особенности реализации функционирования врожденного иммунитета у детей со стоматологической и инвалидизирующей соматической патологией

М. А. Гавриленко, Т. Е. Шумная

Цель работы – изучить иммунопатогенетические механизмы реализации функционирования врожденного иммунитета у детей со стоматологической и инвалидизирующих соматической патологией.

Ключевые слова:

экспрессия генов, толл-подобные рецепторы 2 типа, толл-подобные рецепторы 4 типа, нуклеарный фактор κВ, матричная РНК, интерлейкин 1β, интерлейкин 17А, дети с инвалидностью.

Патология. – 2019. – Т. 16, № 2(46). – С. 251–261

Материалы и методы. Общее стоматологическое обследование прошли 416 детей с инвалидностью, которые имели и стоматологическую патологию, в возрасте от 2 до 18 лет. Так, I группу наблюдения составили 98 детей с болезнями ЦНС, II группу – 150 детей с болезнями крови, III группу – 70 детей с болезнями органов дыхания; IV – 98 детей с расстройствами психики, V контрольную группу составили 50 детей без соматической инвалидизирующей патологии. У обследованных детей, по рекомендациям Dental Health Foundation, учитывали возрастные периоды развития зубов, соотносили с основными этапами детства и критическими периодами становления иммунной системы: возраст временного прикуса (от 2 до 5 лет), сменного прикуса (с 6 до 10 лет), постоянного прикуса (с 11 до 18 лет). При обследовании использованы методы исследования: клинико-лабораторные (для изучения состояния твердых тканей зубов, тканей пародонта, гигиены полости рта); фотоколориметрический (для исследования уровня лизоцима), иммуноферментный (секреторного иммуноглобулина А – sIg A). Микробиологическое исследование зубного налета и молекулярно-генетический анализ (для определения экспрессии матричной РНК толл-подобных (мРНК Toll-like) рецепторов (TLR) 2 и 4 типа, ядерного фактора κВ (NF-κВ) и провоспалительных интерлейкинов (ИЛ-1β и ИЛ- 17А)) проведены в 93 детей с особыми потребностями и кариесом и хроническим катаральным гингивитом и 25 соматически здоровых детей. Для определения уровня экспрессии использовали амплификатор CFX96™ Real-Time PCR Detection Systems (Bio-Rad, США). Специфические пары праймеров для анализа исследуемых и референсного генов подобраны с помощью программного обеспечения Primer-BLAST (NIH, США) и изготовленные фирмой Metabion (ФРГ). Статистическую обработку проводили с применением пакета лицензионной программы Statistica for Windows 13 (StatSoft Inc., № JРZ804I382130ARCN10-J). Для всех видов анализа использовали уровень статистической значимости $p < 0,05$, при котором различия считали достоверными.

Результаты. Установлено, что у детей с инвалидностью частота встречаемости кариеса составляла 41,67–82,14 %, но у всех обследованных пациентов в зубном налете выделены микроорганизмы: *Streptococcus non-haemolyticus*, *Streptococcus haemolyticus*, *Corynebacterium matruschotti*. Уровень секреторного IgA в ротовой жидкости у всех детей с инвалидностью составил в I группе 0,47 (0,46; 0,48) г/л; во II – 0,45 (0,31; 0,47) г/л; в III – 0,42 (0,41; 0,43) г/л; в IV – 0,33 (0,31; 0,35) г/л, достоверно превышал аналогичные показатели в группе сравнения – 0,28 (0,26; 0,28) г/л. Лизоцим имел низкий уровень у детей с инвалидизирующими заболеваниями (в I группе – 5,75 (5,25; 5,89) мг/л, во II – 5,1 (3,25; 5,45) мг/л, в III – 5,74 (5,65; 5,78) мг/л, в IV – 5,62 (5,35; 5,85) мг/л), чем в группе сравнения (7,26 (7,12; 7,45) мг/л). Молекулярно-генетическое исследование врожденного иммунитета показало достоверный 5,6- и 1,6-кратный рост транскрипционной активности мРНК гена TLR2 и TLR4 в буккальном эпителии детей с заболеваниями центральной нервной системы, 8,5- и 2,4-кратное увеличение – у детей с заболеваниями дыхательных путей 7,8- и 16,6-кратное – у детей с заболеваниями крови. У детей с психическими расстройствами значимых изменений уровня мРНК генов TLR2 и TLR4 не было. Активация паттерн-опознавательных рецепторов вызывает транскрипционную индукцию гена NF-κВ и провоспалительных цитокинов IL-1β и IL-17А буккального эпителия: уровни экспрессии мРНК IL-1β и IL-17А у детей с заболеваниями ЦНС по сравнению с контролем увеличивались в 8,9 и 7,7 раза ($p < 0,05$) соответственно, у детей с психическими заболеваниями уровень IL-17А повысился в 2,2 раза ($p < 0,05$), у детей с заболеваниями дыхательных путей и заболеваниями системы крови экспрессия IL-1β повысилась в 6,5 и 2,9 раза ($p < 0,05$) соответственно, IL-17А – в 3,8 и 3,0 раза ($p < 0,05$).

Выводы. Определены патогенетические сигнальные пути реализации функционирования врожденного иммунитета в зависимости от инвалидизирующего заболевания и механизмы формирования одонтогенной патологии в условиях жизнедеятельности негемолитических и гемолитических стрептококков и коринебактерий в зубном налете и особенностей продукции sIgA, лизоцима: у детей с заболеваниями ЦНС – в результате транскрипционной активности мембранных толл-подобных рецепторов 4, экспрессии нуклеарного фактора κВ (NF-κВ) и активности матричной РНК провоспалительных цитокинов IL-1β и IL-17А; с болезнями крови – при активации матричной РНК мембранных толл-лайк рецепторов 2, 4, нуклеарного фактора κВ (NF-κВ), интерлейкина 17А; с болезнями органов дыхания – экспрессии интерлейкина 17А; с психическими расстройствами – при активации интерлейкина 1β и мембранных толл-подобных рецепторов интерлейкином 17А.

Key words:

gene expression, toll-4 receptor, toll-like receptor 2, matrix RNA, interleukin-1β, interleukin-17A, disabled children.

Pathologia 2019; 16 (2), 251–261

Immunopathogenetic features of the functioning realization of congenital immunity in children with dental and disabling somatic pathology

M. A. Havrylenko, T. Ye. Shumna

Purpose. To study the immunopathogenetic mechanisms of the functioning realization of congenital immunity in children with dental and disabling somatic pathology.

Materials and methods. General dental examination was conducted in 416 children with disabilities, who had a dental pathology, aged from 2 to 18 years. Thus, group I of observation were 98 children with CNS diseases, group II – 150 children with blood diseases; group III – 70 children with respiratory diseases; IV – 98 children with mental disorders, and the control group V were 50 children without somatic invalidating pathology. In the examined children, according to Dental Health Foundation recommendations, we took into account age periods of development of teeth, which correlated with the main stages of childhood and the critical periods of the formation of the immune system: the age of temporary bite (from 2 to 5 years), changing bite (from 6 to 10 years), permanent bite (from 11 to 18 years old). In examined children the following methods of research were used: clinical and laboratory – for studying the state of solid teeth tissues, periodontal tissues, oral hygiene; photocolometric – to study the level of lysozyme, enzyme-linked immunosorbent assay – secretory immunoglobulin A (sIg A). Microbiological study of plaque and molecular genetics – to determine the expression of the Toll-like receptor (TLR) type 2 and type 4, the nuclear factor κB (NF-κB) and proinflammatory interleukins (IL-1β and IL- 17A) were carried out in 93 children with special needs and caries and chronic catarrhal gingivitis and 25 somatically healthy children. The CFX96™ Real-Time PCR Detection Systems (Bio-Rad, USA) amplifier was used to determine the expression level. Specific pairs of primers for

analysis of the studied and reference genes were selected using the software Primer-BLAST (NIH, USA) and manufactured by Metabion (Germany). Statistical processing was carried out using the package of the licensed program Statistica for Windows 13 (StatSoft Inc., No. JPZ8041382130ARCN10-J). For all types of analysis, the level of statistical significance $P < 0.05$ was used, at which differences were considered reliable.

Results. It has been established that in children with disabilities the frequency of caries was registered in the range of 41.67–82.14 %, but in all examined patients in the dental plaque microorganisms, such as *Streptococcus non-haemolyticus*, *Streptococcus haemolyticus*, *Corynebacterium matruschotti* were isolated. In this case, the level of secretory Ig A in the oral fluid in all children with disabilities in group I was 0.47 (0.46; 0.48) g / l; in II – 0.45 (0.31; 0.47) g / l; in III – 0.42 (0.41; 0.43) g / l; in IV – 0.33 (0.31; 0.35) g / l, and significantly exceeded the similar indicators in the comparison group – 0.28 (0.26; 0.28) g / l. Lysozyme, by contrast, had a lower level in children with disabling diseases (in group I it was 5.75 (5.25; 5.89) mg / l; in II – 5.1 (3.25; 5.45) mg/l, in III – 5.74 (5.65; 5.78) mg/l, in IV – 5.62 (5.35; 5.85) mg/l, than in the comparison group – 7.26 (7.12; 7.45) mg/l. The molecular genetic study of congenital immunity reliably demonstrated 5.6- and 1.6-fold increase in the transcriptional activity of the mRNA of the TLR2 and TLR4 gene in the buccal epithelium of children with diseases of the central nervous system, 8.5- and 2.4-fold increase in children with respiratory diseases, 7.8- and 16.6-fold in children with blood disorders. In children with mental disorders there was no significant change in the level of the mRNA of the TLR2 and TLR4 genes. Activation of the pattern recognition receptors causes transcriptional induction of the NF- κ B gene and proinflammatory cytokines IL-1 β and IL-17A by the buccal epithelium: levels of expression of IL-1 β and IL-17A mRNA in children with CNS diseases increased by 8.9 and 7.7 times ($P < 0.05$), respectively, in children with mental illness, IL-17A levels increased by 2.2 times ($P < 0.05$) in children with respiratory diseases and diseases of the blood system, expression of IL-1 β increased by 6.5 and 2.9 times ($P < 0.05$), respectively, IL-17A – 3.8 and 3.0 times ($P < 0.05$).

Conclusion. The pathogenetic signaling pathways for the implementation of the functioning of congenital immunity depending on the disabling disease and the mechanisms of the formation of odontogenic pathology under the conditions of vital activity of non-hemolytic and hemolytic streptococci and corynebacterium in dental plaque and peculiarities of sIgA, lysozyme production were determined: in children with CNS diseases – due to the transcriptional activity of membrane toll-like receptors 4, expression of the nuclear factor κ B (NF- κ B) and the activity of the matrix RNA of proinflammatory cytokines IL-1 β and IL-17A; with blood diseases – when activating matrix RNA of membrane toll-like receptors 2, 4, nuclear factor κ B (NF- κ B), interleukin 17A; with diseases of the respiratory system – expression of interleukin 17A; with mental disorders – when activating interleukin 1 β and membrane toll-like receptors by interleukin 17A.

Злагоджена робота імунної системи захищає дитину від різноманітних інфекційних і неінфекційних антигенів, забезпечуючи її здоров'я шляхом здійснення постійного контролю та підтримки генетично зумовленого антигенного гомеостазу в організмі [1].

До факторів вродженого імунітету належать передіснуючі в організмі до контакту з патогеном механізми захисту, що призначені для запобігання проникненню збудника і для запуску ранньої запальної відповіді. В розпізнаванні чужорідних агентів беруть участь численні рецептори на клітинах організму, передіснуючі до початку інфекції. В останні роки при вивченні процесів розпізнавання найбільшу увагу привертають паттерн-розпізнавальні рецептори, а серед них – толл-подібні рецептори (Toll-like, TLR) [2]. Розпізнавання інфекційних патогенів Toll-like рецепторами призводить до активації нуклеарного фактора κ B (NF- κ B), основною функцією якого є швидке включення генів гострої фази антимікробного захисту неспецифічного вродженого імунітету з продукцією прозапальних цитокінів [3].

Одним із ключових інтерлейкінів, що визначає перебіг запального процесу та стимулює продукцію інших цитокінів, є інтерлейкін1 β (IL-1 β), який через індукцію IL-17A, IL-17F забезпечує рекрутування та активацію нейтрофілів, а через каскад цитокінової продукції зумовлює розвиток нейтрофільно-макрофагального запалення та може бути молекулярною основою розвитку хронічних запальних захворювань [4]

Дозрівання вродженої імунної системи переважно здійснюється до шкільного віку, однак повна функціональна зрілість механізмів неспецифічного захисту настає після підліткового періоду життя. Так, у періоді новонародженості, відзначають знижену експресію

толл-подібних рецепторів 4 типу та уповільнене проведення внутрішньоклітинних сигналів, що асоціюються з активацією вродженого імунітету, в результаті чого цитокінова відповідь є менш маніфестною, ніж у дітей старшого віку [5].

Незважаючи на теоретичні знання щодо функціонування вродженого імунітету, нині недостатньо вивченими є питання, що стосуються особливостей реалізації вродженого імунітету в дітей як із соматичними, особливо інвалідизувальними, так і зі стоматологічними захворюваннями. До виконання цієї роботи нас спонукало щорічне збільшення кількості дітей з інвалідністю, в яких поширеність карієсу становить 88–93% у дітей дошкільного віку, у 54–99% – шкільного віку [6].

Мета роботи

Вивчити імунопатогенетичні механізми реалізації функціонування вродженого імунітету в дітей зі стоматологічною та інвалідизувальною соматичною патологією.

Матеріали і методи дослідження

Відповідно до поставленої мети, загальне стоматологічне обстеження пройшли 416 дітей з інвалідністю, що мали і стоматологічну патологію від 2 до 18 років. Так, до I групи спостереження ввійшли 98 дітей із хворобами ЦНС, до II – 150 дітей із хворобами крові; III групу становили 70 дітей із хворобами органів дихання; IV – 98 дітей із розладами психіки, V (контрольну) – 50 дітей без соматичної інвалідизуючої патології. В обстежених дітей, за рекомендаціями Dental Health Foundation, враховували вікові періоди розвитку зубів:

вік тимчасового прикусу (від 2 до 5 років), змінного прикусу (від 6 до 10 років), постійного прикусу (від 11 до 18 років). Ці вікові періоди співвідносили з основними етапами дитинства (малюки – 1–4 роки, діти – 4–10 років, підлітки – 11–18 років) і критичними періодами становлення імунної системи в дітей: для першої та другої груп – це III (2–3 роки) і IV (4–6 років), що характеризуються незрілістю імунних процесів у слизових і низьким рівнем секреторного IgA, та V критичний період (12–13 років), коли підвищується чутливість до інфекційних збудників [7,8].

Використали методи дослідження: клініко-лабораторні – для вивчення стану твердих тканин зубів (визначення індексів «кп», «кп + КПВ», «КПВ», де «К» – каріозний зуб; «к» – каріозний тимчасовий зуб; «П» – пломбований зуб; «п» – пломбований тимчасовий зуб; «В» – видалений зуб; тканин пародонта (індекс РМА, де «Р» – запалення ясенного сосочка, «М» – запалення краю ясен, «А» – запалення коміркових (альвеолярних) ясен), гігієни порожнини рота (індекси гігієни Ю. А. Федорова, В. В. Володкіної «ІФВ», Green-Vermillion «ІGV»). Для визначення стану місцевого імунітету порожнини рота нестимульовану рідину (змішана слина) збирали вранці натщесерце шляхом спльовування у стерильну пробірку. Надалі ротову рідину в пробірках центрифугували і використовували надосадову рідину для визначення секреторного імуноглобуліну А (Ig A) імуноферментним аналізом [9]. Дослідження рівня лізоциму виконали фотоколометричним методом [10,11].

Мікробіологічне дослідження зубного нальоту та молекулярно-генетичний аналіз (для визначення експресії матричної РНК толл-подібних (мРНК Toll-like) рецепторів (TLR) 2 і 4 типу, ядерного фактора κВ (NF-κВ) і прозапальних інтерлейкінів (ІЛ-1β і ІЛ-17А)) здійснили у 93 дітей з особливими потребами та карієсом і хронічним катаральним гінгівітом і 25 соматично здорових дітей.

Дослідження змін експресії мРНК TLR2 і 4 типу, ядерного фактора κВ і прозапальних цитокінів ІЛ-1β і ІЛ-17А епітелію ротової порожнини в дітей з особливими потребами здійснили у відділі молекулярно-генетичних досліджень Навчального медико-лабораторного центру Запорізького державного медичного університету при безпосередній участі автора. Для оцінювання відносного рівня мРНК використовували метод полімеразної ланцюгової реакції зі зворотною транскрипцією в режимі реального часу (ЗТ-ПЛР-аналіз). Об'єкт дослідження – епітелій ротової порожнини. Для визначення рівня експресії використовували ампліфікатор CFX96™ Real-Time PCR Detection Systems (Bio-Rad, США). Специфічні пари праймерів для аналізу досліджуваних і референсного генів підібрані за допомогою програмного забезпечення Primer-BLAST (NIH, США) та виготовлені фірмою Metabion (ФРН).

Статистичне опрацювання виконали, застосовуючи пакет ліцензійної програми Statistica for Windows 13 (StatSoft Inc., № JPZ8041382130ARCN10-J). Для всіх даних гіпотезу про нормальність розподілу перевіряли з використанням критерію Шапіро–Уїлка. Кількісні ознаки наведені як $M \pm m$ (середнє арифметичне \pm стандартна похибка середнього арифметичного

або Me (25 %; 75 %) (медіана, 25 і 75 перцентиль) залежно від виду розподілу змінних. При нормальному розподілі вірогідність відмінностей оцінювали за допомогою t-критерія Стьюдента для незалежних і залежних вибірок. При розподілі, що відрізняється від нормального, використовували непараметричні критерії: U-критерій Манна–Уїтні для незалежних вибірок, критерій Вілкоксона – для залежних вибірок. Міжгрупові відмінності якісних ознак оцінювали з використанням критерію χ^2 Пірсона. Якщо кількість груп, які порівнювали, становила понад дві, міжгрупові порівняння виконали за допомогою параметричного або непараметричного дисперсійного аналізу. Для аналізу спрямованості та сили зв'язку між певними показниками використовували метод кореляційного аналізу з обчисленням коефіцієнта кореляції при розподілі показників, що відрізнялися від нормального, методом Спірмена ($r_s(y)$) або Гамма (γ), останній застосовували у випадках, коли в аналізованих даних були значення, які збігаються. Для всіх видів аналізу використовували рівень статистичної значущості $p < 0,05$, при якому відмінності вважали вірогідними.

Результати

У результаті дослідження встановили чималу поширеність карієсу зубів у дітей з інвалідністю залежно від вікових періодів прикусу зубів: при захворюваннях ЦНС у дітей 1 вікової групи карієс зубів спостерігали у 71,79 %, 2 вікової групи – у 67,74 %, 3 вікової групи – у 78,58 % випадків; з психічними розладами – у 76,92 %, 80,65 %, 82,14 % обстежених у кожній віковій групі, з поганим і дуже поганим рівнем гігієни порожнини рота; при хворобах крові – у 78,69 %, 70,49 %, 45,24 %; при захворюваннях органів дихання – у 41,67 %, 52,38 %, 56,00 % із частотним розподілом за віковими групами відповідно. У структурі індексу КПВ спостерігали превалювання показника «В», що свідчило про передчасне видалення постійних зубів у цих хворих на тлі супутнього гінгівіту та погіршення жувальної ефективності з віком за відсутності охоплення плановою санацією в 100 % випадків.

Надалі встановили, що в дітей з інвалідністю в усіх досліджуваних групах виявили стрептококи негемолітичні *Streptococcus non-haemolyticus* (група I – 90 (90; 91) шт., група II – 86 (85; 86) шт., група III – 92 (91; 92) шт., група IV – 93 (92; 93) шт.), V група – 11 (10; 11) шт. ($p < 0,05$); стрептококи гемолітичні *Streptococcus haemolyticus* (група I – 80 (80; 81) шт., група II – 79 (78; 79) шт., група III – 69 (68; 69) шт., група IV – 72 (71; 72) шт., група V – 9 (8; 9) шт. ($p < 0,05$); коринебактерії *Corynebacterium matruschotti* (група I – 79 (79; 80) шт., група II – 82 (81; 82) шт., група III – 88 (88; 89) шт., група IV – 77 (77; 78) шт., V група – 6 (5; 6) шт.), $p < 0,05$ (табл. 1). Показники в I, II, III, IV групах суттєво не відрізнялися між собою, але суттєво відрізнялися від показників кількості мікроорганізмів у групі порівняння. Це свідчило про дисбіотичні зсуви в порожнині рота в дітей з особливими потребами і превалювання мікроорганізмів, що діють цитотоксично, тобто посилюють деструктивні чинники, руйнують зубоутримувальні тканини.

Таблиця 1. Кількість виділених штамів мікроорганізмів зубного нальоту в дітей

Вид мікроорганізмів	Кількість виділених штамів мікроорганізмів				
	I група	II група	III група	IV група	V група
<i>Staphylococcus aureus</i>	11 (10; 12)	16 (15; 16)	9 (9; 10)	15 (14; 15)	7 (6; 8)
<i>Staphylococcus epidermidis</i>	28 (27; 29)	30 (30; 31)	29 (28; 29)	32 (32; 33)	2 (1; 2)
<i>Streptococcus non-haemolyticus</i>	90 (90; 91)*	86 (85; 86)*	92 (91; 92)*	93 (92; 93)*	11 (10; 11)
<i>Streptococcus haemolyticus</i>	80 (80; 81)*	79 (78; 79)*	69 (68; 69)*	72 (71; 72)*	9 (8; 9)
<i>Streptococcus pyogenes</i>	17 (16; 17)	20 (20; 21)	15 (14; 15)	16 (15; 16)	4 (3; 4)
<i>Corynebacterium matruschotti</i>	79 (79; 80)	82 (81; 82)*	88 (88; 89)*	77 (77; 78)*	6 (5; 6)
<i>Pseudomonas aeruginosa</i>	12 (11; 12)	11 (10; 12)	16 (15; 16)	14 (13; 14)	0 (0; 0)
<i>Escherichia coli</i>	10 (10; 11)	14 (13; 14)	15 (14; 15)	15 (14; 15)	0 (0; 0)
<i>Klebsiella mobilis</i>	3 (2; 4)	6 (5; 7)	4,5 (4; 5)	7 (6; 8)	0 (0; 0)
<i>Proteus vulgaris</i>	2 (1; 2)	4 (3; 4)	6 (5; 6)	3 (2; 4)	0 (0; 0)
<i>Proteus mirabilis</i>	7 (6; 8)	6 (5; 6)	10 (10; 11)	4 (4; 5)	0 (0; 0)

*: $p < 0,05$ порівняно з контрольною V групою.

Отже, в усіх дітей з інвалідністю суттєво збільшена кількість мікрофлори, що призводить до цитотоксичного ефекту та зумовлює деструктивний характер перебігу захворювання, тривалі періоди загострення.

Також встановили, що рівень секреторного Ig A в ротовій рідині в усіх дітей з інвалідністю, який становив у I групі 0,47 (0,46; 0,48) г/л; в II – 0,45 (0,31; 0,47) г/л; в III – 0,42 (0,41; 0,43) г/л; в IV – 0,33 (0,31; 0,35) г/л, вірогідно перевищував аналогічні показники у групі порівняння – 0,28 (0,26; 0,28) г/л, що свідчило про компенсаторне його збільшення та напруженість місцевого імунітету. Лізоцим, який є природним неспецифічним фактором захисту, мав нижчий рівень у дітей з інвалідизувальними захворюваннями (в I групі – 5,75 (5,25; 5,89) мг/л; у II – 5,1 (3,25; 5,45) мг/л; у III – 5,74 (5,65; 5,78) мг/л; у IV – 5,62 (5,35; 5,85) мг/л, ніж у групі порівняння – 7,26 (7,12; 7,45) мг/л, що призводило в них до розвитку більшої активності бактерій у ротовій порожнині. У групах дітей із хворобами ЦНС, крові та органів дихання між показниками sIg A та лізоциму виявлена пряма кореляційна залежність ($r_s = +0,57$; $r_s = +0,55$; $r_s = +0,41$ відповідно; $p < 0,05$).

Молекулярно-генетичне дослідження для оцінювання відносного рівня мРНК методом полімеразної ланцюгової реакції зі зворотною транскрипцією в режимі реального часу показало 5,6- та 1,6-разове ($p < 0,05$) збільшення транскрипційної активності мРНК гена TLR2 і TLR4 в букальному епітелії дітей із захворюваннями центральної нервової системи. У дітей із психічними розладами вірогідних змін рівня мРНК генів TLR2 і TLR4 не було. Також визначили 8,5- та 2,4-разове ($p < 0,05$) збільшення транскрипційної активності мРНК гена TLR2 і TLR4 в букальному епітелії дітей із захворюваннями дихальних шляхів і 7,8- та 16,6-разове ($p < 0,05$) – у дітей із захворюваннями системи крові (рис. 1, 2).

Це супроводжувалося 7,5- та 13,6-разовим ($p < 0,05$) зростанням експресії NF-кВ у дітей із захворюваннями ЦНС і психічними захворюваннями відповідно. Окрім того, 3,6- та 6,1-разове ($p < 0,05$) збільшення експресії NF-кВ встановлено в дітей із захворюваннями дихальних шляхів і захворюваннями системи крові (рис. 3).

Активізація NF-кВ закономірно підвищувала рівні експресії прозапальних цитокінів IL-1 β і IL-17A в дітей

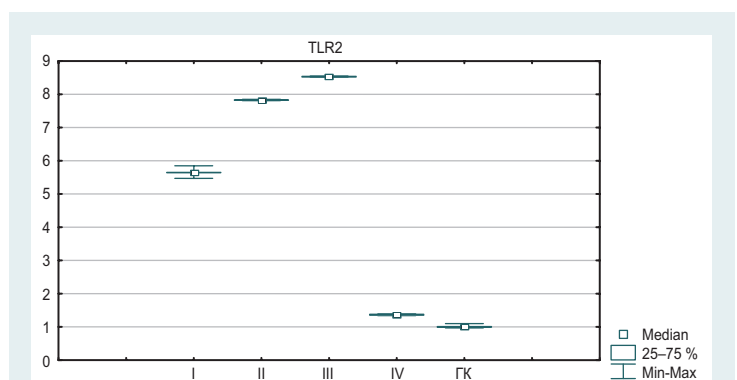


Рис. 1. Відносний рівень експресії мРНК TLR2 букальним епітелієм у дітей з інвалідністю порівняно з контрольною групою. Як рефлекс-ген використали GAPDH.

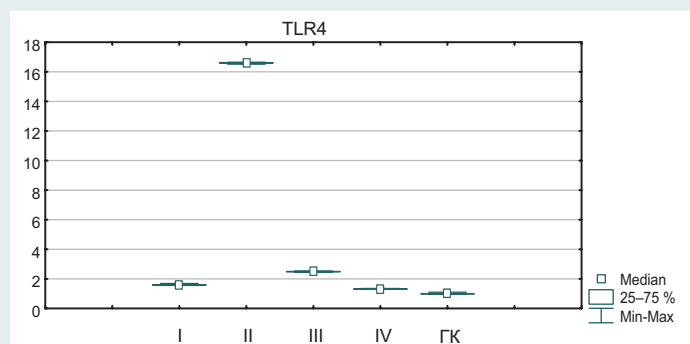


Рис. 2. Відносний рівень експресії мРНК TLR4 букальним епітелієм у дітей із захворюваннями порівняно з контрольною групою. Як рефлекс-ген використали GAPDH.

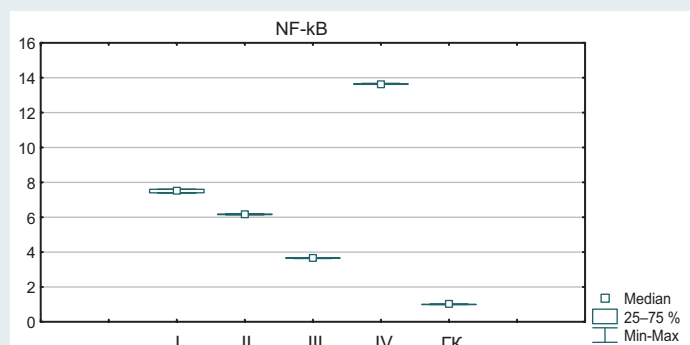


Рис. 3. Відносний рівень експресії мРНК NF-кВ букальним епітелієм у дітей із захворюваннями порівняно з контрольною групою. Як рефлекс-ген використали GAPDH.

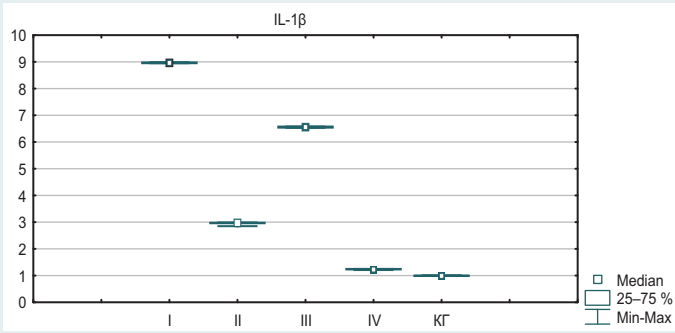


Рис. 4. Відносний рівень експресії мРНК IL-1β букальним епітелієм у дітей із захворюваннями порівняно з контрольною групою. Як рефлекс-ген використали GAPDH.

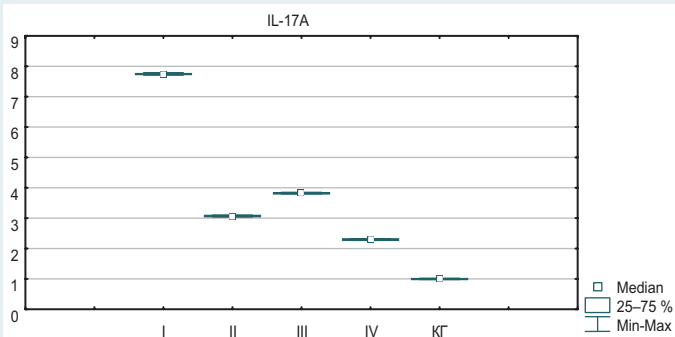


Рис. 5. Відносний рівень експресії мРНК IL-17A букальним епітелієм у дітей із захворюваннями порівняно з контрольною групою. Як рефлекс-ген використали GAPDH.

з інвалідністю (рис. 4, 5). Так, в обстежених із захворюваннями ЦНС рівні експресії прозапальних цитокінів IL-1β і IL-17A перевищували показники соматично здорових дітей у 8,9 і 7,7 раза ($p < 0,05$) відповідно. У дітей із психічними захворюваннями рівень IL-17A підвищився у 2,2 раза ($p < 0,05$) порівняно з контро-

лем. Також аналіз зворотної транскрипції в режимі реального часу показав підвищення рівня експресії прозапальних цитокінів IL-1β і IL-17A в дітей із захворюваннями дихальних шляхів і захворюваннями системи крові. Експресія IL-1β підвищилась у 6,5 і 2,9 раза ($p < 0,05$) відповідно, IL-17A – в 3,8 і 3,0 раза ($p < 0,05$) порівняно з контролем.

Отже, молекулярно-генетичне дослідження відносного рівня мРНК толл-подібних рецепторів 2 та 4 типів, нуклеарного фактора κВ, прозапальних цитокінів IL-1β і IL-17A в епітелії ротової порожнини у дітей з інвалідністю і соматично здорових дітей показало збільшення транскрипційної активності мембранних TLR2 і TLR4 у всіх групах дослідження, крім групи дітей із психічними розладами. Суттєво вищий рівень експресії TLR4 спостерігали у групі захворювань системи крові. Активація патерн-розпізнавальних рецепторів закономірно викликала транскрипційну індукцію NF-κВ і прозапальних цитокінів IL-1β і IL-17A, які ним регулюються. Для показу імунопатогенетичних особливостей реалізації функціонування вродженого імунітету в дітей зі стоматологічною та інвалідизуючою соматичною патологією здійснили кореляційний аналіз досліджених показників, що найповніше характеризував сигнальні шляхи регуляції імунної відповіді та додаткові регуляційні та компенсаторні зміни в дитячому організмі (рис. 6–10).

У зв'язку з виявленими патогенетичними особливостями формування одонтогенної патології в обстежених дітей, можна стверджувати: в дітей із захворюваннями ЦНС серед основних кореляційних залежностей простежувався прямий кореляційний зв'язок між рівнем лізоциму та sIgA ($r_s = +0,57$), а сигнальний шлях реалізації функціонування вродженого імунітету в умовах життєдіяльності штамів негемолітичних стрептококів (з κп + КПВ, $r_s = -0,54$; з П, $r_s = -0,63$; з В, $r_s = -0,32$; κп, $r_s = +0,39$) та кори-

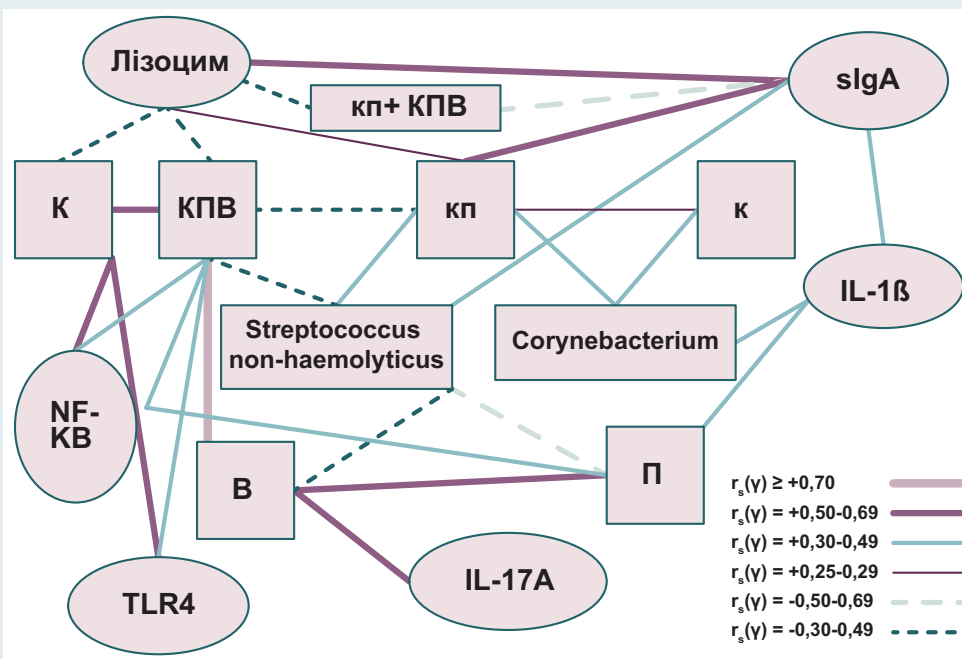


Рис. 6. Патогенетичні механізми реалізації функціонування імунної системи в дітей із хворобами ЦНС.

TLR4: транскрипційна активність мембранних толл-лайк рецепторів 4; NF-κВ: нуклеарний фактор κВ; IL-1β і IL-17A: інтерлейкіни 1β і 17A; sIgA: секреторний імуноглобулін А; К: каріозні зуби; П: пломбовані зуби; КПВ: каріозні, пломбовані, видалені зуби; κ: каріозні тимчасові зуби; κп: каріозні та пломбовані тимчасові зуби; κп + КПВ: каріозні, пломбовані тимчасові зуби та каріозні, пломбовані, видалені постійні зуби.

небактерій (з к, $r_s = +0,33$; з кп, $\gamma = +0,31$) у зубному нальоті забезпечувався транскрипційною активністю мембранних толл-подібних рецепторів 4, експресією нуклеарного фактора кВ (NF-кВ) та активністю матричної РНК прозапальних цитокінів IL-1 β і IL-17A. slgA та експресія IL-1 β ($\gamma = +0,43$) мала патогенетичне значення на розвиток карієсу в періоді тимчасового прикусу (slgA і кп, $r_s = +0,51$, кп + КПВ, $r_s = -0,3$), а лізоцим (лізоцим і кп + КПВ, $r_s = -0,3$; лізоцим і КПВ, $r_s = -0,3$; лізоцим і К, $\gamma = -0,28$) та транскрипційна активність мембранних толл-лайн рецепторів 4 (з КПВ, $\gamma = +0,45$; з К, $r_s = +0,59$), нуклеарного фактора кВ (NF-кВ) (з К, $r_s = +0,53$) та IL-17A (з В, $\gamma = -0,5$) – у періодах змінного та постійного прикусів.

У дітей із хворобами крові в умовах конкурентної життєдіяльності штамів гемолітичних та негемолітичних стрептококів у зубному нальоті з наявністю вагомих кореляційних зв'язків встановлена виразність усіх досліджуваних складових як місцевого, так і вродженого імунітету: slgA (з лізоцимом, $r_s = +0,55$; з КПВ, $r_s = +0,45$; з К, $r_s = +0,44$), лізоциму (з КПВ, $r_s = +0,36$; з К, $r_s = +0,54$), матричної РНК мембранних толл-подібних рецепторів 2 (з В, $r_s = -0,41$; з інтерлейкіном 17A, $r_s = -0,48$), матричної РНК мембранних толл-подібних рецепторів 4 (з к, $\gamma = -0,49$; з кп, $r_s = -0,43$), нуклеарного фактора кВ (NF-кВ) (з «В», $r_s = -0,41$), інтерлейкіну 1 β (з к, $\gamma = +0,6$; з п, $\gamma = -0,39$; з ІФВ, $r_s = +0,61$) та інтерлейкіну 17A (з TLR2, $r_s = -0,48$; зі стрептококом негемолітичним,

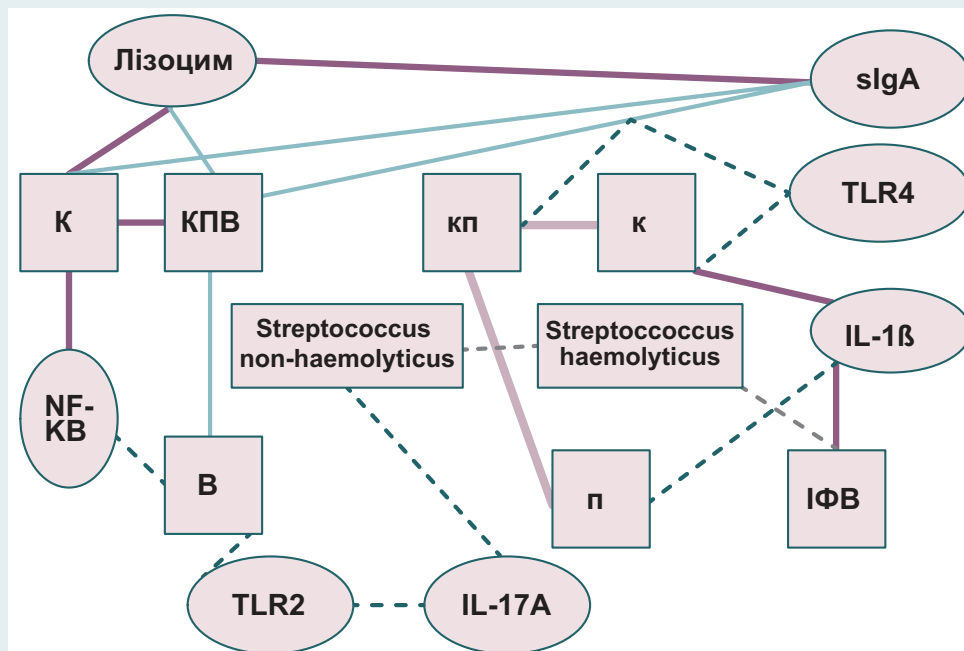


Рис. 7. Патогенетичні механізми реалізації функціонування імунної системи в дітей із хворобами крові.

TLR2, TLR4: транскрипційна активність мембранних толл-лайн рецепторів 2,4; NF- κ B: нуклеарний фактор кВ; IL-1 β і IL-17A: інтерлейкіни 1 β і 17A; slgA: секреторний імуноглобулін А; К: каріозні зуби; П: пломбовані зуби; В: видалені зуби; КПВ: каріозні, пломбовані, видалені зуби; к: каріозні тимчасові зуби; кп: каріозні та пломбовані тимчасові зуби; ІФВ: індекс гігієни Ю. А. Федорова, В. В. Володкіної.

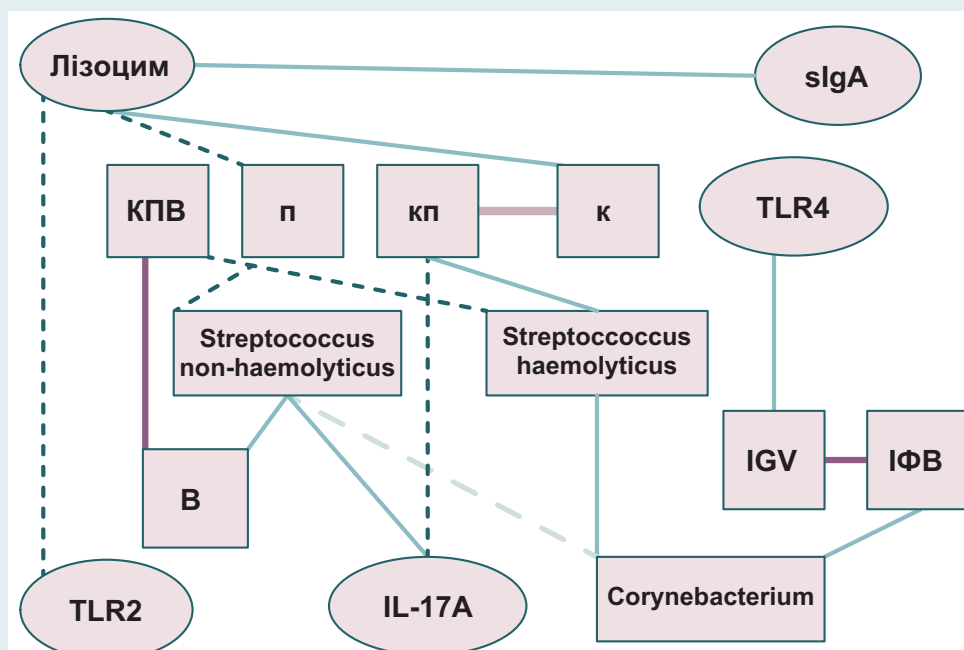


Рис. 8. Патогенетичні механізми реалізації функціонування імунної системи в дітей із хворобами органів дихання.

TLR2, TLR4: транскрипційна активність мембранних толл-лайн рецепторів 2,4; IL-1 β і IL-17A: інтерлейкіни 1 β і 17A; slgA: секреторний імуноглобулін А; В: видалені зуби; КПВ: каріозні, пломбовані, видалені зуби; к: каріозні тимчасові зуби; п: пломбовані тимчасові зуби; кп: каріозні та пломбовані тимчасові зуби; ІГВ: індекс гігієни Ю. А. Федорова, В. В. Володкіної; ІФВ: індекс гігієни Green-Vermillion.

$\gamma = -0,43$). Але на формування карієсу в тимчасових зубах у малюків патогенетичний вплив мали матрична РНК мембранних толл-подібних рецепторів 4 та IL-1 β , а в дітей і підлітків – sIgA, лізоцим, матрична РНК мембранних толл-лайк рецепторів 2, нуклеарний фактор кВ (NF-кВ), інтерлейкін 17А.

У групі обстежених із хворобами органів дихання, незалежно від вікових періодів, в реалізації функціонування вродженого імунітету при забезпеченні стоматологічного здоров'я, не мали патогенетичного значення коринебактерії та експресія нуклеарного фактора кВ (NF-кВ) як прозапального посередника. Але визначили взаємозв'язок між показниками лізоциму з sIgA, $r_s = +0,41$; з к, $r_s = +0,40$; з п, $\gamma = -0,34$; з TLR2, $\gamma = -0,39$;

стрептококами негемолітичними з коринебактеріями, $\gamma = -0,51$; з інтерлейкіном 17А, $\gamma = 0,5$; з В, $r_s = +0,39$; з п, $\gamma = -0,36$; стрептококами гемолітичними з коринебактеріями, $\gamma = +0,47$; з В, $\gamma = -0,5$; з кп, $\gamma = +0,37$; з КПВ, $\gamma = -0,4$; інтерлейкіну 17А з кп ($\gamma = -0,48$).

У дітей із розладами психіки визначили тісний взаємозв'язок між показниками місцевого та вродженого імунітету. Так, рівень sIgA корелював із транскрипційною активністю сигнальних толл-подібних рецепторів 2 ($r_s = +0,49$) після розпізнавання коринебактерій ($\gamma = +0,30$) та експресією нуклеарного фактора кВ (NF-кВ), $\gamma = +0,44$. Негемолітичні стрептококи активували продукцію лізоциму ($\gamma = +0,28$) як гуморального фактора вродженого імунітету,

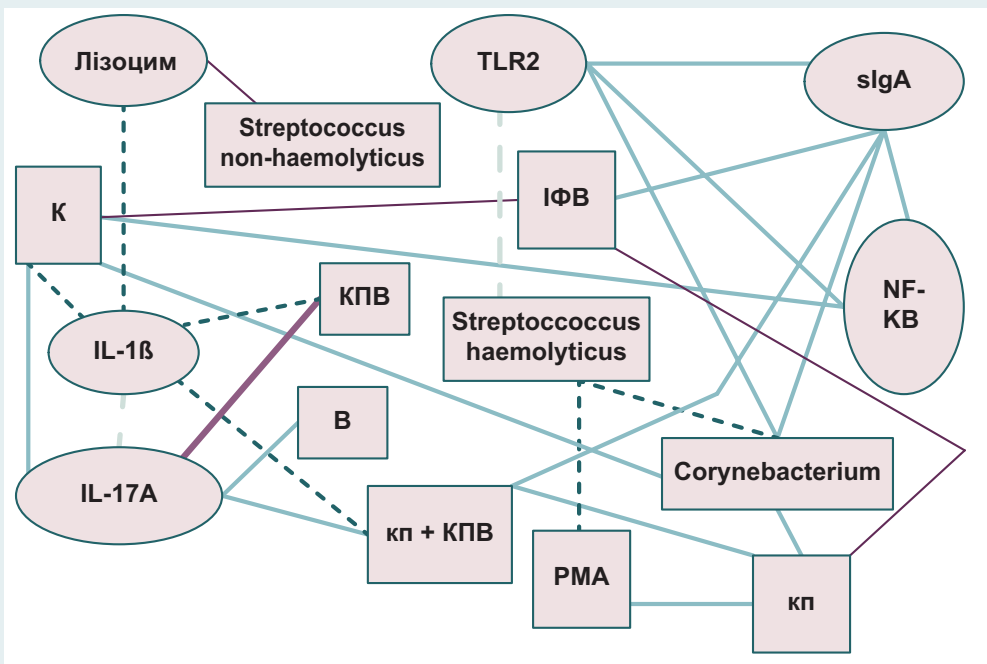


Рис. 9. Патогенетичні механізми реалізації функціонування імунної системи в дітей із розладами психіки.

TLR2: транскрипційна активність мембранних толл-лайк рецепторів 2; **NF-кВ:** нуклеарний фактор кВ; **IL-1 β** і **IL-17A:** інтерлейкіни 1 β і 17А; **sIgA:** секреторний імуноглобулін А; **В:** видалені зуби; **К:** каріозні зуби; **КПВ:** каріозні, пломбовані, видалені зуби; **кп:** каріозні та пломбовані тимчасові зуби; **ІФВ:** індекс гігієни Ю. А. Федорова, В. В. Володкіної; **РМА:** індекс РМА, де Р – запалення ясенного сосочка, М – запалення краю ясен, А – запалення коміркових (альвеолярних) ясен).

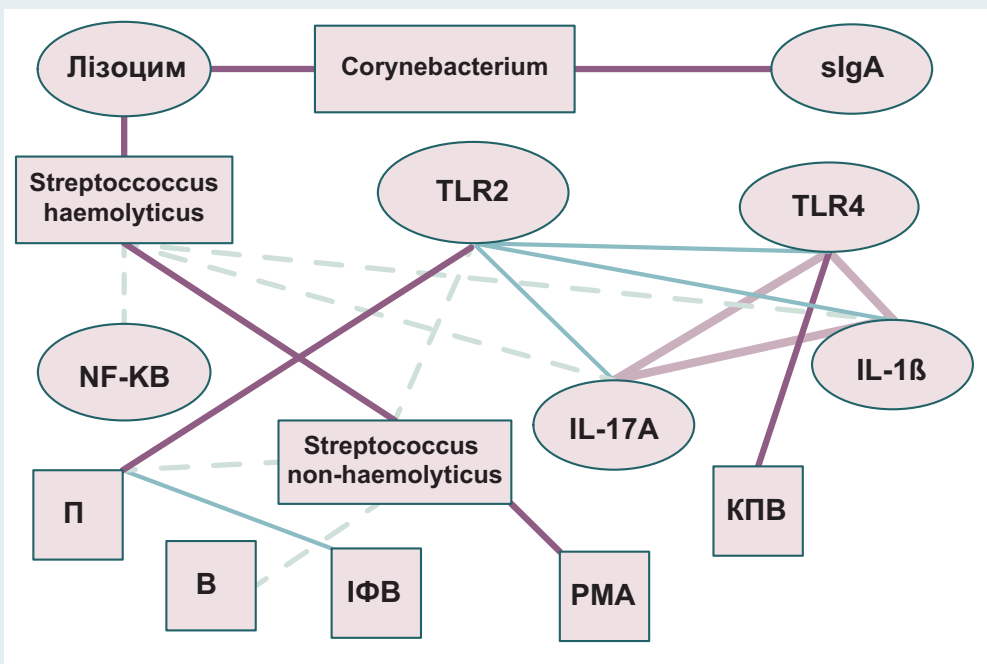


Рис. 10. Патогенетичні механізми реалізації функціонування імунної системи в дітей із групи порівняння.

TLR2: транскрипційна активність мембранних толл-лайк рецепторів 2; **NF-кВ:** нуклеарний фактор кВ; **IL-1 β** і **IL-17A:** інтерлейкіни 1 β і 17А; **sIgA:** секреторний імуноглобулін А; **В:** видалені зуби; **П:** пломбовані зуби; **ІФВ:** індекс гігієни Ю. А. Федорова, В. В. Володкіної; **РМА:** індекс РМА, де Р – запалення ясенного сосочка, М – запалення краю ясен, А – запалення коміркових (альвеолярних) ясен).

який зумовлює бактерицидну активність слини. Проте між лізоцимом та експресією інтерлейкіна 1 β ($\gamma = -0,42$), між інтерлейкінами 1 β і 17A ($r_s = -0,59$) виявили негативний кореляційний зв'язок, а гемолітичні стрептококи конкурували за життєдіяльність із кориннебактеріями ($r_s = -0,38$). Залежно від віку в періоді змінного прикусу важливе патогенетичне значення мали sIgA (з кп + КПВ, $r_s = -0,29$; з TLRII, $r_s = +0,49$; з кориннебактеріями, $\gamma = +0,30$; з NF- κ B, $\gamma = +0,44$), лізоцим (зі стрептококами негемолітичними, $\gamma = +0,28$; з інтерлейкіном 1 β ($\gamma = -0,42$), експресія мембранних толл-подібних рецепторів 2 (з кориннебактеріями, $\gamma = +0,45$; з NF- κ B, $r_s = 0,44$), інтерлейкін 1 β (з інтерлейкіном 17A, $r_s = -0,59$).

У V групі порівняння переважно в періоді постійного прикусу встановили «класичний» сигнальний шлях реалізації функціонування місцевого та вродженого імунітету з продукцією sIgA та лізоциму за умови життєдіяльності кориннебактерій (з sIgA, $\gamma = +0,59$) та стрептококів як гемолітичних (з лізоцимом, $\gamma = +0,52$; NF- κ B, $\gamma = -0,56$; з інтерлейкіном 1 β , $\gamma = -0,62$; з інтерлейкіном 17A, $\gamma = -0,62$), так і негемолітичних (з П, $\gamma = -0,67$; з В, $r_s = -0,51$; з TLR2, $r_s = -0,53$) і експресії матричної РНК мембранних толл-лайк рецепторів 2 (з TLR2,4, $r_s = +0,48$; з інтерлейкіном 1 β , $r_s = +0,43$; з інтерлейкіном 17A, $r_s = +0,43$), експресії матричної РНК мембранних толл-лайк рецепторів 4 (з інтерлейкіном 1 β , $r_s = +0,83$; з інтерлейкіном 17A, $r_s = +0,83$), інтерлейкінів 1 β і 17A (між інтерлейкінами ($\gamma = +1,0$)).

Кореляційний аналіз показав, що розуміння патогенетичного механізму функціонування імунної системи в дітей зі стоматологічною та інвалідизуючою патологією необхідно враховувати під час розроблення та здійснення лікувально-профілактичних заходів у цього контингенту пацієнтів.

Обговорення

Сучасні дослідження, що здійснені вченими різних країн у галузі стоматології, показали: вроджений імунітет відіграє важливу роль не тільки в запобіганні розвитку соматичних захворювань, але й у захисті твердих і м'яких тканин зубів від інфекційних агентів, що патогенетично зумовлює формування стійкості організму до розвитку карієсу та пародонтиту [12].

Карієс – це унікальна інфекція твердих тканин зубів, причина якої найчастіше була пов'язана зі *Streptococcus mutans*, але при поєднанні з запаленням пародонта, за результатами дослідження Massimo Costalunga та Mark C. Herzberg, спостерігали збільшення частоти виявлення *Porphyromonas gingivalis*, *S. mitis* (25,5%), *S. sanguinis* (9,1%) та розвитку дисбіозу, зумовлюючи демінералізацію емалі та дентина при порушенні функціонування вродженого імунітету та продукції секреторного IgA [13].

За даними В. С. Мельник і співавт., у дітей із карієсом, які проживали в сільській місцевості, в зубному нальоті у 100% випадків були виявлені такі мікроорганізми, як *Lactobacillus spp.*, *Streptococcus salivarius*, *Streptococcus sanguis*, *Streptococcus mitis*, *Streptococcus mutans*, у 22,6% випадків – гриби роду *Candida spp.*, у 16,12% випадків – *Enterococcus*

faecium, а в нашому дослідженні здебільшого реєстрували інші штами мікроорганізмів [14].

Відомо, що ускладненнями карієсу є розвиток пародонтиту, тобто запалення пародонта. Сам пародонт є частиною пародонта, і при його захворюваннях розпізнають різні компоненти бактеріальних клітин саме TLR2 та TLR4. Це підтверджується даними дослідження, які свідчать, що активація TLR2 та TLR4 зареєстрована у 16,7% та 43,3% пацієнтів із хронічним пародонтитом проти 3,3% та 10,0% випадків у контрольній групі спостереження ($p = 0,085$ та $p = 0,004$), хоча вірогідність даних підтверджена тільки для TLR4 [15].

Вроджений імунітет є першою лінією захисту організму, являє собою спадкову стійкість до інфекції та діє через толл-подібні рецептори (TLR), що розпізнають консервативні молекулярні структури патогенних бактерій. Пародонт – унікальне середовище, в якому оральні мікроорганізми знаходяться в постійному контакті з імунною системою. Надалі активація толл-подібних рецепторів мікроорганізмами призводить до експресії транскрипційного фактора NF- κ B та викиду прозапальних цитокінів стимуляції вродженого імунітету [16]. Це теоретичне свідчення підтверджено на практиці у здійсненому дослідженні. Оскільки толл-подібні рецептори в епітеліальних клітинах десни постійно стимулюються, це призводить до продукції цитокінів, зокрема IL-1 β , та дефензимів, які допомагають підтримувати порожнину рота здоровою. У дослідженні зареєстрована пряма кореляційна залежність між рівнем IL-1 β і тривалістю гінгівіта ($r_s = +0,45$, $p < 0,05$ на 7 день спостереження та $r_s = +0,66$, $p < 0,01$ на 24 день) і рівнями IL-1Ra ($r_s = +0,78$, $p < 0,0001$) та IL-8 ($r_s = +0,86$, $p < 0,0001$). На противагу нашим даним, інші дослідники не спостерігали кореляційну залежність між IL-1 β і клінічними індексами, що характеризують стоматологічне здоров'я пацієнтів [17,18]. Огляд фахової літератури свідчив, що підвищення рівня такого прозапального цитокіна, як інтерлейкін-1 β , котрий має кістковорезорбтивну активність, відіграє важливу роль у патогенезі втрати альвеолярної кістки, що асоційована з хронічним генералізованим пародонтитом [19].

У дослідженні І. І. Соколової та співавт. показано: до протизапальних інтерлейкінів належить і IL-17, який синтезується в основному Т-хелперами, регулює виділення клітинами-продуцентами IL-6, IL-8, а його мішенями є епітеліальні, ендотеліальні клітини, фібробласти. У цій роботі, на відміну від наших досліджень, наведені результати імуноферментного аналізу не ротової рідини (слини), а сироватки крові хворих на пародонтит, у яких у 90% випадків реєстрували IgG-антитіла до вірусу простого герпесу, в 70–90% – IgG-антитіла до цитомегаловірусу, у 58% – антитіла до *C. albicans*, у 17% – антитіла класу G до *C. trachomatis*. Проте збігаються з нашими кореляційними показниками результати досліджень в умовах *in vitro*, де показаний синергізм лізоциму та sIgA [20]. Окрім цього, теоретично показано, що цитокіни IL-1 β та IL-17 також відіграють важливу роль у захисті організму від *Streptococcus pneumoniae* при розвитку запальної відповіді під час пневмококової інфекції [4].

Ці дані підтверджують і результати наукових досліджень А. В. Котельбан щодо вивчення вродженого імунітету, що свідчать про вірогідне підвищення рівня експресії мРНК toll-подібних рецепторів 2,4 у дітей із хронічним катаральним гінгівітом на тлі цукрового діабету в 5,74 та 6,38 разів порівняно з дітьми з хронічним катаральним гінгівітом, але без супутньої соматичної патології. Склад мікрофлори ротової порожнини соматично і стоматологічних хворих, що активував експресію цих toll-подібних рецепторів, характеризувався наявністю *S. aureus*, *Str. pyogenus*, *Str. faecales*, *E. coli*, *C. albicans*, *P. aeruginosa*. Відповідно, рівні експресії мРНК інтерлейкінів 1 β і 17А у дітей із поєднанням ендокринної та стоматологічної патологій (72,18 \pm 5,59 і 16,61 \pm 0,88) вірогідно перевищували показники як дітей без ендокринної патології (8,25 \pm 1,07 і 1,54 \pm 0,05), так і здорових (1,00 \pm 0,13 і 1,00 \pm 0,28) [21].

Доведено, що показники середніх значень TLR2 у дітей із карієсом були вищими, ніж без карієсу (2,12 нг/мл та 1,42 нг/мл, $p = 0,008$). Підвищення TLR2 дослідники пов'язували з інфікуванням порожнини рота бактерією *S. mutans*. Під час аналізу рівня TLR2 у дітей із карієсом до та після лікування встановили, що вже через 3 місяці після лікування рівень TLR2 знизився до 0,925 нг/мл [22].

Враховуючи, що дослідження, присвячені вивченню вродженого імунітету в дітей нечисленні, можна стверджувати: наші дослідження є необхідними, своєчасними й актуальними.

Висновки

1. Молекулярно-генетичне дослідження вродженого імунітету вірогідно продемонструвало 5,6- та 1,6-разове збільшення транскрипційної активності мРНК гена TLR2 і TLR4 в букальному епітелії дітей із захворюваннями центральної нервової системи; 8,5- та 2,4-разове збільшення у дітей із захворюваннями дихальних шляхів; 7,8- та 16,6-разове – у дітей із захворюваннями системи крові. У дітей із психічними розладами значущих змін рівня мРНК генів TLR2 і TLR4 не було.

2. Активація паттерн-розпізнавальних рецепторів викликає транскрипційну індукцію гена NF- κ B і прозапальних цитокінів IL-1 β і IL-17A букальним епітелієм: рівні експресії мРНК IL-1 β і IL-17A в дітей із захворюваннями ЦНС порівняно з контролем збільшувались у 8,9 і 7,7 разів ($p < 0,05$) відповідно. У дітей із психічними захворюваннями рівень IL-17A підвищився у 2,2 разів ($p < 0,05$), у дітей із захворюваннями дихальних шляхів і захворюваннями системи крові експресія IL-1 β підвищилася в 6,5 та 2,9 разів ($p < 0,05$) відповідно, IL-17A – у 3,8 і 3,0 разів ($p < 0,05$).

3. Визначили патогенетичні аспекти формування одонтогенної патології в дітей з інвалідністю в умовах життєдіяльності негемолітичних і гемолітичних стрептококів і коринібактерій у зубному нальоті з особливостями сигнальних шляхів реалізації функціонування вродженого імунітету залежно від інвалідизувального захворювання: в дітей із захворюваннями ЦНС – унаслідок транскрипційної активності мембранних toll-подібних рецепторів 4, експресії нуклеарного

фактора κ B (NF- κ B) та активності матричної РНК прозапальних цитокінів IL-1 β і IL-17A; з хворобами крові – при активації матричної РНК мембранних толл-лайк рецепторів 2, 4, нуклеарного фактора κ B (NF- κ B), інтерлейкіну 17A; з хворобами органів дихання – експресії інтерлейкіну 17A; з психічними розладами – при активації інтерлейкіну 1 β та мембранних толл-подібних рецепторів інтерлейкіном 17A.

Перспективи подальших досліджень. Плануємо дослідити взаємозв'язок уродженого та набутого специфічного (адаптивного) імунітету в дітей з інвалідністю, враховуючи вікові особливості.

Фінансування

Дослідження виконане згідно з планом НДР ЗДМУ: «Особливості перебігу захворювань і розробка програм раціонального харчування, удосконалення лікувальних, реабілітаційних заходів і профілактики відхилень у стані здоров'я дітей різного віку, мешканців промислового міста» (№ державної реєстрації 0114U001397).

Конфлікт інтересів: відсутній.

Conflicts of interest: authors have no conflict of interest to declare.

Надійшла до редакції / Received: 01.04.2019

Після доопрацювання / Revised: 06.05.2019

Прийнято до друку / Accepted: 13.05.2019

Відомості про авторів:

Гавриленко М. А., канд. мед. наук, доцент, асистент каф. терапевтичної, ортопедичної та дитячої стоматології, Запорізький державний медичний університет, Україна. Шумна Т. Є., д-р мед. наук, професор каф. факультетської педіатрії, Запорізький державний медичний університет, Україна.

Сведения об авторах:

Гавриленко М. А., канд. мед. наук, доцент, ассистент каф. терапевтической, ортопедической и детской стоматологии, Запорожский государственный медицинский университет, Украина. Шумная Т. Е., д. мед. н., профессор каф. факультетской педиатрии, Запорожский государственный медицинский университет, Украина.

Information about authors:

Havrylenko M. A., MD, PhD, Associate Professor, assistant of the Department of Therapeutic, Orthopedic and Pediatric Dentistry, Zaporizhzhia State Medical University, Ukraine. Shumna T. Ye., MD, PhD, DSc, Professor of the Department of Faculty Pediatrics, Zaporizhzhia State Medical University, Ukraine.

Список літератури

- [1] Москалев А.В., Сбойчаков В.Б., Рудой А.С. Общая иммунология с основами клинической иммунологии : учебное пособие. Москва: ГЭОТАР-Медиа, 2015. 352 с.
- [2] Фрейдлин И. С. Взаимосвязи врожденного и приобретенного иммунитета при инфекциях (ревизия классических догм). *Инфекция и иммунитет*. 2011. Т. 1. №3. С. 199–206.
- [3] Дранник Г. Н. Клиническая иммунология и алергология: пособие для студентов, врачей-интернов, иммунологов, алергологов, врачей лечебного профиля всех специальностей. Киев : Полиграф плюс, 2006. 482 с.
- [4] Абатуров А. Е., Агафонова Е. А., Никулин А.А. Развитие иммунного ответа при пневмококковой пневмонии. Часть 2. *Современная педиатрия*. 2016. №5(77). С. 54–61.
- [5] Эволюция и возрастные особенности врожденной и адаптивной иммунной системы / А.Е. Абатуров и др. *Современная педиатрия*. 2016. №3(75). С. 74–84.

- [6] Особенности стоматологического статуса у детей с расстройствами аутического спектра / С. И. Гажва и др. *Современные проблемы науки и образования*. 2018. №3. P. 36.
- [7] Mubashar H. Sh., Elijah D. The Objective Structured Clinical Examination Review. Springer, 2019. 478 с.
- [8] Казмирчук В.Е., Ковальчук Л.В., Мальцев Д.В. Клиническая иммунология и аллергология с возрастными особенностями. Киев : Медицина, 2012. 520 с.
- [9] Практическое пособие по иммуноферментному анализу / Н. В. Иванская и др. Киев, 2003. 68 с.
- [10] Иванцова Е.А. Фотокolorиметрический метод. Проблемы науки. 2015. URL.: file:///C:/Users/%D0%A1%D0%B2%D0%B5%D1%82%D0%B%D0%B0%D0%BD%D0%B0/Downloads/fotokolorimetriceskij-metod.pdf
- [11] Ильиных Е. И., Коробейникова Э. Н. Количественное определение содержания белка и лизоцима (гликопротеинов) в слюне. *Клиническая лабораторная диагностика*. 2001. №8. С. 34–35.
- [12] The innate host response in caries and periodontitis / J. Meyle, et al *Journal of Clinical Periodontology*. 2017. Vol. 44. Issue 12. P. 1215–1225. <https://doi.org/10.1111/jcpe.12781>
- [13] Costalonga M., Herzberg M. C. The oral microbiome and the immunobiology of periodontal disease and caries. *Immunol Lett*. 2014. Vol. 162. P. 22–38. doi: 10.1016/j.imlet.2014.08.017
- [14] Мельник В. С., Горзов Л. Ф., Когут О. В. Оцінка ризику розвитку карієсу зубів у дітей в сільській місцевості. *Клінічна стоматологія*. 2016. №1. С. 68–73. doi: 10.11603/2311-9624.2016.1.6156
- [15] Evaluation of TLR2 and 4 in Chronic Periodontitis / P. Ilango, et al. *J Clin Diagn Res*. 2016. Vol. 10. Issue 6. P. ZC86-9. doi: 10.7860/JCDR/2016/18353.8027
- [16] Гасюк Н. В., Єрошенко Г. А., Палій О. В. Сучасні уявлення про етіологію та патогенез хвороб пародонта. *Світ медицини та біології*. 2013. №2. С. 207–211.
- [17] Toll-like receptors: A double edge sword / M. P. Shah, et al. *Journal of Interdisciplinary Dentistry*. 2013. Vol. 3. Issue 2. P. 57–63. doi: 10.4103/2229-5194.126853
- [18] Salivary cytokine levels in early gingival inflammation / D. Belstrom et al. *J Oral Microbiol*. 2017. Vol. 9. Issue 1. 1364101 doi: 10.1080/20002297.2017.1364101
- [19] Романова Ю. Г., Золотухина Е. Л. Участие провоспалительных цитокинов в регуляции метаболизма костной ткани и их роль в развитии хронического генерализованного пародонтита. *Стоматология. Эстетика. Инновации*. 2017. №1. С. 48–54.
- [20] Імунологія в сучасній стоматології : метод. посіб. для студ. стомат. фак-ту, лікарів-інтернів-стоматологів та лікарів стомат. профілю / І. І. Соколова та ін. Харків, 2018. 116 с.
- [21] Котельбан А. В. Клініко-імунологічна характеристика хронічного катарального гінгівіту в дітей, хворих на цукровий діабет, та шляхи його корекції : дис. ... к.мед.н. : 14.01.22 / Держ. ВНЗ «Івано-Франків. нац. мед. ун-т». Чернівці, 2018. 232 с.
- [22] Malekafzali B., Sattari M., Keyvanfar S. Toll Like Receptor-2 Concentration and Early Childhood Caries. *Iran J Immunol*. 2014. Vol. 11. Issue 3. P. 210–216. doi: IJlv11i3A7
- [8] Kazmirchuk, V. E., Koval'chuk, L. V. & Mal'cev, D. V. (2012) *Klinicheskaya immunologiya i allergologiya s voznrastnymi osobennostyami [Clinical immunology and allergology with age-related features]*. Kyiv: Medicina. [in Russian].
- [9] Ivanskaya, N. V., Kislykh, E. N., Maksimenok, E. V., Raevskaya, G. E., & Pilipenko, V. G. (2003) *Prakticheskoe posobie po immunofermentnomu analizu [Practical guide for enzyme immunoassay]*. Kyiv. [in Russian].
- [10] Ivancova, E. A. (2015) *Fotokolorimetriceskij metod [Photo Colorimetric Method]*. *Problemy nauki*. Retrieved from file:///C:/Users/%D0%A1%D0%B2%D0%B5%D1%82%D0%B%D0%B0%D0%BD%D0%B0/Downloads/fotokolorimetriceskij-metod.pdf
- [11] Il'nykh, E. I., Korobeynikova, E. N. (2001) *Kolichestvennoe opredelenie soderzhaniya belka i lizocima (glikoproteinov) v slune [Quantification of protein and lysozyme (glycoproteins) in saliva]*. *Klinicheskaya laboratornaya diagnostika*, 8, 34–35.
- [12] Meyle, J., Dommisch, H., Groeger, S., Giacaman, R. A., Costalonga, M., & Herzberg, M. (2017) *The innate host response in caries and periodontitis*. *Journal of Clinical Periodontology*, 44(12), 1215–1225. <https://doi.org/10.1111/jcpe.12781>
- [13] Costalonga, M., & Herzberg, M. C. (2014) *The oral microbiome and the immunobiology of periodontal disease and caries*. *Immunol Lett*, 162(2 Pt A), 22–38. doi: 10.1016/j.imlet.2014.08.017
- [14] Melnyk, V. C., Horzov, L. F., & Kohut, O. V. (2016) *Otsinka ryzyku rozvytku kariiesu zubiv u ditei v silskii mistsevesti [Evaluation of the risk of tooth decay among children in the countryside]*. *Klinichna stomatohiia*, 1, 68–73. [in Ukrainian]. doi: 10.11603/2311-9624.2016.1.6156
- [15] Ilango, P., Mahalingam, A., Parthasarathy, H., Katamreddy, V., & Subareddy, V. (2016) *Evaluation of TLR2 and 4 in Chronic Periodontitis*. *J Clin Diagn Res*, 10(6), ZC86-9. doi: 10.7860/JCDR/2016/18353.8027
- [16] Gasyuk, N. V., Yeroshenko, G. A., & Paliy, E. V. (2013) *Suchasni uavlennia pro etiologiiu ta patohenez khvorob parodontita [Modern look about etiology and pathogenesis of periodontal tissues diseases]*. *Svit medytsyny ta biolohii*, 2, 207–211. [in Ukrainian].
- [17] Shah, M. P., Patel, A. P., Ganna, P. S., & Shah, K. M. (2013) *Toll-like receptors: A double edge sword*. *Journal of Interdisciplinary Dentistry*, 3(2), 57–63. doi: 10.4103/2229-5194.126853
- [18] Belstrom, D., Damgaard, C., Könönen, E., Gürsoy, M., Holmstrup, P., & Gürsoy, U. K. (2017) *Salivary cytokine levels in early gingival inflammation*. *J Oral Microbiol*, 9(1), 1364101 doi: 10.1080/20002297.2017.1364101
- [19] Romanova, Iu., & Zolotukhina, O. (2017) *Uchastie provospalitel'nykh citokinov v regulyacii metabolizma kostnoj tkani i ikh rol' v razvitii khronicheskogo generalizovannogo parodontita [The participation of pro-inflammatory cytokines in the regulation of bone metabolism and its role in the development of chronic generalized periodontitis]*. *Stomatologiya. E'stetyka. Innovacii*, 1, 48–54. [in Russian].
- [20] Sokolova, I. I., Herman, S. I., Tomilina, T. V., Savel'eva, N. M., Slynko, Yu. O., & Skydan, K. V. (2018) *Imunohiia v suchasni stomatohiui [Immunology in modern dentistry]*. Kharkiv. [in Ukrainian].
- [21] Kotelban, A. V. (2018) *Kliniko-imunohichna kharakterystyka khronichnoho kataralnoho hinhivitu v ditei, khvorykh na tsukrovij diabet, ta shliakhy yoho korektsii (Dis...kand. med. nauk). [Clinico-immunological characteristic of chronic catarrhal gingivitis in children suffering from diabetes mellitus, and ways of its correction Dr. med. sci. diss.]*. Chernivtsi. [in Ukrainian].
- [22] Malekafzali, B., Sattari, M., & Keyvanfar, S. (2014) *Toll Like Receptor-2 Concentration and Early Childhood Caries*. *Iran J Immunol*, 11(3), 210–216. doi: IJlv11i3A7

References

- [1] Moskalev, A. V., Sbojchakov, V. B., Rudoj, A. S. (2015) *Obshchaya immunologiya s osnovami klinicheskoi immunoologii [General immunology with the basics of clinical immunology]*. Moscow: GEOTAR-Media. [in Russian].
- [2] Freidlin, I. S. (2011) *Vzaimosvyazi vrozhdennoho i priobretennogo immuniteta pri infekciyakh (revisiya klassicheskikh dogm). [Relationship between the innate and adaptive immunity in infections (revision of classic dogma)]*. *Infekciya i immunitet*, 1(3), 199–206. [in Russian].
- [3] Drannik, G. N. (2006) *Klinicheskaya immunologiya i alergologiya: posobie dlya studentov, vrachej-internov, immunologov, allergologov, vrachej lechebnogo profilya vsekh special'nostej [The relationship of innate and acquired immunity in infections (revision of classical dogmas)]*. Kyiv: Poligraf plyus. [in Russian].
- [4] Abaturov, A. E., Agafonova, E. A., & Nikulina, A. A. (2016) *Razvitie immunnogo otveta pri pnevmokokkovoj pnevmonii. Chast' 2. [Development of the immune response in pneumococcal pneumoniae (part 2)]*. *Sovremennaya pediatriya*, 5(77), 54–61. [in Russian].
- [5] Abaturov, A. E., Agafonova, E. A., Abaturova, N. I., & Babich, V. L. (2016) *E'volyciya i voznrastnye osobennosti vrozhdennoj adaptivnoj immunnogo sistema [Evolution and age characteristics of the innate and adaptive immune system]*. *Sovremennaya pediatriya*, 3(75), 74–84. [in Russian].
- [6] Gazhva, S. I., Belousova, E. Y., Knyaschuk, E. A., & Kulikov, A. S. (2018) *Osobennosti stomatologicheskogo statusa u detej s rasstrojstvami auticheskogo spektra [Peculiarities of stomatological status in children with disorders of the authentic spectrum]*. *Sovremennye problemy nauki i obrazovaniya*, 3, 36. [in Russian].
- [7] Mubashar, H. Sh., & Elijah, D. (2012) *The Objective Structured Clinical Examination Review*. Springer.

Комплексний підхід до проблеми впливу залишкового мономера на імуніометаболічний профіль пацієнтів під час ортопедичного лікування незнімними тимчасовими конструкціями

О. В. Возний*^{1,D,F}, Н. Л. Хлыстун^{2,C}, А. В. Доля^{2,B}, П. Л. Ющенко^{2,A}, А. В. Ярова^{2,E}

¹Запорізький державний медичний університет, Україна, ²Харківський національний медичний університет, Україна

A – концепція та дизайн дослідження; B – збір даних; C – аналіз та інтерпретація даних; D – написання статті; E – редагування статті; F – остаточне затвердження статті

Ключові слова:

тимчасові коронки, залишковий мономер, імуніометаболічний профіль, секреторний іммуноглобулін А, глутатіон відновлений, каталаза, супероксид-дисмутаза, уреаз, лізоцим.

Патологія. – 2019. – Т. 16, № 2(46). – С. 262–269

DOI: 10.14739/2310-1237.2019.2.177197

*E-mail: aleksandrvoznnyy.1965@gmail.com

Мета роботи – дослідження клінічної ефективності застосування удосконаленої методики виготовлення тимчасових конструкцій та її поєднання з аплікаціями препарату гіалуронової кислоти та внутрішнім прийманням кверцетину.

Матеріали та методи. Предмет дослідження – ротова рідина, яку збирали до препарування (I етап), через 7 діб після встановлення тимчасової конструкції (II етап), через 14 діб після встановлення постійної незнімної конструкції (III етап). У ротовій рідині досліджували вміст slgA та показники стану окисного гомеостазу: глутатіон відновлений (ГВ), супероксиддисмутази (СОД), каталазу, уреазу та лізоцим. Вміст slgA визначали за методикою іммуноферментного аналізу, використовуючи реактиви «Вектор-Бест». ГВ, СОД, каталазу, уреазу та лізоцим досліджено в біохімічних спонтанних реакціях згідно з чинними рекомендаціями. Усіх пацієнтів поділили на 3 групи: I – контрольна, в якій застосовували стандартну методику виготовлення тимчасових конструкцій; II – основна, для пацієнтів якої тимчасові конструкції виготовляли за удосконаленою методикою з вакуумуванням; пацієнтам III (основної) групи виготовляли тимчасові конструкції за удосконаленою методикою та паралельним застосуванням гіалуронової кислоти та кверцетину.

Результати. Значуще підвищення рівня вмісту slgA зареєстрували на другому етапі – через 7 діб після встановлення тимчасової ортопедичної конструкції ($p < 0,05$). Зафіксували вірогідну різницю значень між показниками I і II та I і III груп на третьому етапі – $p < 0,001$. Вірогідну різницю за рівнем активності СОД у ротовій рідині визначили між пацієнтами I та III групи після встановлення НОК (відповідно $1561,0 \pm 36,0$ у.о./хв і $1442,0 \pm 28,0$ у.о./хв, $p < 0,05$). На II етапі відмінність між групами порівняння I і II за рівнем вмісту каталази була вірогідною на рівні $p < 0,05$: $6,54 \pm 0,26$ у.о./хв і $5,30 \pm 0,41$ у.о./хв відповідно; відмінність між I і III групами була вірогідною на рівні $p < 0,01$, показник каталази на II етапі у III групі становив $4,86 \pm 0,48$ у.о./хв. На III етапі в I групі спостерігали дальше підвищення рівня каталази до $8,64 \pm 0,29$ у.о./хв, пацієнти II і III групи мали вірогідно ($p < 0,001$) кращий результат – $5,33 \pm 0,33$ у.о./хв і $4,48 \pm 0,36$ у.о./хв відповідно. На третьому етапі ортопедичного лікування в I групі дослідження показник лізоциму знизився до 39 ± 5 у.о./хв, у пацієнтів II групи спостерігали його підвищення до 75 ± 6 у.о./хв, а у III групі показник стабілізувався, дорівнюючи 96 ± 4 у.о./хв, $p < 0,01$.

Висновки. Довели ефективність поєданого застосування удосконаленої методики протезування, препаратів гіалуронової кислоти та кверцетину. Зважаючи на експериментально-клінічні результати, які отримали, можна стверджувати: найбільш ефективним є саме комплексний підхід до проблеми впливу залишкового мономера на імуніометаболічний профіль пацієнтів під час ортопедичного лікування незнімними тимчасовими конструкціями.

Ключевые слова:

временные коронки, остаточный мономер, иммунометаболический профиль, секреторный иммуноглобулин А, глутатион восстановительный, каталаза, супероксид-дисмутаза, уреаз, лизоцим.

Патологія. – 2019. – Т. 16, № 2(46). – С. 262–269

Комплексный подход к проблеме влияния остаточного мономера на иммунометаболический профиль пациентов при ортопедическом лечении несъемными временными конструкциями

А. В. Возный, Н. Л. Хлыстун, А. В. Доля, П. Л. Ющенко, А. В. Ярова

Цель работы – исследование клинической эффективности применения усовершенствованной методики изготовления временных конструкций и ее сочетание с аплікаціями препарата гиалуронової кислоти и внутренним приемом кверцетина.

Материалы и методы. Предмет исследования – ротовая жидкость, которую собирали до препарирования (I этап), через 7 суток после установления временной конструкции (II этап), через 14 дней после установления постоянной несъемной конструкции (III этап). В ротовой жидкости определяли содержание slgA и показатели состояния окислительного гомеостаза: глутатиона восстановленного (ГВ), супероксиддисмутазы (СОД), каталазы, уреазы и лизоцима. Содержание slgA определяли по методике иммуноферментного анализа с использованием реактивов «Вектор-Бест». ГВ, СОД, каталаза, уреазы и лизоцим исследованы в биохимических спонтанных реакциях в соответствии с действующими рекомендациями. Пациентов поделили на 3 группы: I – контрольная, в которой применяли стандартную методику изготовления временных конструкций; II – основная, для пациентов которой временные конструкции изготавливали по усовершенствованной методике с вакуумированием; пациентам III (основной) группы изготавливали временные конструкции с усовершенствованной методикой и параллельным применением гиалуронової кислоти и кверцетина.

Результаты. Значимое повышение уровня содержания slgA зарегистрировано на втором этапе – через 7 суток после установления временной ортопедической конструкции ($p < 0,05$). При этом зафиксирована достоверная разница зна-

чений между показателями I и II, I и III групп на третьем этапе – $p < 0,001$. Достоверное различие по уровню активности СОД в ротовой жидкости отмечено между пациентами I и III групп после установления НОК ($1561,0 \pm 36,0$ у.е./мин и $1442,0 \pm 28,0$ у.е./мин соответственно, $p < 0,05$). На I и II этапе различие между группами сравнения I и II по уровню содержания каталазы было достоверным на уровне $p < 0,05$ – $6,54 \pm 0,26$ у.е./мин и $5,30 \pm 0,41$ у.е./мин соответственно; разница между I и III группами была достоверной на уровне $p < 0,01$, показатель каталазы на втором этапе в III группе составил $4,86 \pm 0,48$ у.е./мин. На III этапе в I группе отмечено дальнейшее повышение уровня каталазы до $8,64 \pm 0,29$ у.е./мин, пациенты II и III групп имели достоверно ($p < 0,001$) лучший результат – $5,33 \pm 0,33$ у.е./мин и $4,48 \pm 0,36$ у.е./мин соответственно. На третьем этапе ортопедического лечения в I группе исследования показатель лизоцима снизился до 39 ± 5 у.е./мин, у пациентов II группы отмечено повышение результата до 75 ± 6 у.е./мин, а в III группе показатель стабилизируется и равняется 96 ± 4 у.е./мин., $p < 0,01$.

Выводы. Доказана эффективность сочетанного применения усовершенствованной методики протезирования и препаратов гиалуроновой кислоты и кверцетина. На основании полученных экспериментально-клинических результатов можно утверждать, что именно комплексный подход к проблеме влияния остаточного мономера на иммунометаболический профиль пациентов при ортопедическом лечении несъемными временными конструкциями является наиболее эффективным.

Comprehensive approach to the problem of the effect of residual monomer on the immune-metabolic profile of patients with orthopedic treatment of non-removable temporary constructions

O. V. Voznyi, N. L. Khlystun, A. V. Dolia, P. L. Yushchenko, A. V. Yarova

The purpose of this work was to study the clinical effectiveness of the application of an advanced method of manufacturing temporary structures and its combination with the applications of hyaluronic acid and the internal administration of quercetin.

Materials and methods. The subject of the study was the oral fluid, which was collected before preparation (stage I), 7 days after the establishment of the temporary structure (stage II), 14 days after the installation of permanent non-removable structure (stage III). In the oral fluid, the level of sIgA content and indicators of the state of oxidative homeostasis: reduced glutathione (RG), superoxide dismutase (SOD), catalase, urease and lysozyme were studied. The level of sIgA content was determined using the technique of immunoassay analysis using Vector-Best reagents. RG, SOD, catalase, urease and lysozyme have been investigated in biochemical spontaneous reactions, in accordance with the recommendations of existing methods. All patients were divided into 3 groups: I – control group, which used the standard methodology for the manufacture of temporary structures; II – the main, for patients whose temporary structures were made according to an improved technique with evacuation; for the patients of the III (main) group temporary structures with the advanced technique and the parallel application of hyaluronic acid and quercetin were made.

Results. Significant increase in the level of sIgA content was registered at the second stage – 7 days after the establishment of a temporary orthopedic construction ($P < 0.05$). At the same time, the reliable difference between the values of the indicators of I and II, I and III groups at the third stage was recorded – $P < 0.001$. Significant differences in the level of activity of SOD in oral fluid were achieved between patients of groups I and III after the establishment of NOCs (respectively 1561.0 ± 36.0 c.u./min and 1442.0 ± 28.0 c.u./min, $P < 0.05$). At II stage, the difference between the groups of comparison I and II by the level of catalase content was reliable at the level $P < 0.05$ – (6.54 ± 0.26) c.u./min and (5.3 ± 0.41) c.u./min, respectively, while the difference between I and III groups was reliable at $P < 0.01$, the catalase index at the II stage was (4.86 ± 0.48) c.u./min in the third group. At the third stage, in the I group, there was a further increase in the catalase to (8.64 ± 0.29) c.u./min, while the second and third group of patients had a significantly ($P < 0.001$) better result – (5.33 ± 0.33) c.u./min and (4.48 ± 0.36) c.u./min, respectively. At the third stage of orthopedic treatment in the I group the lysozyme index is reduced to (39 ± 5) c.u./min, whereas in patients of group II there is an increase in the result to (75 ± 6) c.u./min, and in III group it is completely stabilized, equaling (96 ± 4) c.u./min, $P < 0.01$.

Conclusions. Thus, by combining the use of the advanced prosthetic technique and the preparations of hyaluronic acid and quercetin, we have proved the effectiveness of this method and on the basis of the experimental and clinical results, we can safely assert that it is a complex approach to the problem of the effect of residual monomer on the immune-metabolic profile of patients with orthopedic treatment of non-removable temporary constructions to be the most effective.

Key words:

crowns, residual methylmethacrylate, immunometabolic profile, secretory immunoglobulin A, glutathione, catalase, superoxide dismutase, urease, lysozyme.

Pathologia

2019; 16 (2), 262–269

Успіх ортопедичного лікування пацієнтів із дефектами твердих тканин зубів і зубних рядів залежить від відповідності обраної конструкції зубного протеза та показань до його використання в конкретній клінічній ситуації. Найчастіше для відновлення часткової втрати коронки зуба та обмежених дефектів зубних рядів використовують незнімні конструкції зубних протезів [3]: суцільнолітні, металокерамічні, металопластмасові й металокерамічні коронки, мостоподібні протези.

Під час лікування незнімними ортопедичними конструкціями (НОК) актуальним є застосування тимчасових коронок (ТК) для адаптації протезного

ложа, відновлення функції жування та підвищення якості життя пацієнтів уже на етапах лікування [1]. Однак застосування акрилових пластмас для виготовлення ТК може негативно впливати як на стан слизової оболонки порожнини рота (СОПР), так і на процес адаптації до НОК [8]. У цьому аспекті важливим є вміст залишкового мономера (ЗМ), оскільки, як відомо з експериментальних і клінічних досліджень, метилметакрилат (ММК) є гістотоксичною речовиною [5,7]. Безпечний рівень ЗМ визначається відповідним ISO [Стоматологія. Міжнародний стандарт: ISO 10477-92.], а вплив ММК на функціональний стан епітелію

СОПР може бути констатовано на підставі імунометаболічних показників. Найбільш значущим є вплив на ферментативний ланцюг окисного гомеостазу (ОГ), бо відомо, що токсичний вплив передусім реалізується внаслідок придушення активності ферментів і зміни рівня вмісту секреторного імуноглобуліну (IgA) [2,8]. Отже, вдосконалення термінів реабілітації пацієнтів, які отримали лікування з використанням НОК, на етапах котрого застосовані ТК, пов'язане зі зменшенням рівня ЗМ [4,5,14].

Незважаючи на чималий прогрес у розробленні нових методів лікування, слід відзначити, що частота й тяжкість гістотоксичного впливу ММК не знижуються. Ці обставини визначають необхідність продовження пошуку нових, ефективніших способів лікування.

Запальні процеси в яснах часто показують зниження бар'єрної та захисної функцій її епітеліального пласта внаслідок порушення щільних міжклітинних контактів, що зумовлює проникнення хвороботворних агентів, токсинів, поширення бактерій [9]. Зважаючи на те, що основу міжклітинного матриксу становить гіалуронова кислота, зумовлюючи прояв численних функцій сполучної тканини, можливим вважають використання її пародонтопротекторних властивостей шляхом стабілізації міжклітинної речовини. Гіалуронова кислота – основний компонент сполучної, епітеліальної та нервової тканин, що належить до групи глікозамінгліканів, яка завдяки фізико-хімічним властивостям забезпечує прояв більшості її функцій, зокрема структуроутворювальної, регуляції клітинного диференціювання, трофічної, транспортної [6,16].

Патогенетичний зв'язок вільнорадикального окислення з розвитком гінгівіту визначає застосування антиоксидантів та ангіопротекторів у лікуванні запальних процесів. Використання кверцетину, що здатний пригнічувати активність гіалуронідази, знижувати тканинну проникність, у поєднанні з гіалуроновою кислотою перспективне як альтернативний спосіб лікування запальних процесів пародонта різної етіології.

Мета роботи

Дослідження клінічної ефективності застосування удосконаленої методики виготовлення тимчасових конструкцій та її поєднання з аплікаціями препарату гіалуронової кислоти та внутрішнім прийманням кверцетину.

Матеріали і методи дослідження

Дослідження здійснили на кафедрі ортопедичної стоматології Університетського стоматологічного центру Харківського національного медичного університету.

Деонтологічні аспекти вирішені згідно з чинним в Україні законодавством, законом України «Про лікарські засоби», 1996, ст. 7, 8, 12, принципами ІСН GCP (2008 р.), наказом МОЗ України № 690 від 23.09.2009 «Про затвердження Правил проведення клінічних випробувань та експертизи матеріалів клінічних випробувань і Типового положення про комісію з питань етики» зі змінами та доповненнями; Гельсінською декларацією Всесвітньої медичної асоціації. Досліджен-

ня виконали з мінімальними психологічними втратами з боку пацієнтів. Пацієнти були повністю інформовані про мету та методи дослідження, потенційні користь і ризик, а також можливий дискомфорт під час діагностики та лікування. Виконані всі етичні вимоги щодо підтримки конфіденційності інформації, що отримана в процесі дослідження. Робота розглянута та ухвалена комісією з біоетики ХНМУ МОЗ України.

Для досягнення мети обстежили та виконали ортопедичне лікування 90 пацієнтів із дефектами твердих тканин зубів і зубних рядів. Предметом дослідження була ротова рідина, яку збирали до препарування (I етап), через 7 діб після встановлення тимчасової конструкції (II етап), через 14 діб після встановлення постійної незмінної конструкції (III етап). У ротовій рідині досліджували вміст IgA та показники стану окисного гомеостазу: глутатіон відновлений (ГВ), супероксид-дисмутаза (СОД), каталаза, уреазу, лізоцим. Вміст IgA визначали за методикою імуноферментного аналізу, використовуючи реактиви «Вектор-Бест». ГВ, СОД, каталазу, уреазу та лізоцим досліджено в біохімічних спонтанних реакціях за чинними рекомендаціями [15].

Усіх пацієнтів поділили на 3 групи: I – контрольна, в якій застосовували стандартну методику виготовлення тимчасових конструкцій; II – основна, для пацієнтів якої тимчасові конструкції виготовляли за удосконаленою методикою з вакуумуванням; пацієнтам III (основної) групи виготовляли тимчасові конструкції за удосконаленою методикою, паралельним застосуванням гіалуронової кислоти та кверцетину.

Ротову рідину збирали натщесерце протягом 1 хвилини в ранковий час після попереднього ополіскування порожнини рота водопровідною водою.

Формування бази даних за результатами досліджень здійснювали у програмі Microsoft Excel, 2007. Статистичне опрацювання результатів досліджень здійснили за допомогою пакета програм Statistica v. 8.0 for Windows (StatSoft Inc., №AXXR712D833214FAN5). Розраховували середньоарифметичне значення кількісних показників, що наведені в тексті як $M \pm m$, де M – вибіркове середнє, m – похибка середнього. Якісні показники (частота вилучення) виражали у процентному співвідношенні. В усіх процедурах статистичного аналізу розраховували досягнутий рівень значущості (p), критичний рівень значущості взято на рівні 0,05. Перевірку гіпотези про рівність генеральних середніх у двох групах, які порівнювали, виконали за допомогою непараметричного критерію Манна-Уїтні для незалежних та Вілкоксона для залежних вибірок, процентні співвідношення – за допомогою критерію χ -квадрат [7,8].

Результати

Удосконалення методики лікування базувалося на фізичному, технологічному та клінічному захисті протезного ложа для профілактики ускладнень і підвищення психологічної адаптації пацієнта й морфологічної адаптованості протезного ложа.

На етапах лікування визначали імунометаболічні показники (табл. 1). Вміст IgA (рис. 1) до препарування (I етап) варіював у межах від $0,648 \pm 0,031$ мг/мл

Таблиця 1. Імунометаболічний профіль пацієнтів на етапах ортопедичного лікування залежно від обраної методики

Показники та етапи лікування		Клінічні групи пацієнтів		
		I – контрольна група (стандартна методика), n = 30	II – основна (удосконала методика), n = 30	III – основна (удосконала методика + ГК + кверцетин), n = 30
IgA, мг/мл	I етап	0,656 ± 0,022	0,648 ± 0,031	0,669 ± 0,040
	II етап	0,789 ± 0,021	0,709 ± 0,029	0,691 ± 0,032
	III етап	0,852 ± 0,050	0,710 ± 0,022	0,670 ± 0,018
ГВ, у.о./хв	I етап	23,6 ± 1,4	24,2 ± 1,2	23,8 ± 1,1
	II етап	29,1 ± 0,9	27,1 ± 1,1	24,2 ± 1,2 ¹
	III етап	33,5 ± 1,4	27,3 ± 0,8 ²	23,9 ± 0,9 ³
СОД, у.о./хв	I етап	1410,0 ± 53,0	1428,0 ± 38,0	1431,0 ± 41,0
	II етап	1491,0 ± 49,0	1467,0 ± 42,0	1451,0 ± 39,0
	III етап	1561,0 ± 36,0	1472,0 ± 51,0	1442,0 ± 28,0 ⁵
Каталаза, у.о./хв	I етап	4,12 ± 0,31	4,20 ± 0,54	4,18 ± 0,39
	II етап	6,54 ± 0,26	5,30 ± 0,41 ⁴	4,86 ± 0,48 ¹
	III етап	8,64 ± 0,29	5,33 ± 0,33 ²	4,48 ± 0,36 ³
Уреаза, у.о./хв	I етап	0,31 ± 0,02	0,32 ± 0,02	0,29 ± 0,03
	II етап	0,44 ± 0,03	0,28 ± 0,01 ¹	0,27 ± 0,04 ¹
	III етап	0,68 ± 0,01	0,22 ± 0,01 ²	0,12 ± 0,02 ³
Лізоцим, у.о./хв	I етап	54 ± 6	61 ± 4	51 ± 4
	II етап	48 ± 3	68 ± 7 ⁴	72 ± 5 ³
	III етап	39 ± 5	75 ± 6 ²	96 ± 4 ^{3,6}

¹: p < 0,01 між I та III групою; ²: p < 0,001 між I та II групою; ³: p < 0,001 між I та III групою; ⁴: p < 0,05 між I та II групою; ⁵: p < 0,05 між I та III групою; ⁶: p < 0,01 між II та III групою.

до 0,669 ± 0,004 мг/мл і вірогідно не відрізнявся у групах пацієнтів (p > 0,05).

Значуще підвищення рівня вмісту IgA зареєстрували на другому етапі – через 7 днів після встановлення тимчасової ортопедичної конструкції (p < 0,05). Так, у пацієнтів контрольної групи зафіксували підвищення показника від 0,656 ± 0,022 мг/мл до 0,789 ± 0,021 мг/мл, а в II та III групах пацієнтів вірогідні зміни не виявили. Після встановлення НОК (III етап) зареєстрували продовження зростання рівня IgA від 0,789 ± 0,021 мг/мл до 0,852 ± 0,05 мг/мл. У пацієнтів II групи показники залишилися майже на тому самому рівні – 0,710 ± 0,022 мг/мл, а в пацієнтів III групи рівень IgA знизився до 0,670 ± 0,018 мг/мл, але невірогідно, p > 0,05.

Аналіз метаболічних показників, що характеризують стан ферментативного ланцюга ОГ, дав можливість виявити, що вміст ГВ (рис. 2) у ротовій рідині залежно від етапу ортопедичного лікування також змінювався.

Так, у пацієнтів I групи вміст ГВ поетапно зростав (23,6 ± 1,4 у.о./хв; 29,1 ± 0,9 у.о./хв і 33,5 ± 1,4 у.о./хв відповідно). Показники пацієнтів II групи на другому та третьому етапах майже не відрізняються – 27,1 ± 1,1 у.о./хв і 27,3 ± 0,8 у.о./хв відповідно, а у III групі зареєстровано зниження вмісту ГВ до 23,9 ± 0,9 у.о./хв. Зафіксували вірогідну різницю значень між показниками I і II та I і III груп на третьому етапі – p < 0,001, що можна пояснити зменшенням токсичного впливу залишкового мономера та дією поєднання гіалуронової кислоти та кверцетину.

У результаті дослідження рівня активності СОД (рис. 3) на етапах ортопедичного лікування залежно від методики протезування, що застосували, виявили: показник варіював у межах від 1410,0 ± 53,0 у.о./хв до 1431,0 ± 41,0 у.о./хв і на першому етапі вірогідно не відрізнявся.

На II етапі протезування відмінності між групами порівняння за рівнем активності СОД були

більшими (p > 0,05). Надалі в I групі тенденція до зростання зберігалася, на III етапі показник становив 1561,0 ± 36,0 у.о./хв, а показники II групи майже не змінилися і становили 1472,0 ± 51,0 у.о./хв на III етапі. Щодо III групи, то спостерігали зменшення активності СОД від 1451,0 ± 39,0 у.о./хв на II етапі до 1442,0 ± 28,0 у.о./хв на III етапі. Вірогідну різницю за рівнем активності СОД у ротовій рідині визначили між пацієнтами I та III груп після встановлення НОК (1561,0 ± 36,0 у.о./хв і 1442,0 ± 28,0 у.о./хв відповідно, p < 0,05). Це свідчить про позитивний вплив удосконаленої методики виготовлення ТК із поєднаним застосуванням гіалуронової кислоти та кверцетину щодо зменшення метаболічних проявів дезадаптації на рівні ОГ.

Дослідження вмісту каталази (рис. 4) в ротовій рідині пацієнтів на етапах лікування залежно від застосовуваної методики протезування показало: рівень ферменту варіював у межах від 4,12 ± 0,31 у.о./хв до 4,20 ± 0,54 у.о./хв на I етапі й вірогідно не відрізнявся в усіх групах спостереження.

На II етапі відмінність між I та II групами порівняння за рівнем каталази була вірогідною на рівні p < 0,05: 6,54 ± 0,26 у.о./хв і 5,30 ± 0,41 у.о./хв відповідно; відмінність між I і III групами була вірогідною на рівні p < 0,01, показник каталази на II етапі у III групі становив 4,86 ± 0,48 у.о./хв. На III етапі в I групі надалі спостерігали підвищення рівня каталази до 8,64 ± 0,29 у.о./хв, пацієнти II і III груп мали вірогідно (p < 0,001) кращий результат – 5,33 ± 0,33 у.о./хв і 4,48 ± 0,36 у.о./хв відповідно. Цей факт свідчить про максимальне збільшення вмісту каталази в пацієнтів усіх груп після фіксації ТК, що дає можливість визначити саме цей фермент як один із найбільш інформативних індикаторів реагування СОПР на рівень ЗМ.

Аналіз рівня уреазы (рис. 5) у ротовій рідині пацієнтів показав відсутність вірогідної різниці на I етапі протезування.

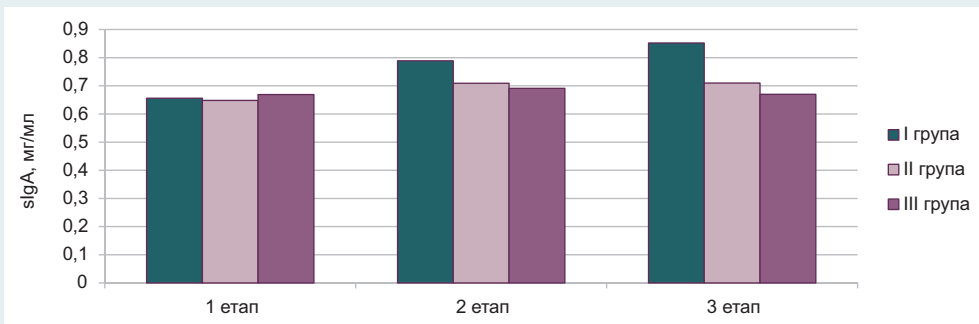


Рис. 1. Рівень sIgA на етапах ортопедичного лікування залежно від методики лікування.

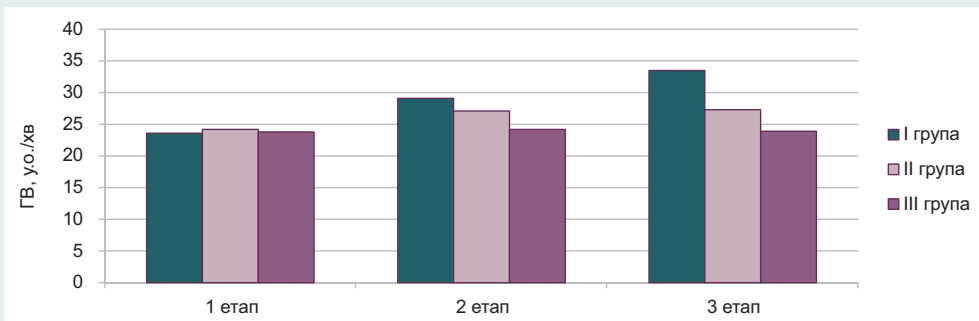


Рис. 2. Рівень GB на етапах ортопедичного лікування залежно від методики лікування.

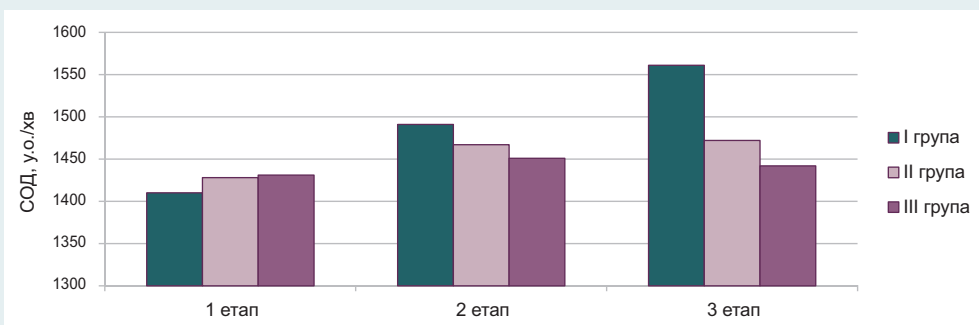


Рис. 3. Рівень СОД на етапах ортопедичного лікування залежно від методики лікування.

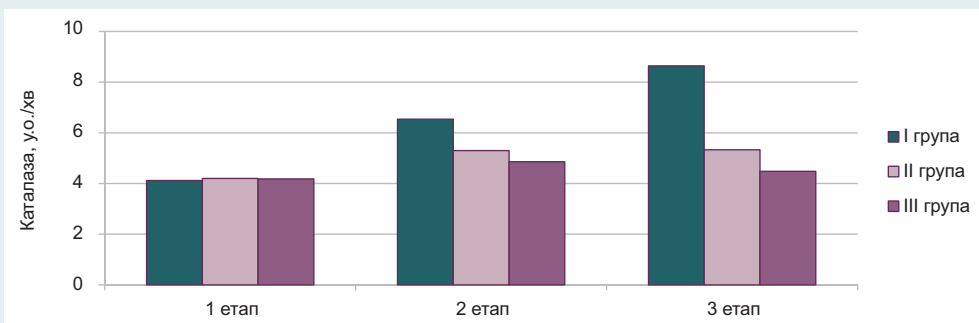


Рис. 4. Рівень каталази на етапах ортопедичного лікування залежно від методики лікування.

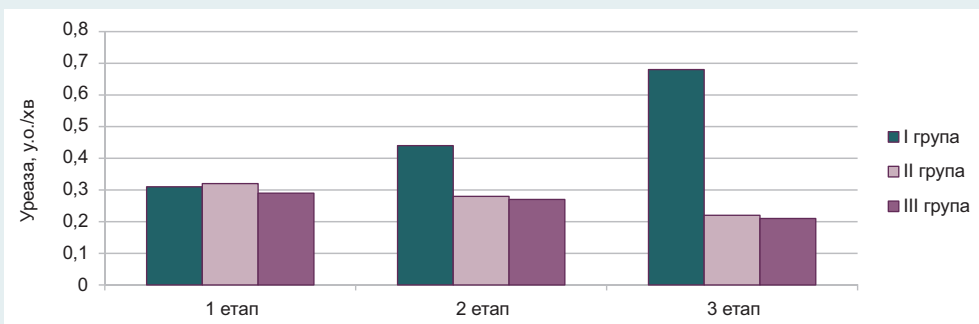


Рис. 5. Рівень уреазы на етапах ортопедичного лікування залежно від методики лікування.

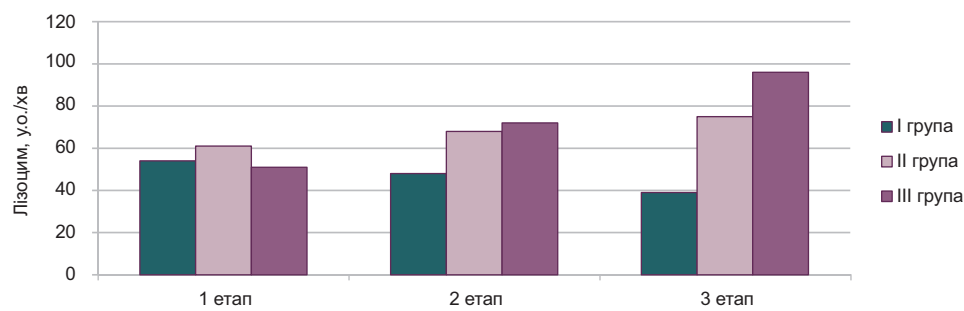


Рис. 6. Рівень лізоциму на етапах ортопедичного лікування залежно від методики лікування.

Однак уже на II етапі відзначили вірогідну відмінність між I і II та між I і III групами пацієнтів на рівні $p < 0,01$. Так, показники I групи становили $0,44 \pm 0,03$ у.о./хв, II – $0,28 \pm 0,01$ у.о./хв, а III – $0,27 \pm 0,04$ у.о./хв. На III етапі протезування в пацієнтів контрольної групи вміст уреазі продовжував збільшуватися та становив $0,68 \pm 0,01$ у.о./хв, а у пацієнтів II і III груп спостерігали зменшення показника до $0,22 \pm 0,01$ у.о./хв і $0,12 \pm 0,02$ у.о./хв відповідно. Вірогідну різницю за рівнем уреазі в ротовій рідині встановили між пацієнтами I і II та I і III груп на третьому етапі на рівні $p < 0,001$, що свідчить про позитивний вплив запропонованих методів лікування на стан ферментативного ланцюга ОГ.

Рівень лізоциму (рис. 6) на I етапі дослідження варіював від 51 ± 4 у.о./хв до 64 ± 4 у.о./хв і вірогідно не відрізнявся в усіх групах дослідження. На другому етапі зафіксували вірогідну ($p < 0,05$) відмінність між I та II групою, значення яких становили 48 ± 3 у.о./хв і 68 ± 7 у.о./хв відповідно, а також відмінність на рівні $p < 0,001$ між I та III групою, оскільки показник III групи дорівнював 72 ± 5 у.о./хв. На третьому етапі ортопедичного лікування ситуація в I групі дослідження погіршувалась надалі, показник лізоциму знижувався до 39 ± 5 у.о./хв, а в пацієнтів II групи спостерігали його підвищення до 75 ± 6 у.о./хв; у III групі визначили стабілізацію показника – 96 ± 4 у.о./хв.

Отже, зафіксували вірогідну відмінність між показниками I та II групою і I та III групою на рівні $p < 0,001$, а також між II та III групою на рівні $p < 0,01$, що переконливо свідчить про перевагу комплексного лікування із застосуванням удосконаленої методики із паралельним застосуванням препарату гіалуронової кислоти та кверцетину.

Обговорення

У попередніх дослідженнях, що спрямовані на підвищення якості лікування тимчасовими незнімними конструкціями зубних протезів, вивчали вплив методики препарування на імуніометаболічний профіль пацієнтів і залежність його від обсягу протезування [2,10]. Виявили, що застосування методики препарування з символом уступу дає можливість отримати не тільки високий естетичний ефект, але й доволі якісну біологічну інтеграцію незнімних ортопедичних конструкцій у зубощелепну систему. Але зі збільшенням одиниць конструкції компенсаторна реакція організму поєднувалася з чималим підвищенням рівня секреторного імуноглобуліну, що свідчить про істотніші імуніометаболічні зміни та визначає потребу

в застосуванні антиоксидантних засобів, що і визначило необхідність наступних досліджень [11–13]. Узагальнений аналіз імуніометаболічних змін у пацієнтів груп дослідження на етапах лікування показав, що порівняно з початковими показниками на другому етапі (після встановлення ТК) відбувається збільшення вмісту майже всіх показників, що характеризують активацію ферментативного ланцюга ОГ СОПР. Найбільш інформативним є збільшення відносного рівня каталази як індикатора функціональної перебудови та активації ферментативного ланцюга. На третьому етапі (після встановлення НОК) найбільш інформативними є зміни рівня вмісту ГВ і лізоциму. Відзначимо, що в контрольній групі пацієнтів (із застосуванням стандартної методики) результати за всіма параметрами погіршувалися з кожним наступним етапом, під час застосування удосконаленої методики показники вірогідно були стабільнішими, а при додаванні до удосконаленої методики препаратів гіалуронової кислоти та кверцетину, тобто у III групі, зафіксували позитивну динаміку й остаточну стабілізацію процесів ОГ.

Висновки

1. На різних етапах ортопедичного лікування здійснили порівняльне оцінювання імуніометаболічного профілю пацієнтів, яких поділили на три групи: у першій групі лікування виконали за стандартною методикою, у другій – за удосконаленою, у третій – за удосконаленою методикою та додатковим застосуванням гіалуронової кислоти та кверцетину. Виявили незадовільні результати та підвищення показників імуніометаболічного профілю в пацієнтів I групи.

2. Шляхом поєднаного застосування удосконаленої методики протезування та препаратів гіалуронової кислоти та кверцетину довели найбільшу ефективність цього методу. На основі експериментально-клінічних результатів можна стверджувати, що саме комплексний підхід до проблеми впливу залишкового мономера на імуніометаболічний профіль пацієнтів під час ортопедичного лікування незнімними тимчасовими конструкціями є найбільш ефективним.

Перспективи подальших досліджень із питань комплексної терапії на етапах ортопедичного лікування очевидні й пов'язані з вивченням поєднаного застосування препаратів гіалуронової кислоти та кверцетину на адаптацію протезного ложа при протезуванні знімними ортопедичними конструкціями та вплив такого методу лікування на якість життя пацієнтів.

Конфлікт інтересів: відсутній.

Conflicts of interest: authors have no conflict of interest to declare.

Надійшла до редакції / Received: 24.04.2019

Після доопрацювання / Revised: 14.05.2019

Прийнято до друку / Accepted: 31.05.2019

Відомості про авторів:

Возний О. В., д-р мед. наук, доцент, зав. каф. терапевтичної, ортопедичної та дитячої стоматології, Запорізький державний медичний університет, Україна.

Хлисту́н Н. Л., канд. мед. наук, асистент каф. стоматології, Харківський національний медичний університет, Україна.

Доля А. В., канд. мед. наук, асистент каф. ортопедичної стоматології, Харківський національний медичний університет, Україна.

Ющенко П. Л., канд. мед. наук, асистент каф. ортопедичної стоматології, Харківський національний медичний університет, Україна.

Ярова А. В., канд. мед. наук, асистент каф. ортопедичної стоматології, Харківський національний медичний університет, Україна.

Сведения об авторах:

Возный А. В., д-р мед. наук, доцент, зав. каф. терапевтической, ортопедической и детской стоматологии, Запорожский государственный медицинский университет, Украина.

Хлысту́н Н. Л., канд. мед. наук, ассистент каф. стоматологии, Харьковский национальный медицинский университет, Украина.

Доля А. В., канд. мед. наук, ассистент каф. ортопедической стоматологии, Харьковский национальный медицинский университет, Украина.

Ющенко П. Л., канд. мед. наук, ассистент каф. ортопедической стоматологии, Харьковский национальный медицинский университет, Украина.

Яровая А. В., канд. мед. наук, ассистент каф. ортопедической стоматологии, Харьковский национальный медицинский университет, Украина.

Information about authors:

Voznyi O. V., MD, PhD, DSc, Associate Professor. Head of the Department of Therapeutic, Orthopedic and Pediatric Dentistry, Zaporizhzhia State Medical University, Ukraine.
Khllystun N. L., MD, PhD, Assistant of the Department of Dentistry, Kharkiv National Medical University, Ukraine.

Dolia A. V., MD, PhD, Assistant of the Department of Orthopedic Dentistry, Kharkiv National Medical University, Ukraine
Yushchenko P. L., MD, PhD, Assistant of the Department of Orthopedic Dentistry, Kharkiv National Medical University, Ukraine.

Yarova A. V., MD, PhD, Assistant of the Department of Orthopedic Dentistry, Kharkiv National Medical University, Ukraine.

Список літератури

- [1] Бидя В. И. Клинико-технологические особенности восстановления дефектов зубных рядов мостовидными зубными протезами (часть 2). *Стоматолог*. 2018. №9. С. 50–57.
- [2] Голік В. П., Янішен І. В., Ярова А. В. Оцінка впливу на імунологічний профіль пацієнтів на етапах ортопедичного лікування незнімними зубними протезами. *Український медичний альманах*. 2014. Т. 17. №2. С. 22–25.
- [3] Голік В. П., Ярова А. В., Погоріла А. В. Оцінка впливу ортопедичного лікування незнімними протезами з застосуванням тимчасових коронок на імуніометаболічний профіль пацієнтів. *Стоматологінфо*. 2014. №3. С. 34–37.
- [4] Обробка даних та аналіз результатів клінічних випробувань лікарських засобів / В. О. Жмуров та ін. *Український медичний часопис*. 2014. №6. С. 34–38.
- [5] Згонник О. С. Сравнительная оценка физико-механических свойств некоторых стоматологических пластмасс. *Український стоматологічний альманах*. 2014. №1. С. 4–6.
- [6] Кислова О. В., Сапатов А. Л., Купновицька І. Г. Корекція ендотеліальної дисфункції, викликаної впливом γ -опромінення, за

допомогою розчинного та ліпосомального кверцетину. *Фізіологічний журнал*. 2017. Т. 53. №3. С. 78–81.

- [7] Лапач С. Н., Губенко А. В., Бабич П. Н. Статистические методы в медико-биологических исследованиях с внедрением EXCEL. Москва : Морион, 2014. 408 с.
- [8] Лишук В. А. Информатизация клинической медицины. *Клиническая информатика и телемедицина*. 2004. Т.1. №1. С. 17–27.
- [9] Ярова С. П., Буток Д. В., Вахид Хаджи Сафар. Результаты применения Энтеросгеля при лечении воспалительных заболеваний пародонта. *Современная стоматология*. 2014. №3. С. 54–55.
- [10] Оцінка впливу ортопедичного лікування незнімними зубними протезами з застосуванням тимчасових коронок на імуніометаболічний профіль пацієнтів / І. В. Янішен та ін. *Стоматологінфо*. 2014. №11. С. 34–37.
- [11] Ортопедичне лікування незнімними зубними протезами з застосуванням тимчасових коронок та оцінка впливу на імуніометаболічний профіль пацієнтів / І. В. Янішен та ін. *Вопросы экспериментальной и клинической стоматологии* : материалы науч.-практ. конф. з междунар. участием, г. Харьков, 10 февраля 2015 г. Харьков, 2015. С. 11–16.
- [12] Янішен І. В., Голік В. П., Ярова А. В. Клініко-орієнтовані технології якості ортопедичного лікування незнімними конструкціями: тимчасові коронки. Харків : Стиль-іздат., 2015. 136 с.
- [13] Ярина І. М. Дослідження впливу незнімних ортопедичних конструкцій на імуніометаболічний профіль пацієнтів. *Вісник проблем біології і медицини*. 2018. Вип. 4. Т. 2(147). С. 368–372. doi: 10.29254/2077-4214-2018-4-2-147-368-372
- [14] Temperature rise during polymerization of three different provisional materials / S. H. Altintas et al. *Clin. Oral. Investig.* 2008. Vol. 12. Issue 3. P. 283–286. doi: 10.1007/s00784-007-0163-7
- [15] Employment of functional tests in multivariable modeling of plastic dentures in patients with complete absence of teeth / I. V. Yanishen, et al. *Medical Education*. 2017. Issue 12 (2). Vol. 51. P. 1494–1498.
- [16] Experimental justification of a method-of-choice to protect the receptor apparatus of the teeth, supporting a non-removable design denture / I. Yanishen et al. *GEORGIAN MEDICAL NEWS*. 2019. Vol. 286. P. 36–39.

References

- [1] Bida, V. I. (2018) Kliniko-tehnologicheskie osobennosti vosstanovleniya defektov zubnykh ryadov mostovidnymi zubnymi protezami (chast' 2) [Clinical and technological features of the restoration of defects of the dentition bridges dentures (part 2)]. *Stomatolog*, 9, 50–57. [in Russian].
- [2] Holik, V. P., Yanishen, I. V., & Yarova, A. V. (2014) Otsinka vplyvu na imunolohichnyi profil patsientiv na etapakh ortopedychnoho likuvannya neznimnyimi zubnymi protezamy [Evaluation of the influence on the immunological profile of patients in the stages of orthopedic treatment with non-removable dentures]. *Ukrainskyi medychnyi almanakh*, 17(2), 22–25. [in Ukrainian].
- [3] Holik, V. P., Yarova, A. V., & Pohorila, A. V. (2014) Otsinka vplyvu ortopedychnoho likuvannya neznimnyimi protezamy z zastosuvanniam tymchasovykh koronok na imunometabolichnyi profil patsientiv [Estimation of the influence of orthopedic treatment with non-removable dentures with the use of temporary crowns on the immune metabolic profile of patients]. *Stomatolohinfo*, 3, 34–37. [in Ukrainian].
- [4] Zhmurov, V. O., Mal'tsev, V. I., Yefimtseva, T. K., & Kovtun, L. I. (2014) Obrobka danykh ta analiz rezul'tativ klinichnykh viprobuvan likarskykh zasobiv [Data processing and analysis of the results of clinical trials of drugs]. *Ukrainskyi medychnyi chasopys*, 6, 34–38. [in Ukrainian].
- [5] Zgonnik, O. S. (2014) Sravnitel'naya ocenka fiziko-mekhanicheskikh svoystv nekotorykh stomatolohicheskikh plastmass [Comparative evaluation of the physico-mechanical properties of some dental plastics]. *Ukrainskyi stomatolohichnyi almanakh*, 1, 4–6. [in Russian].
- [6] Kyslova, O. V., Sapaty, A. L., & Kupnovytska, I. G. (2017) Korektsiia endotelialnoi dysfunktsii, vylykanoi vplyvom γ -oprominennia, za dopomohoiu rozchinnoho ta liposomalnoho kvartsetynu [Correction of endothelial dysfunction caused by γ -irradiation by soluble and liposomal quercetin]. *Fiziolohichnyi zhurnal*, 53(3), 78–81. [in Ukrainian].
- [7] Lapach, S. N., Gubenko, A. V., & Babich, P. N. (2014) *Statisticheskie metody v mediko-biologicheskikh issledovaniyakh s vnedreniem EXCEL* [Statistical methods in biomedical research with the introduction EXCEL]. Moscow: Morion. [in Russian].
- [8] Lishuk, V. A. (2014) Informatizaciya klinicheskoy mediciny [Informatization in clinical medicine]. *Klinicheskaya informatika i telemedicina*, 1(1), 17–27. [in Russian].
- [9] Yarova, S. P., Butuk, D. V., Vakhid Khadzi Safar (2014) Rezul'taty primeneniya enterosgelya pri lechenii vospalitel'nykh zabolevaniy parodonta [The results of using Enterosgel in the treatment of inflammatory periodontal diseases]. *Sovremennaya stomatologiya*, 3, 54–55. [in Russian].

- [10] Yanishen, I. V., Golik, V. P., Yarova, A. V., Pogorila, A. V. (2014) Otsinka vplyvu ortopedychnoho likuvannia neznimnymi zubnymi protezamy z zastosuvanniam tymchasovykh koronok na imunolohichnii profil patsientiv [Evaluation of the influence of orthopedic treatment with non-removable dentures with the use of temporary crowns on the immune-metabolic profile of patients]. *Stomatologinfo*, 11, 34–37. [in Ukrainian].
- [11] Yanishen, I. V., Golik, V. P., Yarova, A. V., & Yaryna, I. M. (2015) Orthopedychno likuvannia neznimnymi zubnymi protezamy z zastosuvanniam tymchasovykh koronok ta otsinka vplyvu na imunolohichnii profil patsientiv [Orthopedic treatment of non-removable dentures with the use of temporary crowns and an assessment of the impact on the immune-metabolic profile of patients]. *Voprosy e'ksperimental'noj i klinicheskoy stomatologii* Proceedings of the Scientific and Practical Conference with International the participation, (P. 11–16). Kharkiv. [in Ukrainian].
- [12] Yanishen, I. V., Holik, V. P., & Yarova, A. V. (2015) *Kliniko-orientovani tekhnologii yakosti ortopedychnogo likuvannia neznimnymi konstruktsiiami: tymchasovi koronky* [Clinical-oriented technologies of quality of orthopedic treatment with non-removable structures: temporary crowns]. Kharkiv: Styl-izdat. [in Ukrainian].
- [13] Yarina, I. M. (2018) Doslidzhennia vplyvu neznimnykh orthopedychnykh konstruktsii na imunolohichnyi profil patsientiv [Investigation of the effect of non-removable orthopedic structures on the patient's immune-metabolic profile]. *Visnyk problem biolohii i medytsyny*, 4(2), 368–372. [in Ukrainian]. doi: 10.29254/2077-4214-2018-4-2-147-368-372
- [14] Altintas, S. H., Yondem, I., Tak, O., & Usumez, A. (2008) Temperature rise during polymerization of three different provisional materials. *Clin. Oral. Investig*, 12(3), 283–286. [in Ukrainian]. doi: 10.1007/s00784-007-0163-7
- [15] Yanishen, I. V., Krychka, N. V., Diudina, I. L., Biriukova, M. M., & Kuznetsov, R. V. (2017) Employment of functional tests in multivariable modeling of plastic dentures in patients with complete absence of teeth. *Medical Education*, 12(2), 51. 1494–1498.
- [16] Yanishen, I., Diudina, I., Krychka, N., Diieva, T., Kuznetsov, R. (2019) Experimental justification of a method-of-choice to protect the receptor apparatus of the teeth, supporting a non-removable design denture. *Georgian Medical News*, 286, 36–39.

Вплив базисної комплексної дворічної терапії на показники пізнього ремоделювання лівого шлуночка та профілактику виникнення кардіоваскулярних подій у хворих після перенесеної нестабільної стенокардії в поєднанні з артеріальною гіпертензією

О. В. Денесюк*^{B,C,D}, В. І. Денесюк^{A,E,F}

Вінницький національний медичний університет імені М. І. Пирогова, Україна

A – концепція та дизайн дослідження; B – збір даних; C – аналіз та інтерпретація даних; D – написання статті; E – редагування статті; F – остаточне затвердження статті

Ключові слова:
нестабільна стенокардія, ремоделювання серця, лікування.

Патологія. – 2019. – Т. 16, № 2(46). – С. 270–275

DOI:
10.14739/2310-1237.2019.2.177198

***E-mail:**
elena.denesyuk@gmail.com

Мета роботи – визначити вплив базисного комплексного дворічного лікування на показники пізнього ремоделювання лівого шлуночка (ЛШ) і кардіоваскулярні події у хворих після перенесеної нестабільної стенокардії (НС) у поєднанні з артеріальною гіпертензією (АГ).

Матеріали та методи. Обстежили 144 хворих, які перенесли епізод гострого коронарного синдрому (ГКС) на тлі артеріальної гіпертензії (АГ), віком 41–67 років. Хворі перебували на лікуванні в інфарктному відділенні МКЛ № 1 м. Вінниці. Серед залучених у дослідження хворих на НС в 59,7 % випадків в анамнезі був інфаркт міокарда (ІМ). Тривалість АГ становила в середньому 9,3 року, хронічної ІХС – 6,4 року; систолічний АТ – $163,2 \pm 1,50$ мм рт. ст., діастолічний АТ – $101,1 \pm 0,67$ мм рт. ст. Хворим здійснили загальноклінічне обстеження, ЕКГ, ЕхоКГ в М і В режимах, визначили ліпідний спектр крові і тропонін І для виключення інфаркту міокарда. Обстеження виконали до лікування, через 6, 12 і 24 місяці. Базисне комплексне лікування проводили впродовж 2 років, включало периндоприл у дозі 5–10 мг/добу, бісопролол 5–10 мг/добу, аторвастатин 20 мг/добу, ацетилсаліцилову кислоту 75 мг/добу.

Результати. У обстежених хворих, які перенесли НС на тлі АГ, до лікування концентричну гіпертрофію лівого шлуночка (ГЛШ) за Genau визначали в 40,3 % випадків, ексцентричну – в 58,3 %, концентричне ремоделювання – в 1,4 %. Через 2 роки спостереження питома вага концентричної ГЛШ зменшилась, а ексцентричної збільшилась.

У хворих, які перенесли НС на тлі АГ, до лікування І (початковий) ступінь ГЛШ встановили в 6,3 % випадків, ІІ (помірний) – у 26,4 %, ІІІ (значний) – в 66,7 %. У результаті здійсненого дворічного базисного комплексного лікування відсоток хворих з ІІІ (значним) ступенем ГЛШ суттєво зменшився внаслідок поступового переходу в ІІ (помірний) та І (початковий) ступінь пізнього ремоделювання ЛШ. Аналізуючи частоту кардіоваскулярних подій, встановили: дворічна смертність становила 2,1 %, повторний нефатальний ІМ зареєстровано в 10,4 % випадків.

Висновки. У хворих, які перенесли НС на тлі АГ, дворічне базисне комплексне антиремоделювальне лікування супроводжувалося переходом у низці випадків концентричного в ексцентричне ремоделювання ЛШ і зменшенням ризику розвитку кардіоваскулярних подій.

Ключевые слова:
нестабильная стенокардия, ремоделирование сердца, лечение.

Патология. – 2019. – Т. 16, № 2(46). – С. 270–275

Влияние базисной комплексной двухлетней терапии на показатели позднего ремоделирования левого желудочка и профилактику возникновения кардиоваскулярных событий у больных после перенесенной нестабильной стенокардии в сочетании с артериальной гипертензией

Е. В. Денесюк, В. И. Денесюк

Цель работы – определить влияние базисного комплексного двухлетнего лечения на показатели позднего ремоделирования левого желудочка (ЛЖ) и кардиоваскулярные события у больных после перенесенной нестабильной стенокардии (НС) на фоне артериальной гипертензии (АГ).

Материалы и методы. Обследовали 144 больных, перенесших эпизод острого коронарного синдрома (ОКС) на фоне АГ, в возрасте 41–67 лет. Пациенты находились на лечении в инфарктном отделении ГКБ № 1 г. Винницы. Среди включенных в исследование больных с НС в 59,7 % случаев в анамнезе был инфаркт миокарда (ИМ). Продолжительность АГ составляла 9,3 года, хронической ИБС – 6,4 года; систолическое АД – $163,2 \pm 1,50$ мм рт. ст., диастолическое АД – $101,1 \pm 0,67$ мм рт. ст. Больным проводили общее клиническое обследование, ЭКГ, ЭхоКГ, в М и В режимах, определение липидного спектра крови и тропонина І для исключения инфаркта миокарда. Обследование выполняли до лечения, через 6, 12, и 24 месяцев. Базисное комплексное лечение проводили в течение 2 лет, оно предусматривало прием периндоприла в дозе 5–10 мг/сут., бисопролола 5–10 мг/сут., аторвастатина 20 мг/сут., ацетилсалициловой кислоты – 75 мг/сут.

Результаты. У больных, перенесших НС на фоне АГ, до лечения концентрическая гипертрофия левого желудочка (ГЛЖ) по Genau отмечена в 40,3 % случаев, эксцентрическая – в 58,3 %; концентрическое ремоделирование – в 1,4 % случаев. После проведенного базисного комплексного лечения удельный вес больных с концентрической ГЛЖ уменьшился, а с эксцентрической ГЛЖ увеличился.

У больных, перенесших ИС на фоне АГ, до лечения I (начальная) степень ГЛЖ установлена в 6,3 %, II (умеренная) – в 26,4 %, III (значительная) – в 66,7 % случаев. После базисного комплексного лечения III (значительная) степень ГЛЖ существенно уменьшилась за счет перехода во II и даже I степень позднего ремоделирования ЛЖ. При изучении кардиоваскулярных событий в течение 2 лет установлено, что смертность составила 2,1 %, повторный нефатальный ИМ зарегистрирован в 10,4 % случаев.

Выводы. У больных, перенесших ИС на фоне АГ, базисное двухлетнее комплексное антиремоделирующее лечение приводит к переходу в ряде случаев концентрического в эксцентрическое позднее ремоделирование ЛЖ и уменьшению развития кардиоваскулярных событий.

Influence of basic complex two-year therapy on indicators of late remodeling of the left ventricle and prophylaxis of the occurrence of cardiovascular events in patients after unstable angina combined with arterial hypertension

O. V. Denesiuk, V. I. Denesiuk

The purpose of the study was to determine the effect of basic complex biennial treatment on the parameters of late remodeling of the left ventricle (LV) and cardiovascular events in patients after unstable angina (UA) in combination with arterial hypertension (AH).

Materials and methods. A total of 144 patients with unstable angina in combination with arterial hypertension, at the age of 41–67 years, who were treated in the infarct department of City Clinical Hospital № 1 in Vinnytsya, who had a history of myocardial infarction in 59.7 % of cases, were examined. The duration of hypertension was 9.3 years on average, chronic CHD – 6.4 years; systolic blood pressure – 163.2 ± 1.50 mm Hg, diastolic blood pressure – 101.1 ± 0.67 mm Hg. The patients underwent general clinical examination, ECG, echocardiography in M- and B-regimens, lipid blood spectrum and troponin I. The examinations were carried out before treatment, after 6, 12 and 24 months. Basic complex treatment was carried out for two years with perindopril 5–10 mg/day, bisoprolol 5–10 mg/day, atorvastatin 20 mg/day and acetylsalicylic acid 75 mg/day.

Results. In the examined patients after the UA in combination with hypertension before the treatment concentric left ventricular hypertrophy (LVH) according to A. Genau was determined in 40.3 %, eccentric – in 58.3 %, concentric remodeling – in 1.4 %. After conducting the basic comprehensive treatment, the concentric LVH decreased and the eccentric increased.

In patients after UA in combination with hypertension before treatment I (initial) degree of LVH was determined in 6.3 %, II (moderate) – 26.4 %, III (significant) – in 66.7 %. After the basic comprehensive treatment, the third (significant) level of LVH significantly decreased due to the gradual transition to the second and the first stage of late remodeling of the LV. While studying the development of cardiovascular events it was found, that two years mortality was 2.1 %, recurrent not fatal myocardial infarction was registered in 10.4 % of cases.

Conclusions. In patients after the UA in combination with hypertension conducted two-year basic complex antiremodeling treatment was accompanied in a number of cases by the transition of concentric remodeling of LV to the eccentric one and a reduction in risk of cardiovascular events development.

Key words:

unstable angina pectoris, cardiac remodeling, treatment.

Pathologia

2019; 16 (2), 270–275

Гострий коронарний синдром (ГКС), до якого належать інфаркт міокарда (ІМ) та нестабільна стенокардія (НС), – одна з найбільш актуальних проблем сучасної кардіології. Незважаючи на те, що діагностика, лікування ГКС покращилися за останні десятиріччя, захворюваність і смертність у багатьох країнах залишаються високими.

Відомо, що ГКС майже в 60–70 % випадків поєднується з артеріальною гіпертензією (АГ). При поєднанні АГ та ІХС дуже часто виникає гіпертрофія лівого шлуночка (ГЛШ), яка є самостійним фактором ризику розвитку різних серцево-судинних ускладнень. Ремоделювання лівого шлуночка характеризується виникненням його гіпертрофії, прогресуючим інтерстиціальним фіброзом, що збільшує навантаження на міокард, є фактором ризику патологічного ремоделювання серця. Ремоделювання ЛШ – це не тільки зміна форми і геометрії серця, але й низка біохімічних і нейрогуморальних процесів у міокарді [4].

Відомо, що ГЛШ спричиняє виникнення ІМ, стенокардії, гострої та хронічної серцевої недостатності (СН), різних аритмій серця, серцево-судинної та раптової смерті [1,3]. Доведено, що ГЛШ на перших етапах відіграє компенсаторну роль внаслідок тонуусу стінок міокарда ЛШ і підвищеного споживання кисню [1,4], а пізніше стає

незалежним фактором ризику різних ускладнень [2,3]. За даними Фремінгемського дослідження, ризик розвитку інсульту або ІМ у хворих на ІХС та АГ із ГЛШ у п'ятеро вищий, ніж у хворих без ГЛШ. ГЛШ, що зумовлена АГ, – беззаперечний фактор ризику розвитку раптової серцевої смертності (РСС), особливо в людей похилого віку, які мають надлишкову масу тіла, порушення толерантності до глюкози та генетичну схильність. Наявність на ЕКГ ознак ГЛШ на 33 % збільшує п'ятирічну смертність у чоловіків і на 25 % у жінок. Збільшення маси міокарда ЛШ (ММЛШ), за даними ЕхоКГ, асоціюється з розвитком РСС, а нормалізація АГ і зменшення ступеня ГЛШ знижують цей ризик [5].

Розрізняють раннє та пізнє ремоделювання ЛШ при різних варіантах ГКС (ІМ, НС) [2,3]. За даними фахової літератури, терміни ремоделювання ЛШ при ГКС можуть суттєво коливатись. Раннє ремоделювання ЛШ під час гострого ІМ може виникати в перші 3 тижні захворювання. Пізнє ремоделювання ЛШ при ГКС виникає після 3–4 тижнів. Процес пізнього ремоделювання ЛШ після перенесеного ІМ складний і залежить від великої кількості факторів, має індивідуальні особливості, тривалий перебіг і не завжди успішно лікується. Доведено, що в багатьох хворих у віддалений період після перенесеного ІМ виникає СН [2,4]. Структурно-функціональні зміни

Таблиця 1. Клінічна характеристика хворих, які перенесли НС на тлі АГ

Клінічна характеристика обстежених	Показник, одиниці вимірювання	Хворі, які перенесли НС на тлі АГ, n = 144
Чоловіки	n	144
Середній вік, роки	M ± m	55,3 ± 0,63
Перенесений ІМ в анамнезі	n %	86 59,7
Перенесено 2 і більше ІМ в анамнезі	n %	22 15,3
Тривалість ІХС, роки	M ± m	6,46 ± 0,46
Тривалість АГ, роки	M ± m	9,30 ± 0,64
Перенесений інсульт в анамнезі	n %	4 2,8
Хронічна аневризма серця	n %	16 11,1
Блокада лівої ніжки пучка Гіса	n %	6 4,2
Синусова тахікардія	n %	20 13,9
Шлуночкова екстрасистолія 2–5 градацій за класифікацією Лауна	n %	7 4,9
Систолічний АТ	M ± m, мм рт. ст.	163,20 ± 1,50
Діастолічний АТ	M ± m, мм рт. ст.	101,10 ± 0,67
СН за класифікацією NYHA I–II функціональних класів	n %	22 15,3
СН за класифікацією NYHA III функціонального класу	n %	122 84,7

серцевого м'яза захоплюють одночасно уражені та інтактні ділянки міокарда, характеризуються фазовим перебігом адаптивних, надалі – дезадаптивних процесів [2,3]. При дезадаптивному перебігу ремоделювання ЛШ порушується гемодинаміка, зростають кінцево-систолічний і кінцево-діастолічний об'єми, виникають ускладнення, як-от СН, повторний ІМ, кардіальна смерть, різні аритмії серця [3,4].

Отже, поєднання ушкодження ранніх і пізніх механічних і нейрогуморальних впливів при ГКС призводить до структурної перебудови ЛШ: дилатації порожнин, стоншення стінок, гіпертрофії неушкоджених ділянок міокарда, міокардіального фіброзу.

Для корекції ГЛШ при АГ використовують різні антигіпертензивні препарати. Однак кращими із них є ІАПФ і блокатори рецепторів ангіотензину II [3,4]. Однак нині недостатньо з'ясовано вплив антигіпертензивних препаратів на різні ступені регресу ГЛШ у хворих на ГКС, особливо НС, на тлі АГ [4].

Мета роботи

Визначити ефективність впливу дворічного базисного комплексного лікування на показники пізнього ремоделювання серця та кардіоваскулярні події у хворих, які перенесли НС на тлі АГ.

Матеріали і методи дослідження

Обстежили 144 хворих, які перенесли НС на тлі АГ. Пацієнти перебували на лікуванні в інфарктному відділенні МКЛ № 1 м. Вінниці. Середній вік хворих становив 55,3 року. Клінічна характеристика обстежених хворих наведена в таблиці 1.

Перенесений ІМ в анамнезі визначили в 86 (59,7 %) пацієнтів, інсульт – у 2,8 % випадків. Тривалість ХІБС становила 6,46 ± 0,46 року, АГ – 9,30 ± 0,64 року, хронічну аневризму серця діагностували у 16 (11,1%) хворих, блокаду лівої ніжки пучка Гіса – в 6 (4,2 %), синусову тахікардію – в 20 (13,9%), шлуночкову екстрасистолію – в 7 (4,9 %), СН I–III функціональних класів за класифікацією NYHA – у 100 %. Систолічний АТ становив 163,20 ± 1,50 мм рт. ст., діастолічний – 101,10 ± 0,67 мм рт. ст. Отже, в обстежених хворих виявили суттєві зміни системи кровообігу з розвитком різних ускладнень під час їх перебування в інфарктному відділенні.

Хворим здійснили загальноклінічне обстеження, ЕКГ, ЕхоКГ у М, В режимах, визначили ліпідний спектр крові, тропонін I для виключення гострого ІМ. Повторні обстеження виконали через 6, 12, 24 місяців.

Стандартне комплексне лікування включало інгібітор ангіотензинперетворювального ферменту (ІАПФ) периндоприл у дозі 5–10 мг/добу, бета-аденоблокатор (БАБ) бісопролол 5–10 мг/добу, гіполіпідемічний препарат аторвастатин 20 мг/добу, антитромбоцитарний препарат ацетилсаліцилову кислоту 75 мг/добу. Лікування тривало 2 роки. За показаннями призначали пролонговані нітрати, прями антикоагулянти, седативні препарати, діуретики.

Статистичне опрацювання результатів здійснювали, застосовуючи пакет програм Statistica 5.5 (ліцензійний № AXXR910A374605FA). Нормальність розподілу кількісних ознак аналізували за допомогою тесту Шапіро–Уїлка. Дані описової статистики наведені як середнє арифметичне та похибка середньої величини (M ± m), оскільки показники мали нормальний розподіл. Порівняння показників у групах виконали, застосовуючи критерій Стюдента. Усі статистичні тести були двобічними, значущим вважали рівень p < 0,05.

Результати

Автори вираховували всі показники ЕхоКГ, які висвітлені в раніше опублікованих роботах, і для зменшення цифрового матеріалу зосередилися на показниках ремоделювання ЛШ. ГЛШ, за сучасними поглядами, має вирішальне значення в розвитку та перебігу більшості серцево-судинних захворювань.

Вплив антиремоделювальної базисної терапії в обстежених хворих на типи ГЛШ за Genau наведені в таблиці 2.

Наведені у таблиці 2 дані свідчать: у хворих, які перенесли НС на тлі АГ, до лікування концентричну ГЛШ визначали у 40,3 % (n = 58) випадків, ексцентричну ГЛШ – у 58,3 % (n = 84), концентричне ремоделювання – у 1,4 % (n = 2) випадків. Доцільно підкреслити, що загалом серед обстежених пацієнтів ГЛШ встановили в 98,6 % випадків, а концентричне ремоделювання – в 1,4 %.

У хворих, які перенесли НС на тлі АГ, скоротлива здатність лівого шлуночка до лікування, за даними величини ФВ ЛШ, порівняно з групою контролю, була вірогідно знижена (p < 0,01).

Отже, у хворих, які перенесли НС на тлі АГ, під час вивчення особливостей ремоделювання ЛШ встановили переважання питомої ваги ексцентричної над концен-

тричною ГЛШ на тлі зниження його інотропної функції порівняно з групою контролю.

Для лікування хворих, які перенесли НС на тлі АГ, застосували стандартну комплексну медикаментозну терапію протягом 2 років, що рекомендована Європейською та Українською асоціаціями кардіологів. Лікування передбачало вживання ІАПФ периндоприлу в дозі 5–10 мг/добу, БАБ приймання 5–10 мг/добу, гіполіпідемічного препарату аторвастатину 20 мг/добу та антитромбоцитарного препарату ацетилсаліцилової кислоти 75 мг/добу.

Під впливом лікування питома вага хворих із концентричною ГЛШ через 6, 12 і 24 місяців поступово зменшувалась, а з ексцентричною ГЛШ зростала. Динаміка типів ремоделювання серця за Geau у хворих, які перенесли НС на тлі АГ, під впливом дворічного базисного комплексного медикаментозного лікування наведена в таблиці 2.

Поряд з аналізом типів ГЛШ за Geau заслуговує на увагу вивчення ступенів ГЛШ, що може доповнювати наведену інформацію про розвиток і регрес ГЛШ. Запропонували власні критерії визначення ступенів ГЛШ за даними ЕхоКГ при ССЗ [Патент на корисну модель О. В. Денесюк і співавт. №86395] [8].

Динаміка ступенів ГЛШ у хворих, які перенесли НС на тлі АГ, під впливом дворічного базисного комплексного медикаментозного лікування наведена в таблиці 3.

В обстежених хворих до лікування I (початковий) ступінь ГЛШ визначили в 6,3 % (n = 9) випадків, II (помірний) – у 26,4 % (n = 38), III (значний) – в 67,3 % (n = 97). Результати свідчать, що в цих пацієнтів пізніше ремоделювання ЛШ характеризувалося високим ступенем змін міокарда. У хворих, які перенесли НС на тлі АГ, через 6, 12, 24 місяців виявили поступове зменшення високого ступеня пізнього ремоделювання ЛШ шляхом переходу його в менш виражені ступені. Внаслідок цього питома вага хворих із помірним і початковим ступенями ремоделювання ЛШ вірогідно зростала.

Вплив антиремоделювальної терапії в обстежених хворих на розвиток кардіоваскулярних подій наведений у таблиці 4.

У хворих, яких обстежили, визначили таку динаміку кардіоваскулярних подій (табл. 4): серцево-судинна смертність у хворих, які перенесли НС на тлі АГ, у перший рік спостереження становила 1,8 % (n = 2), у другий рік – 1,1 % (n = 1). Дворічна смертність становила 2,1 %.

Повторний нефатальний ІМ визначали у хворих найчастіше протягом перших 6 місяців – у 9 (6,3 %), рідше у друге півріччя – у 4 (3,5 %); загалом через 24 місяці – у 15 (10,4 %) хворих. Виникнення інсульту на тлі лікування спостерігали рідко, і через 24 міс він розвинувся у 3 (2,1 %) хворих. Однак найчастіше пацієнти надходили на повторне лікування у стаціонар з приводу прогресивної СН: через 6 міс. – 27,8 %, 12 міс. – 34,2 %, 24 міс. – 36,8 %. За 2 роки на повторне лікування в стаціонар потрапили 111 (77,1 %) хворих.

Відзначимо, що в обстежених із різним морфологічним субстратом спостерігали неоднакові процеси ремоделювання ЛШ. Під час розвитку післяінфарктного кардіосклерозу, що ускладнений ХСН III ФК за класифікацією NYHA, концентрична ГЛШ виникала у 48 (39,3 %) пацієнтів, ексцентрична ГЛШ – у 74 (60,7 %); ХСН I–II

Таблиця 2. Динаміка типів ремоделювання серця за Geau у хворих після перенесеної НС у поєднанні з АГ під впливом дворічного базисного комплексного медикаментозного лікування

Тип ГЛШ за Geau	Показник	До лікування	Через 6 міс.	Через 12 міс.	Через 24 міс.
ГЛШ відсутня	n	–	–	1	–
	%	–	–	1,0	–
Концентрична ГЛШ	n	58	36	23	14
	%	40,3	27,9	22,5	16,0
Ексцентрична ГЛШ	n	84	91	77	73
	%	58,3	70,5	75,5	83,0
Концентричне ремоделювання	n	2	2	1	1
	%	1,4	1,6	1,0	1,0
Загалом	n	144	129	102	88
	%	100,0	100,0	100,0	100,0

Таблиця 3. Динаміка ступенів ГЛШ у хворих, які перенесли НС на тлі АГ, під впливом дворічного базисного комплексного антиремоделювального медикаментозного лікування

Ступінь ГЛШ	Показник	До лікування	Через 6 міс.	Через 12 міс.	Через 24 міс.
ГЛШ відсутня	n	–	–	2	4
	%	–	–	2,0	4,6
I (початковий)	n	9	30	39	50
	%	6,3	23,3	38,2	56,8
II (помірний)	n	38	72	46	26
	%	26,4	55,8	45,1	29,5
III (значний)	n	97	27	15	8
	%	67,3	20,9	14,7	9,1
Загалом	n	144	129	102	88
	%	100,0	100,0	100,0	100,0

Таблиця 4. Вплив дворічного базисного комплексного антиремоделювального лікування у хворих, які перенесли НС на тлі АГ, на розвиток кардіоваскулярних подій

Первинні кінцеві точки	Показник	Через 6 міс., n = 144	Через 12 міс., n = 114	Через 24 міс., n = 87	Загалом за 24 міс., n = 144
Серцево-судинна смертність	n	–	2	1	3
	%	–	1,8	1,1	2,1
Виникнення нефатального ІМ	n	9	4	2	15
	%	6,3	3,5	2,3	10,4
Виникнення інсульту	n	2	1	–	3
	%	1,4	0,9	–	2,1
Повторна госпіталізація	n	40	39	32	111
	%	27,8	34,2	36,8	77,1

ФК – 10 (45,5 %) та 12 (54,5 %) пацієнтів відповідно. У групі хворих з анеризмою серця концентрична ГЛШ виникала в 6 (37,5 %) осіб, ексцентрична ГЛШ – в 10 (62,5 %). У пацієнтів, які перенесли 2 і більше ІМ, концентричну ГЛШ встановили у 9 (40,9 %), ексцентричну – в 13 (59,1 %). У групах хворих із розвитком ексцентричної ГЛШ порівняно з концентричною ГЛШ спостерігали вірогідне зниження ФВ ЛШ ($p < 0,05$). Отже, у хворих із післяінфарктним кардіосклерозом при розвитку анеризми серця, ХСН III ФК, а також 2 і більше перенесеними ІМ переважає ексцентричне ремоделювання ЛШ унаслідок збільшення порожнини ЛШ, що призводить до суттєвого зниження ФВ ЛШ.

У кожній з обстежених груп хворих, які перенесли ІМ, після дворічного комплексного лікування спостерігали прогресивне зменшення концентричного та наростання ексцентричного ремоделювання ЛШ.

Обговорення

Оцінюючи результати дослідження, необхідно відзначити: при гіпертонічній хворобі без ІХС більшість авторів частіше діагностують концентричну ГЛШ, а після перенесеної НС у поєднанні з АГ ексцентричну ГЛШ визначили на 18,2 % частіше, ніж концентричну. Вивчаючи вплив ГЛШ на розвиток ускладнень у РКД LIFE, доведено зв'язок між раптовою серцевою смертю та ГЛШ, яку визначали методом ЕКГ. У дослідженні VALIANT при виникненні ХСН у хворих у післяінфарктному періоді ризик смерті (зокрема і РСС) зростає пропорційно збільшенню ЛШ і виникненню концентричної ГЛШ [6]. Ознаки ремоделювання міокарда ЛШ після перенесеної НС протягом першого року виявляють переважно за типом ексцентричної ГЛШ, при вираженому ступені якого виникає шлуночкова екстрасистолія та тахікардія. У фаховій літературі наведені відомості, що дезадаптивний тип ремоделювання ЛШ хворих НС характеризується розвитком ексцентричної ГЛШ [2,3,12].

Результати, що отримали, свідчать: в обстежених хворих питома вага концентричної ГЛШ через 6, 12, 24 місяці поступово зменшувалась, а ексцентричної ГЛШ зростала. Цю динаміку можна пояснити тим, що зменшення концентричної ГЛШ зумовлено позитивним впливом призначеної терапії. Наростання ексцентричної ГЛШ відбувається під впливом підвищеного АТ, СН та інших ускладнень, в результаті чого розширюються порожнини серця та розвивається ексцентричне ремоделювання ЛШ, яке має спочатку компенсаторний, а в пізніх стадіях – декомпенсований характер, коли відбувається прогресування НС.

У хворих, які перенесли НС на тлі АГ, через 6, 12 і 24 місяців визначили поступове зменшення високого ступеня пізнього ремоделювання ЛШ унаслідок переходу його в менш виражені ступені, від чого відсоток помірного та початкового ступеня ремоделювання ЛШ підвищився. Результати дослідження свідчать про ефективність дворічної базисної комплексної антиремоделювальної терапії під час пізнього ремоделювання ЛШ, коли воно має частково компенсаторний характер.

В обстежених чоловіків, які перенесли НС на тлі АГ, серцево-судинна смертність через 2 роки після стандартної комплексної терапії становила тільки 2,1 %. У дослідженні [9] при вивченні впливу гендерних особливостей протягом 30,6 місяця показали, що у хворих після Q-ІМ із локалізацією на задній стінці ЛШ смертність від серцево-судинних причин у жінок статистично значущо перевищувала таку в чоловіків.

У нашому дослідженні у хворих, які перенесли НС на тлі АГ, на тлі дворічного лікування нефатальний ІМ виникав в 10,4 % хворих, а 77,1 % хворих потребували повторної госпіталізації. Можна вважати, що базисне комплексне антиремоделювальне лікування протягом 2 років призвело до зменшення кардіоваскулярних подій у хворих, які мали епізод ГКС (НС) на тлі АГ.

У фаховій літературі показано ефективність різних препаратів у профілактиці кардіальних подій у хворих на ІХС. У дослідженні SHIFT з'ясували, що при ССЗ із розвитком СН передусім зменшення частоти серцевих скорочень менше ніж 70 уд/хв при застосуванні БАБ призводить до збільшення виживання. Доведено, що ІАПФ запобігають розвитку, прогресуванню ХСН, хронічної хвороби нирок, викликають регрес ГЛШ і зменшують смертність [5]. Використання ІАПФ периндоприлу в комплексній терапії хворих після перенесеного ГКС упродовж року призводить до зменшення ознак ХСН, потреби в повторних госпіталізаціях при досягненні цільової ЧСС, АТ відповідно в 84 % та 72 % [7]. Поряд з тим з'являються поодинокі публікації, що у хворих, які отримують блокатори рецепторів ангіотензину II визначають вірогідне зниження серцево-судинних подій на 42 % порівняно з ІАПФ [11]. Останнім часом для лікування хворих високого та дуже високого ризику ускладнень системи кровообігу рекомендують застосовувати комбіновані препарати. Так, комплекс фіксованої комбінації лізиноприлу – амлодипіну та розувастатину – можна ефективно і безпечно використовувати в пацієнтів із високим і дуже високим серцево-судинним ризиком під час лікування АГ із гіперхолестеринемією [10].

У групах хворих, які перенесли ІМ, при розвитку хронічної аневризми серця, ХСН III ФК, 2 і більше перенесених ІМ визначали зменшення концентричного та наростання ексцентричного ремоделювання ЛШ. Отже, після дворічного комплексного лікування таких пацієнтів визначили наростання ексцентричної та зменшення концентричної ГЛШ унаслідок збільшення порожнини серця та розвитку пізнього ремоделювання серця. Є різні позиції щодо оцінювання результатів дослідження. На нашу думку, в таких хворих наростання ексцентричного пізнього ремоделювання ЛШ, коли ще частково збережена компенсаторна здатність серця і ФВ ЛШ зменшується до 40 %, ці зміни мають позитивний характер. Але при наростанні декомпенсації серця, прогресивному збільшенні клінічних симптомів СН і зниженні ФВ ЛШ до 20–30 % і збільшенні порожнини серця пізнє ремоделювання ЛШ має негативний характер і зумовлює погіршення прогнозу захворювання серця та розвитку смерті.

Висновки

1. У хворих, які перенесли НС на тлі АГ, концентричну ГЛШ до лікування визначили в 40,3 % випадків, ексцентричну – в 58,9 %, концентричне ремоделювання – в 1,4 %. Після дворічного базисного комплексного антиремоделювального лікування (бісопролол, периндоприл, аторвастатин, ацетилсаліцилова кислота) встановили зменшення випадків концентричної та наростання ексцентричної ГЛШ унаслідок розвитку пізнього ремоделювання серця.

2. У хворих, які перенесли НС на тлі АГ, після дворічного базисного комплексного антиремоделювального лікування визначили суттєве зменшення найбільш вираженого III (значного) ступеня ГЛШ і перехід його в II (помірний) та I (початковий) ступінь в результаті поступової позитивної динаміки ГЛШ.

3. Результати дослідження свідчать про високу ефективність базисної комплексної антиремоделювальної терапії в регресії ГЛШ і зниженні ризику розвитку несприятливих серцево-судинних подій: дворічна серцево-судинна смертність становила лише 2,1 %, частота повторного нефатального ІМ – 10,4 %. Незважаючи на позитивну динаміку пізнього субкомпенсованого ремоделювання ЛШ, частота повторної госпіталізації через 6, 12 та 24 місяців зростала, і через 2 роки після епізоду НС 77,1 % хворих потребували повторного лікування у стаціонарі.

Конфлікт інтересів: відсутній.

Conflicts of interest: authors have no conflict of interest to declare.

Надійшла до редакції / Received: 14.02.2019

Після доопрацювання / Revised: 13.05.2019

Прийнято до друку / Accepted: 30.05.2019

Відомості про авторів:

Денесюк О. В., канд. мед. наук, доцент каф. внутрішньої медицини № 3, Вінницький національний медичний університет імені М. І. Пирогова, Україна.

Денесюк В. І., д-р мед. наук, професор каф. внутрішньої медицини № 3, Вінницький національний медичний університет імені М. І. Пирогова, Україна.

Сведения об авторах:

Денесюк Е. В., канд. мед. наук, доцент каф. внутренней медицины № 3, Винницкий национальный медицинский университет имени Н. И. Пирогова.

Денесюк В. И., д-р мед. наук, профессор каф. внутренней медицины № 3, Винницкий национальный медицинский университет имени Н. И. Пирогова.

Information about authors:

Denesiuk O. V., MD, PhD, Associate professor of the Department of Internal Medicine № 3, National Pirogov Memorial Medical University, Vinnytsia, Ukraine.

Denesiuk V. I., MD, PhD, DSc, Professor of the Department of Internal Medicine № 3, National Pirogov Memorial Medical University, Vinnytsia, Ukraine.

Список літератури

- [1] Агмадова З. М., Каллаева А. Н. Особенности ремоделирования миокарда у больных с различными формами нестабильной стенокардии. *Кардиология*. 2014. Т. 54. №7. С. 9–16.
- [2] Бабий Л. Н., Строганова Н. П., Хоменко Ю. О. Раннее и позднее ремоделирование левого желудочка сердца у больных с успешной эндоваскулярной реканализацией инфарктообусловливающей венозной артерии. *Кардіохірургія та інтервенційна кардіологія*. 2015. №2. С. 26–32.
- [3] Біловол О. М., Кравчун П. П. Оцінка ознак та варіантів постінфарктного ремоделювання у хворих на постінфарктний кардіосклероз. *Український терапевтичний журнал*. 2015. №1. С. 37–40.
- [4] Денесюк В. І., Денесюк О. В. Развитие эндотелиальной дисфункции, ремоделювання судин та дисліпідемія у хворих на нестабільну стенокардію з коморбідною артеріальною гіпертензією. *Кровообіг та гемостаз*. 2012. №4. С. 57–61.
- [5] Лечение артериальной гипертензии у пациентов с ишемической болезнью сердца. АНА/ACC/ASH 2015. *Новости медицины и фармации*. 2015. №8(539). С. 22–26.
- [6] Мареев В. Ю., Мареев Ю. В. Методы профилактики внезапной сердечной смерти при хронической сердечной недостаточности. *Кардиология*. 2015. Т. 55. №9. С. 72–83.
- [7] Эффективность периндоприла в комплексной контролируемой амбулаторной терапии больных, перенесших острый коронарный синдром / И. Е. Мишина и др. *Consilium Medicum*. 2012. №10. С. 45–47.
- [8] Патент на корисну модель №86395. МПК(2013.01) А61В 5/00 Спосіб діагностики гіпертрофії лівого шлуночка з серцево-судинними захворюваннями / О. В. Денесюк та ін. Бюл. №24.
- [9] Целуйко В. И., Лозова Т. А., Марцовенко И. М. Гендерные особенности течения острого периода и долгосрочного прогноза больных

с инфарктом миокарда правого желудочка на фоне инфаркта миокарда с зубцом Q задней стенки левого желудочка. *Серце і судини*. 2017. №3. С. 61–66.

- [10] Безопасность и эффективность комбинации антигипертензивной и холестеринснижающей терапии у пациентов из группы высокого/очень высокого риска / А. Konyli et al. *Ліки України*. 2016. №7–8(203–204). С. 59–67.
- [11] Ингибиторы ангиотензинпревращающего фермента и блокаторы рецепторов ангиотензина при высоком риске сосудистых осложнений / L. Potier et al. *Therapia*. 2017. №11–12. С. 21–28.
- [12] Рекомендації щодо профілактики виявлення оцінки високого кров'яного тиску в дорослих та управління ним: доповідь Американського коледжу кардіологів/ Американської асоціації серця / P. K. Whelton et al. *Новости медицины и фармации*. 2018. №2(640). С. 3–4.

References

- [1] Agmadova, Z. M., & Kallaeva, A. N. (2014) Osobennosti remodelirovaniya miokarda u bol'nykh s razlichnymi formami nestabil'noj stenokardii [Special Characteristics of Progression of Myocardial Remodeling in Patients With Various Forms of Unstable Angina]. *Cardiologiya*, 2014, 54(7), 9–16. [in Russian].
- [2] Babij, L. N., Stroganova, N. P., & Khomenko Yu. O. (2015) Rannee i pozdnee remodelirovanie levogo zheludochka serdca u bol'nykh s uspešnoy e'ndovaskulyarnoy rekanalizacijey infarktoobuslovlivayushhej vechnoj arterii [Early and later remodeling of the left ventricle of the heart in patients with successful endovascular recanalization of the infarctosurgical coronary artery]. *Kardiokhirurhiya ta intervensiina kardiologiya*, 2, 26–32. [in Russian].
- [3] Bilovol, O. M., & Kravchun, P. P. (2015) Otsinka oznak ta variantiv postinfarktneho remodelivannia u khvorykh na postinfarktnyi kardioskleroz. [Evaluation of signs and types of postinfarction remodeling in patients with postinfarction cardiosclerosis]. *Ukrainskyi terapevtychnyj zhurnal*, 2015, 1, 37–40. [in Ukrainian].
- [4] Denesiuk, V. I., & Denesiuk, O. V. (2012) Rozvytok endotelialnoi dysfunktsii, remodelivannia sudyn ta dyslipidemiia u khvorykh na nestabilnu stenokardiiu z komorbidnoiu arterialnoiu hipertenzieiu [Development of endothelial dysfunction, vascular remodeling and dyslipidemia in patients with unstable angina with comorbid arterial hypertension]. *Krovoobih ta hemostaz*, 4, 57–61. [in Ukrainian].
- [5] (2015) Lechenie arterial'noj gypertenzii u pacientov s ishemicheskoj bolezn'yu serdca АНА/ACC/ASH 2015 [Treatment of hypertension in patients with coronary heart disease. АНА/ACC/ASH 2015]. *Novosti medicyny i formacii*, 8(539), 22–26. [in Russian].
- [6] Mareev, V. Yu., & Mareev, Yu. V. (2015) Metody profilaktiki vnezapnoj serdechnoj smerti pri khronicheskoy serdechnoj nedostatochnosti [Methods of Prevention of Sudden Death in Chronic Heart Failure]. *Kardiologiya*, 55(9), 72–83. [in Russian].
- [7] Mishina, I. E., Dovgalyuk, Yu. V., Mazanko, O. E., Lebedev, L. V., & Berezin, M. V. (2012). E'fektivnost' perindopriila v kompleksnoj kontrolirovanoj ambulatornoj terapii bol'nykh, perenesshikh ostryj koronarnyj sindrom [Efficiency of perindopril in complex controlled outpatient therapy of patients with acute coronary syndrome]. *Consilium Medicum*, 10, 45–47. [in Russian].
- [8] Denesiuk, O. V., Denesiuk, O. V., Afanasyuk, O. I., et al. (2013) Patent na korysnu model №86395. МПК(2013.01) А61В 5/00 Sposib diahnostyky hipertrofii livoho shlunochka z sertsevo-sudynnymy zakhvoriuvanniamy [Patent for Utility Model No. 86395. IPC (2013.01) А61В 5/00 Method of diagnosis of left ventricular hypertrophy with cardiovascular diseases]. *Bull.*, 24. [in Ukrainian].
- [9] Tseluyko, V. Y., Lozova, T. A., & Martsovenko, I. M. (2017) Gendernye osobennosti techeniya ostrogo perioda i dolgosrochnogo prognoza bol'nykh s infarktom miokarda pravogo zheludochka na fone infarkta miokarda s zubcom Q zadnej stenki levogo zheludochka [Gender features of an acute course and long-term prognosis of patients with myocardial infarction of the right ventricle against the background of Q-myocardial infarction of the left ventricle posterior wall]. *Sertse i Sudylyny*, 3, 61–66. [in Russian].
- [10] Konyli, A., Sarszegi, Hild, G., et al. (2016) Bezopasnost' i e'fektivnost' kombinacii antigipertenzivnoy i kholesterinosnizhujushhej terapii u pacientov iz gruppy vysokogo/ochen' vysokogo riska [The safety and efficacy of a combination of antihypertensive and cholesterol-lowering therapy in patients from the high / very high risk group]. *Liky Ukrainy*, 7–8(203–204), 59–67. [in Ukrainian].
- [11] Potier, L., Roussel, R., Filbez, Y., et al. (2017) Ingibitory angiotenzin-prevrashhayushhego fermenta i blokatory receptorov angiotenzina pri vysokom riske sosudistykh oslozhnenij [Angiotensin-converting enzyme inhibitors and angiotensin receptor blockers with a high risk of vascular complications]. *Therapia*, 11–12, 21–28. [in Russian].
- [12] Whelton, P. K., Carey, R. M., Aronow, W. S., et al. (2018) Rekomendatsii shchodo profilaktyky vyviavlennia otsinky vysokoho kroviannoho tysku v doroslykh ta upravlinnia nym: dopovid Amerykanskoho koledzhu kardiologiv/ Amerykanskoj asotsiatsii sertsia [Guidelines for Preventing and Managing High Blood Pressure in Adults: A Report from the American College of Cardiology / American Heart Association]. *News of Medicine and Pharmacy*, 2(640), 3–4. [in Ukrainian].

Early repolarization syndrome in modern interpretation

T. V. Ashcheulova^{A-F}, N. M. Herasymchuk^{*A-F}, I. V. Sytina^{A-F}

Kharkiv National Medical University, Ukraine

A – research concept and design; B – collection and/or assembly of data; C – data analysis and interpretation; D – writing the article; E – critical revision of the article; F – final approval of the article

Key words:

early repolarization syndrome, ventricular fibrillation, sudden cardiac death.

Pathologia

2019; 16 (2), 276–287

DOI:

10.14739/2310-1237.2019.2.177199

*E-mail:

nino.gerasimchuk@gmail.com

Relevance of the study of early repolarization syndrome is associated with a high degree of its occurrence among the general population, namely among young people and people doing sports.

Objective is to generalize the data of experimental and clinical studies which have found that the early repolarization syndrome is an idiopathic electrocardiographic phenomenon, which is considered by various specialists ambiguously; to assess the state of the cardiovascular system in the subjects, both adults and children with early repolarization syndrome, and to propose a diagnostic algorithm for detecting this phenomenon on the ECG when admitting to physical exercise and sports.

The history of the development of early repolarization syndrome has been shown since 1936 to present time, which was first described by R. Shipley and W. Halleran. Clinical interest in ERS appeared as a result of a clinically established relationship with lethal arrhythmias in healthy people without structural changes in the heart. According to existing recommendations, the opinions of leading experts, including members of Heart Rhythm Society (HRS), the European Heart Rhythm Association (EHRA), the Asia-Pacific Society for Heart Rhythm (2015), it should be distinguished between the pattern and the syndrome of early ventricular repolarization. The Shanghai scale for the diagnosis of early repolarization syndrome, as well as the etiology, electrophysiology of early repolarization syndrome, its modern classification and electrocardiographic signs are presented. The features of early repolarization syndrome in athletes and in children, as well as the features of its treatment and prevention are shown.

Conclusions. Thus, the early repolarization syndrome is an important cardiac problem. Future clinical and experimental studies should focus on finding out the exact causes and mechanisms for the development of the early repolarization syndrome and, ultimately, on developing strategies to prevent premature death from cardiac causes in individuals with this electrocardiogram disorder.

Ключові слова:

синдром ранньої реполяризації шлуночків, фібриляція шлуночків, раптова серцева смерть.

Патологія. – 2019. –

Т. 16, № 2(46). – С. 276–287

Синдром ранньої реполяризації шлуночків у сучасній інтерпретації

Т. В. Ащеулова, Н. М. Герасимчук, І. В. Ситіна

Вивчення синдрому ранньої реполяризації шлуночків (СРПШ) пов'язано з чималим його поширенням у загальній популяції населення, зокрема серед молодих осіб та осіб, які займаються спортом.

Мета роботи – узагальнення даних експериментальних і клінічних досліджень, якими встановлено, що синдром ранньої реполяризації шлуночків – це ідіопатичний електрокардіографічний феномен, до якого різні фахівці ставляться неоднозначно. Оцінити стан серцево-судинної системи в обстежуваних і дорослих, і дітей із синдромом ранньої реполяризації шлуночків, а також запропонувати діагностичний алгоритм, якщо цей феномен виявлений на ЕКГ при допуску до фізичних навантажень і занять спортом.

Показано історію розвитку синдрому ранньої реполяризації шлуночків (СРПШ), який уперше був описаний R. Shipley і W. Halleran, з 1936 р. і донині. Клінічний інтерес до СРПШ виник унаслідок клінічно встановленого взаємозв'язку з летальними аритміями у здорових людей без структурних змін у серці. За чинними рекомендаціями провідних експертів, зокрема членів Товариства серцевого ритму (HRS), Європейської асоціації серцевого ритму (EHRA), Азіатсько-Тихоокеанського товариства серцевого ритму (2015), слід розрізняти феномен і синдром ранньої реполяризації шлуночків. Наведено Шанхайську шкалу для діагностики синдрому ранньої реполяризації шлуночків, а також етіологію, електрофізіологію під час СРПШ, його сучасну класифікацію та електрокардіографічні ознаки. Показано особливості СРПШ у спортсменів і в дітей, а також особливості його лікування і профілактики.

Висновки. Синдром ранньої реполяризації шлуночків – важлива кардіологічна проблема. Майбутні клінічні та експериментальні дослідження мають зосередитися на з'ясуванні точних причин і механізмів розвитку синдрому ранньої реполяризації шлуночків, а також на розробленні стратегій профілактики передчасної смерті від серцевих причин в осіб із цими порушеннями електрокардіографічних ознак.

Ключевые слова:

синдром ранней реполяризации желудочков, фибриляция желудочков, внезапная сердечная смерть.

Патология. – 2019. –

Т. 16, № 2(46). – С. 276–287

Синдром ранней реполяризации желудочков в современной интерпретации

Т. В. Ащеулова, Н. Н. Герасимчук, И. В. Сытина

Изучение синдрома ранней реполяризации желудочков (СРПЖ) связано с высокой степенью распространения в общей популяции населения, и в частности среди молодых лиц и лиц, занимающихся спортом.

Цель работы – обобщение данных экспериментальных и клинических исследований, которыми установлено, что синдром ранней реполяризации желудочков – это идиопатический электрокардиографический феномен, к которому специалисты относятся неоднозначно. Оценить состояние сердечно-сосудистой системы у обследуемых и взрослых,

и детей с синдромом ранней реполяризации желудочков, а также предложить диагностический алгоритм при обнаружении данного феномена на ЭКГ при допуске к физическим нагрузкам и занятиям спортом.

Показана история развития синдрома ранней реполяризации желудочков (СРРЖ), который впервые был описан R. Shipley и W. Halleran, с 1936 г. и до настоящего времени. Клинический интерес к СРРЖ возник вследствие клинически установленной взаимосвязи с летальными аритмиями у здоровых людей без структурных изменений в сердце. Согласно имеющимся рекомендациям ведущих экспертов, а именно членов Общества сердечного ритма (HRS), Европейской ассоциации сердечного ритма (EHRA), Азиатско-Тихоокеанского общества сердечного ритма (2015), следует различать феномен и синдром ранней реполяризации желудочков. Представлены Шанхайская шкала для диагностики синдрома ранней реполяризации желудочков, а также этиология, электрофизиология при СРРЖ, его современная классификация и электрокардиографические признаки. Показаны особенности СРРЖ у спортсменов и у детей, а также особенности его лечения и профилактики.

Выводы. Синдром ранней реполяризации желудочков представляет собой важную кардиологическую проблему. Будущие клинические и экспериментальные исследования должны сосредоточиться на выяснении точных причин и механизмов развития синдрома ранней реполяризации желудочков и в итоге – на разработке стратегий профилактики преждевременной смерти от сердечных причин у лиц с этими нарушениями электрокардиографических признаков.

The syndrome of early ventricular repolarization (ERS) was first described by R. Shipley and W. Halleran in 1936 and has long been considered as a variant of the norm. Only in the late 70s of the twentieth century, this syndrome attracted the attention of researchers again. The subject of study was its clinical course, mechanisms of occurrence, as well as the specification of electrocardiographic (ECG) signs. For a long time, such disturbances of repolarization were considered benign, but since the publication of C. Otto et al. in 1984, attitude toward this ECG phenomenon has changed. These researchers first described cases of ventricular fibrillation (VF) in three young people with a J-wave on an ECG without structural myocardial pathology.

The relevance of the study of ERS is associated with a high degree of its occurrence among the general population, as well as among patients with and without cardiac complaints. The prevalence of ERS, according to different authors, ranges from 2.0 to 31.0 %, and is most often recorded among young people and people doing sports. In men younger than 40 years old, with a higher level of physical activity ERS occurs 2–3 times more frequently than in women, especially those leading a sedentary lifestyle. It is more commonly seen in black people and African Americans [1,2]. In patients older than 70 years old ERS is very rare.

The relevance of studying ERS is explained by the complexity of conducting differential diagnosis between acute coronary syndrome, pericarditis, which in some cases can cause expensive and not always safe methods of examination and inadequate prescription of drugs, as well as cause unreasonable disability of this group of patients [3,4].

Clinical interest in ERS appeared as a result of a clinically established relationship with lethal arrhythmias in healthy people without structural changes in the heart. On the whole, ERS was detected in 1–9 % of individuals in the general population during an ECG study. With an increase in age, the frequency of ERS detection decreases, which is most likely due to the fact that this syndrome may be masked by acquired repolarization disorders. According to the results of the CASPER (2009) study, among those surveyed who survived after an unexplained cardiac arrest in the absence of organic cardiac diseases, the prevalence of ERS reaches 8 %. In patients with a shortened QT interval, ECG signs of early repolarization

occur in 65 % of cases (H. Watanabe, T. Makiyama, T. Koyama et al., 2010), and their presence is considered a risk factor for the development of arrhythmic episodes [5]. ERS is an idiopathic ECG phenomenon, which is considered by various specialists ambiguously. According to the research of 2008–2010 it was concluded that people with ERS have a higher risk of developing sudden cardiac death (SCD).

Disputes about the prognostic significance of this ECG phenomenon, the criteria for its determination, the mechanisms of its occurrence (including the cellular and molecular levels) led to the creation of two important agreement documents: “Early repolarization pattern: consensus paper”, P. W. Macfarlane, C. Antzelevitch and et al., 2014 [6], devoted to a greater extent to the methodological aspects of the definition of early repolarization and “J-Wave syndromes expert consensus conference report: Emerging concepts and gaps in knowledge” 2016, C. Antzelevitch, G. X. Yan, Michael J. et al., 2016 [7], which contains the opinions of leading experts, including members of Heart Rhythm Society (HRS), the European Heart Rhythm Association (EHRA), the Asia-Pacific Society for Heart Rhythm, etc. about the mechanisms of occurrence and prognostic value of the early repolarization pattern (ERP).

It is devoted to the compilation of available information on the ERS.

Aim

The objective is to assess the state of the cardiovascular system in the subjects, both adults and children with early ventricular repolarization syndrome, and to propose a diagnostic algorithm for detecting this phenomenon on the ECG when admitting to physical exercise and sports.

Terminology

According to existing recommendations, one should distinguish between the pattern and the syndrome of early ventricular repolarization. The availability of just characteristic electrocardiographic changes in the absence of clinical death, ventricular tachycardia (VT) or ventricular fibrillation (VF) in the history should be referred to as ERP (in the English-language literature such terms as the J-pattern and J-wave are encountered). The J-pattern can also be considered as a marker of conduction disturbance due to fibrotic changes in

Table 1. Shanghai scale for the diagnosis of early repolarization syndrome [7]

I. Anamnesis of the disease	
A. Unexplained cardiac arrest, documented VF or polymorphic VT;	3
B. Syncope of unclear mechanism/unclear etiology;	2
C. Syncope of unclear genesis / unclear etiology;	1
* Points are awarded only once in this category for the item with the maximum number of points.	
II. 12-lead ECG	
A. Early repolarization ≥ 0.2 mV inferior and/or lateral leads with a horizontal descending ST segment;	2
B. Dynamic J-point elevation (≥ 0.1 mV) ≥ 2 inferior and/or lateral leads;	1.5
C. J-point elevation ≥ 0.1 mV in at least 2 inferior and/or lateral leads;	1
* Points are awarded only once in this category for the item with the maximum number of points	
III. ECG Holter Monitoring	
A. Premature ventricular contraction; with a short adhesion interval ((R to T) R on the upward part or T peak);	2
IV. Family history	
A. Relatives with established ERS;	2
B. ≥ 2 first-degree relatives with ECG signs of ERP;	2
C. First-degree relatives with II.A. ECG signs of ERP;	1
D. Unexplained sudden death in persons younger than 45 years old among first- or second- degree relatives;	0.5
* Points are awarded only once in this category for the item with the maximum number of points	
V. The result of genetic testing	
A. Probable pathogenetic mutations associated with ERS;	0.5

Scoring (requires at least 1 ECG finding):

≥ 5 points: Probable/definite ERS; **3.0–4.5 points:** possible ERS; **< 3 points:** not diagnosed

the myocardium, which is interpreted in the analysis of ECG as an intraventricular conduction disturbance. The combination of ECG criteria of ERP and life-threatening arrhythmias or cardiac arrest without structural myocardial pathology in patients should be regarded as ERS [1,6,7]. For the diagnosis of ERS in 2015, the Shanghai Diagnostic Model for ERS was proposed (Table 1), taking into account the data of arrhythmic and family history, Holter monitoring, ECG and genetic test. The term "J-wave syndromes" (JWSs) was proposed not so long ago, combining two syndromes based on a number of common characteristics – Brugada syndrome (BrS) and early repolarization syndrome (ERS).

Etiology, electrophysiology with ERS

Since ERS is detected both in healthy individuals and in people with various diseases, today there is no unequivocal opinion about its origin.

It is known that ERS can be caused by:

- long-term administration or overdose with drugs of the adrenomimetic group, for example, α_2 -adrenomimetic (hemiton, clofelin, catapresan, clonidine);
- cocaine consumption;
- some physical factors (for example, both hyperthermia and hypothermia, excessive exercise);
- the conditions associated with the appearance of the J-pattern on the ECG are recorded in certain diseases and pathological conditions;
 - familial hyperlipidemia (congenital elevated levels of low-density lipoproteins (LDL) and insufficient levels of high-density lipoproteins (HDL) in the blood), which results in atherosclerotic heart disease [3,4];
 - hypertrophic cardiomyopathy [3,8,9]; J. P. Guillem, M. Haissaguerre and co-authors back in 1988 suggested the correlation of ERS with borderline forms of obstructive hypertrophic cardiomyopathy (HCM) on

the basis of similar echocardiographic signs (the state of the basal interventricular septum, ventricular hyperkinesia, the movement of the anterior mitral valve, reduction of the area of the outgoing LV tract);

- with congenital and acquired heart defects [10];
- connective tissue disorders (CTD) in the form of the appearance of longitudinal, oblique and transverse additional chords in the ventricular cavity of the heart. According to S. N. Shulenin et al. [11], in patients with ERS some isolated signs of CTD (dolichomorphy, hypermobility of joints, arachnodactyly, the presence of abnormal chords and mitral valve prolapse) were significantly more often revealed (51 %) than in individuals without this phenomenon (41 %).

Surawicz et al. (2002) noted hormonal hypothesis after an ECG evaluation of 529 men aged 5 to 96 years old. They noted that the prevalence of ERS increased with a rise in testosterone levels during puberty. However, in older men, when testosterone levels decrease, the prevalence of ERS decreases [12].

In recent years, suggestions have been made about the genetic nature of this syndrome and the presence of specific genes responsible for its evidence. ERS is associated with mutations in the genes encoding proteins that form subunits of ion channels. Currently there are 7 genes which are known: *KCNJ8*, *Kir6.1*, (locus 12p11.23); *CACNA1C*, *Cav1.2* (locus 12p13.3); *CACNB2b*, *Cav β 2b* (locus 10p12.33); *CACNA2D1*, *Cava2 δ* (locus 17q21.11); *ABCC9*, *SUR2A* (locus 12p12.1); *SCN5A*, *Nav1.5* 3 (locus p21); *SCN10A*, *Nav1.8* (locus 3p22.2). A number of these genes are similar to genes associated with Brugada syndrome (BrS) [6]. According to the recommendations of the American Heart Association 2017 genetic testing is not recommended for the diagnosis of early repolarization syndrome [13].

In ERS, repolarization processes accelerate sharply in the subepicardial layers of the myocardium. ERS is based on congenital individual features of electrophysiological processes in the myocardium, leading to early repolarization of its subepicardial layers.

1. Additional conduction paths.

It is believed that this phenomenon is a manifestation of anomaly of the atrioventricular conduction with the functioning of additional atrioventricular or paradoxical pathways with a sufficiently wide diameter and pronounced antegrade impulse conduction [14]. There is an opinion that the appearance of a notching in the final part of the QRS complex is nothing more than a delayed delta wave.

2. The irregularity of the processes of de- and repolarization of the ventricles.

The basis for the occurrence of ERS is the imbalance in the electrophysiological mechanism of changing the processes of repolarization and depolarization in individual myocardial structures localized at the cardiac apex and in its basal parts.

- ERS occurs as a result of excessive overlapping of depolarization and repolarization processes due to their delay, but to different degrees, or the predominance of one of them.

- ERS occurs as a simultaneous excitation of a part of the ventricular myocardium from different directions along the so-called ventricular depolarization pathways.

The elevation of the ST segment in the chest leads in case of ERS reflects the forward directional displacement of the ST segment vector as a result of delayed repolarization in the subendocardial zone, or premature (early) repolarization of the subepicardial zone of the heart. Such point of view is recognized by most authors, fully justifying the term "early ventricular repolarization".

It was found that the earliest electrocardiographic manifestation of ERS is the primary disorder of the process of ultimate depolarization of the ventricles in the form of a sharp slowdown in the decline of the positive potential on the downward bend of the R-wave and the absence of the S-wave on the ECG. Such a situation is possible only if the physiological asynchronism of depolarization in different parts of the heart muscle is impaired as a result of either earlier activation of the posterior basal regions of the heart, or (more often) late depolarization of the myocardium of the anterior wall of the ventricles. In both cases, the vector of late depolarization of the ventricles, as well as the initial vector of the ST segment, are directed forward, towards the active electrodes of the thoracic leads, which leads to the changes described above on the downward bend of the R-wave and ST segment [11].

Existing hypotheses explain early repolarization by the presence of three types of cells with different electrophysiological potentials. They are named for the location in the layers of the heart wall: epicardial, endocardial, M-cells. These three types of cells differ in their repolarization characteristics in the first and third phases of the action potential (AP). The epicardial and M-cells mainly have pronounced 1st phase, which is caused by the outgoing current (I_{to}), which is sensitive to 4-aminopyridine (4-AP), as a result of which the action potential takes the form of a "peak" and an "arch" or a notching. This regional difference of I_{to} was detected in the ventricular myocytes of dogs, cats, rabbits, rats and in humans. An experimental study of the myocardium of the left ventricle (LV) in the syndrome of short QT interval confirmed the hypothesis that an increase in the outgoing repolarizing current can shorten AP primarily in M-cells, thereby increasing the dispersion of cells and generating a substrate for the re-entry mechanism [15,16].

3. Dysfunction of the autonomic nervous system (ANS).

There is evidence that ERS occurs when both the parasympathetic and sympathetic ANS prevail. A test with physical stress [11], in which the symptoms of the syndrome are minimized, proves vagal genesis of ERS: the ST segment, despite the isoelectricity achieved, retains a characteristic trough-shaped concavity, the T-wave is absent or slightly deepens, in all cases the J-point or wave J is identified. Arrhythmic activity was suppressed by isoproterenol in an experimental model of ERS [17]. After administration of novocainamide or propranolol, and during the nighttime sleep, which is detected during daily monitoring of ECG, the severity of symptoms of ERS, on the contrary, increased [15].

F. A. Kralios et al. (1975) suggested that ECG of ERS manifestations are due to local disorders of the sym-

pathetic innervation of the heart in various disorders of the central nervous system. The segmental nature of sympathetic innervation of the heart revealed by some researchers makes it possible to explain the hypothesis about the role of impaired physiological asynchronism of excitation in the genesis of ERS. Currently, it is considered that ANS dysfunction contributes to the manifestation of symptoms of the syndrome, but does not determine their genesis.

The role of the nerve endings of the autonomic nervous system in early repolarization (fibers of the sympathetic and vagus nerve) is not excluded. An activating effect of the sympathetic nerve on the repolarization of the anterior wall and apex zones has been shown [18].

4. Electrolyte disturbances (theory).

In general, the primary changes in electrolyte balance as the cause of the occurrence of ERS are considered by the majority of authors an untenable hypothesis, since no deviation of electrolyte content from the norm was detected in patients with "pure" ERS. Probably, electrolyte disturbances can only explain ECG dynamics of some signs of the syndrome, for example, a change in the polarity of the T-wave or the duration of the ECG intervals.

Classification of early repolarization syndrome

According to the classification of C. Antzelevich, G.X. Yan (2010) three types of ERS are distinguished: Type I lateral – specific ECG-signs of the syndrome, revealed mainly in the lateral precordial leads (V₅, V₆) (this option prevails in athletic developed men and has a favorable course) (Fig. 1); Type II inferolateral – ECG changes are determined in the inferior (II, III, aVF) and lateral precordial leads (it is associated with higher cardiovascular risk) (Fig. 2); Type III is global – when, in addition to changes in the inferolateral region, signs of ERS are detected and anterior (right precordial) leads (Fig. 3). Type III of ERS with a high amplitude of J waves is considered to be the most arrhythmogenic, followed by BrS, Type I and II of ERS.

ECG registration with J-waves appearing as notching on the positive R-wave descending limb in V₄₋₆ leads and ascending ST segment.

Malignant early repolarization: J-point elevation in the inferior and lateral leads and ascending ST segment in most leads.

J waves are apparent in the inferior, lateral, and anterior (right precordial) leads.

The clinical significance of the syndrome

Early repolarization syndrome is the cause of numerous diagnostic errors. The elevation of the ST segment on the ECG is the reason for the differential diagnosis with left ventricular hypertrophy, left bundle-branch block, pericarditis, pulmonary embolism, intoxication with digitalis preparations, acute myocardial infarction, BrS and others.

Electrocardiographic signs of early repolarization syndrome

For a long time, there was no generally accepted definition of early repolarization: different researchers used different ECG criteria for diagnostics of early repolarization. According to a 1976 study by H. Kambara and J. Phillips, based on the findings of R. H. Wasserburger et al., 1961, according to the results of a study by

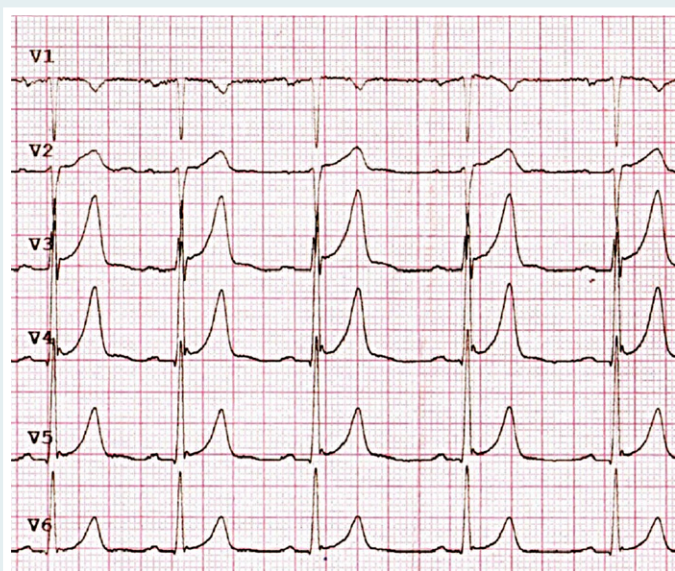


Fig. 1. Type I lateral of ERS (adapted from [http://therapy.odmu.edu.ua/ru/component/phocagallery/1-ecg/detail/125-athletic-heart1?Itemid=0]).

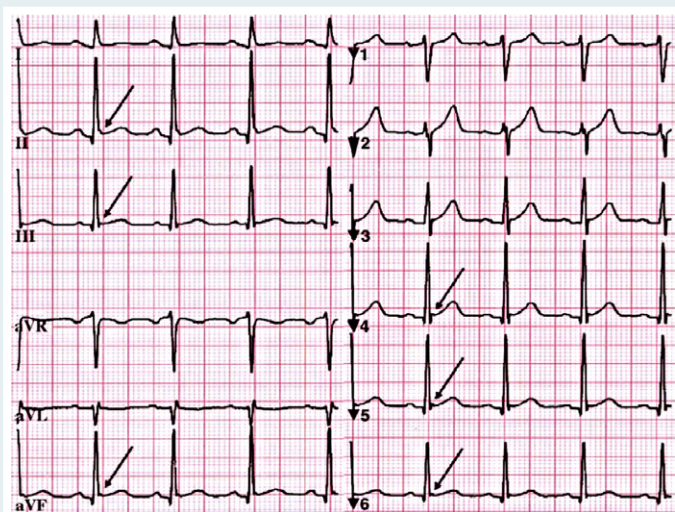


Fig. 2. Type II inferolateral of ERS (adapted from [16]).

M. Haissaguerre et al., 2008, according to which the ECG criteria of the ERP should be considered:

1. The elevation of the ST segment above isoline is concave upward. Usually it does not have a strictly horizontal direction and smoothly passes into the ascending bend of the T wave. The ST segment has a peculiar shape: in the form of a scapha, a fishing hook. The ST segment displacement may be small (1–3 mm) or significant (4–7 mm) in the chest leads and in leads from the extremities to 0.5 mm. The detected ST elevation does not change with time: it is present on the archived ECG and does not change when the ECG is repeated after 15–30–60 minutes.

With an increase in rhythm, the ST-segment displacement decreases (for example, during exercise), and with a decrease in rhythm it increases. In this case there is absence of reciprocal ST depression in the “mirror” leads.

A sharp rise indicates the process of necrosis in infarction, pronounced dystrophy, digitalis intoxication, and pericarditis.

2. The characteristic notching (“wave transition”, J-wave) on the descending bend of the R wave or at the top of the ascending bend of the S-wave, imitating the r’wave (pseudo r’wave). Instead of a notching at the end of the QRS complex, there may be a line thickening at the transition of the R-wave (or S) into the ST segment – a junction point (j-point).

3. It is characterized by a high-amplitude, pointed, symmetrical with a wide base T wave (sometimes inverted). Two variants of changes in the ST segment and T-wave in case of ERS are described: T-positive and T-negative. In the T (+) variant of ERS, the ST segment shifted upwards has a concavity and passes into a high positive T-wave. In a T (-) variant, the ST segment shifted upwards has a slightly convex shape and passes into a negative, sometimes deep T-wave.

The main criterion of the syndrome – the J-wave in the literature has different names: “camel hump sign”, “Osborne wave” (T. C. Chou, 1979), “late delta wave” (S. H. Litovsky, C. Antzelevith, 1989), “a hathook junction”, “hypothermic wave” or “hypothermic hump”, “J point wave”, “K wave”, “H wave” and “injury current” (M. R. Sridharan, L. G. Horan, 1984; A. Solomon et al., 1989; N. Hugo et al., 1988).

In 2015, new criteria on the ERP were published, according to which the presence of a notching or wave at the end of the QRS complex on the descending bend of the R-wave above the isoline should be considered as the ERP on ECG. Peak J must be greater or equal to 0.1 mV in two or more adjacent leads, with the exception of leads from V_1 – V_3 . It is important to note that the J-phenomenon can be assessed only in complexes with a duration <120 ms [6].

It is also recommended to evaluate changes in the ST segment. If it has an oblique ascending tilt the ECG phenomenon should be described as “early repolarization with the ascending ST segment”. If the ST segment has a horizontal or oblique descending depression, the ECG phenomenon should be described as “early repolarization with a horizontal or descending ST depression”. If the elevation of the ST segment is observed in at least two leads corresponding to one blood supply zone, and there is also a horizontal or oblique descending depression in one lead, then this should be described as a ST elevation. If the ST segment is horizontal in the lower leads and ascending in the lateral leads, the final interpretation will depend on where early repolarization is most pronounced: the more leads, the largest wave or notching amplitude [6].

Isolated ST segment elevation without a wave or notching should not be considered as early repolarization [6]. Thus, in order to diagnose EVR, it is necessary to have a wave or notching at the end of the QRS-complex (Fig. 4).

However, this “notching” for making a diagnosis of ERP must meet several requirements. First of all, it concerns those ECG leads in which it is recorded.

It is authorized to identify it in the leads from the limb (with the exception of the lead aVR) and left chest leads. The right chest leads (V_1 – V_3) are not involved in the diagnosis of ERP. The amplitude of the “notching”, measured

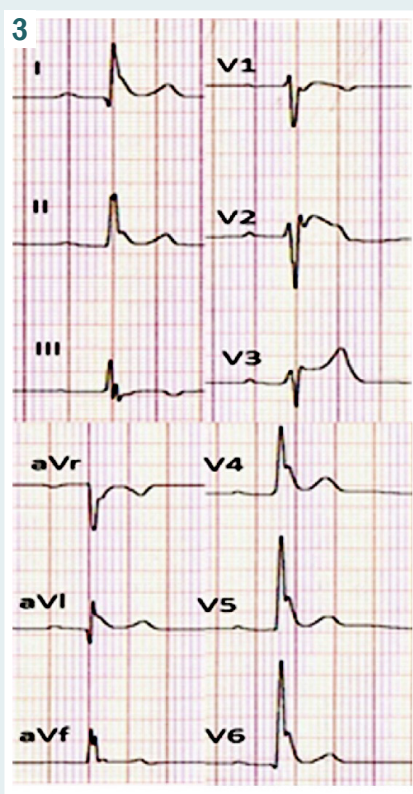


Fig. 3. Type III global of ERS (adapted from [7]).

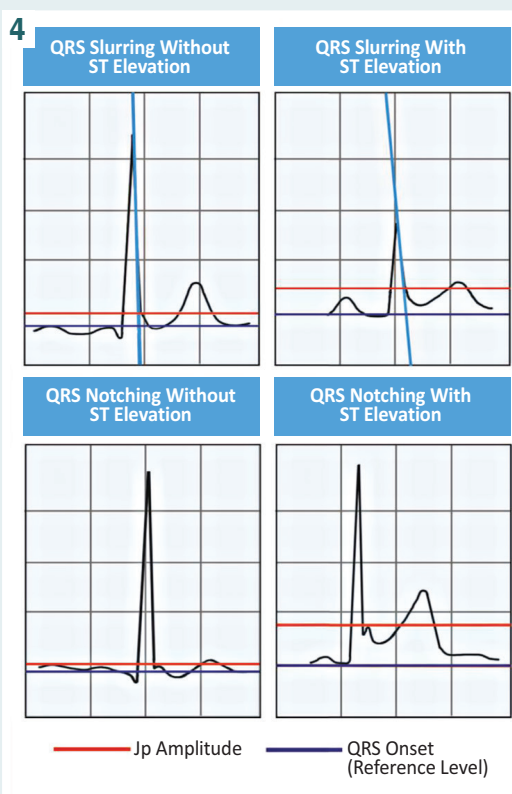


Fig. 4. Types of possible variants of early repolarization pattern (adapted from [6]).

from the isoline to the peak, must be at least 0.1 mV. The duration of the QRS complex should not exceed 120 ms, and the “notching” should be located in the lower half of the descending bend of the R-wave. Obviously, the latter requirements regarding the width of the QRS complex and the location of the “notching” are necessary to exclude such ECG changes associated with disorders of intraventricular conduction. Finally, it must be emphasized that in order to make a diagnosis of ERP, a “notching” should be identified in two or more consecutive leads.

Identifying a “notching” on the descending bend of the R-wave involves identifying a series of points, measuring amplitudes and durations (Fig. 5A). There are points Jo (onset), Jp (peak), Jt (termination). The amplitude Jp (relative to the isoline) of the “notching” is measured, which should be at least 0.1 mV, and the intervals Jo-Jp and Jo-Jt, which are recommended to be denoted as D_1 and D_2 , respectively. To determine the nature of the ST segment (ascending, horizontal or descending), the position of the point Jt and the point on the ST segment separated from it by 100 ms is compared.

A similar approach is applied to the description of the “slurred” part of the descending bend of the R-wave (slur) (Fig. 5B). “Slurring” can be detected in the same leads in the lower half of the R wave with a QRS complex with duration of no more than 120 ms.

A quantitative criterion is also proposed – the angle between the upper and “slurred” parts of the R-wave must be at least 10° (Fig. 5B). In practice “slurring” is not a straight line, but a curve (arc). Therefore, the angle described varies in magnitude. The consensus proposes to determine the Jp point at the moment when the angle

reaches 10° (at a tape speed of 25 mm / s and an amplification of 1 mV / 1 cm).

The inclination of the ST segment should be measured from the J end (Fig. 6). The inclination of the ST segment should be considered as horizontal or oblique ascending if the amplitude of the ST segment 100 ms after the end of J (interval M) is less or equal to the amplitude of the end of the point J. The inclination of the ST segment should be considered as oblique ascending if the amplitude of the ST segment 100 ms after the end of J (interval M) is greater than the amplitude of the end of J. If the Jt point was not used when measuring the inclination during evaluation of the J-sign on ECG, it should be indicated whether the interval of 100 ms was used at such points as K, L, M (Fig. 6). It is these approaches to the evaluation of the J-sign that are the most reasonable and recommended for use nowadays [6,7]. The horizontal or descending ST segment is currently considered to be more “malignant” [19].

The width of the QRS complex should be estimated according to special rules, since with the ERP its final part reflects not the depolarization processes, but early repolarization. Therefore, when determining the duration of QRS, leads in which signs of ERP are recorded, as indicated in the consensus, should be excluded from the analysis.

The other ECG features in the syndrome are: double-horned P-wave of normal duration and amplitude; shortening the PQ, PR and QT intervals; a rapid and sharp increase in the amplitude of the R-wave in the chest leads with a simultaneous decrease and disappearance

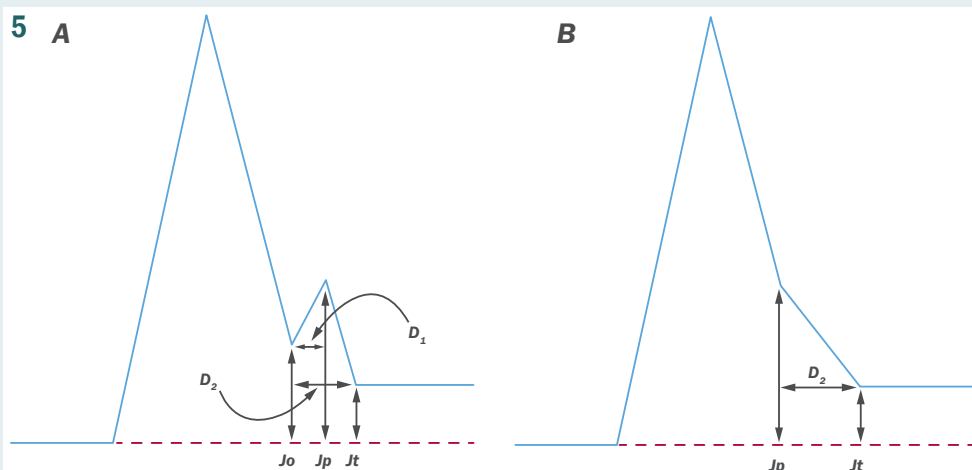


Fig. 5. Evaluation of notching (A) and slurring (B) of the final part of the QRS (adapted from [6]).

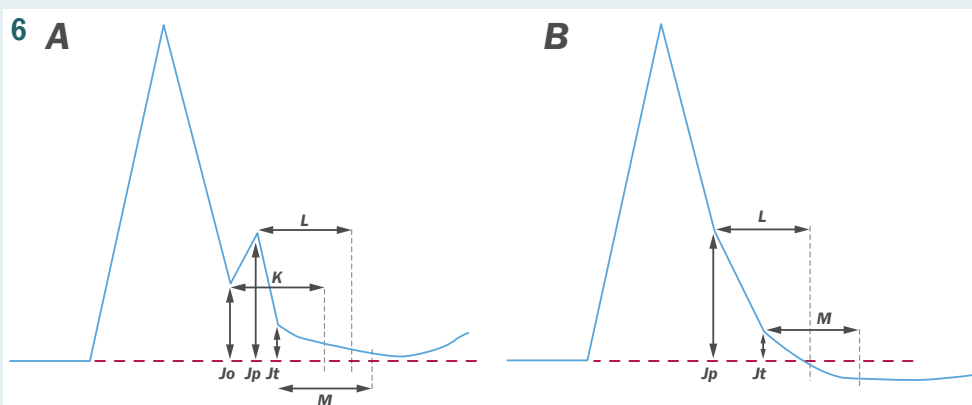


Fig. 6. Scheme for determining the inclination of the ST segment (adapted from [6]).

L: 100 ms interval from Jp;
K: 100 ms interval from Jo;
M: 100 ms interval from Jt.

of the S-wave, which leads to a displacement of the transition zone ($R/S = 1$ or $R = S$) to the right to V_2, V_3 , or to its disappearance; rotation of the electrical axis of the heart counterclockwise along the longitudinal axis.

Detection of Early Repolarization Syndrome during electrocardiographic examination requires the implementation of the diagnostic algorithm:

1. Conducting an inquiry and physical examination in order to reveal cases of sudden coronary death at a young age in relatives, as well as to confirm / exclude signs of cardiac rhythm disturbances, syncopal states.

2. Phenotypic examination of the patient in order to identify external stigmas of undifferentiated connective tissue dysplasia, assessment of the manifestation of dysplasia.

3. Evaluation of the degree of manifestation of early repolarization syndrome. When identifying the ERP, it is necessary to describe in which leads the “notching” and / or “slurring” are noted, to evaluate their manifestation (the position of the Jp points) and the presence of an elevation, as well as the shape of the ST segment, ascending, horizontal or descending. All these signs can determine the degree of “malignancy” of ERP. It is shown that an increase in the amplitude of “notching” and/or “slurring” may precede the development of arrhythmic events. On the other hand, the consensus clearly defines that the presence of ST segment elevation in the absence of “notching” and/or “slurring” cannot be considered as a sign of ERP.

4. Conducting daily monitoring of the electrical activity of the heart (Holter monitor) to find out how the ECG

changes throughout the day in the usual conditions for the patient, in order to exclude paroxysmal cardiac rhythm.

Daily monitoring allows conducting test with some drugs (procainamide test, test with potassium drugs), which enhance the manifestations of ERS, as well as to record the increased signs of this disease when the patient is sleeping [20].

5. Carrying out an echocardiography at rest in order to exclude latent systolic and diastolic dysfunction of the myocardium, the presence of remodeling of the left ventricle.

6. Carrying out stress echocardiography to identify signs of systolic dysfunction during physical activity in individuals with moderate and maximum manifestation of ERS with normal echogram indices at rest.

Tests with medicines can trigger or eliminate typical ECG changes. They are carried out only in the hospital under the supervision of the attending physician. The most acceptable test for ambulance station is physical activity. It is prescribed to detect latent pathology and the degree of adaptability of the heart. As noted earlier, with exercise and an increase in heart rate, manifestations of ERS disappear. Squats, treadmills, walking on stairs, bicycle ergometry are used.

It is very important to conduct several types of investigations, including echocardiography, blood biochemistry with the determination of electrolytes, lipidograms, creatine phosphokinase and lactate dehydrogenase, in order to exclude other pathologies (pericarditis, hyperkalemia, diffuse cardiosclerosis, and others).

It is obvious that such an assessment system is aimed at identifying the "malignant" nature of ERS for the subsequent determination of treatment tactics.

Features of early repolarization syndrome in athletes

This issue is particularly relevant due to a whole series of deaths of young athletes in sports arenas, which drew close attention to sports cardiology.

Interesting data were obtained, indicating a definite clinical significance of ERS among athletes. For many decades, it has been known that the benign model of ERS is common in athletes and ranges from 10 to 90 %, which is several times higher than among the general population [21]. It is believed that this type of ERS is a result of a higher vagal nerve tone and is associated with exercise. This concept is quite controversial among specialists in sports cardiology. The malignant model of ERS is also common in athletes. Estimates of prevalence range from 8 to 44 %, which is significantly higher than in the general population [22–24]. Noseworthy et al. (2011) demonstrated that exercise with physical activity can cause both benign and malignant ERS model. For college athletes who returned to intense training, ERS was present in 37 % before and 53 % after an intensive 90-day training period ($P < 0.01$). It should be noted that the increase in the prevalence of ERS after the 90-day training period was caused by an increase in endurance (rowers), while the prevalence of ERS remained stable in soccer players, suggesting that endurance training is a more powerful inducer of ERS than strength training.

Since rhythm disturbances are a very frequent cause of sudden coronary death in athletes, the study of ERS as a factor of arrhythmogenicity in the sport of higher achievements is especially important. The causes of arrhythmogenicity in ERS can be either congenital anomalies of the structure of the cardiac conduction system, or an increased tone of the parasympathetic division of the autonomic nervous system, which has a direct effect on the occurrence of fatal arrhythmias. In sportsmen, diagnostic signs associated with CTD are often detected. This makes this problem particularly relevant among professional athletes, given the high percentage of potentially dangerous arrhythmias and sudden cardiac death in sports [3].

When considering ERS as a manifestation of heart CTD syndrome, the prognostic value of the combination of ERS and additional LV chords is very important. It is believed that the most clinically significant are the transverse basal and multiple chords, which lead to impaired intracardiac hemodynamics, diastolic function of the heart and contribute to the occurrence of cardiac arrhythmias. The frequency offers ERS is closely related to the presence of signs of CTD – more than a third of individuals with the presence of the syndrome have oblique additional LV chords that can cause hemodynamic disturbances [11]. Such disturbances are most often manifested by a deterioration of the diastolic function of the left ventricle, arising from the opposition to relaxation with a high position of oblique chords. An increase in myocardial stiffness can also occur due to the deterioration of intramural blood flow that occurs when the chord is stretched, and the location of the chord in the heart cavity by 33.6 % determines the magnitude of ST segment elevation on an ECG. At

the same time, oblique basal-median chords are accompanied by maximal elevation of the ST segment. Considering the theory of the association of ERS with the presence of additional LV chords, we believe that the oblique basal-median chord provides the most rapid conduction of an electrical impulse to the myocardium of the lower and lateral wall of the left ventricle (the area of the most often identified signs of the syndrome of early ventricular repolarization in athletes), causing earlier repolarization in these zones. It is shown that additional chords with their basal location can lead to a decrease in tolerance to physical activities [11], therefore, the presence of ERS in athletes necessarily requires additional diagnostics and careful observation in each individual case.

Due to the relatively high frequency of identifying this syndrome in highly skilled athletes, ERS in sports, in our opinion, should be considered a borderline variant of the norm, requiring close attention and in-depth diagnostic studies. Careful control of the sports cardiologist over each athlete with ERS will help to coordinate the training program, to appoint, if necessary, drug therapy and, thus, to prevent possible sudden coronary death during training and competition.

Early repolarization syndrome in children

Recently, cardiologists have noted a tendency to an increase in the prevalence of ERS among children, which can most often be found in a child during an ECG. It is believed that this process is caused by the lability of the nervous system in children with increased fatigue and anxiety. Some experts associate this condition with the influence of catecholamines, because the heart cells of the child are very sensitive to their minor fluctuations or physical fatigue. T. B. Ignatova (2015) determines that the majority (57.9 %) of the surveyed 169 children of primary school age with ERS, recorded on ECG, had autonomic dysfunction syndrome. In most children, this syndrome was recorded continuously (58.9 % of children) and was accompanied by various cardiac arrhythmias (54.6 %). In children with this syndrome, the values of triglycerides and VLDL were significantly higher, which led to an increase in atherogenicity. The concentration of HDL was significantly lower in children with the above syndrome [4].

Eitan Nahshoni, M. Sc at al. (2009) determined that in ECG examinations of 50 children (aged 8.7 ± 1.4 years old; 12 girls, 44 boys) the frequency of patterns was significantly higher in children with attention deficit hyperactivity syndrome (ADHD) compared with the control group (32 % vs 13 %, respectively, $P = 0.012$; relative risk [RR] = 1.68; 95 % meeting the confidence interval [CI] 1.16–2.44), regardless of the treatment and gender of the child [25].

R. Safa, R. Thomas, Peter P. Karpawich (2016) conducted a one-year retrospective review of three hundred and one ECG, where ERS was detected in 177 (59 %) patients (age 11.7 ± 4.3 years old); 54 % were male; 46 % female. Of these, 6 people had a history of sudden cardiac death (SCD) among relatives. Arrhythmias were observed in 72 % of patients, while only 3 patients had ventricular arrhythmias. Ascending ST segment and increased J-point were observed in 77 % and 51 % of patients with and without arrhythmias, respectively [26].

The manifestation of the syndrome of early repolarization was also noted in children with intrauterine developmental pathology, in children with problems with placental circulation during pregnancy, in adolescence with active puberty of the child, congenital malformations. The absence of any effects of the syndrome of premature repolarization of the pregnant mother on the development of the fetus and the gestation process has been proven, unless other serious arrhythmias appear.

It is important to understand the causes and signs of ERS in the child, as well as remember the measures to prevent its occurrence. If a child is diagnosed with ERS, this should not be considered as a sentence. Repeated ECG may not show such a picture.

The pattern itself does not cause pronounced cardiac disorders. The tactics of a pediatrician and a pediatric cardiologist, after detecting ERS on the ECG, should be determined on the basis of the results of clinical and functional diagnostic examinations when children are admitted to physical education and sports [20]. All children with ERS must pass: a clinical study of blood and urine, a study of the blood lipid spectrum, electrocardiography, 24-hour monitoring of electrocardiography, assessment of vegetative homeostasis using cardiointervalography, echocardiography, in order to determine the possible cause of the disease and associated diseases.

If a child has an "isolated early repolarization syndrome", that is, not accompanied by another cardiac pathology, then it is not advisable for these patients to use drug therapy, but rather normalize eating behavior (balance nutrition and enrich the child's menu with products containing beneficial microelements for the body), limit excessive physical activity and eliminate the effects of stressful situations. The preventive ultrasound investigation of the heart and an ECG 2 times per year is obligatory and, if necessary, the correction of drug treatment by a cardiologist. It is advisable to prescribe antiarrhythmic drugs only when the cardiac rhythm disturbances are confirmed during an ECG study. For prophylactic purposes, children are recommended to use drugs which include magnesium.

Clinical manifestations of early repolarization syndrome

The first group includes those patients in whom this syndrome leads to complications – syncope and cardiac arrest. The syncope develops owing to deterioration in blood supply of a brain. With ERS, the most common cause of syncope is a violation of the rhythm of ventricular contractions of the heart.

In case of ERS, cardiac arrest is caused by ventricular fibrillation [27]. Ventricular fibrillation is the most dangerous heart rhythm disorder, which is characterized by rapid, irregular and uncoordinated contractions of ventricular cardiomyocytes. Within a few seconds of the onset of ventricular fibrillation, the patient usually loses consciousness, then his pulse and breathing disappear. Without the necessary assistance, the person most often dies.

The second (and largest) group of patients with ERS has no symptoms. Early ventricular repolarization on an ECG is detected by chance. This group is less

likely to develop complications and is characterized by a benign course of this syndrome. Until the development of complications, pathology does not limit the activity and functioning of a person.

Treatment of patients with early repolarization syndrome

Disease therapy is aimed at preventing the development of serious complications from cardiac activity. In identifying life-threatening arrhythmias or other pathologies, the patient is administered medication therapy, and in some cases surgery.

The correction of the patient's lifestyle recommended by the attending physician is important. A patient with early repolarization is indicated to limit physical activity and psycho-emotional stress. It is necessary to give up bad habits (smoking, drinking alcohol) and patient's compliance with a special diet, regular monitoring by a cardiologist.

The patient's eating behavior is corrected in order to balance their daily diet and enrich them with B vitamins and trace elements such as magnesium and potassium. It is necessary to eat more raw vegetables and fruits, it is necessary to enter into the menu sea fish and seafood, liver, beans and cereals, different types of nuts, fresh potherbs, soy products. Surgical treatment is used only in severe cases of arrhythmias contributing to heart failure.

Drugs of the following pharmacological groups may be prescribed:

- in the presence of cardiac pathology (coronarolytics, antihypertensive drugs, β -blockers);
- antiarrhythmic drugs: Etmozin (100 mg 3 times a day), quinidine sulfate (200 mg three times a day), Novocainamide (0.25 mg every 6 hours), which slow down the repolarization, if rhythm disturbances are accompanied;
- energotropic drugs: Neurovitan (1 tablet per day), Kudesan (adult dosage – 2 mg per kilogram of weight), Carnitine (500 mg twice a day), you should pay attention to the fact that these drugs do not have a clear evidence base, confirming effectiveness;
- vitamins of group B are recommended as co-enzymes in the processes of restoring the balance of electrical activity and impulse transmission.

According to the indications the following operations are assigned:

Radiofrequency ablation (if additional conductive pathways or severe arrhythmia are detected). The elimination of an additional bundle helps eliminate arrhythmic disorders. Heart pacemaker implantation (in the presence of life-threatening cardiac arrhythmias). Implantation of a cardioverter defibrillator (for ventricular fibrillation). A small device is placed under the skin on the chest, from which electrodes are inserted into the heart cavity. At the time of arrhythmia, the device transmits an accelerated electrical impulse through them, due to which normalization of the heart and restoration of the heart rate occur (Table 2) [7].

Prevention and prognosis

The prognosis for most patients with ERS is favorable. In some cases, the disease may threaten the emergence of a critical situation for the patient's life. The task of the doctor is to timely determine such a probability and minimize the dangerous consequences of a heart rhythm

Table 2. Consensus recommendations of experts on early repolarization therapy (adapted from [7])

Class I	1	ICD (implantable cardioverter-defibrillator) implantation is recommended for patients with a diagnosis of ERS syndrome who have experienced cardiac arrest
Class IIa	2	Isoproterenol infusion may be helpful in suppressing electrical storms in patients diagnosed with ERS syndrome.
	3	Quinidine in addition to ICD may be useful for secondary prophylaxis of VF in patients diagnosed with ERS syndrome.
Class IIb	4	ICD implantation may be considered in symptomatic family members of patients with ERS syndrome in a history, having a ST segment elevation >1 mm in 2 or more lower or lateral leads.
	5	ICD implantation can be considered in asymptomatic people who demonstrate high-risk ECGs (high J-wave amplitude, horizontal/descending ST segment) with a strong family history of juvenile unexplained sudden death with or without pathogenic mutation.
Class III	6	ICD implantation is not recommended for patients with asymptomatic course and an isolated ECG pattern.

disorder, to identify these patients before the first episode of the syncopal state of arrhythmic origin or unexplained cardiac arrest occurs.

Differentiated diagnostics of early repolarization syndrome

Considering the frequency of occurrence and the risk of cardiovascular events, including fatal events, we will consider on the differential diagnosis between ERS and acute myocardial infarction, acute pericarditis and Brugada syndrome.

Acute myocardial infarction (AMI) with ST segment elevation.

ECG criteria for AMI depend on the stage and location of myocardial damage.

In its development, AMI undergoes a series of stages: the first is ischemia (up to 3 hours) when there is a high-amplitude, symmetrical, "coronary" T-wave in at least two adjacent leads, the second is damage (up to 3 days) accompanied by an ST segment elevation with concavity upwards over time, the ST segment approaches the isoline and a negative T-wave forms, the next stage is the formation of a necrosis zone with the occurrence of an abnormal Q-wave on the ECG, i.e. this is a dynamic process that changes over the course of several minutes, hours, days. It is characteristic of ERS that for many years the ECG does not undergo changes and, in the presence of ST segment elevation, as noted above, concavity downwards remains and is characterized by a lack of reciprocity, which is often observed in AMI.

According to ESC / ACC / AHA / WHF (2018) [28], ECG signs of acute coronary ischemia are: in V_{2-3} elevation of the ST segment at point j in two adjacent leads >2mm in men ≥40 years old and ≥2.5 mm in men <40 years old or >1.5 mm in women regardless of age; for other leads, the elevation should be >1 mm, appeared ST depression in two adjacent leads >0.5mm and/or T-wave inversion >1mm in two adjacent leads with a pronounced R wave or R/S ratio >1.

In addition to ECG criteria, for the diagnosis of ACS, it is important to take into account the clinical picture, with characteristic cardiac symptoms, the identification of markers of myocardial damage (troponins, myoglobins), as well as visualization methods: echocardiography, radionuclide methods, MRI of the heart, computed tomographic coronaryography.

An interesting and quite simple method for identifying ERS was proposed by a group of researchers. Using multivariate modeling of logistic regression they derived an equation based on 3 criteria (ST elevation, R-wave

amplitude in lead V_4 and QTc) and showed independent and reliable criterion for the diagnosis of AMI with ST segment elevation.

$$\text{Index} = [1.196 \times \text{STE}] + [0.059 \times \text{QTc}] - [0.326 \times \text{RV}_4],$$

where STE – exceeding the ST segment 60 ms after point J in the lead V_3 in mm, QTc – in ms, R_{V_4} – R-wave amplitude in V_4 lead in mm.

Index ≥23.4 with high sensitivity, specificity and accuracy indicates AMI with ST segment elevation, if ≤ 23.4 – ERS.

In 2017, they improved the formula by adding the 4th criterion – the voltage of the QRS complex in V_2 and the formula got the following form:

$$\text{Index} = 0.052 \times \text{QTc} - 0.151 \times \text{QRSV}_2 - 0.268 \times \text{RV}_4 + 1.062 \times \text{STE60V}_3,$$

an index value of ≥18.2 indicates the presence of AMI with elevation of the ST segment [29].

ERS vs acute pericarditis. The ECG is characterized by a certain staging. In the first stage (duration from several days to one or two weeks), diffuse elevation of ST segment with upward convexity with depression in leads aVR, V_1 , sometimes V_2 was observed.

ECG changes characteristic of the first stage are found in more than 80 % of patients with pericarditis. In the second stage of ECG changes (duration from several days to several weeks), a return of the ST and PR segments to the isolines is noted, and the T-wave may be biphasic. In the third stage (the duration varies from several weeks to 1–2 months) the T-wave becomes inverted in many leads, followed by recovery in the fourth stage (within 2–3 months). These changes on the ECG are recorded in most standard, reinforced from the limb and chest leads. And the fourth stage is the return of the ECG to the original-normal picture.

One of the differential diagnostic symptoms, pericarditis, on an ECG, can be the ratio of the amplitude of ST/T in V_5 or V_6 . The diagnosis of acute pericarditis is more likely when the ratio index is >0.25, a smaller value is in favor of ERS. The authors indicate that this ratio becomes more informative when the amplitude of the T-wave V_6 is <0.3 mm.

In ERS there is no characteristic dynamics as for acute pericarditis. Also, when diagnosing of pericarditis (unlike ERS), it is necessary to take into account the classical clinical findings: chest pain, typical acute, relief comes from sitting with the torso forward, friction

pericardial noise during auscultation, with a maximum near the left sternum, and also methods of visualization of pericardial damage, including the presence of effusion, increased markers of inflammation in laboratory studies [30].

Distinctive changes on the ECG were first described and studied by the brothers, cardiologists Josep and Pedro Brugada, and subsequently their surname was firmly entrenched in the clinical and instrumental syndrome. Brugada syndrome is a hereditary disease caused by a mutation of the *SCN5A* gene located on the shoulder p of the third chromosome, which is responsible for encoding the biosynthesis of the protein subunits of the sodium channel of cardiomyocytes. This syndrome is characterized by the presence of infarct-like ST segment elevation in leads V_{1-3} , pseudo-blockade of the left bundle-branch, with frequent grade 1 AV block, combined with documented episodes of persistent ventricular tachycardia or ventricular fibrillation and is associated with a high risk of sudden cardiac death. Men are more likely to suffer, the average age of sudden death is 41 ± 15 years old [31,32].

Three types of ECG changes are described: the first type (classic) is a "dome-shaped" pseudo-infarction elevation of the ST segment ≥ 2 mm (0.2 mV), with a negative T-wave. The second type is characterized by a "saddle-shaped" ST segment elevation ≥ 2 mm with a positive or two-phase T-wave. The third type also has a "saddle" ST segment elevation, but it is < 1 mm. There are also characteristic some prolongation of the QT and PQ interval.

Pharmacological tests (administration of class 1 antiarrhythmic drugs) help in the diagnosis of this pattern during continuous ECG recording. The diagnosis is considered to be confirmed, in the case of ECG conversion by type Brugada 1, when ST segment elevation more than 2 mm occurs, arrhythmias develop or the QRS complex is broadened to ≥ 130 % of the initial level. With ERS, similar pharmacological tests provoke masking or full leveling of ECG signs of ERS (J waves) [31].

The differential diagnosis includes the localization of ECG changes: with Brugada, the pattern is the lead of V_{1-3} , with ERS it is mainly V_{5-6} , less often II, III, aVF. The European Society of Cardiology has proposed the "Corrado index" which is based on the measurement of elevation height at the beginning of the ST segment (point J) – STJ and 80 ms after the beginning of the ST segment (ST80) – with type 1 Brugada syndrome, this index is > 1 , and in case of ERS < 1 [33,34].

Thus, conducting a differential diagnosis of ERS should include not only the registration of 12 standard ECG leads, but also a deep comprehensive analysis in close connection with the clinical picture of the disease, laboratory and genetic studies, as well as various imaging methods (echocardiography, MRI, radionuclide methods, etc.) and the use of auxiliary formulas of mathematical calculation.

Conclusions

1. Thus, the early repolarization syndrome is an important cardiovascular problem. According to experi-

mental data, the third type of early repolarization pattern with high amplitude of J waves in the inferolateral area in combination with the localization of the latter in the front or right leads and the horizontal or descending ST segment is considered to be the most arrhythmogenic.

2. Future clinical and experimental investigations should focus on identifying the exact causes and mechanisms for the development of the early ventricular repolarization syndrome and, ultimately, on developing strategies to prevent premature death from cardiac causes in individuals with this electrocardiogram disorder.

Conflicts of interest: authors have no conflict of interest to declare.
Конфлікт інтересів: відсутній.

Надійшла до редакції / Received: 15.03.2019
Після доопрацювання / Revised: 17.05.2019
Прийнято до друку / Accepted: 23.05.2019

Information about authors:

Ashcheulova T. V., MD, PhD, DSc, Professor, Head of the Department of Propedeutics to Internal medicine No 1, the Basics of Bioethics and Biosafety, Kharkiv National Medical University, Ukraine.

ORCID ID: 0000-0002-8860-652X

Herasymchuk N. M., MD, PhD, Associate Professor, Department of Propedeutics to Internal medicine No 1, the Basics of Bioethics and Biosafety, Kharkiv National Medical University, Ukraine.

ORCID ID: 0000-0002-3172-6491

Sytina I. V., MD, PhD, Assistant of the Department of Propedeutics to Internal medicine No 1, the Basics of Bioethics and Biosafety, Kharkiv National Medical University, Ukraine.

ORCID ID: 0000-0001-5232-7230

Відомості про авторів:

Ащеулова Т. В., д-р мед. наук, професор, зав. каф. пропедевтики внутрішньої медицини № 1, основ біоетики та біобезпеки, Харківський національний медичний університет, Україна.
Герасимчук Н. М., канд. мед. наук, доцент каф. пропедевтики внутрішньої медицини № 1, основ біоетики та біобезпеки, Харківський національний медичний університет, Україна.
Ситіна І. В., канд. мед. наук, асистент каф. пропедевтики внутрішньої медицини № 1, основ біоетики та біобезпеки, Харківський національний медичний університет, Україна.

Сведения об авторах:

Ащеулова Т. В., д-р мед. наук, профессор, зав. каф. пропедевтики внутренней медицины № 1, основ биоэтики и биобезопасности, Харьковский национальный медицинский университет, Украина.
Герасимчук Н. М., канд. мед. наук, доцент каф. пропедевтики внутренней медицины № 1, основ биоэтики и биобезопасности, Харьковский национальный медицинский университет, Украина.
Сытина И. В., канд. мед. наук, ассистент каф. пропедевтики внутренней медицины № 1, основ биоэтики и биобезопасности, Харьковский национальный медицинский университет, Украина.

References

- Patton, K. K., Ellinor, P. T., Ezekowitz, M., Kowey, P., Lubitz, S. A., Perez, M., et al. (2016). Electrocardiographic early repolarization: a scientific statement from the American Heart Association. *Circulation*, 133(15), 15201529. doi: 10.1161/CIR.0000000000000388
- Mahida, S., Derval, N., Sacher, F., Berte, B., Yamashita, S., Hooks, D. A., et al. (2015). History and clinical significance of early repolarization syndrome. *Heart Rhythm*, 12(1), 242249. doi: 10.1016/j.hrthm.2014.09.048
- Ali, A., Butt, N., & Sheikh, A. S. (2015). Early repolarization syndrome: A cause of sudden cardiac death. *World journal of cardiology*, 7(8), 466–475. doi: 10.4330/wjc.v7.i8.466

- [4] Ignatova, T. B. (2015). Syndrom rannoi repolyaryzatsii shlunochkiv yak marker rozvytku sertsevo(sudynnoi patolohii v maibutnomu [Syndrome of early repolarization of ventricles as a marker of development of cardiovascular pathology in the future]. *Perinatologiya i pediatriya*, 4(64), 77–81. doi: 10.15574/PP.2015.64.77 [in Ukrainian].
- [5] Guerrier, K., Kwiatkowski, D., Czosek, R. J., Spar, D. S., Anderson, J. B., & Knilans, T. K. (2015). Short QT interval prevalence and clinical outcomes in a pediatric population. *Circ Arrhythm Electrophysiol*, 8, 1460–1464. doi: 10.1161/CIRCEP.115.003256
- [6] Macfarlane, P. W., Antzelevitch, C., Haissaguerre, M., Huikuri, H. V., Potse, M., Rosso, R., et al. (2015). The Early Repolarization Pattern: A Consensus Paper. *Journal of the American College of Cardiology*, 66(4), 470–477. doi: 10.1016/j.jacc.2015.05.033
- [7] Antzelevitch, C., Yan, G. X., Ackerman, M. J., Borggrefe, M., Corrado, D., Guo, J., et al. (2016). J-Wave syndromes expert consensus conference report: Emerging concepts and gaps in knowledge. *Europace*, 19(4), 665–694. doi: 10.1093/europace/euw235
- [8] Tsuda, T., Hayashi, K., Konno, T., Sakata, K., Fujita, T., Hodatsu, A., et al. (2017). J waves for predicting cardiac events in hypertrophic cardiomyopathy. *JACC Clin Electrophysiol*, 3(10), 1136–1142. doi: 10.1016/j.jacep.2017.03.010
- [9] Maron, M. S. (2017). J Point Elevation in Hypertrophic Cardiomyopathy. *JACC: Clinical Electrophysiology*, 3(10), 1143–1145. doi: 10.1016/j.jacep.2017.06.004
- [10] Biasco, L., Cristoforetti, Y., Castagno, D., Giustetto, C., Astegiano, P., Ganzit, G., et al. (2013). Clinical, electrocardiographic, echocardiographic characteristics and long-term follow-up of elite soccer players with J-point elevation. *Circ Arrhythm Electrophysiol.*, 6(6), 1178–1184. doi: 10.1161/CIRCEP.113.000434
- [11] Shulenin, S. N., Boytsov, S. A., & Bobrov, A. L. (2013). Klinicheskoe znachenie sindroma rannej repolyaryzatsii zheludochkov, algoritm obsledovaniya pacientov [Clinical significance of early ventricular repolarization syndrome, algorithm of patients' examination]. *Medicina neotlozhnyh sostoyanij*, 1(48), 117–124. [in Russian].
- [12] Maury, P., & Rollin, A. (2013). Prevalence of early repolarization/J wave patterns in the normal population. *J Electrocardiol*, 46(5), 411–416. doi: 10.1016/j.jelectrocard.2013.06.014
- [13] Al-Khatib, S. M., Stevenson, W. G., Ackerman, M. J., Bryant, W. J., Callans, D. J., & Curtis, A. B. (2018). 2017 AHA/ACC/HRS Guideline for Management of Patients With Ventricular Arrhythmias and the Prevention of Sudden Cardiac Death: A Report of the American College of Cardiology/American Heart Association Task Force on Clinical Practice Guidelines and the Heart Rhythm Society. *J Am Coll Cardiol*. 72(14), e91–e220.
- [14] Medvedev, M. M., & Veleslavova, O. E. (2018). Sindrom rannej repolyaryzatsii zheludochkov: stratifikatsiya riska [Early ventricular repolarization syndrome: risk stratification]. *Vestnik aritologii*, 91, 64–72. [in Russian].
- [15] Mercer, B. N., Begg, G. A., Page, S. P., Bennett, C. P., Tayebjee, M. H., & Mahida, S. (2016). Early Repolarization Syndrome; Mechanistic Theories and Clinical Correlates. *Frontiers in physiology*, 7, 266. doi: 10.3389/fphys.2016.00266
- [16] Sethi, K. K., Sethi, K., & Chutani, S. K. (2014). Early repolarisation and J wave syndromes. *Indian Heart J.*, 66(4), 443–452. doi: 10.1016/j.ihj.2014.06.002
- [17] Patocskaï, B., Barajas-Martinez, H., Hu, D., Gurabi, Z., Koncz, I., & Antzelevitch, C. (2016). Cellular and ionic mechanisms underlying effects of cilostazol, milrinone and isoproterenol to suppress arrhythmogenesis in an experimental model of early repolarization syndrome. *Heart Rhythm.*, 13(6), 1326–1334. doi: 10.1016/j.hrthm.2016.01.024
- [18] Koncz, I., Gurabi, Z., Patocskaï, B., Panama, B. K., Szél, T., Hu, D., et al. (2013). Mechanisms underlying the development of the electrocardiographic and arrhythmic manifestations of early repolarization syndrome. *Journal of molecular and cellular cardiology*, 68, 20–28. doi: 10.1016/j.yjmcc.2013.12.012
- [19] Szabó, I. A., Fár, A., Kocsis, I., Máthé, L., Szilágyi, L., & Frigy, A. (2017). The Early Repolarization ECG Pattern—An Update. *Acta Medica Mariensis.*, 63(4), 165–169. doi: 10.1515/amma-2017-0032
- [20] Skuratova, N. A. (2016). Sindrom rannej repolyaryzatsii zheludochkov u detej i podrostkov: diagnosticheskij algoritm pri dopuske k fizicheskim nagruzkam [Early repolarization syndrome in children and adolescents: diagnostic algorithm to allow children to do physical exercise]. *Problemy zdor'ya i e'kologii*, 4(50), 96–100. [in Russian].
- [21] Chichkov, M. Y., Svetlichkina, A. A., Chichkova, M. A., & Kovaleva, N. A. (2016). Sindrom rannej repolyaryzatsii zheludochkov u professional'nykh sportsmenov [The syndrome of early ventricular repolarization professional athletes]. *Sovremennye problemy nauki i obrazovaniya*, 5. Retrieved from <https://science-education.ru/ru/article/view?id=25258> [in Russian].
- [22] Muramoto, D., Yong, C. M., Singh, N., Aggarwal, S., Perez, M., Ashley, E., et al. (2014). Patterns and prognosis of all components of the J-wave pattern in multiethnic athletes and ambulatory patients. *Am Heart J*, 167(2), 259–266. doi: 10.1016/j.ahj.2013.10.027
- [23] Quattrini, F. M., Pelliccia, A., Assorgi, R., Dipaolo, F. M., Squeo, M. R., Culasso, F., et al. (2014). Benign clinical significance of J-wave pattern (early repolarization) in highly trained athletes. *Heart Rhythm*, 11(11), 1974–1982. doi: 10.1016/j.hrthm.2014.07.042
- [24] Serra-Grima, R., Donate, M., Alvarez-Garcia, J., Barradas-Pires, A., Ferrero, A., Carballeira, L., et al. (2015). Long-term follow-up of early repolarization pattern in elite athletes. *American Journal of Medicine*, 128(2), 192.e1–192.e9. doi: 10.1016/j.amjmed.2014.06.017
- [25] Nahshoni, E., Sclarovskys, S., Spitzer, S., Zalsman, G., Strasberg, B., & Weizman, A. (2009). Early Repolarization in Young Children with Attention-Deficit/Hyperactivity Disorder Versus Normal Controls: A Retrospective Preliminary Chart Review Study. *J Child and Adolescent Psychopharmacol*, 19(6), 731–735. doi: 10.1089/cap.2009.0034
- [26] Safa, R., Thomas, R., & Karpawich, P. P. (2016). Electrocardiographic early repolarization characteristics and clinical presentations in the young: a benign finding or worrisome marker for arrhythmias. *J Congenital Heart Disease*, 12(1), 99–104. doi: 10.1111/chd.12410
- [27] Bourier, F., Denis, A., Cheniti, G., Lam, A., Vlachos, K., Takigawa, M., et al. (2018). Early Repolarization Syndrome: Diagnostic and Therapeutic Approach. *Frontiers in cardiovascular medicine*, 5, 169. doi: 10.3389/fcvm.2018.00169
- [28] Thygesen, K., Alpert, J. S., Jaffe, A. S., Chaitman, B. R., Bax, J. J., Morrow, D. A., et al. (2018). Fourth Universal Definition of Myocardial Infarction. *Circulation*, 138(20), e618–e619. doi.org/10.1161/cir.0000000000000617
- [29] Driver, B. E., Khalil, A., Henry, T., Kazmi, F., Adil, A. & Smith, S. W. (2017). A new 4-variable formula to differentiate normal variant ST segment elevation in V2-V4 (early repolarization) from subtle left anterior descending coronary occlusion – Adding QRS amplitude of V2 improves the model. *J Electrocardiology*, 50(5), 561–569. doi: 10.1016/j.jelectrocard.2017.04.005
- [30] Adler, Y., Charron, P., Imazio, M., Badano, L., Barón-Esquivias G, Bogaert, J., et al. (2015). 2015 ESC Guidelines for the diagnosis and management of pericardial diseases: The Task Force for the Diagnosis and Management of Pericardial Diseases of the European Society of Cardiology (ESC) Endorsed by: The European Association for Cardio-Thoracic Surgery (EACTS). *Eur Heart J.*, 36(42), 2921–2964. doi: 10.1093/eurheartj/ehv318
- [31] Sacher, F., Jesel, L., Jais, P., & Haïssaguerre M. (2014). Insight into the mechanism of brugada syndrome: epicardial substrate and modification during ajmaline testing. *Heart Rhythm*, 11(4), 732–734. doi: 10.1016/j.hrthm.2013.05.023
- [32] Antzelevitch, C., & Yan G. (2015). J-wave syndromes: brugada and early repolarization syndromes. *Heart Rhythm.*, 12(8), 1852–1866. doi: 10.1016/j.hrthm.2015.04.014
- [33] Zorzi, A., Leoni, L., Di Paolo, F. M., Rigato, I., Migliore, F., Bauce, B., et al. (2015). Differential diagnosis between early repolarization of athlete's heart and coved-type Brugada electrocardiogram. *Am J Cardiol.*, 115(4), 529–532. doi: 10.1016/j.amjcard.2014.11.035
- [34] Sharma, S., Drezner, J. A., Baggish, A., Papadakis, M., Wilson, M. G., Prutkin, J. M., et al. (2018). International recommendations for electrocardiographic interpretation in athletes. *Eur Heart J.*, 39(16), 1466–1480. doi: 10.1093/eurheartj/ehw631

Legal professional restrictions of medical professionals under the legislation of Ukraine: problems and prospects

O. H. Aleksieiev*^{A,D,F}, M. A. Anishchenko^{B,C,E,F}

Zaporizhzhia State Medical University, Ukraine

A – research concept and design; B – collection and/or assembly of data; C – data analysis and interpretation; D – writing the article; E – critical revision of the article; F – final approval of the article

Key words:

professional misconduct, medical law.

Pathologia

2019; 16 (2), 288–292

DOI:

10.14739/2310-1237.2019.2.177200

*E-mail:

agagroup@ukr.net

The aim: to conduct a system analysis of the complex of legislative restrictions in the professional activities of medical professionals from the standpoint of medical law, define the notion of "legal professional restrictions of medical workers", identify problems of legal regulation of these legal relations and outline the ways to resolve them.

Materials and methods. The research material is a modern regulatory framework. The methods of information retrieval, analysis, systematization and generalization were carried out.

Results. In accordance with the innovations of Article 78¹ of the Fundamentals, from August 1, 2012, medical and pharmaceutical professionals began to be subject to legal restrictions on their professional activities. Simultaneously with the addition of the Fundamentals of the Legislation of Ukraine on Health Protection in Article 78¹ of the Law of Ukraine, the Code of Ukraine on Administrative Offenses underwent corresponding changes. The introduction of restrictions is quite natural. Having entered into force, these provisions should increase the social responsibility of all participants in a legal relationship, and their main goal is to establish obstacles to possible abuse, create conditions for the independence of professional activity, and guarantee the patient's right to qualified medical care.

Conclusions. Legal professional restrictions of medical professionals represent the limitation of professional rights and duties of medical professionals, established by law in order to ensure public interests, prevent offenses, protect the rights and legitimate interests of medical professionals themselves.

Ключові слова:

професійних норм порушення, медичне законодавство.

Патологія. – 2019. –

Т. 16, № 2(46). – С. 288–292

DOI:

10.14739/2310-1237.2019.2.177200

*E-mail:

agagroup@ukr.net

Правові професійні обмеження медичних працівників згідно з законодавством України: проблеми та перспективи

О. Г. Алексеев, М. А. Анищенко

Мета роботи – виконати системний аналіз із позицій медичного права комплексу законодавчих обмежень у професійній діяльності медичних працівників, дати визначення поняттю «правові професійні обмеження медичних працівників», виявити проблеми правового регулювання названих правовідносин та окреслити шляхи їх вирішення.

Матеріали та методи. Матеріал дослідження – сучасна нормативно-правова база. Використали методи інформаційного пошуку, аналізу, систематизації та узагальнення.

Результати. Відповідно до нововведень статті 78¹ Основ від 1 серпня 2012 року на медичних і фармацевтичних працівників стали поширюватися визначені законом обмеження при здійсненні ними професійної діяльності. Одночасно з доповненням Основ законодавства України про охорону здоров'я в статті 78¹ Закону України відповідних змін зазнав і Кодекс України про адміністративні правопорушення. Введення обмежень цілком закономірне. Набравши чинності, такі положення повинні підвищити соціальну відповідальність усіх учасників правовідносин, а їхньою основною метою є встановлення перешкод можливим зловживанням, створення умов для незалежності професійної діяльності, гарантованості прав пацієнта на кваліфіковану медичну допомогу.

Висновки. Правові професійні обмеження медичних працівників є лімітуванням професійних прав, обов'язків медичних працівників, що встановлені законодавством для забезпечення публічних інтересів, запобігання правопорушенням, захисту прав і законних інтересів пацієнтів і самих медичних працівників.

Ключевые слова:

профессиональных норм нарушения, медицинское законодательство.

Патология. – 2019. –

Т. 16, № 2(46). – С. 288–292

DOI:

10.14739/2310-1237.2019.2.177200

*E-mail:

agagroup@ukr.net

Правовые профессиональные ограничения медицинских работников по законодательству Украины: проблемы и перспективы

А. Г. Алексеев, М. А. Анищенко

Цель работы – провести системный анализ с позиций медицинского права комплекса законодательных ограничений в профессиональной деятельности медицинских работников, дать определение понятию «правовые профессиональные ограничения медицинских работников», выявить проблемы правового регулирования указанных правоотношений и очертить пути их разрешения.

Материалы и методы. Материал исследования – современная нормативно-правовая база. Используются методы информационного поиска, анализа, систематизации и обобщения.

Результаты. В соответствии с нововведениями статьи 78¹ Основ с 1 августа 2012 года на медицинских и фармацевтических работников стали распространяться определенные законом ограничения при осуществлении ими профессиональной деятельности. Одновременно с дополнением Основ законодательства Украины об охране здоровья в статье 78¹ Закона Украины соответствующих изменений претерпел и Кодекс Украины об административных правонарушениях. Введение ограничений вполне закономерно. Вступив в силу, данные положения должны повысить социальную ответственность всех участников правоотношения, а их основной целью является установление препятствий возможным злоупотреблениям, создание условий для независимости профессиональной деятельности, гарантированности прав пациента на квалифицированную медицинскую помощь.

Выводы. Правовые профессиональные ограничения медицинских работников представляют собой лимитирование профессиональных прав и обязанностей медицинских работников, установленные законодательством для обеспечения публичных интересов, предупреждения правонарушений, защиты прав и законных интересов пациентов и самих медицинских работников.

The process of domestic medicine's reformation is characterized by more deep transformation of health care system, including the elaboration of new requirements to medical professional status. In his professional activity every doctor except established rights and duties, must remember about the number of restrictions imposed by the Law of Ukraine "Fundamentals of Health Care Legislation" (further – Fundamentals), and also by the other legal and regulatory instruments.

The aim

To conduct a system analysis of the complex of legislative restrictions in the professional activities of medical professionals from the standpoint of medical law, define the notion of "legal professional restrictions of medical workers", identify problems of legal regulation of these legal relations and outline the ways to resolve them.

Materials and methods

The research material is a modern regulatory framework. The methods of information retrieval, analysis, systematization and generalization were carried out.

Results

According to A. Denisova's (2011) statement legal restrictions are legal exclusions from legal human status which has preventive nature, protect the subjects whom these restrictions apply to and the other persons as well from unpleasant consequences [1].

According to A. Komzyuk's (2015) opinion, "restrictions" can be interpreted as follows: subjective right exists, but due to certain circumstances it can't be realized. The necessity of existing such restrictions is explained by the fact that there are cases of conflicts of individual and public interests [2].

Analysis of the legislation shows that restriction in the professional medical activity can be divided into two groups: restrictions of rights and restrictions of duties.

Studying the legislation that regulates medical activity we can highlight the following restrictions of medical professional's duties: restrictions of duty not to disclose medical confidentiality; restrictions of duty to provide free medical care by the program of state medical guarantees; restrictions of duty to provide full information about patient's health if it can worsen his health; restriction of the number of patients whom the doctor must make dec-

laration with under state medical guarantees; restriction of duty to provide medical care to the emergency patient in case of ascertaining the biological death of a person.

Accordingly the following restrictions of the professional rights of medical professionals can be selected: restriction of the right to refuse patient in the case of non-compliance with the recommendations and internal labor regulations of health care facility if it won't threaten the patient's life and population's health; restriction of the right to free choice of the approved forms, methods and means of activity, according to established order introduction of modern achievements of medical and pharmaceutical science and practice by the state standards and clinical protocols, and also by the restrictions prescribed by Article 78¹ of the Fundamentals [3].

Issues of legal restrictions of professional rights and duties of medical professional have a number of problem moments of legal regulation and ethical issues and also legal conflicts.

So restriction of duty not to disclose medical confidentiality is regulated by the number of laws and bylaws such as Civil Code of Ukraine, Code of Criminal Procedure of Ukraine, Code of Civil Procedure of Ukraine, Fundamentals, Laws of Ukraine "About Counteracting Tuberculosis", "About Anti-Drug, Psychotropic Substances and Precursor Trafficking Measures and Anti-Abuse" and others [4].

Restriction of duty to provide free medical care by the program of state medical guarantees doesn't comply with the current Constitution because it directly restricts constitutional right to free medical care in public and municipal health facilities, that is unacceptable according to the Article 22 of the Constitution of Ukraine [5].

Restriction of duty to provide full information about patient's health if it can worsen his health has a number of problems first of all problems of moral and ethical plan. Opponents of this restriction consider that everybody has the right to prepare for death (to complete the affairs, make death orders including legal ones), and silence of such information is, in their opinion, a violation of human rights to information. From the other side the law isn't clearly written who can provide full medical information about such patient as it must be objectively known to those people who take care of the patients.

Restriction of the patients' number according to the Order of realization of state medical guarantees of medical care due to the program of medical guarantees for the first aid in the year 2019, approved by the Resolution of Cabinet of Ministers of Ukraine on December 12, 2018, number 1117, which the doctor must make declaration

with under the medical guarantee program, comes into conflict with the article 34 of Fundamentals which clearly states that the doctor has the right to refuse in two cases: in case of non-compliance with the recommendations of the doctor and in case of non-compliance with the internal regulations of health care facility [6].

Restriction of duty to provide medical care to the emergency patient in case of ascertaining the biological death of a person entails a number of ethical problems connected with euthanasia and also realization of the right to dignified death movement for which has enough popularity in the countries of Western Europe and in Ukraine as well.

Restriction of the right to free choice of the approved forms, methods and means of activity, according to established order introduction of modern achievements of medical and pharmaceutical science and practice by the state standards and clinical protocols has also some problems as after the implementation of notion "new clinical protocol" into Ukrainian legislation and related ability to apply translations of foreign clinical protocols in medical practice is faced with frequent facts of inability to apply the latter because of inconsistency of methods of preparations and medical equipment.

In accordance with the innovations of Article 78¹ of Fundamentals since August 1, 2012, medical and pharmaceutical professionals began to be the subject to legal restrictions on their professional activities [3].

1. Medical professionals aren't entitled to receive undue profits from business entities producing and/or selling medicines [3]. According to part 1 of article 1 of the Law of Ukraine "On Prevention of Corruption" unlawful benefits are cash or other property, advantages, privileges, services, intangible assets, any other benefits, any other non-material or non-monetary benefits that are promised, offered, provided or received without legal basis. This law contains the concept of a gift, which is defined as cash or other property, advantages, privileges, services, intangible assets, that are provided /received free of charge or at a price below the minimum market [7]. But the above definitions don't provide clear distinction between the concepts of "undue benefit" and "gift", and only with deeper study of legislation we understand that the main difference of undue benefit from gift is that the undue benefit is granted for the implementation of certain actions in favor of specific legal entities and/or individuals (in our case pharmaceutical companies, their professionals or individual entrepreneurs engaged in pharmaceutical business) and gift is based on a donation agreement (more often in written form rather than verbally) without conditions for performing any actions. Thus it turns out that doctors can receive gifts from the pharmaceutical business entities, but they can't cooperate, that is to carry out certain actions in favor of such subjects.

Exceptions are pedagogical or scientific activity, clinical contract remuneration for medical product or clinical trials of medical products and medical equipment.

If we are talking about the receiving of remuneration, it is necessary to have a documented agreement on the provision of reciprocal services subject to the following conditions:

- written form of the approval of the Agreement by the employer;

- proper documentation payouts;
- fair market value of services.

It is acceptable to compensate medical professional reasonable and documented expenses arising in the implementation of the above activities (for example, travel, accommodation, meals) under a paid agreement [8].

Parties are encouraged to sign the certificate of delivery and receipt of services, to save proof of expenses (tickets, vouchers, receipts).

Only those medical professionals who are teachers (that is they are in an employment relationship with the educational organization and perform the duties of training, educating and/or organizing educational activities) can be involved in the performance of educational services.

As for the educational activities they should correspond to a certain subject, for example, inform about a drug or medical device, cover and introduce scientific or educational information in the health care sector [9]. This could include master classes and the training of medical professionals in the installation and use of specific products in order to ensure their effective and safe use. These can be practical exercises using medical products or dummies, as well as lectures and presentations, information about medical technologies used by the company.

It should be stipulated that pharmaceutical companies can make donations to non-profit organizations under a donation agreement, as well as participate in charity and support independent educational activities of third parties.

Conference support may be provided in the form of grants to organizers, payment for the participants' food if the rules established by the conference organizers allow. At the same time, demonstration of products and services of companies at conferences is allowed. It is also allowed to sponsor satellite symposia, to present lecturers and materials for their holding.

2. Medical professionals don't have the right to receive from the business entities or their representatives engaged in the production and/or sale of medicines, medical products, samples of medicines, medical devices for use in professional activities (except for cases related to conducting clinical trials of medical products in accordance with the agreements) [3].

When conducting clinical trials of medicines or clinical trials of medical products, it is allowed to conclude agreements on their prescription or recommendation to patients; receive samples for delivery to patients, hold meetings with companies' representatives.

This restriction is aimed at making the objective decision of the doctor to use a medicine or medical product in the treatment. Such decision should be free from lobbying, public relations and direct bribing by the manufacturers of any medical products.

3. Medical professionals don't have the right to advertise medicines, medical products, including prescribe medicines on forms containing advertising information, and indicate the manufacturers of medicines (brands) [3].

According to the definition carried out in the Law of Ukraine "On Advertising", advertising is information about a person or product, distributed in any form and by any means and intended to form or maintain awareness of advertising consumers and their interest in such goods

or persons. Consumers of advertising are considered to be an indefinite number of persons whom advertising is directed on [10].

It is recommended to organize promotional events in business centers, educational institutions, hotels and other places intended for business and educational events.

In the opinion of D. Pivnya and I. Kitsula (2016), in contrast to the above, information about medicine directed at a specific person (individualized information) and intended to provide medical care cannot be considered as advertising [9].

In our opinion, according to the Ukrainian legislation, the doctor may provide the patient with the international non-patented name of the medical product, and not its trade name.

But the use by physicians in their professional activity available for public viewing and viewing branded souvenirs (gowns, pens, calendars, posters, etc.) containing information about medicines and medical products (for example, the name) has certain risks, because can be attributed to the advertising of such products [8].

The question of restricting medical professionals to indicate the definition of the trade name of the drug is quite controversial, since there are quite a lot of pharmacological studies that prove the superiority of the original drugs over generics and their more serious therapeutic effect. So, the famous Ukrainian pharmacologist I. Zupanets (2014) believes that the generic drug, compared with the original, has only one advantage – a lower cost. However, this advantage loses its value when considering the effectiveness of such a drug and its safety. One of the main causes of this phenomenon can be low or high bioavailability compared with the original drug, as well as low stability and the presence of impurities that cause unanticipated side effects, which leads to lower effectiveness and safety of the generic drug. Only the availability of complete information on compliance with GMP standards in the production of generic, its pharmacokinetic and therapeutic equivalence when compared with the original drug makes it reasonable to search for the pharmacoeconomic benefits of the generic drug [11].

Simultaneously with the addition of the Fundamentals of the Legislation of Ukraine on Health Protection in Article 78¹ of the Law of Ukraine on Administrative Offenses has undergone corresponding changes [3].

According to the newness in the Code of Ukraine on Administrative Offenses in Article 44², violation of the restrictions established for medical professionals and pharmaceutical workers in the exercise of their professional activities, entails the imposition of a fine of 300 non-taxable minimum of income (5.100 hrn).

The same actions committed again during the year after the imposition of an administrative penalty entail the imposition of a fine of 1.200 non-taxable minimum of citizens' income (20.400 hrn) [12].

These measures are intended to promote respect for the rights and legitimate interests of both patients and physicians; they have a preventive function of preventing offenses.

Thus, by means of the restrictions prescribed in Article 78¹ of the Fundamentals, the legislator established the legal framework for professional communication of medical professionals and pharmaceutical workers with

representatives of organizations producing medicines and medical products.

The introduction of restrictions is quite natural. Coming into force these provisions should increase the social responsibility of all participants in the legal relationship, and their main goal is to establish obstacles to possible abuse, to create conditions for the independence of professional activity, and to guarantee a patient the rights to qualified medical care.

It is significant that the legislator hasn't introduced a total ban on communication of representatives of companies and medical professionals. The possibility of meeting with representatives of companies in order to conduct clinical research, improve their professional level and provide information on the monitoring of the safety of medicines and medical products, as well as financing the teaching and research activities of medical professionals has been allowed. Naturally, without the professional communication of the medical and pharmaceutical community, the development of medical science and, accordingly, improving the quality of treatment in the interests of patients isn't possible.

The important direction of legal work is the improvement of legal techniques of legislation governing medical activities, including such an important legal institution as the legal restrictions. As our study shows, this legal institution is regulated by more than ten regulatory legal acts, which creates an inconvenience in its study not only for medical professionals but also for professional lawyers as well. In our deep conviction, medical legislation should be clear, accessible and convenient for study, first of all, to medical professionals.

Conclusions

1. Legal professional restrictions of medical professionals are the limitation of professional rights and duties of medical professionals, established by law in order to ensure state interests, prevent offenses, protect the rights and legitimate interests of medical professionals themselves.

2. The above restrictions have a number of legal problems that are subject to elimination by making appropriate changes to the current legislation of Ukraine.

Prospects for further research. Therefore, in further studies it's necessary to study the methodology of systematization of medical legislation, including significantly improve the legal technique of presentation of the institution of legal professional restrictions of medical professionals.

Conflicts of interest: authors have no conflict of interest to declare.
Конфлікт інтересів: відсутній.

Надійшла до редакції / Received: 22.03.2019

Після доопрацювання / Revised: 29.03.2019

Прийнято до друку / Accepted: 20.05.2019

Informations about authors:

Aleksieiev O. H., PhD, Associate Professor of the Department of Management and Pharmacy Economics, Medical and Pharmaceutical Law, Zaporizhzhia State Medical University, Ukraine.

Anishchenko M. A., PhD, Associate Professor of the Department of Management and Pharmacy Economics, Medical and Pharmaceutical Law, Zaporizhzhia State Medical University, Ukraine.

Відомості про авторів:

Алексеев О. Г., канд. фарм. наук, доцент каф. управління і економіки фармації, медичного та фармацевтичного права, Запорізький державний медичний університет, Україна.

Анищенко М. А., канд. юрид. наук, доцент каф. управління і економіки фармації, медичного та фармацевтичного права, Запорізький державний медичний університет, Україна.

Сведения об авторах:

Алексеев А. Г., канд. фарм. наук, доцент каф. управления и экономики фармации, медицинского и фармацевтического права, Запорожский государственный медицинский университет, Украина.

Анищенко М. А., канд. юрид. наук, доцент каф. управления и экономики фармации, медицинского и фармацевтического права, Запорожский государственный медицинский университет, Украина.

- [12] Kodeks Ukrainy pro administratyvni pravoporushennia vid 04.12.1984. №8073-X [Code of Ukraine on Administrative Offenses from December 4, 1984. №8073-X]. Retrieved from <https://zakon.rada.gov.ua/laws/show/80732-10>. [in Ukrainian].

References

- [1] Denysova, A. M. (2011) Pravovi обмеzhennia: poniattia, vydy, funktsii [Legal constraints: concepts, types, functions]. *Chasopys Kyivskoho universytetu prava*, 2, 51–55. [in Ukrainian].
- [2] Komziuk, M. A. (2015) Poniattia, zmist, vydy ta formy обмеzhennia osobistoi svobody hromadian za administratyvnyim pravom [Concept, content, types and forms of restriction of personal freedom of citizens under administrative law]. *Yevropeiskii perspektyvy*, 1, 52–58. [in Ukrainian].
- [3] Zakon Ukrainy «Osnovy zakonodavstva Ukrainy pro okhoronu zdorovia» vid 19.11.1992 №2801-XII [Law of Ukraine «Fundamentals of Ukrainian Health Care Legislation» from November 19, 1992 №2801-XII]. Retrieved from <https://zakon.rada.gov.ua/laws/show/2801-12/ed20140802> [in Ukrainian].
- [4] Dichko, H. O. (2019) Vypadky pravomirnogo Rozkryttia medychnoi taiemnytsi [Cases of lawful disclosure of medical secrets]. *Pravovi problemy suchasnoi transformatsii okhorony zdorovia*. Proceedings of the International Scientific and Praktical Conference, (p. 57–60). [in Ukrainian].
- [5] Konstytutsiia Ukrainy: Osnovnyi Zakon vid 28.06.1996 №254k/96-VR [The Constitution of Ukraine: Basic Law of June 28, 1996. №254k/96-VR.] Retrieved from <https://zakon.rada.gov.ua/laws/card/254%D0%BA/96-%D0%B2%D1%80>. [in Ukrainian].
- [6] Poriadok realizatsii derzhavnykh harantii medychnoho obsluhovuvannia naselennia za prohramoiu medychnykh harantii dlia pervynnoi medychnoi dopomohy na 2019 rik: zatverdzhenykh postanovoiu KМУ vid 18.12.2018 №1117 [The procedure for the implementation of state guarantees for medical care of the population under the program of medical guarantees for primary health care in 2019, approved by the Cabinet of Ministers of Ukraine from December 12, 2018 №1117]. Retrieved from <https://zakon.rada.gov.ua/laws/show/1117-2018-%D0%BF>. [in Ukrainian].
- [7] Zakon Ukrainy «Pro zapobihannia koruptsii» vid 14.10.2014. №1700-VII [The Law of Ukraine «On Preventing Corruption» from October 14, 2014. №1700-VII] Retrieved from <https://zakon.rada.gov.ua/laws/show/1700-18>. [in Ukrainian].
- [8] Kolyado, E. V., Lazarev, V. S., & Perfilyev, A. A. (2013) Zakonodavchi обмеzhennia, shcho nakladaiutsia na medychnykh i farmatsevtichnykh pratsivnykiv pid chas zdiisnennia nymy profesiinoi diialnosti [Legislative restrictions imposed on medical and pharmaceutical employees in realization of their professional activities]. *Sibirskij medicinskij zhurnal*, 122(7), 147–148. [in Russian].
- [9] Piven, D. V., & Kitsul I. S. (2016) Obmezhennia, shcho nakladaiutsia na medychnykh pratsivnykiv pid chas zdiisnennia profesiinoi diialnosti, i zapobihannia konfliktu interesiv medychnoho pratsivnyka: dii medychnoi orhanizatsii [Restrictions on medical stuff in the exercise of professional activity and the prevention of conflicts of their interests: medical organization actions]. *Menedzher zdavoohraneniya*, 4, 63. [in Russian].
- [10] Zakon Ukrainy «Pro reklamu» vid 03.07.1996. №270/96-VR [Law of Ukraine «About advertising» from July 3, 1996. №270/96-VR]. Retrieved from <https://zakon2.rada.gov.ua/laws/show/270/96-%D0%B2%D1%80> [in Ukrainian].
- [11] Borovyk, S. P. (2014) Original'nye i genericheskie preparaty: mify i real'nost' [Original and generic drugs: myths and reality]. *Ukrayin-skyi medychnyi chasopys*. Retrieved from <https://www.umj.com.ua/article/81906/originalnye-i-genericheskie-preparaty-mify-i-realnost> [in Russian].

Первинна легенева лімфома з бронхоасоційованої лімфоїдної тканини (клінічне спостереження)

І. В. Жулкевич*^{B-F}, І. Й. Галайчук^{C-F}

ДВНЗ «Тернопільський державний медичний університет імені І. Я. Горбачевського МОЗ України», м. Тернопіль

A – концепція та дизайн дослідження; B – збір даних; C – аналіз та інтерпретація даних; D – написання статті; E – редагування статті; F – остаточне затвердження статті

Мета роботи – описати клінічний випадок рідкісної індолентної екстранодальної неходжкінської лімфоми, що виникає з бронхоасоційованої лімфоїдної тканини, проаналізувати основні сучасні тенденції діагностики та лікування цієї патології.

Використовуючи бібліосемантичний та аналітичний методи дослідження, проаналізували основні історичні дані й клініко-радіологічні та імуноморфологічні критерії діагностики казуїстично рідкісного новоутворення – первинної легеневої неходжкінської лімфоми – індолентної екстранодальної В-клітинної лімфоми маргінальної зони, що виникає з бронхоасоційованої лімфоїдної тканини (bronchus-associated lymphoid tissue – BALT). Поширення BALT-лімфоми становить менше ніж 0,5 % від усіх легеневих злоякісних пухлин та менше ніж 1 % від усіх неходжкінських лімфом. Нині ще обговорюють діагностичні підходи та стандартне системне лікування цього захворювання. Наведено рекомендації ретроспективного міжнародного дослідження первинної екстранодальної лімфоми легень із маргінальної зони, що здійснене міжнародною групою з вивчення екстранодальних лімфом (IELSG), проаналізовано основні рекомендації NCCN щодо діагностики, лікування мукозоасоційованих лімфом 2019 р. перегляду. Варіанти лікування BALT-лімфоми варіюють у діапазоні від антибіотикотерапії та клінічного спостереження до хірургічної резекції або комбінації з хіміотерапією та променевою терапією, але оптимальна терапія цього захворювання потребує вивчення. Саме точне морфологічне визначення та ІГХ-фенотипування дають можливість вибрати адекватний протокол хімотерапевтичного лікування (імунохімотерапії). Обговорено основні опції радикального хірургічного, хімотерапевтичного та радіологічного етапів лікування BALT-лімфоми та показання щодо їхнього комбінованого використання в межах мультидисциплінарного підходу до лікування лімфом, визначено їхню ефективність. Наведено власне 4-річне клінічне спостереження за пацієнтом 48 років із BALT-лімфомою, обговорено основні радіологічні діагностичні критерії та складнощі в морфологічній діагностиці й ІГХ-фенотипування. Клінічне спостереження спрямоване на інформування широкого кола практичних лікарів: терапевтів, пульмонологів, фтизіатрів, торакальних хірургів, онкологів, радіологів.

Висновки. BALT-лімфома є рідкісним видом екстранодальних неходжкінських лімфом, що не має чітких клінічних орієнтирів і специфічних радіологічних ознак і потребує виваженої гістологічної діагностики та імуногістохімічної верифікації, яка разом із методами комп'ютерної томографії (чи ПЕТ-КТ) визначає стадію захворювання і, відповідно, тактику ведення хворих.

Ключові слова:

неходжкінська лімфома, новоутворення легень, діагностика, лікування.

Патологія. – 2019. – Т. 16, № 2(46). – С. 293–298

DOI: 10.14739/2310-1237.2019.2.177201

*E-mail: zhulkevich@gmail.com

Первичная легочная лимфома из бронхоассоциированной лимфоидной ткани (клиническое наблюдение)

И. В. Жулкевич, И. Й. Галайчук

Цель работы – описать клинический случай редкой индолентной экстранодальной неходжкинской лимфомы, возникающей из бронхоассоциированной лимфоидной ткани, проанализировать основные современные тенденции диагностики и лечения данной патологии.

Используя библиосемантичный и аналитический методы исследования, проанализированы основные исторические данные и клинико-радиологические и иммуноморфологические критерии диагностики казуистически редкого новообразования – первичной легочной неходжкинской лимфомы – индолентной экстранодальной В-клеточной лимфомы маргинальной зоны, возникающей из бронхоассоциированной лимфоидной ткани (bronchus-associated lymphoid tissue – BALT). Распространенность BALT-лимфомы составляет менее 0,5 % от всех легочных злокачественных опухолей и менее 1 % от всех неходжкинских лимфом. На сегодняшний день широко обсуждают диагностические подходы и стандартное системное лечение этого заболевания. Приведены рекомендации ретроспективного международного исследования первичной экстранодальной лимфомы легких из маргинальной зоны изучения экстранодальных лимфом (IELSG), проведенного международной группой, проанализированы основные рекомендации NCCN по диагностике и лечению мукозоассоциированных лимфом 2019 г. пересмотра. Варианты лечения BALT-лимфомы варьируют в диапазоне от антибиотикотерапии и клинического наблюдения до хирургической резекции или комбинации с химиотерапией и лучевой терапией, но оптимальная терапия заболевания требует дальнейшего изучения. Отмечено, что точное морфологическое определение и ИГХ-фенотипирование позволяют выбрать адекватный протокол химиотерапевтического лечения (иммунохимиотерапии). Обсуждены основные опции радикального хирургического, химиотерапевтического и радиологического этапов лечения BALT-лимфомы и показания к их комбинированному использованию в пределах мультидисциплинарного подхода к лечению лимфом, определена их эффективность. Приведено собственное 4-летнее клиническое наблюдение за пациентом 48 лет с BALT-лимфомой, обсуждены основные радиологические диагностические критерии и трудности морфологической диагностики и ИГХ-фенотипирования. Представленное клиническое наблюдение ориентировано на широкий круг практических врачей: терапевтов, пульмонологов, фтизиатров, торакальных хирургов, онкологов, радиологов.

Ключевые слова:

неходжкинская лимфома, новообразования легких, диагностика, лечение.

Патология. – 2019. – Т. 16, № 2(46). – С. 293–298

Выводы. BALT-лимфома – редкий вид неходжкинских лимфом, который не имеет четких клинических ориентиров и специфических радиологических признаков и требует взвешенной гистологической диагностики и иммуногистохимической верификации, которая вместе с методами компьютерной томографии (или ПЭТ-КТ) определяет стадию заболевания и, соответственно, тактику ведения больных.

Key words:
lymphoma, lung
neoplasms,
diagnosis,
treatment.

Pathologia
2019; 16 (2), 293–298

Primary pulmonary lymphoma from bronchus-associated lymphoid tissue (clinical observation)

I. V. Zhulkevych, I. Yo. Halaichuk

Purpose. To describe the clinical case of rare indolent extranodal non-Hodgkin's lymphoma, which originates from bronchus-associated lymphoid tissue, and to analyze the main current trends in the diagnosis and treatment of this pathology.

Using bibliosemantic and analytical methods of research in modern scientific literature, we analyzed the main historical data and clinical-radiological and immunomorphological criteria for the diagnosis of casuistically rare neoplasm – the primary pulmonary non-Hodgkin's lymphoma – the indolent extranodal B-cell lymphoma of the marginal zone, arising from the bronchus-associated lymphoid tissue (BALT). The prevalence of BALT-lymphoma is less than 0.5 % of all pulmonary malignant tumors and less than 1 % of all non-Hodgkin's lymphomas. Nowadays, diagnostic approaches and standard systemic treatment of this disease are still widely discussed. The recommendations of the retrospective international study of primary extranodal lymphoma of lungs from the marginal zone conducted by the international extranodal lymphoma study group (IELSG) are presented and the main recommendations of the NCCN for the diagnosis and treatment of mucosa-associated lymphoma (2019) are analyzed. Treatment options for BALT-lymphomas vary in the range from antibiotic therapy and clinical observation to surgical resection or combination with chemotherapy and radiotherapy, but optimal therapy for the disease needs further study. It is noted that precise morphological definition and immunohistochemical phenotyping allow choosing an adequate protocol for chemotherapeutic treatment (immunotherapy). The main options for radical surgical, chemo-therapeutic and radiological stages of BALT-lymphoma treatment and indications for their combined use within the framework of the multidisciplinary approach to treatment with lymphomas are discussed and their effectiveness is determined. The actual 4-year clinical observation of 48 year old patient with BALT-lymphoma is presented and the main radiological diagnostic criteria and difficulties of morphological diagnostics and immunohistochemical phenotyping are discussed. The above clinical observation is aimed at information of a wide range of practicing doctors – therapists, pulmonologists, phthisiologists, thoracic surgeons, oncologists, radiologists.

Conclusions. BALT-lymphoma is a rare form of extranodal non-Hodgkin's lymphoma, that does not have clear clinical guidelines and specific radiological signs and requires well-balanced histological diagnostics and immunohistochemical verification, which, in combination with computed tomography (PET-CT) methods, determines the stage of the disease and, respectively, tactics for the management of patients.

У другому десятилітті ХХІ ст. відзначають світову тенденцію до стрімкого підвищення рівня лімфопроліферативних захворювань, серед них усе більшої питомої ваги набувають неходжкінські лімфоми, що перебігають з екстранодальними ураженнями [1,2].

Екстранодальні лімфомні ураження легень маловідомі широким колам практичних лікарів, і вони не мають специфічних клінічних ознак. Первинні екстранодальні ураження легень – одна з рідкісних локалізацій MALT-лімфом (становить менше ніж 12 % усіх випадків MALT-лімфом) чи менше ніж 1 % від усіх екстранодальних лімфом [3].

MALT-лімфоми та її підвид BALT-лімфома – група екстранодальних індолентних В-клітинних неоплазм, що мають подібні клінічні, патологічні, імунологічні та молекулярні особливості та виникають у місцях попередньої пролонгованої лімфоїдної проліферації на ділянках слизової оболонки [4]. Раніше це захворювання часто неправильно трактували як «псевдолімфому», але в останні роки її класифікували як специфічний підтип неходжкінської лімфоми.

Мета роботи

Описати клінічний випадок рідкісної індолентної екстранодальної неходжкінської лімфоми, що виникає з бронхоасоційованої лімфоїдної тканини (BALT), проаналізувати основні сучасні тенденції діагностики, лікування цієї патології.

Клінічний випадок. Пацієнт Л., 48 років, із 2014 р. перебуває на обліку обласного канцер-реєстру з діагнозом первинна неходжкінська лімфома легень.

Анамнез захворювання. У квітні 2014 р. при плановому флюорографічному обстеженні виявлені множинні вогнищеві тіні в легенях, які класифікували як симптом пневмонії. Скарг на той час хворий не мав, за винятком підвищення температури тіла ввечері до 37,0–37,2 °С. За місцем проживання призначили протизапальне лікування, але це не дало позитивного ефекту. Після цього пацієнта направили в обласний протитуберкульозний диспансер, де на підставі комп'ютерно-томографічного (КТ) обстеження встановили в S5 лівої легені перибронхіальний васкулярний інфільтрат розмірами 5 × 4 см трикутної форми з широкою основою до плеври, з ознаками повітряної бронхограми, локальним потовщенням костальної плеври (рис. 1).

У S2–S6 лівої легені виявили дрібні округлі вузлики середньої щільності, розміром 0,4–0,5 см. У S2 правої легені була дрібна перибронхіальна вогнищевість низької щільності. У S3 – кілька щільних округлих вузликів діаметром 0,6 см. Бронхи прохідні. Внутрішньогрудні лімфатичні вузли не збільшені. За даними КТ встановили діагноз: уперше діагностований туберкульоз (ВДТБ) (24.07.2015 р.) верхньої частки зліва (інфільтративний), фаза обсівання вправо, дестр+, МБТ-, М-, К-, гіст+, резист 0; дифузний двобічний деформувальний ендобронхіт, кат. 1, ког. 3.

Хворому призначили протитуберкульозну терапію, інтенсивна фаза тривала 2 місяці. Для контролю ефективності лікування 24.09.2015 р. хворому Л. виконали чергову рентгенографію органів грудної порожнини та повторне КТ-дослідження. Встановили прогресування захворювання. Зміни визначили як рак верхньої частки лівої легені.

Враховуючи клініко-радіологічний діагноз, хворому виконали операцію – верхню лобектомію лівої легені (30.09.2014 р.). Під час гістологічного дослідження в лабораторії обласного протитуберкульозного диспансеру встановили діагноз – злоякісний карциноід з ураженням перибронхіальної легеневої тканини та лімфатичних вузлів. Хворого направили в онкодиспансер.

Після консультації онколога гістологічні блоки направили на повторне патогістологічне та імуногістохімічне (CD20су (L26), CD3, CD23 (MHM6), CD5 (SP19), Cyclin D1 (SP4), Vcl-2 (124), Ki-67 (MIB-1)) дослідження. У паренхімі легені розміщені великі зливні пухлинні вузли інфільтрати з лімфатичних (розмірами дещо більше, ніж малий лімфоцит) клітин з округло-овальними ядрами, нерівними контурами ядерної мембрани та конденсованим хроматином. Наявні деструкція альвеолярних перегородок та виражені лімфо-епітеліальні ушкодження, CD20 – позитивна та мембранно-цитоблазматична BCL-2 експресія. Проліферативна активність (Ki-67) майже 5 % пухлинних клітин. Наявний бідний реактивний інфільтрат із малих (CD3-та CD5-позитивних) Т-лімфоцитів.

На підставі результатів гістологічного та імуногістохімічного досліджень встановили: за імунофенотипом пухлина легень належить до екстранодальної лімфоми з клітин маргінальної зони, що асоційована зі слизовою оболонкою (MALT-лімфома) (рис. 2, 3). Цей патоморфологічний висновок підтвердили в лабораторії проф. G. Pruneri з Європейського інституту онкології (Мілан, Італія).

Під час КТ-обстеження (06.11.2014 р.) у лівій легені в S6 і S9 виявили дрібні вузлики 5–7 мм, у правій легені в S6 – фокус за типом «матового скла» 25 × 20 мм без чітких контурів із кільцеподібним ущільненням у центрі, в S3 і S10 – щільні вузлики 5–7 мм.

Дослідження кісткового мозку № 5521: не виявили вогнищеву чи дифузну інфільтрацію кісткового мозку лімфоїдними клітинами.

За результатами обстежень встановили діагноз: негоджкінська лімфома MALT-типу (BALT) з ураженням обох легень, IVA-стадія. Це було підтверджено під час обговорення при консультації в Національному інституті раку.

Пацієнту призначили лікування: 6 циклів поліхіміотерапії за протоколом R-CHOP, які він переніс із мінімальними проявами гематологічної токсичності.

Контрольну КТ (рис. 4) провели після завершення лікування, вона показала стабілізацію процесу. Від рекомендованого підтримувального лікування – монотерапії ритуксимабом – хворий відмовився, але перебував на диспансерному обліку.

Відзначили стабілізацію захворювання протягом року, що підтверджено на КТ-обстеженні від 19.05.2016 р. Прогресування MALT-лімфоми зареєстровано у червні 2017 р., коли після гострого вірусного

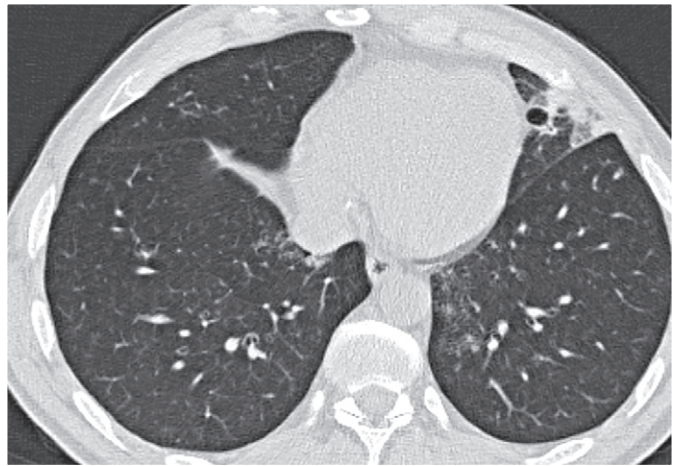

Рис. 1. Комп'ютерно-томографічне дослідження хворого Л. під час звернення в обласний протитуберкульозний диспансер.

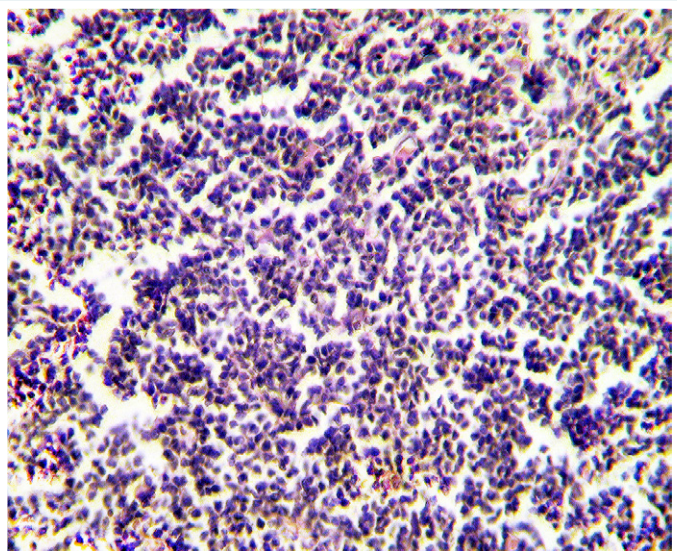


Рис. 2. Патгістологічний препарат хворого Л. (забарвлення гематоксилін-еозин, 10 × 40).

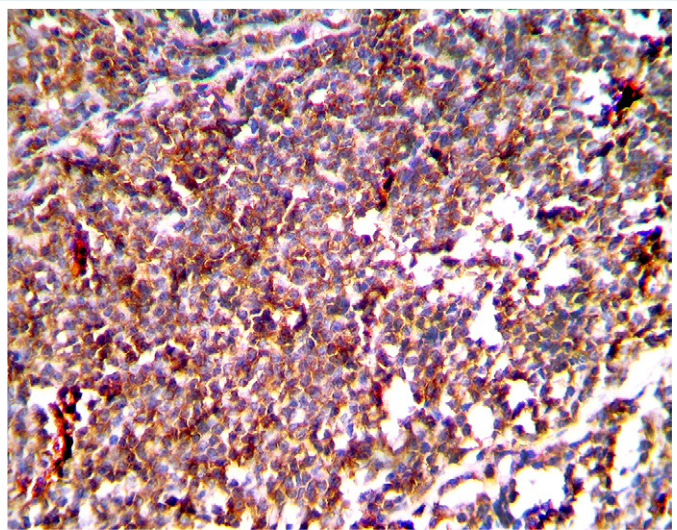


Рис. 3. Імуногістохімічне дослідження препарату хворого Л. (CD20+).

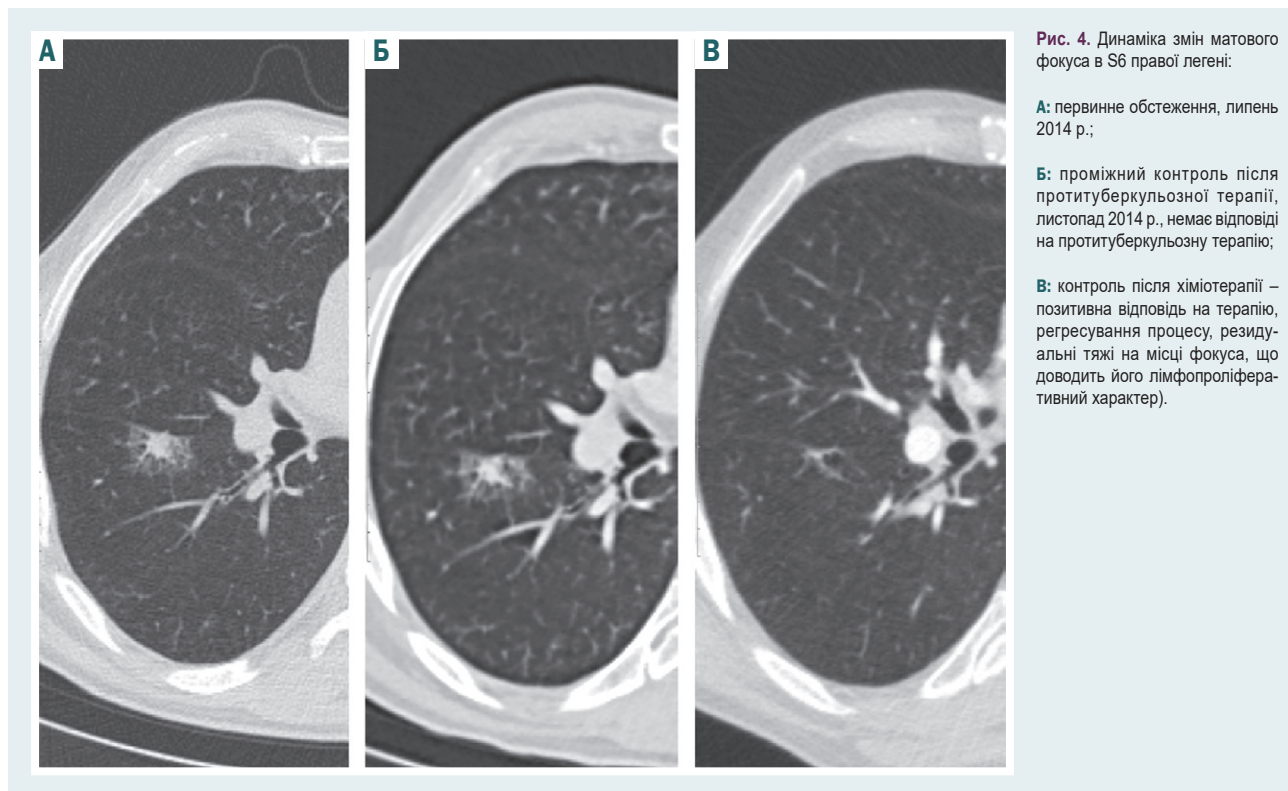


Рис. 4. Динаміка змін матового фокуса в S6 правого легені:

А: первинне обстеження, липень 2014 р.;

Б: проміжний контроль після протитуберкульозної терапії, листопад 2014 р., немає відповіді на протитуберкульозну терапію;

В: контроль після хіміотерапії – позитивна відповідь на терапію, регресування процесу, резидуальні тяжі на місці фокуса, що доводить його лімфопроліферативний характер).

Таблиця 1. Доступні публікації баз Pubmed і eLIBRARY за ключовими словами

Ключові слова	Pubmed	eLIBRARY
Негоджкінська лімфома (NHL)	13262	2322
Maltoma	6037	179
Malt	10631	2810
BALT-lymphoma	61	43
Baltoma	11	5

захворювання під час КТ-обстеження діагностовано множинні периваскулярні вузлові ураження (2–8 мм) в обох легенях, збільшені лімфатичні вузли переднього середостіння, біфуркаційні, бронхолегеневі. Від лікування хворий відмовився. Помер у 2018 р., через 4 роки після встановлення діагнозу.

Обговорення

Понад чверть століття тому P. Isaacson et al [5] опублікували у J. Clin. Pathol. статтю «Близькосхідна кишкова лімфома: морфологічне й імуногістохімічне дослідження», в якій уперше виокремлено так звану слизовоасоційовану лімфому (MALT), що натеper належить до індолентних екстранодальних В-клітинних лімфом маргінальної зони, для її своєчасної діагностики чітко визначено перелік діагностичних процедур і протоколи щодо надання медичної допомоги. У не менш відомій статті автори [6] описали 4 клінічні випадки MALT-лімфоми: слизовоасоційовану лімфому шлунка, слинної залози, легень і щитоподібної залози. Дослідники визначили, що вони не тільки мають багато спільних клінічних, гістопатологічних та імуногістохімічних ознак, але й спільну картину гістогенезу, що підтверджується в дослідженнях [7,8].

Використовуючи бібліосемантичний підхід, проаналізували публікації в англійській текстовій базі даних медичних і біологічних публікацій, що створена Національним центром біотехнологічної інформації (NCBI) Національної медичної бібліотеки США (NLM) – PUBMED (містить понад 29 млн джерел біомедичної літератури, наукових журналів та онлайн-книг), а також у науковій електронній бібліотеці eLIBRARY.RU за ключовими словами. Результати наведені в таблиці 1.

Спираючись на дані доступної фахової літератури та виконаного бібліосемантичного аналізу, можна стверджувати: при майже однаковому наповненні англійської та кирилическої бази, англійські публікації з екстранодальних форм NHL, зокрема MALT- і BALT-лімфом, у середньому у 2–20 разів переважають над російськомовними, а описані випадки ураження легень BALT-лімфомами становлять від 0,08 до 1,85 % у структурі світових публікацій із теми негоджкінських лімфом. Тільки поодинокі світові центри мають досвід клінічного спостереження над хворими з BALT-лімфомами, що накопичений за багато років, але обсяги таких спостережень рідко перевищують десятки хворих [9–11].

В Україні, за даними національного канцер-реєстру [13], аналізуючи поділ випадків негоджкінських лімфом в 2014–2015 рр. за кодом морфологічної верифікації МКХО-3 (9699), відзначили: з діагнозом лімфоми типу MALT зареєстровано 140 хворих, їхня питома вага становила 3,6 %, а лімфоми типу BALT окремо не виділяють. Це ще раз підтверджує рідкість клінічного випадку, який описали.

Складність цього спостереження за пацієнтом із BALT-лімфоною полягає у відсутності специфічних

клінічних і прямих радіологічних ознак, як-от первинного екстранодального ураження легень.

Радіологічна презентація (як класичних рентгенологічних, так і КТ-даних) первинних лімфом у легенях не має специфічних ознак [13]. Не було проявів поширеної лімфаденопатії або уражень інших органів, типових для лімфом (наприклад, селезінки), які б дали змогу припустити лімфопроліферативний характер ураження. Дані радіологічних методів обстеження потребують прискіпливої диференційно-діагностичної інтерпретації [14], враховуючи саркоїдоз, гранулематоз, інфекційні й метастатичні ураження [15].

Деякі автори виділяють ознаки, що дають можливість радіологу запропонувати діагноз первинної лімфоми легень: поодинокі чи множинні вузлики, бронхоектази та бронхіоліти; дифузні форми інтерстиціальної хвороби легень, які виявляють у 76 % хворих на BALT-лімфому [16].

На думку S-S. Hare et al., поєднання при мультидетекторному КТ-обстеженні ознак: чітко визначені перибронхіальні та субплевральні вузликові ураження легень розмірами 0,3–5,0 см із наявністю «ореолу» навколо та нечітким фокальним ущільненням – дають можливість з високою ймовірністю припустити лімфомне ураження легень [17].

Використання ПЕТ-КТ-обстеження дає можливість суттєво полегшити розмежування діагнозу непластичного та лімфопроліферативного уражень легень [18] і точніше встановити стадію поширення лімфомного процесу.

Складність в інтерпретації цитологічних і гістологічних даних указує на необхідність здійснювати імуногістохімічне дослідження. Згідно з настановами NCCN, для верифікації діагнозу BALT-лімфоми необхідне ретельне імуногістохімічне дослідження з визначенням, що включає суclinD1, CD20, CD3, CD5, CD10, BCL2, CD21, CD23, kappa/lamda з наступним (що не є обов'язковим) проведенням дослідження методом проточної цитометрії з визначенням kappa/lamda, CD19, CD20, CD5, CD23, CD10. У клінічному спостереженні, яке навели, використали фактично повну імуногістохімічну панель, що рекомендована NCCN, за якою підтвердили діагноз у двох незалежних дослідницьких центрах.

Опції лікування хворих на BALT-лімфому детально описані в керівництві NCCN у розділі Nongastric MALT lymphoma і залежать від стадії захворювання, яку визначають за загальновідомими критеріями, що отримані при КТ чи ПЕТ-КТ-обстеженні. Радикальне хірургічне лікування показано у випадках локалізованих форм, а поширені стадії захворювання рекомендовано лікувати хіміотерапевтичними засобами – протоколи типу CHOP із включенням ритуксимабу [19].

Усталеною тактикою для визначення методів лікування у хворих на лімфому стали рекомендації Міжнародної дослідної групи екстранодальних лімфом. Місцеву терапію (хірургічне видалення або променева терапія) рекомендують пацієнтам із локалізованими стадіями захворюваннями. Системне лікування – хіміотерапія, що зарезервована для пацієнтів у рецидиві після нерадикального хірургічного втручання або для хворих із поширеним захворюванням [20].

Китайські дослідники рекомендують використовувати в першій лінії хіміотерапії кладрибін і ритуксимаб [21].

Висновки

BALT-лімфома є рідкісним видом екстранодальних неходжкінських лімфом, що не має чітких клінічних орієнтирів і специфічних радіологічних ознак, потребує виваженої гістологічної діагностики, імуногістохімічної верифікації. Разом із методами комп'ютерної томографії (чи ПЕТ-КТ) остання визначає стадію захворювання та, відповідно, тактику ведення хворих.

Конфлікт інтересів: відсутній.

Conflicts of interest: authors have no conflict of interest to declare.

Надійшла до редакції / Received: 09.04.2019

Після доопрацювання / Revised: 13.05.2019

Прийнято до друку / Accepted: 20.05.2019

Фінансування

Дослідження виконане в рамках НДР ДВНЗ «Тернопільський державний медичний університет імені І. Я. Горбачевського МОЗ України» на тему «Комплексний підхід до контролю симптомів, безпосереднього і віддаленого прогнозу в умовах коморбідної патології у клініці внутрішніх хвороб та практиці сімейного лікаря» (№ держреєстрації 0118U000361).

Відомості про авторів:

Жулкевич І. В., д-р мед. наук, професор каф. онкології, променевої діагностики і терапії та радіаційної медицини, ДВНЗ «Тернопільський державний медичний університет імені І. Я. Горбачевського МОЗ України».

ORCID ID: 0000-0001-6053-5910

Галайчук І. Й., д-р мед. наук, професор, зав. каф. онкології, променевої діагностики і терапії та радіаційної медицини, ДВНЗ «Тернопільський державний медичний університет імені І. Я. Горбачевського МОЗ України».

Сведения об авторах:

Жулкевич И. В., д-р мед. наук, профессор каф. онкологии, лучевой диагностики и терапии и радиационной медицины, ГБУЗ «Тернопольский государственный медицинский университет имени И. Я. Горбачевского МЗ Украины».

Галайчук И. Й., д-р мед. наук, профессор, зав. каф. онкологии, лучевой диагностики и терапии и радиационной медицины, ГБУЗ «Тернопольский государственный медицинский университет имени И. Я. Горбачевского МЗ Украины».

Information about authors:

Zhulkevych I. V., MD, PhD, DSc, Professor of the Department of Oncology, Radiation Diagnostics and Therapy and Radiation Medicine, I. Horbachevsky Ternopil State Medical University, Ukraine.

Halaichuk I. Yo., MD, PhD, DSc, Professor, Head of the Department of Oncology, Radiation Diagnostics and Therapy and Radiation Medicine, I. Horbachevsky Ternopil State Medical University, Ukraine.

Список літератури

- [1] Increasing incidence of primary central nervous system lymphoma but no improvement in survival in Sweden 2000–2013 / S. Eforanta et al. *European Journal of Haematology Eur J Haematol.* 2018. Vol. 100. Issue 1. P. 61–68. doi: 10.1111/ejh.12980
- [2] Шевченко А. І., Сидоренко О. М., Крохмальна О. Р. Епідеміологія неходжкінських лімфом в ХХ і на початку ХХІ століття. *Патологія.* 2014. Т. 32. №3. С. 4–9. doi: <https://doi.org/10.14739/2310-1237.2014.3.36544>

- [3] Primary pulmonary MALT lymphoma – case report and literature overview / A. Nahorecki et al. *Eur Rev Med Pharmacol Sci*. 2016. Vol. 20. Issue 10. P. 2065–2069.
- [4] A Rare Case of Pulmonary Mucosa-Associated Lymphoid Tissue Lymphoma Transforming into Diffuse Large B-Cell Lymphoma / F. Tiruneh et al. *Cureus*. 2017. Vol. 9. Issue 6. P. e1373. doi: 10.7759/cureus.1373
- [5] Isaacson P., Al-Dewachi H. S., Mason D. Y. Middle Eastern interstitial lymphoma: a morphological and immunohistochemical study. *J. Clin. Pathol.* 1983. Vol. 36. Issue 5. P. 489–498. doi: 10.1136/jcp.36.5.489
- [6] Isaacson P., Wright D. H. Malignant lymphoma of mucosa-associated lymphoid tissue. A distinctive type of B-cell lymphoma. *Cancer*. 1983. Vol. 52. Issue 8. P. 1410–1416. doi: 10.1002/1097-0142(19831015)52:8<1410::aid-cn-cr2820520813>3.0.co;2-3
- [7] Zucca E., Bertoni F. The spectrum of MALT lymphoma at different sites: biological and therapeutic relevance. *Blood*. 2016. Vol. 127. Issue 17. P. 2082–2092. doi: 10.1182/blood-2015-12-624304
- [8] The 2016 revision of the World Health Organization classification of lymphoid neoplasms / S. H. Swerdlow et al. *Blood*. 2016. Vol. 127. Issue 20. P. 2375. doi: 10.1182/blood-2016-01-643569
- [9] Clinicopathological features of histological transformation from extranodal marginal zone B-cell lymphoma of mucosa-associated lymphoid tissue to diffuse large B-cell lymphoma: an analysis of 467 patients / A. M. Maeshima et al. *British Journal of Haematology*. 2016. Vol. 174. Issue 6. P. 923–931. doi: 10.1111/bjh.14153
- [10] Pulmonary malt lymphoma / R. Borie et al. *Bull Cancer*. 2014. Vol. 101. Issue 2. P. 195–202. doi: 10.1684/bdc.2014.1885
- [11] Pulmonary mucosa-associated lymphoid tissue lymphoma: 18F-FDG PET/CT and CT findings in 28 patients / D. Albano et al. *Br J Radiol*. 2017. Vol. 90. Issue 1079. P. 20170311. doi: 10.1259/bjr.20170311
- [12] Національний канцер-реєстр України. URL: <http://www.ncru.inf.ua/publications/index.htm>
- [13] Primary Pulmonary Lymphoid Lesions: Radiologic and Pathologic Findings / A. Sirajuddin et al. *Radiographics*. 2016. Vol. 36. Issue 1. P. 53–70. doi: 10.1148/rg.2016140339
- [14] Lymphoproliferative Disorders of the Lung / R. Borie et al. *Respiration*. 2017. Vol. 94. Issue 2. P. 157–175. doi: 10.1159/000477740
- [15] Spectrum of CT Findings in Thoracic Extranodal Non-Hodgkin Lymphoma / M. P. Bligh et al. *Radiographics*. 2017. Vol. 37. Issue 2. P. 439–461. doi: 10.1148/rg.2017160077
- [16] Primary pulmonary MALT lymphoma presenting as non-resolving pneumonia / A. Iftikhar et al. *Advances in Respiratory Medicine*. 2017. Vol. 85. Issue 4. P. 202–205. doi: 10.5603/ARM.2017.0033
- [17] Role of Imaging in the Staging and Response Assessment of Lymphoma: Consensus of the International Conference on Malignant Lymphomas Imaging Working Group / S. F. Barrington et al. *J Clin Oncol*. 2014. Vol. 32. Issue 27. P. 3048–3058. doi: 10.1200/JCO.2013.53.5229
- [18] Synchronous Pulmonary Neoplasms: A Chance Occurrence or is There More Than Meets the Eye? / U. Ibrahim et al. *Cureus*. 2018. Vol. 10. Issue 2. P. e2162.
- [19] Two tracheal BALT lymphoma patients successfully treated with chemotherapy including rituximab / Y. Hiraishi et al. *Respiratory Investigation*. 2014. Vol. 52. Issue 2. P. 144–146. doi: 10.1016/j.resinv.2013.07.006
- [20] A retrospective international study on primary extranodal marginal zone lymphoma of the lung (BALT lymphoma) on behalf of International Extranodal Lymphoma Study Group (IELSG) / S. Sammassimo et al. *Hematological Oncology*. 2016. Vol. 34. Issue 4. P. 177–183. doi: 10.1002/hon.2243
- [21] A single center experience: rituximab plus cladribine is an effective and safe first-line therapy for unresectable bronchial-associated lymphoid tissue lymphoma / W. Zheng et al. *J. Thorac. Dis*. 2017. Vol. 9. Issue 4. P. 1081–1092. doi: 10.21037/jtd.2017.03.81
- Lymphoma Transforming into Diffuse Large B-Cell Lymphoma. *Cureus*. 9(6), e1373. doi: 10.7759/cureus.1373
- [5] Isaacson P., Al-Dewachi H. S. & Mason, D. Y. (1983). Middle Eastern interstitial lymphoma: a morphological and immunohistochemical study. *J. Clin. Pathol.*, 36(5), 489–498. doi: 10.1136/jcp.36.5.489
- [6] Isaacson P., & Wright, D. H. (1983). Malignant lymphoma of mucosa-associated lymphoid tissue. A distinctive type of B-cell lymphoma. *Cancer*, 52(8), 1410–1416. doi: 10.1002/1097-0142(19831015)52:8<1410::aid-cn-cr2820520813>3.0.co;2-3
- [7] Zucca, E., & Bertoni, F. (2016). The spectrum of MALT lymphoma at different sites: biological and therapeutic relevance. *Blood*, 127(17), 2082–2092. doi: 10.1182/blood-2015-12-624304
- [8] Swerdlow, S. H., Campo, E., Pileri, S. A., Harris, N. L., Stein, H., Siebert, R., et al. (2016). The 2016 revision of the World Health Organization classification of lymphoid neoplasms. *Blood*, 127(20), 2375–90. doi: 10.1182/blood-2016-01-643569
- [9] Maeshima, A. M., Taniguchi, H., Toyoda, K., Yamauchi, N., Makita, S., Fukuhara, S., et al. Clinicopathological features of histological transformation from extranodal marginal zone B-cell lymphoma of mucosa-associated lymphoid tissue to diffuse large B-cell lymphoma: an analysis of 467 patients. (2016). *British Journal of Haematology*, 174(6), 923–931. doi: 10.1111/bjh.14153
- [10] Borie, R., Antoine, M., Cadranet, J., & Wislez, M. (2014). Pulmonary malt lymphoma. *Bull Cancer*, 101(2), 195–202. doi: 10.1684/bdc.2014.1885
- [11] Albano, D., Borghesi, A., Bosio, G., Bertoli, M., Maroldi, R., Giubbini, R., & Bertagna, F. (2017). Pulmonary mucosa-associated lymphoid tissue lymphoma: 18F-FDG PET/CT and CT findings in 28 patients. *Br J Radiol*, 90(1079), 20170311. doi: 10.1259/bjr.20170311
- [12] Natsionalnyi kantser-reiestr Ukrainy. Retrieved from: <http://www.ncru.inf.ua/publications/index.htm>
- [13] Sirajuddin, A., Raparia, K., Lewis, V. A., Franks, T. J., Dhand, S., Galvin, J. R., & White, C. S. (2016). Primary Pulmonary Lymphoid Lesions: Radiologic and Pathologic Findings. *Radiographics*, 36(1), 53–70. doi: 10.1148/rg.2016140339
- [14] Borie, R., Wislez, M., Antoine, M., & Cadranet, J. (2017). Lymphoproliferative Disorders of the Lung. *Respiration*, 94(2), 157–175. doi: 10.1159/000477740
- [15] Bligh, M. P., Borgaonkar, J. N., Burrell, S. C., MacDonald, D. A., & Manos, D. (2017). Spectrum of CT Findings in Thoracic Extranodal Non-Hodgkin Lymphoma. *Radiographics*, 37(2), 439–461. doi: 10.1148/rg.2017160077
- [16] Iftikhar, A., Magh, A., Cheema, M. A., Thappa, S., Sahni, S., & Karbowitz, S. (2017). Primary pulmonary MALT lymphoma presenting as non-resolving pneumonia. *Advances in Respiratory Medicine*, 85(4), 202–205. doi: 10.5603/ARM.2017.0033
- [17] Barrington, S. F., Mikhaeel, N. G., Kostakoglu, L., Meignan, M., Hutchings, M., Mueller, S. P., et al. (2014). Role of Imaging in the Staging and Response Assessment of Lymphoma: Consensus of the International Conference on Malignant Lymphomas Imaging Working Group. *J Clin Oncol*, 32(27), 3048–3058. doi: 10.1200/JCO.2013.53.5229
- [18] Ibrahim, U., Saqib, A., Pant, M., Garcia, G., & Odaimi, M. (2018). Synchronous Pulmonary Neoplasms: A Chance Occurrence or is There More Than Meets the Eye? *Cureus*, 10(2), e2162. doi: 10.7759/cureus.2162
- [19] Hiraishi, Y., Iikura, M., Kogure, Y., Hirashima, J., Izumi, S., & Sugiyama, H. (2014). Two tracheal BALT lymphoma patients successfully treated with chemotherapy including rituximab. *Respiratory Investigation*, 52(2), 144–146. doi: 10.1016/j.resinv.2013.07.006
- [20] Sammassimo, S., Pruner, G., Andreola, G., Montoro, J., Steffanoni, S., Nowakowski, G. S., et al. (2016). A retrospective international study on primary extranodal marginal zone lymphoma of the lung (BALT lymphoma) on behalf of International Extranodal Lymphoma Study Group (IELSG). *Hematological Oncology*, 34(4), 177–183. doi: 10.1002/hon.2243
- [21] Zheng, W., Jing, L., Zhixiang, C., Ling, Y., & Peng, L. (2017). A single center experience: rituximab plus cladribine is an effective and safe first-line therapy for unresectable bronchial-associated lymphoid tissue lymphoma. *J. Thorac. Dis.*, 9(4), 1081–1092. doi: 10.21037/jtd.2017.03.81

References

- [1] Eloranta, S., Branvall, E., Celsing, F., Papworth, K., Ljungqvist, M., Enblad G., et al. (2018). Increasing incidence of primary central nervous system lymphoma but no improvement in survival in Sweden 2000–2013. 100(1), 61–68. doi: 10.1111/ejh.12980
- [2] Shevchenko, A. I., Sidorenko, A. M., & Krohmalnaya, E. R. (2014). Epidemiolohiia nekhodzhkinskykh limfom v XX i na pochatku XXI stolitia [Epidemiology of Non-Hodgkin Lymphomas in the 20th and at the beginning of the 21st century]. *Pathologia*, 3(32), 4–9. [in Ukrainian]. doi: <https://doi.org/10.14739/2310-1237.2014.3.36544>
- [3] Nahorecki, A., Chrabowski, M., Straszak, E., Teplicki, A., Szuba, A., Langfort, R., & Janchak, D. (2016). Primary pulmonary MALT lymphoma – case report and literature overview. *Eur Rev Med Pharmacol Sci*, 20(10), 2065–2069.
- [4] Tiruneh, F., Awan, A., Amin, R., Afreeen, S., Musa, A., & Davis, W. (2017). A Rare Case of Pulmonary Mucosa-Associated Lymphoid Tissue

Адамантинома – рідкісна кісткова пухлина (клінічний випадок)

О. Є. Вирва^{*A,E,F}, Я. О. Головіна^{B,C,D}, Р. В. Малик^{B,C}, Н. О. Ашукіна^{B,E}, З. М. Данишук^{C,D}

ДУ «Інститут патології хребта та суглобів імені професора М. І. Ситенка НАМН України», м. Харків, Україна

A – концепція та дизайн дослідження; B – збір даних; C – аналіз та інтерпретація даних; D – написання статті; E – редагування статті; F – остаточне затвердження статті

Адамантинома – одна з рідкісних злоскісних пухлин кісток, що має складну варіабельну морфологічну картину та специфічні рентгенологічні ознаки.

Складність діагностики та рідкісність цього захворювання – основні причини складної верифікації діагнозу та лікування хворих.

Наведено клінічний випадок адамантиноми нижньої третини лівої великогомілкової кістки T2N0M0, II стадія, II клінічна група.

Висновки. Своєчасна та правильна діагностика пухлини дає змогу обрати коректну лікувальну тактику. Методом вибору є хірургічний метод лікування. Саме радикальне видалення пухлини (en block) дає можливість отримати позитивний результат.

Ключові слова:
адамантинома,
великогомілкова
кістка, злоскісна
кісткова пухлина.

Патологія. – 2019. –
Т. 16, № 2(46). –
С. 299–304

DOI:
10.14739/2310-1237.
2019.2.177202

***E-mail:**
dr.olegvyrva@gmail.com

Адамантинома – редкая костная опухоль (клинический случай)

О. Е. Вирва, Я. А. Головина, Р. В. Малик, Н. А. Ашукіна, З. М. Данишук

Адамантинома – одна из редких опухолей костей, которая имеет сложную вариабельную морфологическую картину и специфические рентгенологические данные. Сложность диагностики и редкая встречаемость этого заболевания являются основными причинами трудностей при верификации диагноза и лечении пациентов. Описан клинический случай адамантиномы нижней трети левой большеберцовой кости T2N0M0, II стадия, II клиническая группа.

Выводы. Своєвременная и правильная диагностика опухоли позволяет сделать корректный выбор лечебной тактики. Методом выбора является хирургический метод лечения. Именно радикальное удаление опухоли (en block) позволяет получить позитивный результат.

Ключевые слова:
адамантинома,
большеберцовая
кость, злокачественная
костная опухоль.

Патология. – 2019. –
Т. 16, № 2(46). –
С. 299–304

Adamantinoma – rare bone tumor (case report)

O. Ye. Vyrva, Ya. O. Holovina, R. V. Malyk, N. O. Ashukina, Z. M. Danyshchuk

Adamantinoma is one of the rare bone tumors. It demonstrates a large variety of morphological patterns and specific radiological data. The complexity of the diagnosis and the rare frequency of this disease are the main reasons for difficult diagnostic verification and patients treatment.

The profile of the adamantinoma of the distal tibia, T2N0M0, II stage, the 2nd clinical group has been described.

Conclusions. Right and on time adamantinoma diagnostic procedure is the main success for correct treatment. En bloc resection has become a more effective treatment choice. Only radical tumor resection is the permission for positive treatment results.

Key words:
adamantinoma,
tibia, malignancy,
bone neoplasms.

Pathologia
2019; 16 (2), 299–304

Адамантинома (англ. *adamantinoma*) – одна з найрідкісніших злоскісних пухлин довгих кісток, що залишається недостатньо вивченою.

Maier в 1900 р. уперше описав цю пухлину, а в 1913 р. Fischer також повідомив про невідому та рідкісну пухлину кісток [1]. Обидва автори відзначали гістологічну схожість її з одонтогенною пухлиною – амелобластою, або адамантиною [1]. Пізніше в фаховій літературі з'являлися схожі повідомлення про цей вид пухлини: Rygie в 1932 р., Hebbel в 1940 р., Dockerty і Myerding в 1942 р., Baker у 1954 р [1]. Але тільки Mario Campanacci вперше дав назву цій пухлині, детально описав і дослідив її біологію. Також він виконав диференційну діагностику злоскісної адамантиноми з доброякісним захворюванням кісток,

яке виявляють переважно в дитячому віці, – остеофіброзною дисплазією [2].

Адамантинома – це рідкісна високодиференційована злоскісна пухлина, що виявляється в 0,1–0,5 % випадків серед усіх пухлин кісток [4]. Гістологічно ця пухлина характеризується варіабельною морфологічною структурою та найчастіше містить скупчення епітеліальних клітин, що оточені світлими веретеноподібними клітинами. «Класична» пухлина має два основні тканинні компоненти: епітеліальний і кістково-фіброзний. Їхнє співвідношення є дуже варіабельним. Нині розрізняють такі варіанти морфологічної структури адамантиноми: базалоїдний, тубулярний, веретеноклітинний, сквамоїдний і подібний до кістково-фіброзно-диспластичного [3]. Згідно з ВООЗ

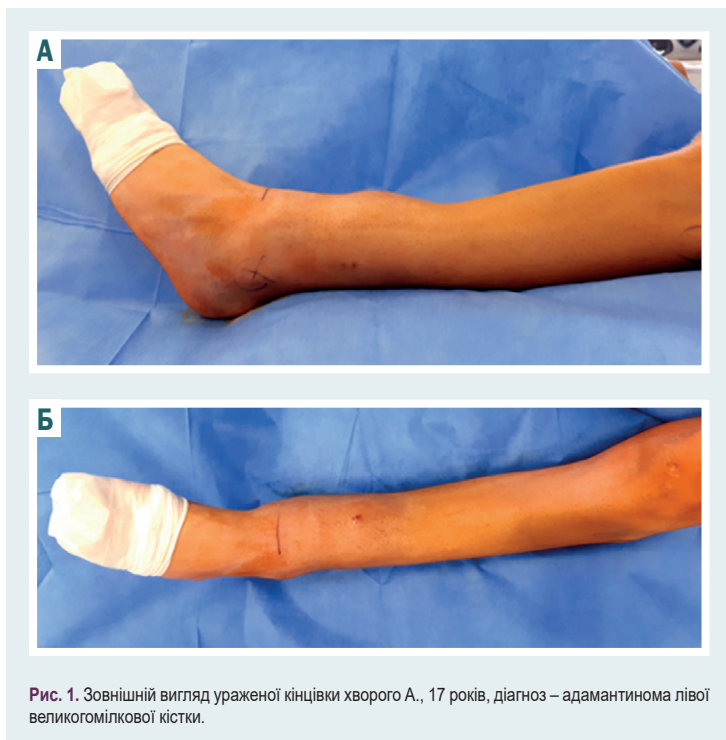

Рис. 1. Зовнішній вигляд ураженої кінцівки хворого А., 17 років, діагноз – адамантинома лівої великогомілкової кістки.

класифікацією пухлин кісток 2013 р., адамантинома (код морфології пухлини 9261/3) належить до групи «Різноманітні пухлини» [3].

Переважаю адамантинома уражає чоловіків другої та третьої декади життя – 75 % від усіх випадків виявлення пухлини. Часто травма або патологічний перелом ураженої кістки є першою ознакою захворювання. Характерним є тривалий період захворювання без больового синдрому [4].

Найчастіша локалізація пухлини – дистальний метаепіфіз великогомілкової кістки з переважним ураженням переднього коркового шару та передньої половини кістки [5]. Часто визначають мультифокальне ураження однієї кістки (skip-lesions), а також первинне ураження великогомілкової кістки та прилеглої малогомілкової. У науковій літературі є поодинокі повідомлення про локалізацію адамантиноми в інших кістках – плечовій, ліктьовій. Пухлина характеризується повільним ростом – від кількох місяців до років, може рецидивувати та метастазувати (переважно в легені) [4].

У рентгенологічній картині зазвичай спостерігають літичну деструкцію переважно передньої поверхні великогомілкової кістки з експансивним ростом та ексцентричним розташуванням, із залученням кістково-мозкового каналу в патологічний процес [6]. Ділянки остеолізу перемижуються з осередками остеосклерозу. Адамантинома може поширюватися до 13–15 см по довжині кістки. Нерідко адамантинома має такий рентгенологічний симптом, як ураження типу «поїдене мілля» [4].

Рецидиви та метастази цієї пухлини можуть виникати навіть через 7 років після діагностування. Є повідомлення про метастазування через 27 років після лікування [4].

Основним та єдиним методом лікування адамантиноми є хірургічний. Тривалі спостереження за цими

хворими показали, що тільки радикальне видалення пухлини (сегментарні резекції) дає змогу досягти тривалого безрецидивного періоду [7–9].

Враховуючи рідкісність і складність діагностики захворювання, наводимо клінічний випадок адамантиноми нижньої третини лівої великогомілкової кістки T2N0M0 II стадії, II клінічної групи.

Клінічний випадок

У клініку інституту ДУ «Інститут патології хребта та суглобів імені професора М. І. Ситенка НАМН України» звернувся хворий А. віком 17 років зі скаргами на наявність безболісного новоутворення в середньо-нижній третині лівої гомілки (рис. 1а,б). Новоутворення помітив після незначної спортивної травми 4 місяці тому. Раніше лікування не отримував.

Пацієнтові виконали комплексне обстеження: рентгенологічне, КТ-дослідження, біопсію патологічного утворення великогомілкової кістки.

На рентгенограмах, КТ і МРТ визначили масивну літичну деструкцію нижньої третини великогомілкової кістки з наявністю м'якотканного компонента. Патологічне вогнище розташовувалося ексцентрично, переважно на передній поверхні кістки (рис. 2а–в, 3 а,б). Рентгенологічна картина за період 2 міс. мала негативну динаміку: виявлено збільшення розмірів деструкції (рис. 4а–в).

У результаті КТ-онкоскрінінгу органів і систем організму метастатичні ураження не виявили.

Під час гістологічного аналізу біопсійного матеріалу встановили діагноз – адамантинома. Діагноз підтверджено імуногістохімічним дослідженням. Результати імуногістохімічного дослідження: CD 99(12E7) – негативна реакція; Epithelial Membrane Antigen (EMA) (E29) – вогнищева позитивна реакція; Cytokeratin pan (AE1 and AE3) – позитивна реакція. Висновок: адамантинома. ICD – O code 9261/3.

У результаті комплексної діагностики встановили діагноз: адамантинома нижньої третини лівої великогомілкової кістки T2N0M0, II стадія, II клінічна група.

Пацієнту виконали хірургічне втручання: видалення пухлини en bloc, заміщення післярезекційного дефекту нижньої третини великогомілкової кістки сегментарним артикуляційним алотрансплантатом із фіксацією блоківним інтрамедулярним стрижнем (рис. 5, 6а, б).

Для гістологічного дослідження взяли фрагмент дистального відділу великогомілкової кістки з новоутворенням розміром 11 × 5 × 5 см. На розрізі виявили множинні порожнини діаметром 1,5–2,5 см із гладенькою стінкою, котрі містили напівпрозору сірувато-рожеву рідину. Більшість із них розташовувалися по краю утворення. Центральна частина представлена кількома поєднаними вузлами сірого кольору щільної еластичної консистенції (рис. 7).

У процесі мікроскопічного дослідження волокнистої тканини, що багата на веретеноподібні клітини, виявили елементи пухлини: вогнища неправильної форми, розгалужені тяжі з клітин епітеліального типу (рис. 8).

По периферії пухлини розташовані веретеноподібні подовжені клітини типу базальних багаточарового

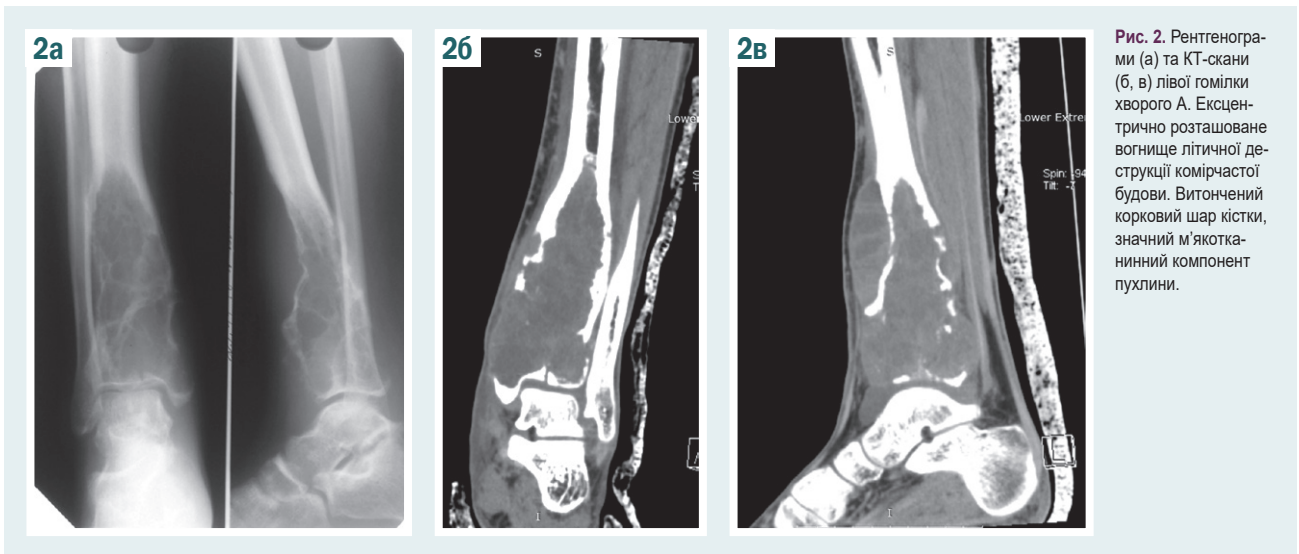


Рис. 2. Рентгенограми (а) та КТ-скани (б, в) лівої гомілки хворого А. Ексцентрично розташоване вогнище літичної деструкції комірчастої будови. Вітончений корковий шар кістки, значний м'якотканинний компонент пухлини.

плоского епітелію, а ближче до центру – плоскі та полігональні (рис. 9). У деяких осередках виявили рідину.

Місцями визначали солідні ділянки, що нагадували пласти багат шарового плоского епітелію. У полях зору виявили округлі кістозні порожнини, що вистелені одним рядом сплюснених і кубічних клітин. У всіх полях зору клітинний та ядерний поліморфізм був слабо вираженим, мітотична активність низька (рис. 10а, б). Загалом описана патогістологічна картина відповідає діагнозу адамантинома.

Протягом періоду спостереження після операції визначили зрощення алотрансплантата і кістки реципієнта. Проте на контрольних рентгенограмах і КТ лівої гомілки на восьмому післяопераційному місяці визначили рецидивування адамантоми, «skip-lesions» великогомілкової кістки у верхній третині діафіза та ураження лівої малогомілкової кістки в дистальному та проксимальному відділах, а також тотальне ураження лівої таранної кістки (рис. 11а–е). Клінічно визначили погіршення загального стану хворого, ознаки інтоксикації, анемію.

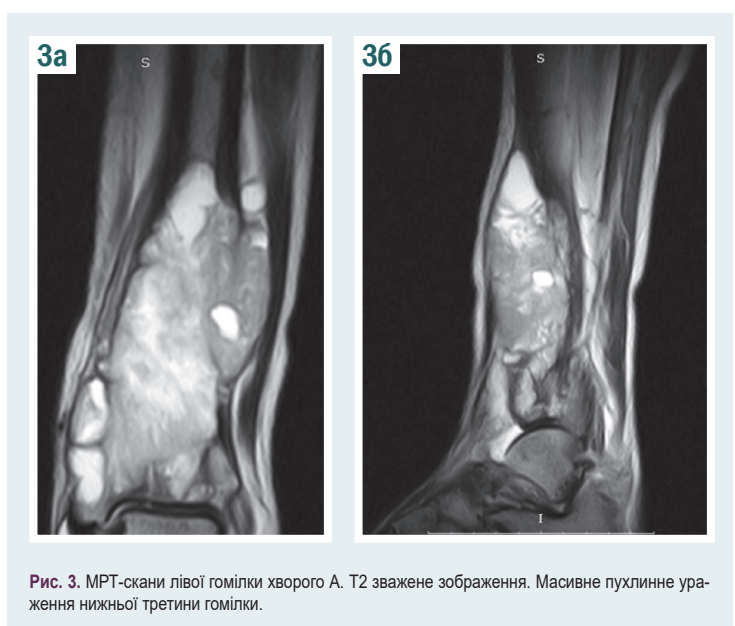


Рис. 3. МРТ-скани лівої гомілки хворого А. Т2 зважене зображення. Масивне пухлинне ураження нижньої третини гомілки.

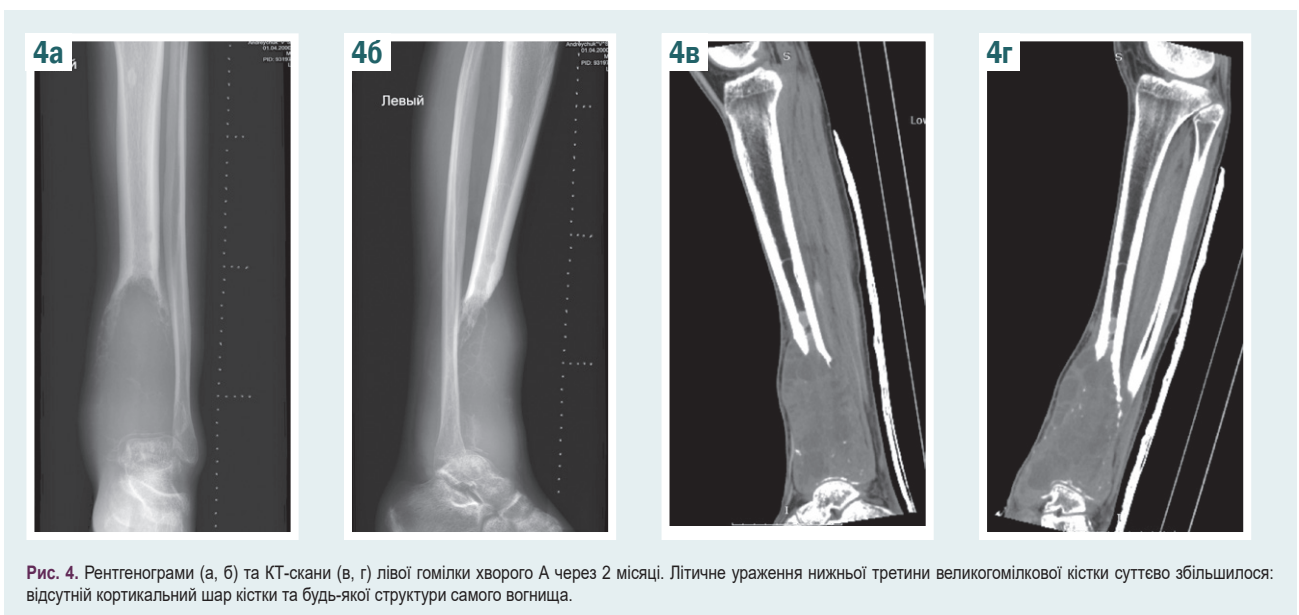


Рис. 4. Рентгенограми (а, б) та КТ-скани (в, г) лівої гомілки хворого А через 2 місяці. Літичне ураження нижньої третини великогомілкової кістки суттєво збільшилося: відсутній кортикальний шар кістки та будь-якої структури самого вогнища.

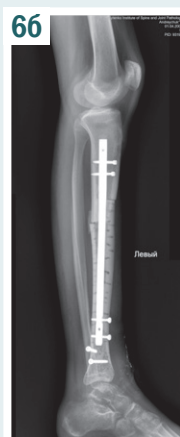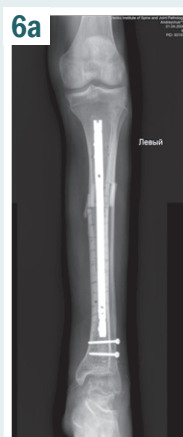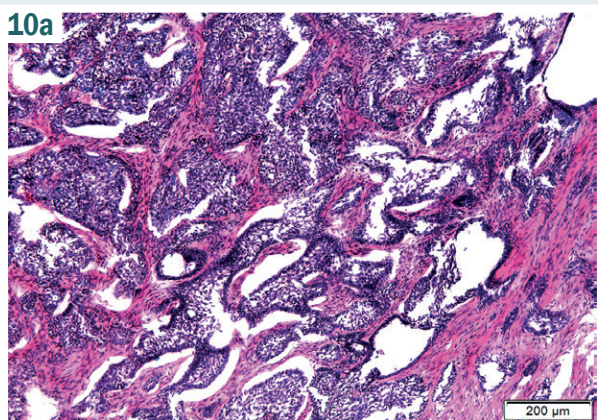
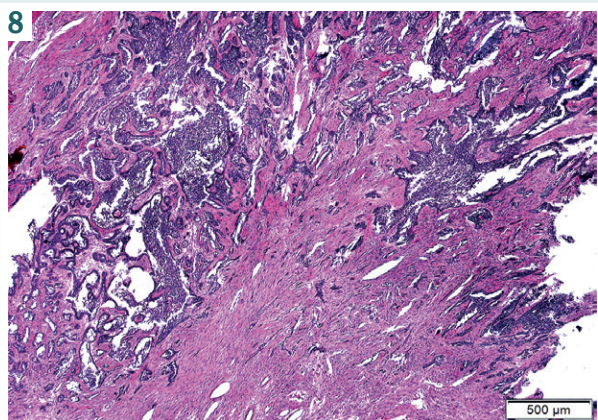
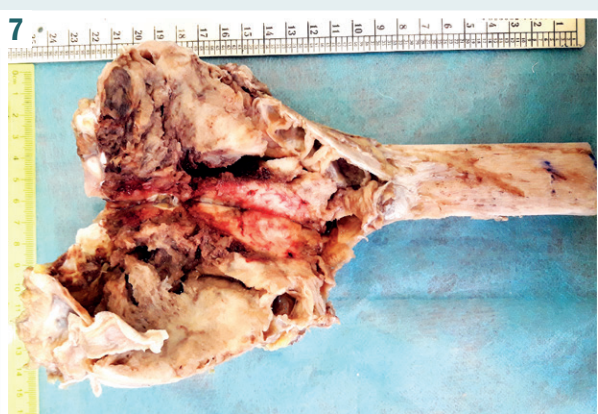
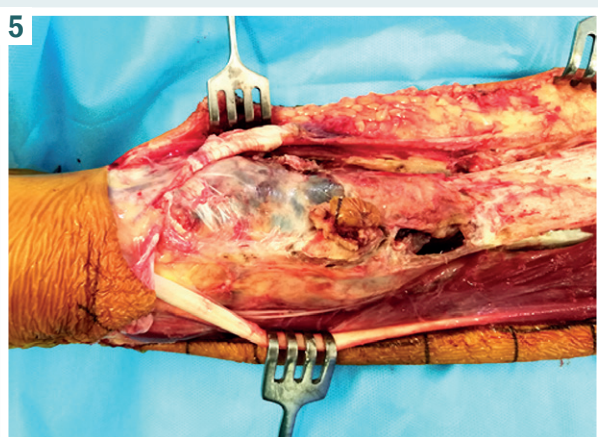


Рис. 5. Інтраопераційне фото пухлинного ураження нижньої третини великогомілкової кістки хворого А. Пухлинне ураження всього дистального відділу великогомілкової кістки з тонким шаром псевдокапсули.

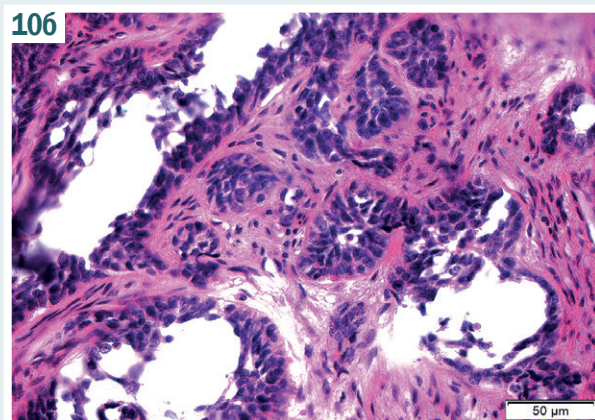
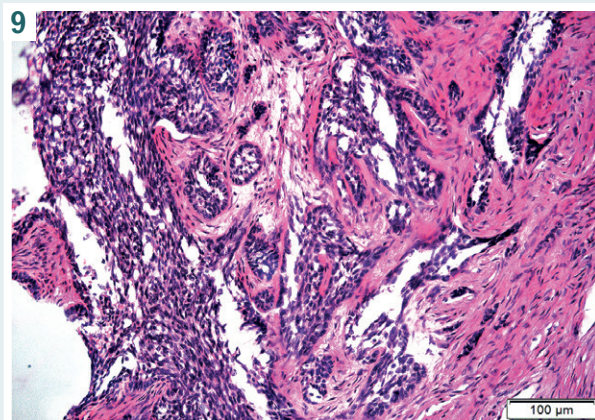
Рис. 6. Рентгенограми лівої гомілки хворого А. після оперативного втручання. Післярезекційний дефект нижньої третини великогомілкової кістки заміщений алотрансплантатом і фіксований інтрамедулярним стрижнем.

Рис. 7. Адамантинома великогомілкової кістки. Фото макропрепарату пухлини в розрізі. Кісти по краю, кілька з'єднаних вузлів сірого кольору.

Рис. 8. Мікрофотографія з патологічного вогнища пацієнта А. Множинні порожнини та щілини, що вистелені плоскими та кубічними клітинами, розгалужені тяжі з епітеліальних клітин. Гематоксилін та еозин, $\times 40$.

Рис. 9. Мікрофотографія з патологічного вогнища пацієнта А. Коміркі з веретеноподібними клітинами по типу базальних на периферії, плоских і полігональних – всередині. Гематоксилін та еозин, $\times 200$.

Рис. 10. Мікрофотографія з патологічного вогнища пацієнта А. Волокниста тканина з веретеноподібними клітинами. Коміркі неправильної форми різного розміру, солідні пласти з клітин типу багатшарового плоского епітелію. Слабко виражений клітинний і ядерний поліморфізм. Гематоксилін та еозин, $\times 100$ (а), $\times 400$ (б).



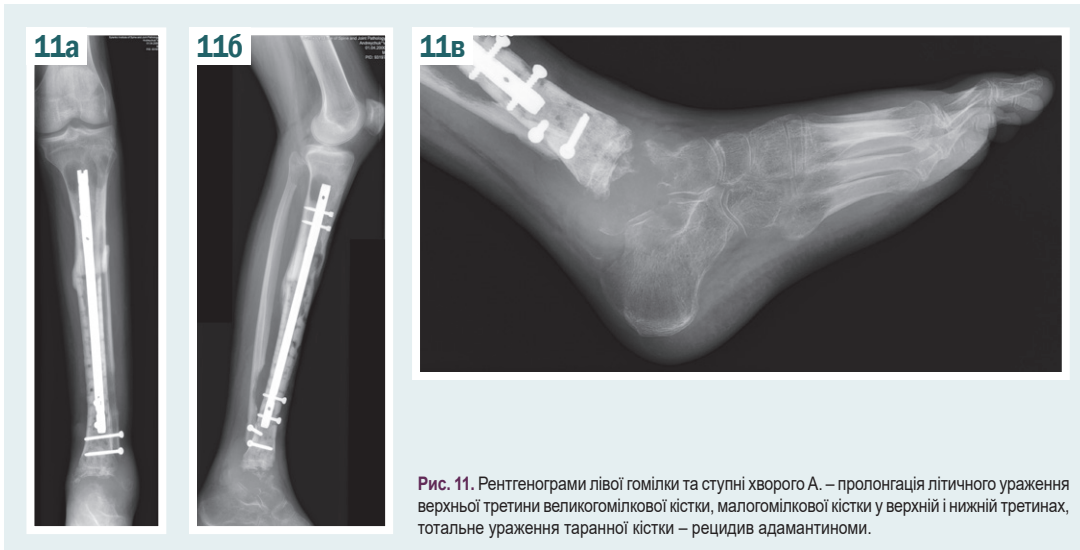


Рис. 11. Рентгенограми лівої гомілки та ступні хворого А. – пролонгація літичного ураження верхньої третини великогомілкової кістки, малогомілкової кістки у верхній і нижній третинах, тотальне ураження таранної кістки – рецидив адамантиноми.

Враховуючи масивне пухлинне ураження кісток лівої гомілки та лівої стопи, вирішили виконати ампутацію лівої нижньої кінцівки на рівні нижньої третини стегна. Через 3 місяці після хірургічного лікування ознак рецидиву і віддаленого метастазування не виявили. Здійснили протезування лівої кінцівки, пацієнт реалізує акт ходи без додаткової опори, продовжує навчання у виші.

Обговорення

Адамантинома – рідкісна злоякісна агресивна пухлина довгих кісток, що має типову локалізацію та складну варіабельну морфологічну структуру. Діагностика цього пухлинного утворення часто викликає труднощі [10,11].

Диференційну діагностику адамантиноми здійснюють насамперед із метастазом раку в кістки. Ці види патології мають схожу морфологічну картину. На відміну від метастазу карциноми в кістку, в адамантиномі виявляють осередки різної мікроскопічної будови – епідермоїдної та аденоматоїдної. В адамантиномі клітинний і ядерний поліморфізм слабо виражений, мітотична активність низька. Якщо ці патогістологічні ознаки поєднуються з відповідними клінічними (типова локалізація у великогомілкову кістку, відсутність первинного вогнища, тривалий клінічний перебіг) і своєрідною рентгенологічною картиною, то можна встановити діагноз адамантинома [10,11]. Виконання імуногістохімічного дослідження біопсійного матеріалу та наявність позитивних специфічних реакцій дають можливість підтвердити діагноз.

Також диференційну діагностику адамантиноми здійснюють із остеофіброзною дисплазією. Ці захворювання мають схожі рентгенологічні ознаки, характерну локалізацію пухлин, але остеофіброзна дисплазія має доброякісний характер перебігу та ніколи не метастазує, у випадку вдалого радикального оперативного втручання не дає рецидивів. Основними диференційними рентгенологічними ознаками адамантиноми є ураження великогомілкової кістки, типова картина по межах ураження («поїдена міллю»),

залучення кістково-мозкового каналу, завжди наявний екстракортикальний м'якотканинний компонент пухлини, часто – «skip-lesions». Саме множинне ураження кістки та ураження сумісних кісток свідчать про агресивний перебіг захворювання [12,13].

Адамантинома не чутлива до поліхімотерапії та променевої терапії. Тому методом вибору в лікуванні цієї патології є оперативне втручання – радикальне видалення пухлини en block (сегментарна резекція кістки, що уражена) та заміщення післярезекційного дефекту кістки [14,15]. Кюретаж пухлини призводить до не радикального її видалення та, відповідно, до розвитку рецидивів адамантиноми та швидкого поширення, метастазування хвороби.

Висновки

1. Комплексна діагностика захворювання, що включає клінічне, рентгенологічне, КТ-дослідження, патоморфологічне та імуногістохімічне дослідження, дає змогу своєчасно та точно встановити діагноз адамантинома.
2. Від правильно встановленого діагнозу залежить коректний вибір лікувальної тактики та післяопераційного моніторингу хворого.
3. Саме радикальне видалення пухлини (en block – ампутація ураженого сегмента кінцівки) дає змогу досягти позитивного результату лікування.
4. Післяопераційне динамічне спостереження за хворим (періодичне виконання рентгенологічного та КТ-дослідження, плановий онко-скринінг) дає можливість діагностувати на ранніх етапах локальні рецидиви та метастатичні ураження легенів.

Конфлікт інтересів: відсутній.

Conflicts of interest: authors have no conflict of interest to declare.

Надійшла до редакції / Received: 11.03.2019

Після доопрацювання / Revised: 19.03.2019

Прийнято до друку / Accepted: 08.04.2019

Відомості про авторів:

Вирва О. Є., д-р мед. наук, професор, зав. відділу кісткової онкології, головний лікар, ДУ «Інститут патології хребта та суглобів імені професора М. І. Ситенка НАМН України», м. Харків.

ORCID ID: 0000-0003-0597-4472

Головіна Я. О., канд. мед. наук, старший науковий співробітник відділу кісткової онкології, ДУ «Інститут патології хребта та суглобів імені професора М. І. Ситенка НАМН України», м. Харків.

ORCID ID: 0000-0002-1605-9109

Малик Р. В., канд. мед. наук, науковий співробітник відділу кісткової онкології, ДУ «Інститут патології хребта та суглобів імені професора М. І. Ситенка НАМН України», м. Харків.

ORCID ID: 0000-0001-9070-4834

Ашукіна Н. О., канд. біол. наук, зав. лабораторії морфології сполучної тканини, ДУ «Інститут патології хребта та суглобів імені професора М. І. Ситенка НАМН України», м. Харків.

ORCID ID: 0000-0002-0478-7440

Данишук З. М., науковий співробітник лабораторії морфології сполучної тканини, ДУ «Інститут патології хребта та суглобів імені професора М. І. Ситенка НАМН України», м. Харків.

ORCID ID: 0000-0003-2968-3821

Сведения об авторах:

Вирва О. Е., д-р мед. наук, профессор, зав. отделом костной онкологии, главный врач, ГУ «Институт патологии позвоночника и суставов имени профессора М. И. Ситенко НАМН Украины», г. Харьков.

Головина Я. А., канд. мед. наук, старший научный сотрудник отдела костной онкологии, ГУ «Институт патологии позвоночника и суставов имени профессора М. И. Ситенко НАМН Украины», г. Харьков.

Малык Р. В., канд. мед. наук, научный сотрудник отдела костной онкологии, ГУ «Институт патологии позвоночника и суставов имени профессора М. И. Ситенко НАМН Украины», г. Харьков.

Ашукина Н. А., канд. биол. наук, зав. лабораторией морфологии соединительной ткани, ГУ «Институт патологии позвоночника и суставов имени профессора М. И. Ситенко НАМН Украины», г. Харьков.

Данишук З. Н., научный сотрудник лаборатории морфологии соединительной ткани, ГУ «Институт патологии позвоночника и суставов имени профессора М. И. Ситенко НАМН Украины», г. Харьков.

Information about authors:

Vyrva O. Ye., MD, PhD, DSc, Professor, Chief Medical Officer, Head of the Bone Tumor Department, SI "Sytenko Institute of Spine and Joint Pathology of National Academy of Medical Sciences of Ukraine", Kharkiv.

Holovina Ya. O., MD, PhD, Senior Researcher of the Bone Tumor Department, SI "Sytenko Institute of Spine and Joint Pathology of National Academy of Medical Sciences of Ukraine", Kharkiv.

Maluk R. V., MD, PhD, Researcher of the Bone Tumor Department, SI "Sytenko Institute of Spine and Joint Pathology of National Academy of Medical Sciences of Ukraine", Kharkiv.

Ashukina N. O., PhD, Head of the Laboratory of Connective Tissue Morphology, SI "Sytenko Institute of Spine and Joint Pathology of National Academy of Medical Sciences of Ukraine", Kharkiv.

Danyshchuk Z. M., Researcher of the Laboratory of Connective Tissue Morphology, SI "Sytenko Institute of Spine and Joint Pathology of National Academy of Medical Sciences of Ukraine", Kharkiv.

Список літератури

- [1] Roque P., Mankin H. J., Rosenberg A. Adamantinoma: an unusual bone tumour. *Chir Organi Mov*. 2008. Vol. 92. Issue 3. P. 149–154. doi: 10.1007/s12306-008-0060-5
- [2] Campanacci M. Bone and soft tissue tumors. New York: Springer Verlag, 1999. P. 707–732.
- [3] Григоровский В. В. Современная классификация опухолей костей ВОЗ (IV издание, 2013г.). Комментарий патолога. *Ортопедия, травматология и протезирование*. 2015. Vol. 4. P. 103–120. doi: http://dx.doi.org/10.15674/0030-598720154103-120
- [4] Osteofibrous dysplasia, osteofibrous dysplasia-like adamantinoma and adamantinoma: correlation of radiological imaging features with surgical histology and assessment of the use of radiology in contributing

to needle biopsy diagnosis / M. Khanna et al. *Skeletal Radiol*. 2008. Vol. 37. Issue 12. P. 1077–1084. doi: 10.1007/s00256-008-0553-1

- [5] Dorfman H. D., Czerniak B. Bone tumors. St. Louis: Mosby, 1998. P. 481–491, p. 949-973.
- [6] Tumors and Tumor-Like Lesions of Bone / E. Santini-Araujo et al. Springer-Verlag London Ltd, 2015. 963 p. doi: 10.1007/978-1-4471-6578-1
- [7] Adamantinoma of bone: long-term follow-up of 46 consecutive patients / M. T. Houdek et al. *J.Surg Oncol*, 2018. Vol. 118. Issue 7. P. 1150–1154. doi: 10.1002/jso.25269
- [8] Adamantinoma of the distal femur diagnosed 5 years after initial surgery: a case report / Kai Cao et al. *Journal of Medical Case Reports*. 2016. Vol. 10. P. 185. doi: 10.1186/s13256-016-0974-8
- [9] Long-term outcome following treatment of Adamantinoma and Osteofibrous dysplasia of long bones / S. E. Puchnera et al. *Orthopaedics & Traumatology: Surgery & Research*. 2016. Vol. 102. P. 925–932. doi: 10.1016/j.otsr.2016.08.010
- [10] Краевский Н. А., Смоляников А. В., Саркисов Д. С. Патолого-анатомическая диагностика опухолей. Москва: Медицина, 1993. Т. 1. 370 с.
- [11] Нейштадт Э. Л., Маркович А. Б. Опухоли и опухолеподобные заболевания костей. Санкт-Петербург: Фолиант, 2007. 340 с.
- [12] Adamantinoma / L. G. D. Gasca et al. *Acta Medica Grupo Angeles*. 2016. Vol. 14. Issue 1. P. 39–40.
- [13] Adamantinoma arising in the distal end of the fibula / S. Yoshida et al. *Rare tumors*. 2017. Vol. 9. Issue 1. P. 6823. doi: 10.4081/rt.2017.6823
- [14] Adamantinoma of the tibia: a case report / M. N. Anoumou et al. *Journal of orthopaedic case report*. 2014. Vol. 4. Issue 1. P. 15–17. doi: 10.13107/jocr.2250-0685.140
- [15] High-grade squamous cell carcinoma arising in a tibial adamantinoma / N. K. Dashti et al. *Human Pathology*. 2018. pii: S0046-8177(18)30470-2. doi: 10.1016/j.humpath.2018.11.018

References

- [1] Roque P., Mankin H. J., & Rosenberg, A. (2008). Adamantinoma: an unusual bone tumour. *Chir Organi Mov*, 92(3), 149–154. doi: 10.1007/s12306-008-0060-5
- [2] Campanacci, M. (1999) *Bone and soft tissue tumors*. New York: Springer Verlag.
- [3] Hryhorovskiy, V. V. (2015). Sovremennaya klassifikatsiya opukholej kostej VOZ (IV izdanie, 2013g.). Kommentarii patologa [Modern classification of bone tumors according to WHO (IV edition, 2013 year). Comments of pathologist. *Ortopediya, travmatologiya i protezirovaniye*, 4, 103–120. [in Russian]. doi: http://dx.doi.org/10.15674/0030-598720154103-120
- [4] Khanna, M., Delaney, D., Tirabosco, R., & Saifuddin, A. (2008). Osteofibrous dysplasia, osteofibrous dysplasia-like adamantinoma and adamantinoma: correlation of radiological imaging features with surgical histology and assessment of the use of radiology in contributing to needle biopsy diagnosis. *Skeletal Radiol*, 37(12), 1077–1084. doi: 10.1007/s00256-008-0553-1
- [5] Dorfman, H. D., & Czerniak, B. (1998). *Bone tumors*. St. Louis: Mosby.
- [6] Santini-Araujo, E., Kalli, R. K., Bertoni, F., & Park Y.-K. (2015) *Tumors and Tumor-Like Lesions of Bone*, Springer-Verlag London Ltd. doi: 10.1007/978-1-4471-6578-1
- [7] Houdek, M. T., Sherman, C. E., Inwards, C. Y., Wenger, D. E., Rose, P. S., & Sim, F. H. (2018). Adamantinoma of bone: long-term follow-up of 46 consecutive patients. *J.Surg Oncol*, 118(7), 1150–1154. doi: 10.1002/jso.25269
- [8] Kai, Cao, Michiro, Susa, Itsuo, Watanabe, Kazumasa, Nishimoto, Keisuke, Horiuchi, Aya, Sasaki, et al. (2016). Adamantinoma of the distal femur diagnosed 5 years after initial surgery: a case report. *Journal of Medical Case Reports*, 10, 185. doi: 10.1186/s13256-016-0974-8
- [9] Puchnera, S. E., Vargaa, R., Hobuscha, G. M., Kasparka, M., Pano-topoulosa, J., Langb, S., et al. (2016) Long-term outcome following treatment of Adamantinoma and Osteofibrous dysplasia of long bones. *Orthopaedics & Traumatology: Surgery & Research*, 102(7), 925–932. doi: 10.1016/j.otsr.2016.08.010
- [10] Kraevskij, N. A., Smolyannikov, A. V., & Sarkisov, D. S. (1993) *Patologo-anatomicheskaya diagnostika opukholej [Pathoanatomical diagnostics of tumours (Vol. 1)*. Moscow: Medicina [in Russian].
- [11] Nejshtadt, E. L., & Markochiev, A. B. (2007). *Opukholi i opukholiepodobnye zabolevaniya kostej [Tumours and tumour-like lesions of bones]*. Saint Petersburg: Foliant. [in Russian].
- [12] Gasca, L. G. D., Constantino, J. M., Trigueros, J. A., & Carrilo, L. G. D. (2016). Adamantinoma. *Acta Medica Grupo Angeles*, 14(1), 39–40.
- [13] Yoshida, S., Murakami, T., Suzuki, K., Itou, Sh., Watanuki, M., Hosaka, M., & Hagiwara, Y. (2017). Adamantinoma arising in the distal end of the fibula. *Rare tumors*, 9(1), 6823. doi: 10.4081/rt.2017.6823
- [14] Anoumou, M. N., Kouameu, M., Koffi, E. K., & Varango, G. (2014). Adamantinoma of the tibia: a case report. *Journal of orthopaedic case report*, 4(1), 15–17. doi: 10.13107/jocr.2250-0685.140
- [15] Dashti, N. K., Howe, B. M., Inwards, C. Y., Fritchie, K. J., & Carter, J. M. (2018). High-grade squamous cell carcinoma arising in a tibial adamantinoma. *Human Pathology*, doi: 10.1016/j.humpath.2018.11.018