

# Патологія



Том 19, № 2(55), травень – серпень 2022 р.

ISSN (print): 2306-8027. ISSN (online): 2310-1237

<http://pat.zsmu.edu.ua>

Науково-практичний журнал  
Запорізького державного медичного університету

Заснований у жовтні 2004 р. Виходить один раз на 4 місяці.  
Свідоцтво про реєстрацію КВ № 20604-10404 від 27.02.2014 р.  
Передплатний індекс – 95911.

Атестований як наукове фахове видання України категорії «А»,  
в якому можуть публікуватися результати дисертаційних робіт  
доктора філософії, доктора та кандидата наук

Галузь знань – охорона здоров'я (22);  
спеціальності: медицина – 222, педіатрія – 228, стоматологія –  
221, технології медичної діагностики та лікування – 224  
(наказ МОН України № 1301 від 15.10.2019 р.)

Журнал включений до **WEB OF SCIENCE**<sup>®</sup>, Ulrich's Periodicals  
Directory (США), WorldCat (США), The National Center  
for Biotechnology Information (США), National Library of Medicine  
(США), WORLDWIDE ELIBRARY(США), DOAJ, ROAD (Франція), Google  
Scholar (Академія) та інших міжнародних наукометричних баз даних

Статті, що надходять до журналу, рецензуються за процедурою  
Double-blind. Ліцензія Creative Commons

Рекомендовано до друку Вченою радою ЗДМУ,  
протокол № 11 від 27.06.2022 р. Підписано до друку 15.08.2022 р.

## Редакція:

Начальник редакційно-видавничого відділу В. М. Миклашевський  
Літературний редактор О. С. Савеленко  
Технічний редактор Ю. В. Полупан

## Адреса редакції та видавця:



ЗДМУ, пр. Маяковського, 26,  
м. Запоріжжя, Україна, 69035



[med.jur@zsmu.zp.ua](mailto:med.jur@zsmu.zp.ua)



<http://pat.zsmu.edu.ua>

## Головний редактор

професор В.О. Туманський (Запоріжжя)

## Заступник головного редактора

професор М.Ю. Колесник (Запоріжжя)

## Відповідальний секретар

професор С.В. Павлов (Запоріжжя)

## Редакційна колегія

проф. А.В. Абрамов (Запоріжжя)  
проф. С.І. Воронинцев (Запоріжжя)  
проф. О.В. Ганчева (Запоріжжя)  
проф. С.Г. Гичка (Київ)  
проф. А.І. Гоженко (Одеса)  
проф. О.А. Григор'єва (Запоріжжя)  
проф. І.С. Давиденко (Чернівці)  
проф. О.О. Дядик (Київ)  
проф. М. Єлень (Вроцлав, Польща)  
проф. С.М. Завгородній (Запоріжжя)  
чл.-кор. НАМН України, проф. Т.Д. Задорожна (Київ)  
проф. К.Д. Захаровські (Франкфурт, ФРН)  
академік НАМН, чл.-кор. НАН України, проф. Д.Д. Зербіно (Львів)  
проф. Д.А. Лашкул (Запоріжжя)  
проф. А.В. Клименко (Запоріжжя)  
проф. С.М. Коваль (Харків)  
проф. Д. Контогеоргос (Афіни, Греція)  
проф. Г.О. Леженко (Запоріжжя)  
д.м.н. О.М. Міщенко (Запоріжжя)  
проф. Н.С. Михайловська (Запоріжжя)  
проф. Ю.О. Поспішіль (Львів)  
академік НАМН, чл.-кор. НАН України, проф. О.Г. Резніков (Київ)  
проф. Д.Г. Рекалов (Запоріжжя)  
академік НАМН, чл.-кор. НАН України, проф. А.М. Романенко (Київ)  
проф. А.М. Романюк (Суми)  
чл.-кор. НАН України, проф. Г.Г. Скібо (Київ)  
проф. І.В. Сорокіна (Харків)  
проф. С.І. Тертишний (Запоріжжя)  
д.м.н. М.А. Шишкін (Запоріжжя)  
проф. І.С. Шпонька (Дніпро)

В умовах війни надруковано в Центрі видавничого забезпечення ЗДМУ (пр. Маяковського, 26, м. Запоріжжя, Україна, 69035)  
обмеженим накладом. Свідоцтво про внесення до Державного реєстру ДК № 2298 від 22.09.2005 р.  
Формат 60x841/8. Папір офсетний. Умовн. друк. арк. 6. Замовлення № 9476

Scientific Medical Journal. Publisher Zaporizhzhia State Medical University.  
ISSN (print): 2306-8027. ISSN (online): 2310-1237

Pathologia (established in October 2004) is the official journal of Zaporizhzhia State Medical University and is published 3 times a year. The Journal publishes peer-reviewed, original articles related and reviews to the science of pathology. The Journal welcomes investigative studies on anatomical pathology, cytopathology, experimental pathology, forensic pathology and morbid anatomy, genetics, haematology, immunology and immunopathology, microbiology and molecular pathology. In determining content, the primary considerations are excellence, relevance and novelty.

Experimental studies must include a statement that the experimental protocol and informed consent procedure were in compliance with the Helsinki Convention and were approved by the relevant local ethics committee. Specific subject of publication: Medical science, Pathology, Diagnostics, Cytology. Submit papers are peer-reviewed. License Creative Commons

**Indexing:** Web of Science Core Collection, Emerging Sources Citation Index, Ulrich's Periodicals Directory (USA), WorldCat (USA), ISSN (France), Index Copernicus (Poland), BASE - Bielefeld Academic Search Engine (Germany), getCITED (USA), UIF (Universal Impact Factor), DRJI (Sweden), JournalTOCs, CiteFactor (USA/Canada), PILA – Publishers International Linking Association, Inc, CROSSREF (USA), The National Library of Medicine (USA), The National Center for Biotechnology Information, Research Bible (Japan), SIS (Scientific Indexing Services) (USA), Hinari, DOAJ (Directory of Open Access Journals), Worldwide Science Education Library (USA), ROAD, Google Scholar

**Editorial office:** Maiakovskiy Avenue, 26, Zaporizhzhia, 69035, UKRAINE. **E-mail:** [med.jur@zsmu.zp.ua](mailto:med.jur@zsmu.zp.ua)

## Editor-in-Chief

V. O. Tumanskiy  
(Zaporizhzhia, Ukraine)

## Deputy Editor-in-Chief

M.Yu. Kolesnyk  
(Zaporizhzhia, Ukraine)

## Executive secretary

S.V. Pavlov  
(Zaporizhzhia, Ukraine)

## Editorial Board

A.V. Abramov (Zaporizhzhia, Ukraine)  
I.S. Davydenko (Chernivtsi, Ukraine)  
O.O. Dyadyk (Kyiv, Ukraine)  
A.I. Gozhenko (Odesa, Ukraine)  
S.H. Gychka (Kyiv, Ukraine)  
O.V. Hancheva (Zaporizhzhia, Ukraine)  
O.A. Hryhorieva (Zaporizhzhia, Ukraine)  
M. Jeleń (Wroclaw, Poland)  
A.V. Klymenko (Zaporizhzhia, Ukraine)  
S.M. Koval (Kharkiv, Ukraine)  
G. Kontogeorgos (Athens, Greece)  
D.A. Lashkul (Zaporizhzhia, Ukraine)  
H.O. Lezhenko (Zaporizhzhia, Ukraine)  
O.M. Mishchenko (Zaporizhzhia, Ukraine)  
N.S. Mykhailovska (Zaporizhzhia, Ukraine)

Yu.O. Pospishil (Lviv, Ukraine)  
D.H. Rekalov (Zaporizhzhia, Ukraine)  
O.H. Reznikov (Kyiv, Ukraine)  
A.M. Romanenko (Kyiv, Ukraine)  
A.M. Romaniuk (Sumy, Ukraine)  
I.S. Shponka (Dnipro, Ukraine)  
M.A. Shyshkin (Zaporizhzhia, Ukraine)  
H.H. Skibo (Kyiv, Ukraine)  
I.V. Sorokina (Kharkiv, Ukraine)  
S.I. Tertyshnyi (Zaporizhzhia, Ukraine)  
S.I. Vorotyntsev (Zaporizhzhia, Ukraine)  
K.D. Zacharowski (Frankfurt, Germany)  
T.D. Zadorozhna (Kyiv, Ukraine)  
S.M. Zavhorodniy (Zaporizhzhia, Ukraine)  
D.D. Zerbino (Lviv, Ukraine)

**Оригінальні дослідження**

- 93** Особливості хірургічного лікування передсердних макро ре-ентрі тахіаритмій у пацієнтів старечої групи з імплантованим штучним водієм ритму серця  
Якушев А. В., Лозовий О. А.
- 98** Вегетативні й електричні порушення в жінок із хронічним коронарним синдромом залежно від стану мінеральної щільності кісткової тканини  
Михайловська Н. С., Стецюк І. О.
- 104** Особливості епідермальної проліферації та термінального диференціювання при різних гістологічних типах себорейного кератозу  
Макуріна Г. І., Тертишний С. І., Чернеда Л. О.
- 110** Циркуючий sST2 і прогноз кардіоваскулярних подій у ремісії множинної мієломи  
Панасенко М. О., Самура Б. Б., Доценко С. Я.
- 116** Градація патологічних змін колоректального анастомозу  
Клименко А. В., Клименко В. М., Кононенко І. Є.
- 123** Рівень антимікробних пептидів при різних клінічних формах інфекцій сечовивідної системи у дітей  
Леженко Г. О., Захарченко Н. А.

**Огляди**

- 128** Матрична металопептидаза 9 і прогнозування результатів у пацієнтів із гострим коронарним синдромом  
Більченко А. О., Вишнеvsька І. Р., Гільова Я. В., Копиця М. П.
- 135** Харчування та рак: сучасні аспекти здорового способу життя (огляд літератури)  
Колеснік О. П., Левик О. М., Чернявський Д. Є., Кузьменко В. О., Литвиненко Л. С.

**Клінічний випадок**

- 142** Проблеми оцінювання та диференційної діагностики аденоїдно-кістозної карциноми молочної залози в черезшкірній біопсії на основі окремого випадку  
Ільяс Саяр, Уфук Меміш, Самі Білічі, Нуртен Арслан Ісік
- 146** Мультисистемний запальний синдром, імовірно, асоційований із SARS-CoV-2 та ускладнений утворенням тромбу в правому передсерді, у дитини (клінічний випадок)  
Усачова О. В., Конакова О. В., Сіліна Є. А., Воробйова Н. В.
- 154** Досвід лікування бойових травм щелепно-лицевої ділянки титановими імплантатами в умовах сучасної війни  
Івченко Д. В., Варжапетян С. Д., Міщенко О. М., Сидор О. В., Петренко Ю. М., Яцун Є. В., Строгонова Т. В.
- 160** Клінічні випадки позалегенових проявів у хворих на коронавірусну хворобу (COVID-19)  
Рябокоть О. В., Пак К. А., Фурик О. О., Черкаський В. В.
- 166** Особливості одночасного перебігу легеневого аспергільозу та туберкульозу при цукровому діабеті 1 типу (клінічний випадок)  
Разнатовська О. М., Мирончук Ю. В., Шальмін О. С., Федорець А. В., Світлицька О. А.

## Original research

- 93** Peculiarities of surgical treatment of atrial macro reentry tachyarrhythmia in elderly patients with implanted pacemaker  
Yakushev A. V., Lozovoy O. A.
- 98** Vegetative and electrical disorders in women with chronic coronary syndrome depending on the state of bone mineral density  
Mykhailovska N. S., Stetsiuk I. O.
- 104** Peculiarities of epidermal proliferation and terminal differentiation in various histological types of seborrheic keratosis  
Makurina H. I., Tertyshnyi S. I., Chereda L. O.
- 110** Circulating sST2 and prognosis of cardiovascular events in remission of multiple myeloma  
Panasenko M. O., Samura B. B., Dotsenko S. Ya.
- 116** Pathology gradual assessment of colorectal anastomosis  
Klymenko A. V., Klymenko V. M., Kononenko I. Ye.
- 123** The level of antimicrobial peptides in different clinical forms of urinary tract infections in children  
Lezhenko H. O., Zakharchenko N. A.

## Review

- 128** Matrix metalloproteinase 9 and outcome prediction in patients with acute coronary syndrome  
Bilchenko A. O., Vyshnevskaya I. R., Hilova Ya. V., Kopytsia M. P.
- 135** Nutrition and cancer: modern aspects of a healthy lifestyle (literature review)  
Kolesnik O. P., Levyk O. M., Cherniavskiy D. Ye., Kuzmenko V. O., Lytvynenko L. S.

## Case report

- 142** Evaluation of Tru-Cut biopsy in differential diagnosis and challenges in breast adenoid cystic carcinoma on a case basis  
İlyas Sayar, Ufuk Memiş, Sami Bilici, Nurten Arslan Isik
- 146** Multisystem inflammatory syndrome, probably associated with SARS-CoV-2, complicated by thrombus in the right atrium, in a child  
Usachova O. V., Konakova O. V., Silina Ye. A., Vorobiova N. V.
- 154** Experience of the treatment of combat injuries of the maxillofacial area with titanium implants in the conditions of modern war  
Ivchenko D. V., Varzhapetian S. D., Mishchenko O. M., Sydor O. V., Petrenko Yu. M., Yatsun Ye. V., Strohonova T. V.
- 160** Clinical cases of extrapulmonary manifestations in patients with coronavirus disease (COVID-19)  
Riabokon O. V., Pak K. A., Furyk O. O., Cherkaskiy V. V.
- 166** Features of the simultaneous course of pulmonary aspergillosis and tuberculosis on the background of type 1 diabetes mellitus (clinical case)  
Raznatovska O. M., Myronchuk Yu. V., Shalmin O. S., Fedorets A. V., Svitlytska O. A.

## Особливості хірургічного лікування передсердних макро ре-ентрі тахіаритмій у пацієнтів старечої групи з імплантованим штучним водієм ритму серця

А. В. Якушев<sup>ID</sup>\*<sup>A,B,C,D,E</sup>, О. А. Лозовий<sup>ID</sup><sup>B,D,E,F</sup>

ДУ «Національний інститут серцево-судинної хірургії імені М. М. Амосова НАМН України», м. Київ

A – концепція та дизайн дослідження; B – збір даних; C – аналіз та інтерпретація даних; D – написання статті; E – редагування статті; F – остаточне затвердження статті

Передсердні макро ре-ентрі тахікардії – найпоширеніші тахіаритмії в структурі порушень ритму серця у людей похилого віку. «Золотим стандартом» лікування передсердних макро ре-ентрі аритмій є катетерні абляції, проте в старечій групі пацієнтів ризики від складних абляцій часто переважають користь.

**Мета роботи** – визначити оптимальний обсяг катетерної абляції при передсердній тахіаритмії за допомогою імплантованого штучного водія ритму серця у пацієнтів старечої вікової групи.

**Матеріали та методи.** Робота ґрунтується на ретроспективному аналізі результатів хірургічного лікування в ДУ «Національний інститут серцево-судинної хірургії імені М. М. Амосова НАМН України» 45 пацієнтів старечого віку (75–90 років) із передсердними макро ре-ентрі тахікардіями, яким попередньо було встановлено штучний водій ритму серця. Залежно від відповіді кола тахікардії на електричну стимуляцію, що оцінювали за різницею постстимуляційного інтервалу (PPI) та циклу тахікардії (CL), пацієнтів поділили на 3 групи: у I (n = 20) включили пацієнтів із PPI-CL 20–40 мс; у II (n = 12) – хворих із PPI-CL 40–60 мс; у III (n = 13) – осіб із PPI-CL ≥60 мс.

**Результати.** У I групі (n = 20) у 100 % пацієнтів виявили істмус-залежну ре-ентрі тахіаритмію та виконали абляцію каво-трикуспідального перешийка. В II групі (n = 12) у 4 (33 %) осіб діагностували ре-ентрі тахікардію навколо правих легеневих вен, у 8 (67 %) пацієнтів – ре-ентрі тахікардію навколо мітрального клапана. В III групі (n = 13) у 8 (62 %) хворих виявили макро ре-ентрі навколо мітрального клапана, у 3 (23 %) пацієнтів – ре-ентрі навколо лівих легеневих вен, а в 2 (15 %) осіб – ре-ентрі даху лівого передсердя.

**Висновки.** Неінвазивне електрофізіологічне дослідження за допомогою штучного водія ритму серця може бути ефективним способом дослідження передсердних макро ре-ентрі тахіаритмій. Електрофізіологічний критерій PPI-CL менше ніж 20 мс можна використовувати як додатковий критерій діагностики для відбору пацієнтів для хірургічного лікування. Пацієнтам старечого віку катетерна абляція рекомендована в разі розташування кола ре-ентрі в правому передсерді.

**Ключові слова:**  
тріпотіння передсердь, пароксизмальна тахікардія, реципрокна тахікардія, кардіохірургія.

**Патологія.** 2022.  
Т. 19, № 2(55).  
С. 93-97

\*E-mail:  
[yakushevandriy@gmail.com](mailto:yakushevandriy@gmail.com)

## Peculiarities of surgical treatment of atrial macro reentry tachyarrhythmia in elderly patients with implanted pacemaker

A. V. Yakushev, O. A. Lozovoy

Atrial macro reentry tachycardias are the most common tachyarrhythmias in the structure of cardiac arrhythmias in the elderly. Catheter ablations are the gold standard for the treatment of atrial macro reentry arrhythmias, but in the elderly group, the risks of complex ablations often outweigh the benefits.

**Aim:** to determine the optimal volume of catheter ablation in atrial tachyarrhythmia using an implanted pacemaker in elderly patients.

**Materials and methods.** The work is based on a retrospective analysis of the results of surgical treatment of (n = 45) elderly patients (75–90 years) with atrial macro reentry tachycardia, who were previously identified as an artificial pacemaker at the National M. Amosov Institute of Cardiovascular Surgery Affiliated to National Academy of Medical Sciences of Ukraine. Patients were divided into 3 groups depending on the response of the reentry tachycardia to electrical pacing (assessed by the difference between postpacing interval (PPI) and tachycardia cycle length (CL): group I – PPI-CL 20–40 ms; group II – PPI-CL 20–40 ms; group III – PPI-CL 60 ms and more.

**Results.** In the group I (n = 20) in 100 % of the patients isthmus-dependent reentry tachyarrhythmia was diagnosed and cava-tricuspid isthmus was ablated. In the group II (n = 12) 4 (33 %) patients were diagnosed with reentry tachycardia around the right pulmonary veins, in 8 (67 %) patients – reentrant tachycardia around the mitral valve. In the group III (n = 13) in 8 (62 %) patients macro reentry around the mitral valve was found, in 3 (23 %) – reentry around the left pulmonary veins, in another 2 (15 %) of the patients – reentry of the left atrial roof.

**Conclusions.** Non-invasive electrophysiological study with pacemaker can be an effective way to study atrial macro reentry tachyarrhythmias. Electrophysiological PPI-SI criteria less than 20 ms can be used as an additional diagnostic criterion for the selection of patients for surgical treatment. Catheter ablation is recommended for elderly patients when the reentry circle is located in the right atrium.

**Key words:**  
atrial flutters, paroxysmal tachycardia, reciprocating tachycardias, cardiac surgery.

**Pathologia**  
2022; 19 (2), 93-97

Передсердні макро ре-ентрі тахікардії – одні з найчастіших аритмій, що характеризуються передсердним ритмом з частотою, близькою до 300 уд./хв, та шлуночковим ритмом із різними варіантами АВ-проведення. Передсердні макро ре-ентрі називають тріпотінням передсердь (ТП). ТП вважають другою за поширеністю суправентрикулярною тахікардією після фібриляції передсердь (ФП) [1,8]. У частини пацієнтів передсердні макро ре-ентрі тахікардії поєднуються з ФП. Так, частоту виникнення ФП протягом 3 років оцінюють як 30–50 % [9]. Часті прояви передсердних макро ре-ентрі – запаморочення, відчуття слабкості, втрата свідомості, системні емболії тощо [2]. Факторами ризику виникнення ТП є структурні захворювання серця та вік.

Розрізняють типове (коло тахікардії виникає навкруги тристулкового клапана (ТК)) та атипове (коло знаходиться в будь-якій іншій ділянці передсердь) ТП [1]. У фаховій літературі описано різні локалізації ТП: навколо ТК, порожнистих вен, легеневих вен, мітрального клапана (МК), хірургічного рубця тощо [3, 12]. Причиною атипичного ТП часто є ділянки фіброзу, що формуються при підвищеному тиску в передсердях [4].

Ефективність медикаментозного лікування ТП низька, зменшується з його тривалою персистенцією [1]. Крім того, антиаритмічне лікування часто супроводжується ускладненнями та побічними діями фармакологічних препаратів. Враховуючи низьку ефективність медикаментозного лікування та вираженість симптомів передсердних макро ре-ентрі тахіаритмій, хірургічне лікування стає провідним методом у цих пацієнтів [3,6]. Електрофізіологічне дослідження (ЕФД) і захоплення кола тахікардії (entrainment) – єдиний спосіб встановити точний електрофізіологічний діагноз і визначити місце локалізації аритмії [2,11].

Ефективність катетерних абляцій залежить від локалізації кола тахікардії [5]. У разі типового ТП ефективність становить 95 %, ризик рецидиву – 5 % [1]. При атипичному ТП ефективність оцінюють як 70 % з істотно вищим рівнем рецидивування [10]. Ускладнення радіочастотних абляцій (РЧА) також залежать від локалізації кола тахікардії та використання додаткових хірургічних доступів: абляція субстрату типового ТП має менші ризики, ніж атипичного [1]. Так, ризик ускладнень РЧА при типовому ТП оцінюють як менше ніж 1 %, домінують ускладнення пункції [7]. РЧА атипичного ТП часто потребують пункції міжпередсердної перетинки, що підвищує ризик ускладнень процедури.

У світі продовжують дослідження зі встановлення оптимального обсягу катетерного лікування в хворих різних вікових груп і з різними видами ТП [9]. Не вирішеним залишається питання щодо вибору стратегії лікування в пацієнтів старечої вікової групи (75–90 років) із передсердними макро ре-ентрі та оптимального обсягу катетерного лікування. Не з'ясована також роль імплантованих штучних водіїв ритму серця (ШВРС), які дають змогу виконувати ЕФД, в діагностиці та локалізації передсердних макро ре-ентрі тахіаритмій і плануванні РЧА.

## Мета роботи

Визначити оптимальний обсяг катетерної абляції при передсердній тахіаритмії за допомогою імплантова-

ного штучного водія ритму серця у пацієнтів старечої вікової групи.

## Матеріали і методи дослідження

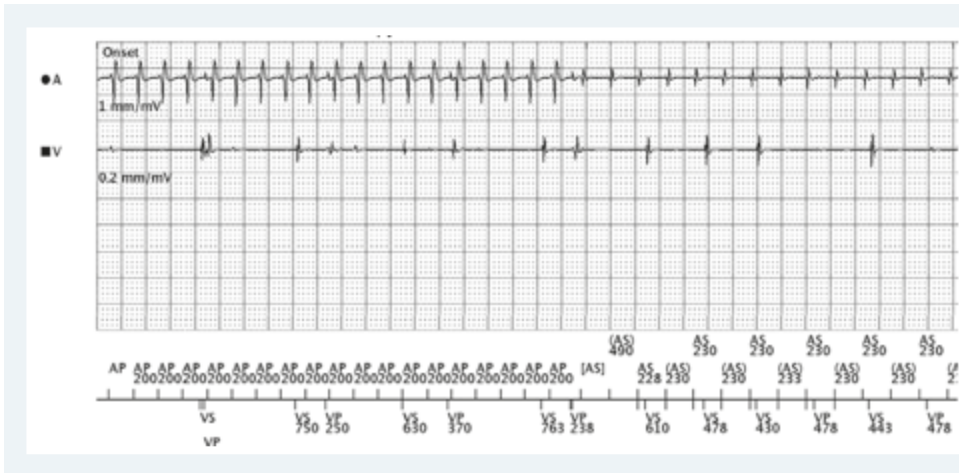
Здійснили ретроспективний аналіз результатів лікування в ДУ «Національний інститут серцево-судинної хірургії імені М. М. Амосова НАМН України» 45 пацієнтів у 2010–2021 рр. Критерії залучення в дослідження – вік від 75 до 90 років, виявлені передсердні макро ре-ентрі тахікардії, попередньо встановлений ШВРС, інвазивне ЕФД і РЧА субстрату аритмії. Критерії виключення – молодший вік, наявність інших захворювань серця (інфекційного чи деструктивного походження, виражена структурна патологія клапанного апарату та клінічні прояви ішемічної хвороби серця). Дослідження здійснили відповідно до принципів Гельсінської декларації. Публікація матеріалів погоджена Комісією з біоетики ДУ «Національний інститут серцево-судинної хірургії імені М. М. Амосова НАМН України».

Усім пацієнтам до РЧА здійснили неінвазивне ЕФД за допомогою імплантованого ШВРС. У всіх пацієнтів передсердний електрод імплантовано у вушко правого передсердя. Причина імплантації ШВРС у 27 пацієнтів – повна АВ-блокада, у 4 осіб – АВ-блокада II ступеня (Мобітц 2), у 14 хворих – дисфункція синусового вузла. Усім пацієнтам виконували захоплення кола передсердної тахіаритмії (entrainment) за допомогою імплантованого ШВРС, вимірювали post pacing interval (PPI) та цикл передсердної тахікардії (CL).

На групі пацієнтів поділили залежно від величини PPI-CL, що визначили за ендограмами, отриманими за допомогою ШВРС. У групу I (n = 20) включили пацієнтів (12 чоловіків, 8 жінок) із PPI-CL 20–40 мс; у групу II (n = 12) – хворих (6 чоловіків, 6 жінок) із PPI-CL 40–60 мс; у групу III (n = 13) залучили осіб (7 чоловіків, 6 жінок) із PPI-CL  $\geq$  60 мс.

Контроль результатів РЧА здійснювали за допомогою аналізу записів ендограм ШВРС під час його планової перевірки кожні 6 місяців. Перевірку ШВРС виконали за допомогою програматорів Programmer 2090 (Medtronic, США), Merlin (Saint Jude Medical, США) та Zoom Latitude (Boston Scientific, США). РЧА здійснили за допомогою ангиографа Infinix CC (Toshiba, Японія), електрофізіологічної системи Lab Pro System (Bard Electrophysiology, США) та системи електроанатомічної навігації Ensite Precision (Saint Jude Medical, США). Період спостереження становив від 1 до 10 років.

Для оптимізації математичного опрацювання результатів сформували базу даних, що побудована за допомогою електронних таблиць Microsoft Excel. Статистично дані опрацювали за допомогою пакета прикладних програм Statistica 13.0 (Trial version). Відповідність розподілу даних до закону нормального розподілу перевірили, використавши Shapiro–Wilk test. Категоріальні змінні наведено як абсолютна кількість випадків (n) у групі та частота у відсотках (%). Міжгрупові відмінності якісних ознак оцінювали, застосовуючи критерій  $\chi^2$  Пірсона (Pearson's Chi-squared test). Статистичну вірогідність визначали на рівні не нижче ніж 95,0 % ( $p < 0,05$ ).



**Рис. 1.** Захоплення кола (entrainment) передсердної тахікардії з циклом 230 мс за допомогою стимуляції з передсердного електрода 200 мс. Різниця PPI-CL – менше ніж 20 мс.

**A:** передсердний канал ШВРС;  
**V:** шлуночковий канал ШВРС.

## Результати

Усім пацієнтам здійснили ЕФД і верифікували механізм тахіаритмії. У всіх хворих зареєстрували механізм ре-ентрі в основі тахіаритмії. Під час інвазивного ЕФД у всіх пацієнтів виконали захоплення кола (entrainment) тахіаритмії, в тому числі з місця імплантації передсердного електрода ШВРС.

У I групі спостереження ( $n = 20$ ) у 100 % пацієнтів виявили істму-залежне ТП і виконали РЧА каво-трикуспідального перешийка (КТП). У всіх оперованих зафіксували припинення пароксизму ТП під час нанесення радіочастотних аплікацій. У 20 % пацієнтів виник рецидив проведення по КТП у термін до 1 години після останньої аплікації, що спричинило необхідність додаткових аплікацій. Рецидиви в короткостроковому (до 1 місяця) та віддаленому післяопераційному періоді не зареєстрували. За період спостереження у 35 % пацієнтів виявили ФП, яка проявилася в середньому через 1 рік після РЧА.

У II групі спостереження ( $n = 12$ ) у 4 (33 %) пацієнтів діагностували ре-ентрі тахікардію навколо правих легеневих вен, у 8 (67 %) хворих – ре-ентрі тахікардію навколо МК. РЧА в лівому передсерді (ЛП) виконали, використавши електроанатомічну навігацію. В усіх пацієнтів вдалося досягти припинення тахікардії при нанесенні РЧА, під час контрольного ЕФД не зафіксували її запуск. У пацієнтів з ре-ентрі тахікардією навколо правих легеневих вен здійснили антральну ізоляцію правих легеневих вен і додаткові аплікації на передній стінці ЛП до МК. У пацієнтів з ре-ентрі навколо МК здійснили ізоляцію лівої верхньої легеневої вени та додаткові аплікації на передній стінці ЛП до МК (мітральний перешийок).

У ранньому післяопераційному періоді (до 1 години) зареєстрували рецидив проведення: у 2 (17 %) пацієнтів, що потребувало додаткових аплікацій у правих легеневих венах, у 2 (17 %) хворих – у лівих легеневих венах, у 2 (17 %) осіб – у лінійних блоку між ізольованими венами та МК. У 2 пацієнтів після РЧА виявили дисфункцію синусового вузла (синусову брадикардію з хронотропною інкомпетентцією), що зумовила 100 % передсердну стимуляцію імплантованого ШВРС.

За період спостереження, що становив від 6 місяців до 8 років, у 8 (66 %) пацієнтів зафіксували епізоди швидкого передсердного ритму (AHRE, atrial high rate episodes).

Передсердні ритми оцінювали за допомогою неінвазивного ЕФД ШВРС. У 5 пацієнтів виявили дезорганізовану передсердну активність, що відповідала ФП. У 2 пацієнтів визначили передсердні макро ре-ентрі тахіаритмії з PPI-CL, що відрізнявся від такого до РЧА більше ніж на 20 мс і свідчив про виникнення іншої макро ре-ентрі тахіаритмії de novo. У 1 пацієнта діагностували передсердні макро ре-ентрі тахіаритмії з PPI-CL, таким самим, як і до РЧА; це визначили як відстрочений рецидив. Повторні спроби інвазивного ЕФД і РЧА не робили.

У III групі спостереження ( $n = 13$ ) у 8 (62 %) пацієнтів виявили макро ре-ентрі навколо МК, у 3 (23 %) осіб – ре-ентрі навколо лівих легеневих вен, у 2 (15 %) хворих – ре-ентрі даху ЛП. Усім пацієнтам цієї групи здійснили антральну ізоляцію лівих легеневих вен з додатковою лінією аплікацій від правої верхньої легеневої вени до кільця МК. Під час РЧА пароксизм тахіаритмії зупинили у 85 % пацієнтів, у 2 хворих ефект досягнутий, ритм відновлено за допомогою електричної кардіоверсії.

У ранньому післяопераційному періоді зареєстрували рецидив проведення лівих легеневих вен, що потребував додаткових аплікацій. За час спостереження, що становив від 4 місяців до 9 років, у 10 із 13 пацієнтів виявили епізоди швидкого передсердного ритму. У 8 хворих ці порушення ритму ідентифікували як ФП, у 2 осіб – як передсердні макро ре-ентрі аритмії. Середній термін до виникнення епізодів швидкого передсердного ритму становив 8 місяців.

У 100 % пацієнтів усіх груп спостереження результати захоплення кола тахікардії (entrainment) за допомогою ШВРС та інвазивного ЕФД збігались. Електрофізіологічний механізм, встановлений під час неінвазивного ЕФД, відповідав даним інвазивного ЕФД. Оскільки позиція передсердного електрода ШВРС незмінна, entrainment дає можливість оцінити близькість розташування кола тахікардії щодо електрода. Близьке розташування (PPI-CL менше ніж 20 мс) кола тахікардії до вушка правого передсердя (місце імплантації передсердного електрода) свідчить про правопередсердну ре-ентрі тахікардію, що, найімовірніше, виявиться ТП (рис. 1). Можливі й інші макро ре-ентрі тахіаритмії в правому передсерді (ПП), що можуть мати PPI-CL менше ніж 20 мс, проте вони значно менш поширені.

Під час процедур ЕФД і РЧА найчастіше ускладнення – гематоми в місці пункції стегнової вени. Ці ускладнення зафіксували в 1 пацієнта I групи (1 із 20 – 5 %), 4 хворих II групи (4 з 12 – 33 %), 3 осіб із III групи (3 із 13 – 23 %). У всіх випадках гематоми були не суттєві, не потребували специфічного лікування. Частіше виникнення гематом у II і III групах, імовірно, пов'язане з більшою тривалістю процедури та необхідністю постійного введення гепарину при РЧА в ЛП. Зазначимо, що відмінності за частотою виникнення гематом у групах не були статистично вірогідними (за критерієм Пірсона  $\chi^2 = 0,135$ ). На другому місці за частотою виникнення – випит у перикард (у 1 пацієнта I групи та 2 осіб із II групи), хірургічного втручання ці хворі не потребували.

Серед більш клінічно значущих ускладнень – тампонада серця (1 випадок у II групі) та гемоперикард (2 пацієнти у III групі), що зумовили необхідність дренування перикарда та припинення антикоагулянтної терапії. Особливість ускладнень у III групі пацієнтів – виникнення транзиторної ішемічної атаки під час РЧА (1 випадок) і гемодинамічно значущого вазоспазму коронарних судин зі зниженням гемодинаміки (1 пацієнт); хворі отримали консервативне лікування. Виникнення цих ускладнень, імовірно, було неспецифічним і не може свідчити про більшу кількість ускладнень у III групі.

## Обговорення

Сучасна електрофізіологія дає змогу діагностувати та виконувати катетерні абляції в будь-яких анатомічних ділянках серця. Фізіологічно з віком міокард втрачає пружні властивості, зростає ризик пошкодження стінки серця та розвитку тампонади, особливо під час маніпуляції електродами в лівих відділах серця. Ба більше, доступи до лівих відділів із віком частіше ускладнюються тромбоемболіями, що пов'язано зі складністю підтримки антикоагуляції на сталому рівні. В пацієнтів старечого віку ризик ускладнень істотний, тому в багатьох хірургічних центрах віддають перевагу катетерним абляціям у разі правопередсердних тахіаритмій і неінвазивному лікуванню (медикаментозному) при лівопередсердних [15, 16].

У цій роботі вперше використали дані, отримані з імплантованого ШВРС, для оцінювання механізму та визначення місця розташування кола тахікардії. Виявили, що інвазивне ЕФД підтвердило дані, отримані під час неінвазивного ЕФД за допомогою ШВРС. Критерій PPI-CI менше ніж 20 мс при стимуляції з вушка ПП свідчить про близьке розташування кола тахікардії до вушка ПП, що часто спостерігають у разі істмус-залежного тріпотіння передсердь; це підтвердили інші дослідники при інвазивному ЕФД [13].

Зазначимо, що для оцінювання місця розташування використовують показник часу, за який електричний імпульс від стимульованого електрода досягає кола тахікардії та повертається до електрода. Нині це єдиний метод визначення локалізації кола тахікардії (без використання навігаційної системи), залежить від швидкості проведення електричного збудження в міокарді, що може бути зниженою в пацієнтів старечого вікової групи та хибно свідчити про розташування кола тахікардії в лівих відділах серця [14].

Імплантований ШВРС дає змогу провести ЕФД з однієї точки (місця імплантації електрода), захопити коло (entrainment) тахікардії та оцінити його приблизне місце розташування. Час проходження імпульсу від визначеної точки розташування електрода дає змогу завчасно оцінити обсяг хірургічного втручання та відрізнити типове правопередсердне тріпотіння передсердь від лівопередсердних макро ре-ентрі.

Обмеження цього дослідження – аналіз трьох найпоширеніших передсердних макро ре-ентрі тахіаритмій із виключенням постінцеїзійних тахіаритмій і рідкісних форм передсердних макро ре-ентрі, оскільки поєднання старечого віку, факту імплантації ШВРС і необхідності виконувати РЧА з приводу названих форм аритмій трапляється вкрай рідко [16].

## Висновки

1. Неінвазивне ЕФД за допомогою ШВРС може бути ефективним альтернативним способом дослідження передсердних макро ре-ентрі тахіаритмій.

2. Електрофізіологічний критерій PPI-CI менше ніж 20 мс можна використовувати як додатковий критерій діагностики істмус-залежного ТП при імплантованому передсердному електроді у вушко ПП.

3. У пацієнтів старечого віку абляція каво-трикуспіального перешийка – ефективна та безпечна процедура. Абляція макро ре-ентрі в лівому передсерді пов'язана з підвищеними ризиками процедури та меншою ефективністю, тому не рекомендована пацієнтам старечого віку.

**Перспективи подальших досліджень** полягають у продовженні набору пацієнтів з імплантованими ШВРС і передсердними макро ре-ентрі тахікардіями (особливо такими, що через малу кількість не включені в це дослідження). Буде продовжено набір пацієнтів із постінцеїзійними макро ре-ентрі. Триває робота з розроблення критеріїв діагностики макро та мікро ре-ентрі тахіаритмій за допомогою відповіді на електричну кардіостимуляцію з різних точок.

## Фінансування

Дослідження виконане в рамках НДР «Діагностика та хірургічне лікування суправентрикулярних макро-реентрі тахіаритмій», № держреєстрації 0121U112955.

**Конфлікт інтересів:** відсутній.

**Conflicts of interest:** authors have no conflict of interest to declare.

Надійшла до редакції / Received: 10.05.2022

Після доопрацювання / Revised: 26.05.2022

Прийнято до друку / Accepted: 20.06.2022

## Відомості про авторів:

Якушев А. В., канд. мед. наук, науковий співробітник, ДУ «Національний інститут серцево-судинної хірургії імені М. М. Амосова НАМН України», м. Київ.

ORCID ID: [0000-0001-7888-1838](https://orcid.org/0000-0001-7888-1838)

Лозовий О. А., лікар-хірург серцево-судинний, ДУ «Національний інститут серцево-судинної хірургії імені М. М. Амосова НАМН України», м. Київ.

ORCID ID: [0000-0003-4646-8365](https://orcid.org/0000-0003-4646-8365)



## Information about authors:

Yakushev A. V., MD, PhD, Researcher, National M. Amosov Institute of Cardiovascular Surgery Affiliated to National Academy of Medical Sciences of Ukraine, Kyiv.  
Lozovoy O. A., MD, Cardiovascular surgeon, National M. Amosov Institute of Cardiovascular Surgery Affiliated to National Academy of Medical Sciences of Ukraine, Kyiv.

## Список літератури

- [1] Dynamic voltage threshold adjusted substrate modification technique for complex atypical atrial flutters with varying circuits / N. Methachittiphan, N. Akoum, R. Gopinathannair et al. *Pacing and clinical electrophysiology* : PACE. 2020. Vol. 43, Iss. 11. P. 1273-1280. <https://doi.org/10.1111/pace.14068>
- [2] Rodriguez Z. M., Goyal A., Maani C. V. Atrial Flutter. *StatPearls* [Internet]. Treasure Island (FL) : StatPearls Publishing, 2022. URL : <https://www.ncbi.nlm.nih.gov/books/NBK540985/>
- [3] Correlation between sinus rhythm deceleration zones and critical sites for localized reentrant atrial flutter: A retrospective multicenter analysis / C. E. Woods, A. A. Schricker, H. Nayak et al. *Heart rhythm O2*. 2022. Vol. 3, Iss. 3. P. 279-287. <https://doi.org/10.1016/j.hroo.2022.03.003>
- [4] Cosío F. G. Atrial Flutter, Typical and Atypical: A Review. *Arrhythmia & electrophysiology review*. 2017. Vol. 6, Iss. 2. P. 55-62. <https://doi.org/10.15420/aer.2017.5.2>
- [5] Ultra-high resolution mapping of reverse typical atrial flutter: electrophysiological properties of a right atrial posterior wall and interatrial septum activation pattern / T. Sekihara, S. Miyazaki, M. Nagao et al. *Journal of interventional cardiac electrophysiology*. 2022. Vol. 63, Iss. 2. P. 333-339. <https://doi.org/10.1007/s10840-021-01003-0>
- [6] Approach to catheter ablation of left atrial flutters / S. M. Markowitz, G. Thomas, C. F. Liu et al. *Journal of cardiovascular electrophysiology*. 2019. Vol. 30, Iss. 12. P. 3057-3067. <https://doi.org/10.1111/jce.14209>
- [7] Predictors of improvement in arrhythmia-specific symptoms and health-related quality of life after catheter ablation of atrial fibrillation / N. Barmano, E. Charitakis, J. E. Karlsson et al. *Clinical cardiology*. 2019. Vol. 42, Iss. 2. P. 247-255. <https://doi.org/10.1002/clc.23134>
- [8] Gil-Ortega I., Pedrote-Martínez A., Fontenla-Cerezuela A. Spanish Catheter Ablation Registry. 14th Official Report of the Spanish Society of Cardiology Working Group on Electrophysiology and Arrhythmias (2014). *Revista española de cardiología*. 2015. Vol. 68, Iss. 12. P. 1127-1137. <https://doi.org/10.1016/j.rec.2015.08.006>
- [9] Comparison of clockwise and counterclockwise right atrial flutter using high-resolution mapping and automated velocity measurements / C. Yvorel, A. Da Costa, C. Lerebours et al. *Journal of cardiovascular electrophysiology*. 2021. Vol. 32, Iss. 8. P. 2127-2139. <https://doi.org/10.1111/jce.15111>
- [10] Pulmonary Vein Isolation to Reduce Future Risk of Atrial Fibrillation in Patients Undergoing Typical Flutter Ablation: Results from a Randomized Pilot Study (REDUCE AF) / S. Mohanty, A. Natale, P. Mohanty et al. *Journal of cardiovascular electrophysiology*. 2015. Vol. 26, Iss. 8. P. 819-825. <https://doi.org/10.1111/jce.12688>
- [11] Perimitral atrial tachycardias dependent on residual nonligament of Marshall conduction / Y. Sato, S. Kusa, H. Hachiya et al. *Journal of cardiovascular electrophysiology*. 2021. Vol. 32, Iss. 12. P. 3146-3155. <https://doi.org/10.1111/jce.15268>
- [12] Pathik B., Kalman J. M. Perceiving the Imperceptible in Atrial Macro-Reentry: Ultrahigh Resolution Mapping to Characterize the Critical Isthmus. *Circulation. Arrhythmia and electrophysiology*. 2017. Vol. 10, Iss. 1. P. e004850. <https://doi.org/10.1161/CIRCEP.116.004850>
- [13] Sustained localized reentry within the left atrial appendage as a mechanism of recurrent arrhythmia following atrial fibrillation ablation / J. C. Guo, W. B. Huang, F. G. Zhou et al. *Experimental and therapeutic medicine*. 2018. Vol. 16, Iss. 2. P. 772-778. <https://doi.org/10.3892/etm.2018.6243>
- [14] 2017 HRS/EHRA/ECAS/APHS/SOLAECE expert consensus statement on catheter and surgical ablation of atrial fibrillation / H. Calkins, G. Hindricks, R. Cappato et al. *Heart rhythm*. 2017. Vol. 14, Iss. 10. P. e275-e444. <https://doi.org/10.1016/j.hrthm.2017.05.012>
- [15] Atrial Tachycardias and Atypical Atrial Flutter: Mechanisms and Approaches to Ablation / S. M. Markowitz, G. Thomas, C. F. Liu et al. *Arrhythmia & electrophysiology review*. 2019. Vol. 8, Iss. 2. P. 131-137. <https://doi.org/10.15420/aer.2019.17.2>
- [16] Macro-reentrant atrial tachycardia after tricuspid or mitral valve surgery: is there difference in electrophysiological characteristics and effectiveness of catheter ablation? / X. H. Wang, L. C. Kong, T. Shuang et al. *BMC cardiovascular disorders*. 2021. Vol. 21, Iss. 1. P. 538. <https://doi.org/10.1186/s12872-021-02368-w>
- modification technique for complex atypical atrial flutters with varying circuits. *Pacing and clinical electrophysiology* : PACE, 43(11), 1273-1280. <https://doi.org/10.1111/pace.14068>
- [2] Rodriguez, Z. M., Goyal, A., & Maani, C. V. (2022). Atrial Flutter. In *StatPearls* [Internet]. Treasure Island (FL): StatPearls Publishing <https://www.ncbi.nlm.nih.gov/books/NBK540985/>
- [3] Woods, C. E., Schricker, A. A., Nayak, H., Hariharan, R., Stevens, B., Kwasnik, A., Shatz, N., Suchomel, L., Moskovitz, R., Salcedo, J., Winkle, R., & Tung, R. (2022). Correlation between sinus rhythm deceleration zones and critical sites for localized reentrant atrial flutter: A retrospective multicenter analysis. *Heart rhythm O2*, 3(3), 279-287. <https://doi.org/10.1016/j.hroo.2022.03.003>
- [4] Cosío F. G. (2017). Atrial Flutter, Typical and Atypical: A Review. *Arrhythmia & electrophysiology review*, 6(2), 55-62. <https://doi.org/10.15420/aer.2017.5.2>
- [5] Sekihara, T., Miyazaki, S., Nagao, M., Kakehashi, S., Mukai, M., Aoyama, D., Nodera, M., Eguchi, T., Hasegawa, K., Uzui, H., & Tada, H. (2022). Ultra-high resolution mapping of reverse typical atrial flutter: electrophysiological properties of a right atrial posterior wall and interatrial septum activation pattern. *Journal of interventional cardiac electrophysiology*, 63(2), 333-339. <https://doi.org/10.1007/s10840-021-01003-0>
- [6] Markowitz, S. M., Thomas, G., Liu, C. F., Cheung, J. W., Ip, J. E., & Lerman, B. B. (2019). Approach to catheter ablation of left atrial flutters. *Journal of cardiovascular electrophysiology*, 30(12), 3057-3067. <https://doi.org/10.1111/jce.14209>
- [7] Barmano, N., Charitakis, E., Karlsson, J. E., Nystrom, F. H., Walfridsson, H., & Walfridsson, U. (2019). Predictors of improvement in arrhythmia-specific symptoms and health-related quality of life after catheter ablation of atrial fibrillation. *Clinical cardiology*, 42(2), 247-255. <https://doi.org/10.1002/clc.23134>
- [8] Gil-Ortega, I., Pedrote-Martínez, A., Fontenla-Cerezuela, A., & Spanish Catheter Ablation Registry collaborators (2015). Spanish Catheter Ablation Registry. 14th Official Report of the Spanish Society of Cardiology Working Group on Electrophysiology and Arrhythmias (2014). *Revista española de cardiología*, 68(12), 1127-1137. <https://doi.org/10.1016/j.rec.2015.08.006>
- [9] Yvorel, C., Da Costa, A., Lerebours, C., Guichard, J. B., Viallon, G., Romeyer, C., Ferreira, T., Benali, K., & Isaaq, K. (2021). Comparison of clockwise and counterclockwise right atrial flutter using high-resolution mapping and automated velocity measurements. *Journal of cardiovascular electrophysiology*, 32(8), 2127-2139. <https://doi.org/10.1111/jce.15111>
- [10] Mohanty, S., Natale, A., Mohanty, P., Di Biase, L., Trivedi, C., Santangeli, P., Bai, R., Burkhardt, J. D., Gallinghouse, G. J., Horton, R., Sanchez, J. E., Hranitzky, P. M., Al-Ahmad, A., Hao, S., Hongo, R., Beheiry, S., Pelargonio, G., Forleo, G., Rossillo, A., Themistoclakis, S., ... Dixit, S. (2015). Pulmonary Vein Isolation to Reduce Future Risk of Atrial Fibrillation in Patients Undergoing Typical Flutter Ablation: Results from a Randomized Pilot Study (REDUCE AF). *Journal of cardiovascular electrophysiology*, 26(8), 819-825. <https://doi.org/10.1111/jce.12688>
- [11] Sato, Y., Kusa, S., Hachiya, H., Yamao, K., Miwa, N., Hara, S., Hirano, H., & Sasano, T. (2021). Perimitral atrial tachycardias dependent on residual nonligament of Marshall conduction. *Journal of cardiovascular electrophysiology*, 32(12), 3146-3155. <https://doi.org/10.1111/jce.15268>
- [12] Pathik, B., & Kalman, J. M. (2017). Perceiving the Imperceptible in Atrial Macro-Reentry: Ultrahigh Resolution Mapping to Characterize the Critical Isthmus. *Circulation. Arrhythmia and electrophysiology*, 10(1), e004850. <https://doi.org/10.1161/CIRCEP.116.004850>
- [13] Guo, J. C., Huang, W. B., Zhou, F. G., Hong, J., & Wang, Y. (2018). Sustained localized reentry within the left atrial appendage as a mechanism of recurrent arrhythmia following atrial fibrillation ablation. *Experimental and therapeutic medicine*, 16(2), 772-778. <https://doi.org/10.3892/etm.2018.6243>
- [14] Calkins, H., Hindricks, G., Cappato, R., Kim, Y. H., Saad, E. B., Aguinaga, L., Akar, J. G., Badhwar, V., Brugada, J., Camm, J., Chen, P. S., Chen, S. A., Chung, M. K., Nielsen, J. C., Curtis, A. B., Davies, D. W., Day, J. D., d'Avila, A., de Groot, N., Di Biase, L., ... Yamane, T. (2017). 2017 HRS/EHRA/ECAS/APHS/SOLAECE expert consensus statement on catheter and surgical ablation of atrial fibrillation. *Heart rhythm*, 14(10), e275-e444. <https://doi.org/10.1016/j.hrthm.2017.05.012>
- [15] Markowitz, S. M., Thomas, G., Liu, C. F., Cheung, J. W., Ip, J. E., & Lerman, B. B. (2019). Atrial Tachycardias and Atypical Atrial Flutter: Mechanisms and Approaches to Ablation. *Arrhythmia & electrophysiology review*, 8(2), 131-137. <https://doi.org/10.15420/aer.2019.17.2>
- [16] Wang, X. H., Kong, L. C., Shuang, T., Li, Z., & Pu, J. (2021). Macro-reentrant atrial tachycardia after tricuspid or mitral valve surgery: is there difference in electrophysiological characteristics and effectiveness of catheter ablation?. *BMC cardiovascular disorders*, 21(1), 538. <https://doi.org/10.1186/s12872-021-02368-w>

## References

- [1] Methachittiphan, N., Akoum, N., Gopinathannair, R., Boyle, P. M., & Sridhar, A. R. (2020). Dynamic voltage threshold adjusted substrate

# Vegetative and electrical disorders in women with chronic coronary syndrome depending on the state of bone mineral density

N. S. Mykhailovska <sup>A,E,F</sup>, I. O. Stetsiuk <sup>\*B,C,D</sup>

Zaporizhzhia State Medical University, Ukraine

A – research concept and design; B – collection and/or assembly of data; C – data analysis and interpretation; D – writing the article; E – critical revision of the article; F – final approval of the article

## Key words:

chronic coronary syndrome, osteopenia, osteoporosis, disorders of the autonomic nervous system, arrhythmia.

## Pathologia

2022; 19 (2), 98-103

## \*E-mail:

iryna.zsmu@gmail.com

**Aim:** to determine the features of heart rate variability and electrical changes in the myocardium in women with chronic coronary syndrome, depending on the state of the bone mineral density (BMD).

**Materials and methods.** 121 women with chronic coronary syndrome (CCS): stable exertional angina of II–III functional class (FC) (mean age 68.0 (60.0; 75.0) years) were examined and divided into 3 groups: group 1 – 30 women with CCS and normal BMD; group 2 – 33 women with CCS and osteopenia (OPe); group 3 – 58 women with CCS and osteoporosis (OP). All patients underwent daily ECG monitoring and ultrasound osteodensitometry.

**Results.** In women with CCS and OP, increase in the frequency (by 2.9 times;  $P < 0.05$ ) and duration (by 2.3 times;  $P < 0.05$ ) of tachycardia episodes, the frequency of registration of ventricular and supraventricular extrasystole episodes (by 8.1 time and 1.2 times, respectively;  $P < 0.05$ ) if compared to patients without BMD disorders was found. In women with CCS and OPe there was a tendency to increase in these indicators, which did not reach the level of statistical significance. The presence of BMD disorders in patients with CCS was accompanied with decrease in total HRV activity (RMSSD and HRVT), the development of the predominance of ANS sympathetic domain activity, as evidenced by an increase in LF by 44.3 % at the daytime and 44.0 % at night, decrease in HF 2.3 times during the day and 2.1 times at night in patients with OPe and OP, respectively. According to the correlation analysis data, the presence of correlations between the state of BMD and indicators of electrical and autonomic activity of the myocardium was established.

**Conclusions.** In postmenopausal women with CCS, the severity of autonomic and electrical disorders is associated with the degree of bone disorders and is maximal in osteoporosis.

## Ключові слова:

хронічний коронарний синдром, остеопенія, остеопороз, розлади вегетативної нервової системи, порушення ритму.

## Патологія. 2022.

Т. 19, № 2(55).  
С. 98-103

## Вегетативні й електричні порушення в жінок із хронічним коронарним синдромом залежно від стану мінеральної щільності кісткової тканини

Н. С. Михайловська, І. О. Стецюк

**Мета роботи** – визначити особливості варіабельності серцевого ритму й електричні зміни міокарда в жінок із хронічним коронарним синдромом (ХКС) залежно від мінеральної щільності кісткової тканини (МЩКТ).

**Матеріали та методи.** Обстежили 121 жінку з ХКС: стабільною стенокардією напруження II–III функціонального класу віком 68,0 (60,0; 75,0) року. Пацієток поділили на 3 групи: 1 – 30 жінок із ХКС і нормальними показниками МЩКТ; 2 – 33 особи з ХКС та остеопенією (ОПе); 3 – 58 хворих на ХКС та остеопороз (ОП). Усім обстеженим виконали добовий моніторинг ЕКГ, а також ультразвукову остеоденситометрію.

**Результати.** У жінок із ХКС та ОП виявили збільшення частоти (у 2,9 раза;  $p < 0,05$ ) та тривалості (у 2,3 раза;  $p < 0,05$ ) епізодів тахікардії, частоти реєстрації шлуночкової та надшлуночкової екстрасистолії (у 8,1 раза та 1,2 раза відповідно;  $p < 0,05$ ) порівняно з пацієнтами без порушень МЩКТ. У жінок із ХКС та ОПе визначили тенденцію до підвищення названих показників, що не досягла статистичної значущості. Порушення МЩКТ у хворих на ХКС супроводжувалися зменшенням загальної активності ВСР (RMSSD і HRVT), а також переважанням активності симпатичного домену ВНС, підтвержене збільшенням LF на 44,3 % вдень і на 44,0 % вночі, зниженням HF в 2,3 раза вдень і в 2,1 раза вночі у пацієнтів з ОПе та ОП відповідно. У результаті кореляційного аналізу виявили зв'язок стану МЩКТ з індикаторами електричної та вегетативної активності міокарда.

**Висновки.** У жінок із ХКС у постменопаузальному періоді вираженість вегетативних та електричних порушень асоціюється зі ступенем кісткових порушень та є максимальною при остеопорозі.

Chronic coronary syndrome (CCS) is one of the main causes of high mortality and disability in Ukraine and many industrialized countries and one of the most common diseases of the cardiovascular system [1,2].

Today, the pathogenetic factors that contribute to the development and progression of CCS include disorders of the autonomic nervous system (ANS) [3]. Chronic activation of the sympathetic nervous system with elements

of its depletion (“sympathetic overdrive”) leads to a number of adverse consequences at the cardiovascular system, causes cardiac hypertrophy, vascular remodeling, endothelial dysfunction and thus increases the cardiovascular risk profile in patients with CCS [3].

In addition, sympathetic nervous factors may be responsible for the development and/or progression of metabolic disorders, as it is confirmed by a number of

studies in the last decade [4–7]. One of the most common metabolic diseases associated with CCS in postmenopausal women is osteoporosis (OP) – a pathology of bone tissue characterized by decreased bone mass and impaired microarchitectonics of the bones, which leads to its increased fragility and risk of fractures [6].

Adrenoreceptors on the cell surface are involved in the regulation of osteoblast function by the sympathetic nervous system (SNS). Catecholamines, such as epinephrine, norepinephrine and dopamine, increase bone morphogenetic protein and induce bone formation [8]. However, according to S. Athimulam et al., activation of the sympathetic nervous system and elevated levels of catecholamines, in contrast, lead to bone loss and increased risk of osteoporotic fractures [9]. According to the research of German scientists,  $\beta_1$ -adrenoreceptors provide a stimulating effect on bone formation due to the dominance of  $\beta_1$ -adrenergic effect over  $\beta_2$ -adrenergic [10]. According to the study of Japanese scientists in mice, the effect of SNS on bone morphogenesis can be explained by the effect on  $\alpha_2a$ - and  $\alpha_2c$ -adrenoreceptors, acting as a regulator of osteoclastogenesis [11].

Scientific data indicate that the course of CCS on the background of osteopenic syndrome is characterized by development of sympatho-parasympathetic imbalance, which leads to a violation of the myocardium electrical properties and the unfavorable course of cardiovascular pathology. However, the reference literature data on this issue are quite contradictory, as there are other studies that refute the idea of the relationship between autonomic imbalance in CCS patients with the development of bone mineral density disorders (BMD) [12]. Therefore, it is extremely important to study changes in heart rate variability (HRV) in CCS women for primary screening of patients at the increased risk of arrhythmic disorders in various cohorts of patients, including postmenopausal osteoporosis (PMOP).

## Aim

To determine the features of heart rate variability and electrical changes in the myocardium in women with CCS, depending on the state of the BMD.

## Materials and methods

121 postmenopausal women with chronic coronary syndrome (CCS): stable exertional angina of II–III functional class (FC) (mean age 68.0 (60.0; 75.0) years) were examined and divided into 3 groups: group 1 – 30 women with CCS and normal BMD; group 2 – 33 women with CCS and osteopenia (OPe); group 3 – 58 women with CCS and OP.

The inclusion criteria: presence of CCS; presence of postmenopausal period, written informed consent of a patient. The exclusion criteria: decompensated diseases of the internal organs, as well as conditions that lead to the development of secondary OP.

CCS was diagnosed in accordance with 2019 ESC Guidelines for the diagnosing and management of chronic coronary syndromes. Postmenopausal period was stated based on the results of consultation with a gynecologist in accordance with generally accepted criteria.

The BMD state was assessed with the help of the ultrasound osteodensitometry on the Omnisense 7000 apparatus (Israel) according to the criteria specified in our previous works [13–15]. Electrical and ischemic parameters were investigated using Holter ECG daily monitoring with the use of a Cardiosens K instrument (KhAI MEDICA, Ukraine) according to the recommendations of the European Society of Cardiologists, and the Ukrainian Association of Cardiologists.

The design of the study was agreed with the local commission on bioethics.

Statistical data processing was carried out with the help of software package Statistica 13.0 (StatSoft Inc., No. JPZ8041382130ARCN10-J). Probability of differences in the compared groups was performed using one-way analysis of variance Kruskal–Wallis (Kruskal–Wallis ANOVA) followed by pairwise comparison. The research of the directionality and strength of relationships between indicators was carried out using correlation analysis with the calculation of Pearson's  $r$  correlation coefficients (under normal distribution) and Spearman (under conditions of deviation from normal distribution). The type of data distribution was determined using the Shapiro–Wilk test. Data were represented as  $M \pm m$  (arithmetic mean  $\pm$  standard error of arithmetic mean) or  $Me$  (Q25; Q75) (median, 25 and 75 distribution quartiles). Differences were considered statistically significant at  $P < 0.05$ .

## Results

Indicators of the heart electrical activity according to the results of daily Holter ECG monitoring in women with CCS are shown in *Table 1*.

According to the study results, significant increase in heart rate both during the day period (by 11 %;  $P < 0.05$ ) and during the night period (by 13.62 %;  $P < 0.05$ ) in postmenopausal women with CCS and OP was found, if compared to patients with CCS without BMD changes.

In patients with CCS comorbid with OP, there was significant increase in the number of tachycardia episodes per day (by 2.9 times;  $P < 0.05$ ) and significant increase in the total duration of tachycardia episodes per day (by 2.3 times;  $P < 0.05$ ) if compared to women with CCS without BMD disorders. In women with OPe and CCS, there was only a tendency to increase in these indicators.

Women with CCS and BMD disorders (OPe and OP) had significant and reliable arrhythmias by the type of supraventricular and ventricular arrhythmias if compared to women with CCS and normal BMD. Thus, in patients with OPe the number of episodes of high-grade ventricular arrhythmias was 2.9 times higher, and the number of episodes of supraventricular arrhythmias was 1.2 times higher ( $P < 0.05$ ), in women with OP – 8.1 times and 1.2 times higher, respectively ( $P < 0.05$ ).

According to the indicators characterizing ischemic changes of the myocardium (ST segment depression, duration of ST depression, episode of maximum duration of ST segment depression and maximum ST depression), no significant difference was found between the studied groups of patients.

**Table 1.** Indicators of the heart electrical activity in CCS patients depending on the BMD state, M ± m, Me (Q25; Q75)

Indicator, units of measurement	Group 1 CCS (n = 30)	Group 2 CCS + OPe (n = 33)	Group 3 CCS + OP (n = 58)
Average HR throughout the period, bpm	63.56 ± 2.59	66.35 ± 2.47	68.03 ± 2.00
Average HR per day, bpm	64.43 ± 2.92	69.67 ± 2.74	71.45 ± 2.31*
Average HR at night, bpm	54.57 ± 2.34	59.33 ± 2.23	62.00 ± 1.87*
Minimum HR throughout the period, bpm	46.78 ± 2.92	49.30 ± 2.29	50.29 ± 1.88
Maximum HR throughout the period, bpm	104.50 ± 6.81	107.05 ± 3.95	110.48 ± 4.70
Circadian index	1.18 ± 0.03	1.19 ± 0.02	1.17 ± 0.01
Number of episodes of tachycardia, ep/24 h	15 (13; 41)	44 (19; 135)	43 (7; 70)*
Tachycardia, min	22 (9; 48)	49 (26; 123)	51 (9; 102)*
Ventricular arrhythmia, ep/24 h	20.5 (3.0; 36.0)	60.0 (3.0; 2242.0)*	167.5 (14.5; 1202.0)*
Supraventricular arrhythmia, ep/24 h	57 (14; 174)	67 (13; 212)*	70 (18; 162)*

\*: the probability of indexes difference if compared to the CCS patients and normal BMD state (P < 0.05).

**Table 2.** Indicators of heart rate variability in patients with CCS depending on the BMD state, Me (Q25; Q75)

Indicator, units of measurement	Group 1 CCS (n = 30)	Group 2 CCS + OPe (n = 33)	Group 3 CCS + OP (n = 58)
<b>Active period</b>			
mRR day period, ms	882.00 (847.00; 1043.00)	840.00 (768.00; 1028.00)*	830.00 (765.00; 990.50)*
SDNNi, ms	61.10 (54.20; 84.00)	50.10 (43.60; 62.00)	51.95 (39.20; 81.00)
RMSSD, ms	26.00 (18.00; 29.00)	25.00 (17.50; 32.50)*	24.50 (16.00; 36.00)*
RMSSD, %	8.50 (3.50; 11.00)	3.90 (0.70; 9.30)	2.55 (0.85; 9.85)*
HRVT, c. u.	28.50 (23.00; 38.30)	27.40 (19.50; 32.70)*	24.20 (19.00; 29.40)*
VLF, ms <sup>2</sup>	893.00 (330.00; 1239.50)	898.00 (513.50; 1677.50)	996.00 (530.00; 1273.00)
LF, ms <sup>2</sup>	305.00 (134.20; 564.00)	400.50 (224.50; 696.50)	444.00 (254.00; 1007.00)*
HF, ms <sup>2</sup>	318.00 (155.00; 473.30)	203.60 (93.00; 320.50)*	140.00 (73.50; 373.00)*
LF/HF	2.20 (1.80; 2.40)	2.50 (1.85; 3.20)	2.50 (2.10; 4.00)
<b>Passive period</b>			
mRR night period, ms	1086.50 (1010.00; 1189.00)	977.00 (924.00; 1117.00)	976.50 (893.50; 1097.50)
SDNNi, ms	68.95 (62.70; 74.20)	57.50 (45.30; 70.00)	51.80 (43.80; 83.60)
RMSSD, ms	41.50 (35.00; 164.50)	39.00 (20.00; 49.00)*	33.50 (24.00; 48.00)*
RMSSD, %	23.05 (12.65; 29.20)	12.95 (2.10; 19.50)	7.50 (2.85; 13.95)
HRVT, c. u.	23.30 (18.30; 23.40)	21.10 (16.30; 25.70)	19.55 (16.10; 24.35)*
VLF, ms <sup>2</sup>	1312.00 (712.00; 1938.50)	1490.50 (1099.00; 1927.00)	1282.00 (1112.00; 2054.00)
LF, ms <sup>2</sup>	501.50 (203.50; 815.50)	725.00 (448.00; 1067.00)	722.00 (433.00; 2167.00)*
HF, ms <sup>2</sup>	555.00 (207.00; 605.00)	471.50 (132.00; 581.00)*	265.50 (147.50; 541.50)*
LF/HF	1.40 (1.30; 1.80)	1.70 (1.30; 3.10)	1.80 (1.12; 2.50)

\*: the probability of indexes difference if compared to women with CCS and without BMD changes (P < 0.05).

Indicators of heart rate variability, according to the results of daily Holter ECG monitoring, in patients with CCS, depending on the presence of BMD disorders are given in *Table 2*.

Comparative analysis of temporal indicators of HRV revealed decrease in overall HRV according to RMSSD in both active and passive periods – by 4.0 % and 6.4 %, respectively (P < 0.05) in CCS women with OPe if compared to CCS patients without BMD disorders. In CCS patients with OP, a greater number of changes in HRV was found: a probable decrease in total activity by the average duration of the RR interval (mRR) by 6.2 % in the active period (P < 0.05); by the standard deviation of the difference of successive intervals NN (RMSSD) by 6.1 % in the active period and by 23.9 % in the passive period; by RMSSD index, expressed as a percentage, the significant difference was 3.3 times in the active period (P < 0.05); by the triangular index (HRVT) – by 17.8 % in the active period and by 19.2 % in the passive period (P < 0.05) if compared to patients with CCS without BMD disorders.

When comparing CCS patients with OPe and OP, more pronounced violations of autonomic regulation of cardiac

activity were observed in women with CCS and PMOP, but this difference did not reach the level of statistical significance.

The noticed features of the vegetative status of CCS patients with low BMD may have an unfavorable prognostic value in this category of patients, as it has been proven that low HRV is associated with the high risk of arrhythmias and sudden cardiac death [7].

According to the results of spectral analysis of HRV in patients with CCS and OPe, there was only a tendency to increase in low-frequency indicators (VLF and LF) and significant decrease in HF in both active and passive periods (by 1.6 times and 1.2 times respectively, P < 0.05). Whereas in patients with CCS and OP there was significant increase in low frequency (LF) by 44.3 % during the day and 44.0 % at night period (P < 0.05), which reflects the activation of the sympathetic part of the autonomic nervous system, and a tendency to increase in very low frequencies (VLF). There was also decrease in HF by 2.3 times in the active period and 2.1 times in the passive period (P < 0.05), which indicates the suppression of parasympathetic effects on cardiac activity.

In addition, in patients with comorbid pathology there was a tendency to increase the LF/HF ratio – the most sensitive indicator of autonomic balance, indicating autonomic imbalance due to suppression of the parasympathetic system and compensatory activation of the sympathetic link of autonomic regulation.

The results of correlation analysis are shown in Fig. 1, 2.

## Discussion

According to our results, changes in women with BMD on the background of CCS in the postmenopausal period are characterized with a significant increase in heart rate (both day and night period), as well as increase in tachycardia episodes per day, increasing the total duration of tachycardia episodes per day in comparison to women with CCS without BMD disorders. Increased heart rate as a direct consequence of hypersympathictonia, is an important risk factor at all stages of the cardiovascular continuum. According to the Framingham study, “sympathetic overdrive” is a key factor in increasing heart rate and causes increase in CVD mortality regardless of age [16]. In our study, women with CCS and BMD disorders (OPe and OP) were significantly more likely to have arrhythmias by type of supraventricular and ventricular arrhythmias if compared to women with CCS and normal BMD. The results obtained can be explained by activation of the sympathetic domene of the ANS, which also coincides with the results of Yu. V. Zharikova, that hypersympathictonia is an independent factor in the abdominal obesity, depression, dyslipidemia, osteoporosis occurrence [17].

Comparative analysis of temporal indicators of HRV revealed decrease in overall HRV in the RMSSD, mRR, HRVT indices. According to the results of spectral analysis in patients with CCS and OP, there was a significant increase in LF during the day and night, which reflects the activation of the sympathetic part of the autonomic nervous system, and a tendency to increase in very low frequencies (VLF). There was also decrease in HF both in the active and passive periods, which indicates the suppression of parasympathetic effects on cardiac activity. Our results on increase of the tone of the sympathetic ANS in CCS patients coincide with the data of other researchers. Thus, according to the research of E. Kh. Zaremba in the HRV study in CCS patients increase in sympathetic tone of the autonomic nervous system was found, namely: significant decrease in SDNN, pNN 50 %, high frequency spectrum, increased low frequency spectrum and sympatho-parasympathetic balance [18]. Our results also coincide with the results of the study conducted by P. K. Stein and co-authors, which included 1299 examined individuals with increased cardiovascular risk: a statistically significant relationship between very low frequency power and hip fracture in women was found [19].

In addition, in patients with concomitant course of CCS and OP there was a tendency to increase in the LF/HF ratio, which indicates autonomic imbalance due to suppression of the parasympathetic system and compensatory activation of the sympathetic link of autonomic regulation. According to A. R. Kiselev et al. in adult men the frequency indices

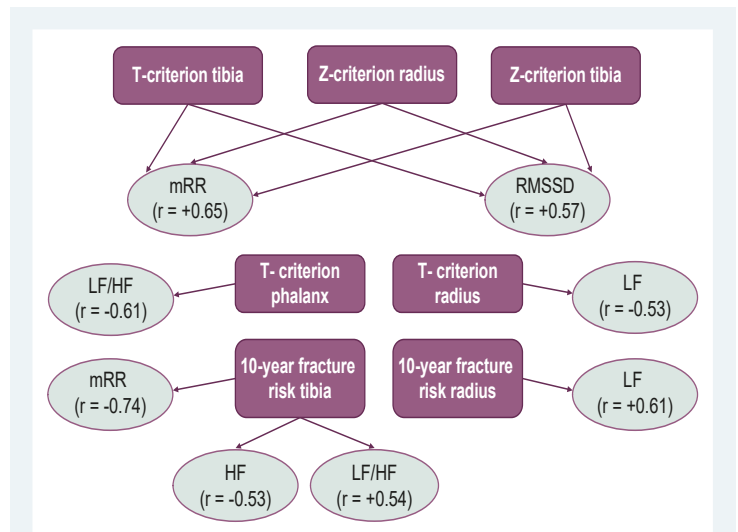


Fig. 1. Correlative interrelationships fixed in the group of patients with CCS and OPe ( $P < 0.05$ ).

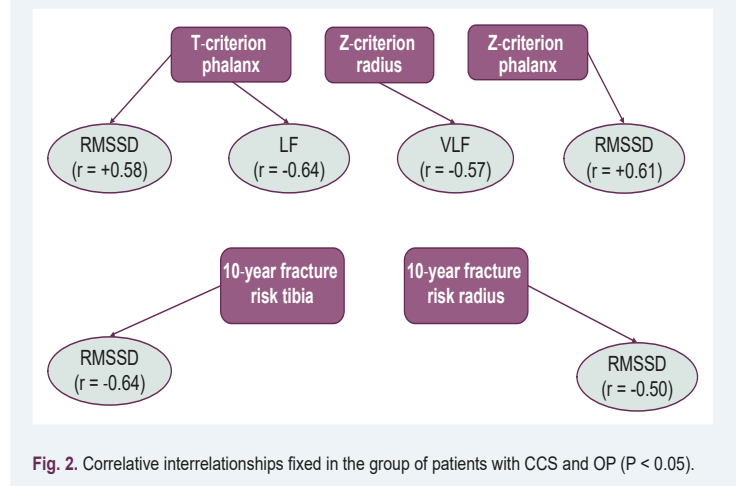


Fig. 2. Correlative interrelationships fixed in the group of patients with CCS and OP ( $P < 0.05$ ).

of variability (in particular, HF %, LF %, LF/HF) are quite sensitive and specific markers of arterial hypertension and CCS [20]. According to the results of M. Abdelnaby et al., there is a state of autonomic imbalance with the sympathetic activity predominance in CCS patients. Authors also associate autonomic dysfunction with an increased risk of cardiovascular morbidity and mortality [21].

In addition, study by F. Elefteriou found out a significant reduction in the 24-hour high-frequency rate, as well as a significantly higher LF/HF ratio during daily ECG monitoring in the group of patients with OP than in the control group with normal BMD [22].

The established by us interrelationships between temporal, spectral parameters of HRV and BMD indicators determine the presence of common mechanisms of development and progression of bone disorders and autonomic imbalance provoked by elevation of proinflammatory and bone biomarkers in the early stages of bone resorption [23].

## Conclusions

1. The course of CCS on the background of osteopenic syndrome in postmenopausal women is characterized by

increase in the frequency and duration of episodes of tachycardia, increased frequency of episodes of ventricular and supraventricular arrhythmias, which is the most pronounced in patients with OP.

2. The presence of BMD disorders in patients with CCS is accompanied by decrease in total HRV activity (RMSSD and HRVT), the development of sympathoparasympathetic imbalance of the ANS in the direction of sympathetic link activation, the severity of which depends on the degree of bone loss, confirmed by the results of correlation analysis.

**Prospects for further research:** study of the prognostic value of HRV in women with CCS and OP is the prospect of further research.

### Funding

The research was carried out within the scientific research work plan of the Zaporizhzhia State Medical University on the topic: "Clinical and pathogenetic, prognostic and treatment and diagnostic aspects of cardiovascular pathology with different comorbid states", state registration No. 0118U007138.

**Conflicts of interest:** authors have no conflict of interest to declare.  
**Конфлікт інтересів:** відсутній.

Надійшла до редакції / Received: 10.03.2022  
Після доопрацювання / Revised: 29.04.2022  
Прийнято до друку / Accepted: 10.05.2022

### Information about authors:

Mykhailovska N. S., MD, PhD, DSc, Professor, Head of the Department of General Practice – Family Medicine and Internal Diseases, Zaporizhzhia State Medical University, Ukraine.

ORCID ID: [0000-0001-6781-9406](https://orcid.org/0000-0001-6781-9406)

Stetsiuk I. O., MD, PhD, Assistant at the Department of General Practice – Family Medicine and Internal Diseases, Zaporizhzhia State Medical University, Ukraine.

ORCID ID: [0000-0002-3698-0181](https://orcid.org/0000-0002-3698-0181)

### Відомості про авторів:

Михайловська Н. С., д-р мед. наук, професор, зав. каф. загальної практики – сімейної медицини та внутрішніх хвороб, Запорізький державний медичний університет, Україна.



Стецюк І. О., д-р філософії, асистент каф. загальної практики – сімейної медицини та внутрішніх хвороб, Запорізький державний медичний університет, Україна.

### References

- [1] Timmis, A., Townsend, N., Gale, C. P., Torbica, A., Lettino, M., Petersen, S. E., Mossialos, E. A., Maggioni, A. P., Kazakiewicz, D., May, H. T., De Smedt, D., Flather, M., Zuhke, L., Beltrame, J. F., Huculeci, R., Tavazzi, L., Hindricks, G., Bax, J., Casadei, B., Achenbach, S., ... European Society of Cardiology (2020). European Society of Cardiology: Cardiovascular Disease Statistics 2019. *European heart journal*, 41(1), 12-85. <https://doi.org/10.1093/eurheartj/ehz859>
- [2] Lyakhotska, A. V. (2017). Porivnyalna kharakterystyka zmin trombotsyarnoho hemostazu khvorykh na stabilni formy ishemichnoi khvoroby sertsia v zalezhnosti vid individualnoy chutlivosti do antytrombotsyarnoho likuvannia [Comparative characteristics of changes in platelet hemostasis in patients with stable forms of coronary heart disease depending on individual sensitivity to antiplatelet therapy]. *ScienceRise: Medical Science*, (11), 31-36. [in Ukrainian]. <https://doi.org/10.15587/2519-4798.2017.116580>
- [3] Chystyk, T. V. (2020). Sympatychnyi overdraiv yak hlobalna problema sertsevo-sudynnykh zakhvoriuvan [Sympathetic overdrive as a global problem of cardiovascular disease]. *Arterialna hipertenzija*, 13(6), 47-51. [in Ukrainian].
- [4] Cherpita, V. O. (2021). Kliniko-anamnestychna kharakterystyka ta osoblyvosti metabolizmu homotsysteinu u zhinkiv iz tsukrovym diabetom 2-ho typu ta osteoartrozom v pre- ta postmenopauzy [Clinical and anamnestic characteristics and peculiarities of homocysteine metabolism in women with type 2 diabetes mellitus and osteoarthritis in the pre- and post-menopause periods]. *Ukrayinskyi revmatolohichnyi zhurnal*, (4), 27-31. [in Ukrainian]. <https://doi.org/10.32471/rheumatology.2707-6970.86.16470>
- [5] Serin, Y., & Acar Tek, N. (2019). Effect of Circadian Rhythm on Metabolic Processes and the Regulation of Energy Balance. *Annals of nutrition & metabolism*, 74(4), 322-330. <https://doi.org/10.1159/000500071>
- [6] Khyts, A. (2020). Postmenopauzalnyi osteoporoz: farmakolohichne likuvannia [Postmenopausal osteoporosis: pharmacological treatment]. *Ukrayinskyi medychnyi chasopys*, 2(3), 55-56. [in Ukrainian].
- [7] Mykhailovska, N. S., & Miniaienko, L. Ye. (2017). The state of vascular endothelium, clinical and metabolic features of patients with coronary heart disease combined with nonalcoholic fatty liver disease. *Pathologia*, 14(1), 62-67. <https://doi.org/10.14739/2310-1237.2017.1.97505>
- [8] Dimitri, P., & Rosen, C. (2017). The Central Nervous System and Bone Metabolism: An Evolving Story. *Calcified tissue international*, 100(5), 476-485. <https://doi.org/10.1007/s00223-016-0179-6>
- [9] Athimulam, S., & Bancos, I. (2019). Evaluation of bone health in patients with adrenal tumors. *Current opinion in endocrinology, diabetes, and obesity*, 26(3), 125-132. <https://doi.org/10.1097/MED.0000000000000478>
- [10] Hoffbauer, L. C., & Henneicke, H. (2018).  $\beta$ -Blockers and bone health. *The Journal of clinical investigation*, 128(11), 4745-4747. <https://doi.org/10.1172/JCI122992>
- [11] Hamajima, K., Hamamura, K., Chen, A., Yokota, H., Mori, H., Yo, S., Kondo, H., Tanaka, K., Ishizuka, K., Kodama, D., Hirai, T., Miyazawa, K., Goto, S., & Togari, A. (2018). Suppression of osteoclastogenesis via  $\alpha$ 2-adrenergic receptors. *Biomedical reports*, 8(5), 407-416. <https://doi.org/10.3892/br.2018.1075>
- [12] Guzon-Illescas, O., Perez Fernandez, E., Crespi Villarias, N., Quirós Donate, F. J., Peña, M., Alonso-Blas, C., García-Vadillo, A., & Mazzucchelli, R. (2019). Mortality after osteoporotic hip fracture: incidence, trends, and associated factors. *Journal of orthopaedic surgery and research*, 14(1), 203. <https://doi.org/10.1186/s13018-019-1226-6>
- [13] Mykhailovska, N. S., & Stetsiuk, I. O. (2019). The interrelationship between the cardiovascular remodeling indicators and the state of bone mineral density in women with coronary artery disease. *Pathologia*, 16(1), 53-59. <https://doi.org/10.14739/2310-1237.2019.1.166296>
- [14] Mykhailovska, N. S., Stetsiuk, I. O., Kulynych, T. O., & Fedoniuk, L. Y. (2020). The diagnostic and prognostic value of biomarkers in women with coronary artery disease and osteoporosis. *Archives of the Balkan Medical Union*, 55(1), 31-39. <https://doi.org/10.31688/ABMU.2020.55.1.03>
- [15] Mykhailovska, N. S., Stetsiuk, I. O., Kulynych, T. O., Gorbachova, S. V., & Zhulkevych, I. V. (2020). The interrelationship of the bone and cardiovascular remodeling biomarkers and clinical peculiarities of coronary artery disease in postmenopausal women. *Reumatologia*, 58(3), 142-149. <https://doi.org/10.5114/reum.2020.96687>
- [16] Lisun, Y. B., & Uhlev, Y. I. (2020). Variabelnist sertsevoho rytmu, vykorystannia ta metody analizu [Heart rate variability, applying and methods of analysis]. *Pain, Anaesthesia & Intensive Care*, (4), 83-89. [in Ukrainian]. [https://doi.org/10.25284/2519-2078.4\(93\).2020.220693](https://doi.org/10.25284/2519-2078.4(93).2020.220693)
- [17] Zharikova Yu. V. (2021). Endokrynni aspekty rozladiv snu ta nespannia [Endocrine aspects of sleep and wakefulness disorders]. *Ukrayinskyi medychnyi chasopys*. [in Ukrainian]. <https://www.umj.com.ua/article/212145/endokrynni-aspekty-rozladiv-snu-ta-nespannia>
- [18] Zarembo, E. H., Karplyak, V. M., Virna, M. M., Zarembo-Fedchyshyn, O. V., & Zarembo, O. V. (2018). Patohenytychno obruntu-vannia zastosuвання metabolichnoi terapii u patsientiv z khronichnoiu ishemichnoiu khvoroboiu sertsia [Pathogenetic substantiation of metabolic treatment for patients with ischemic heart disease]. *Liky Ukrainy*, (7), 46-50. [in Ukrainian]. [https://doi.org/10.37987/1997-9894.2018.7\(223\).199778](https://doi.org/10.37987/1997-9894.2018.7(223).199778)
- [19] Stein, P. K., Buzkova, P., Fink, H. A., Robbins, J. A., Mukamal, K. J., Cauley, J. A., Carbone, L., Elam, R., McMillan, D. W., Valderrabano, R., & Barzilay, J. I. (2021). Cardiovascular autonomic nervous system function and hip fracture risk: the Cardiovascular Health Study. *Archives of osteoporosis*, 16(1), 163. <https://doi.org/10.1007/s11657-021-01028-y>
- [20] Kiselev, A. R., & Karavaev, A. S. (2020). The intensity of oscillations of the photoplethysmographic waveform variability at frequencies 0.04-0.4 Hz is effective marker of hypertension and coronary artery disease in males. *Blood pressure*, 29(1), 55-62. <https://doi.org/10.1080/08037051.2019.1645586>

- [21] Abdelnaby, M. H. (2018). Effect of percutaneous coronary intervention on heart rate variability in coronary artery disease patients. *European Cardiology Review*, 13(1), 60-61. <https://doi.org/10.15420/scr.2018.13.2>
- [22] Elefteriou, F. (2018). Impact of the Autonomic Nervous System on the Skeleton. *Physiological reviews*, 98(3), 1083-1112. <https://doi.org/10.1152/physrev.00014.2017>
- [23] Kim, B. J., Kwak, M. K., Kim, J. S., Lee, S. H., & Koh, J. M. (2018). Higher sympathetic activity as a risk factor for skeletal deterioration in pheochromocytoma. *Bone*, 116, 1-7. <https://doi.org/10.1016/j.bone.2018.06.023>

# Peculiarities of epidermal proliferation and terminal differentiation in various histological types of seborrheic keratosis

H. I. Makurina <sup>E,F</sup>, S. I. Tertyshnyi <sup>C,E</sup>, L. O. Cherneda <sup>\*A,B,C,D</sup>

Zaporizhzhia State Medical University, Ukraine

A – research concept and design; B – collection and/or assembly of data; C – data analysis and interpretation; D – writing the article; E – critical revision of the article; F – final approval of the article

## Key words:

seborrheic keratosis, terminal differentiation, proliferation, Ki-67, caspase-14.

## Pathologia

2022; 19 (2), 104-109

## \*E-mail:

lillia271212@gmail.com

**Aim of the study** is to determine the peculiarities of epidermal proliferation and terminal differentiation in various histological types of seborrheic keratosis (SK).

**Materials and methods.** Pathomorphological and immunohistochemical analysis was performed on the skin biopsy material of 60 patients with SK, who constituted the study group, and on the material of 30 healthy skin samples, which were considered a control group.

**Results.** Level of expression of Ki-67 marker in papillomatous and acanthotic types of SK is significantly lower ( $P < 0.005$ ) compared to healthy skin samples, which indicates a low proliferative potential of tumors. While the expression of the marker of terminal differentiation between these groups of SK and healthy skin is significantly higher ( $P < 0.005$ ). Comparative characterization of the association of the expression degree of the immunohistochemical marker of proliferation Ki-67 depending on the activity of terminal differentiation processes in acanthotic and papillomatous types of SK indicates a statistically significant inverse correlation of these pathogenetically determined processes. Thus, activation of terminal differentiation with increase of caspase-14 expression level inhibits proliferation in basal epidermal layers that is accompanied by decrease of Ki-67 level.

**Conclusions.** Level of expression of Ki-67 as a marker of proliferative activity in patients with acanthotic and papillomatous types is significantly lower than in the control group, which may indicate no tendency to malignancy. The expression level of caspase-14 in acanthotic and papillomatous types is increased compared to healthy skin, which may indicate a violation of keratinization, which occurs during the terminal differentiation of epidermocytes. Statistical inverse conjugacy between caspase-14 and Ki-67 indicates inhibition of proliferation against the background of increased terminal differentiation activity and may justify the vectors of therapeutic action of topical agents.

## Ключові слова:

себорейний кератоз, термінальне диференціювання, проліферація, Ki-67, каспаза-14.

## Патологія. 2022.

Т. 19, № 2(55).

С. 104-109

## Особливості епідермальної проліферації та термінального диференціювання при різних гістологічних типах себорейного кератозу

Г. І. Макуріна, С. І. Тertiшній, Л. О. Чернеда

**Мета роботи** – визначити особливості епідермальної проліферації та термінального диференціювання при різних гістологічних типах себорейного кератозу (СК).

**Матеріали та методи.** Патоморфологічний та імуногістохімічний аналіз здійснили на біопсійному матеріалі шкіри 60 пацієнтів із СК – група дослідження; 30 зразків здорової шкіри вивчали як контроль.

**Результати.** Рівень експресії маркера Ki-67 у папіломатозному та акантотичному типах СК істотно нижчий ( $p < 0,005$ ) порівняно зі зразками здорової шкіри. Це свідчить про низький проліферативний потенціал новоутворень. Показник експресії маркера термінального диференціювання вірогідно відрізнявся у біопсійних матеріалах груп СК і здорової шкіри ( $p < 0,005$ ). Порівняльна характеристика асоціації ступеня експресії імуногістохімічного маркера проліферації Ki-67 залежно від виразності активності процесів термінального диференціювання при акантотичному та папіломатозному типах СК свідчить про статистично значущий зворотний зв'язок цих патогенетично зумовлених процесів саме у хворих порівняно з показниками практично здорових осіб. Отже, активація термінального диференціювання з підвищенням рівня експресії каспази-14 гальмує проліферацію в базальних шарах епідермісу, що супроводжується зниженням рівня Ki-67.

**Висновки.** Рівень експресії Ki-67 як маркера проліферативної активності в пацієнтів із акантотичним і папіломатозними типами істотно нижчий, ніж в осіб групи контролю. Це може свідчити про відсутність тенденції до злякисного перебігу дерматозу. Рівень експресії каспази-14 при акантотичному і папіломатозному типах підвищений порівняно з відповідними показниками здорової шкіри; це може вказувати на порушення кератинізації, що спостерігають під час термінального диференціювання епідермоцитів. Статистичний зворотний зв'язок між каспазою-14 та Ki-67 свідчить про пригнічення проліферації на тлі підвищення активності термінального диференціювання та може обґрунтувати вектори терапевтичної дії топічних засобів.

Seborrheic keratosis (SK) belongs to the group of epithelial skin neoplasms with benign potential and absence of metastasis. The classic clinical picture of this dermatosis is represented by efflorescences in the form of papules with hyperkeratotic layering or verrucous surface

and color ranging from light to dark brown shades. It should be noted that the SK is characterized by a certain variability of clinical variants and histological types.

Thus, Noils K. et al. identified the following clinical variants of SK: dermatosis papulose nigra, stucco kera-



toxis, invert follicular keratosis, large cell acanthoma, lichenoid keratosis, flat and typical SK [1]. Morphologically, according to the WHO (2018), determine acanthotic, keratotic, reticulated, clonal, irritant, pigmented, and macular types [2].

Significant prevalence of the disease among middle-aged and elderly patients, as well as their registration in younger people, contributes to a detailed consideration of this topic in the definition of triggers and pathogenetic mechanisms [3]. It is difficult to identify a single factor that triggers the process of SK on the skin. According to the literature, the etiological preconditions for the occurrence of foci may be excessive exposure to ultraviolet radiation, impaired transcription of 3 fibroblast growth factor receptor (FGFR3), or the presence of human papillomavirus of the genus  $\beta$  [4].

The pathogenetic basis of the SK also remains debatable. However, according to clinical and morphological signs of SK, the process of physiological keratinization suffers due to disruption of proliferative and apoptotic mechanisms in the skin. Changes in the activity levels of cyclin-dependent kinase inhibitors involved in the phases of the cell cycle have been reported. Wu Y. H. et al. by immunohistochemical study found that increase in the expression of p16 and p21 is more typical for Bowenoid transformation than for foci of SK [5]. According to A. K. Bruecks et al., in contrast to p16 and p21, p27 expression was strong and diffuse (78 % of keratinocytes) in all studied acanthotic SK [6]. This may indicate a contravention of the cell cycle of keratinocytes.

Ki-67 nuclear protein is an indicative marker of the proliferative activity of tumors in the epidermis, which is characteristic of SK. Histologically, the manifestations of SK are represented by acanthosis, hyperkeratosis, papillomatosis, respectively, impaired terminal differentiation of keratinocytes, a marker of which is caspase-14 [7].

That is why the comparison of the processes of proliferation and differential keratinization made us interested to research the links of SK formation and was the purpose of the study.

## Aim

To determine peculiarities of epidermal proliferation and terminal differentiation in different histological types of seborrheic keratosis.

## Materials and methods

A pathomorphological and immunohistochemical analysis of biopsy material was carried out in 60 patients with SK and 30 healthy individuals, which was chosen by specialists of the Zaporizhzhia State Medical University based on the Scientific Medical Center "University Clinic". The morphological examination has been provided by the Department of Pathologic Anatomy and Forensic Medicine of Zaporizhzhia State Medical University. 60 patients were examined for keratosis, the main study group consisted of 55 patients with foci of SK, which were pathomorphologically represented by acanthotic ( $n = 33$ ) and papillomatous ( $n = 22$ ) types. Reticular, irritated,

and stucco keratosis (total  $n = 5$ ) were not significantly represented among the samples and thus did not provide reliability in the statistical processing of the data. Therefore, these 3 types were considered only for general descriptive changes in Ki-67 and caspase-14 expression. Biopsy material from 30 people represented by healthy skin, which was obtained during surgical dermatology intervention, was used as a control group.

Paraffin blocks were formed from the obtained tissue samples, serial standard sections of 4  $\mu\text{m}$  thickness were made on a precision rotary microtome NM 3600 (MICROM Laborgerate GmbH, Germany), sections were placed on ordinary slides (for review histopathological staining) or on adhesive slides "SuperFrost Plus" (company DAKO, Denmark) – for immunohistochemical studies.

Determination of the histological pattern of SK was evaluated in serial paraffin sections stained with hematoxylin and eosin. IHC studies were performed in paraffin sections using monoclonal antibodies and polyclonal antibodies. Dewaxing and rehydration with simultaneous high-temperature unmasking of antigens was performed by heating in an autostainer with an RT module (Thermo Fisher Scientific, USA) in Dewax & HIER buffer H from Thermo Fisher Scientific, USA (pH = 9.0), suppressed endogenous peroxidase activity with 3 %  $\text{H}_2\text{O}_2$  solution and applied the protein block. Incubation with primary antibodies was performed according to the instructions of the manufacturers, visualization of the IHC reaction was performed using the detection system UltraVision Quanto HRP + DAB System ("Thermo Scientific", USA). Sections were stained with Mayer's hematoxylin.

Monoclonal antibodies were used to determine the proliferative activity of epithelial cells: Mo a-Hu Ki-67 Antigen, Clone SP6 (NeoMarkers, USA); the process of differentiation of keratinocytes in different patterns of seborrheic keratosis was determined using antibodies Rb a-Hu Caspase 14 ("NeoMarkers", USA). Due to the recommendations of the St Gallen International Consensus of Experts the expression of proliferation index Ki-67 can be low ( $\leq 15$  %), intermediate (16–30 %), and high ( $> 30$  %). When  $> 50$  % of cells were positively stained it showed a high level; intermediate – 25–50 % of the cells stained positive; weak –  $< 25$  % or  $> 10$  % of the cells were positively stained; and negative, if  $< 10$  % of the cells were positively stained.

Microphotographs of histological and IHC skin samples of the study and control groups were recorded in an Axioplan 2 microscope ("Carl Zeiss", Germany) using a digital camera Camedia C5060WZ Olympus (Japan).

Statistical processing of the results was performed on a personal computer in the program Statistica® for Windows 13.0 (StatSoft Inc., license No. JPBZ804I382130ARCN10-J).

The hypothesis of the normality of the distribution of the studied indicators was tested using the Shapiro–Wilk test. Data with a different than normal distribution were presented using the median and interquartile range of Me (Q1; Q3). In the case of incorrect distribution of indicators, the Mann–Whitney U test was used to evaluate two independent groups. To assess the pathogenetic relationships and the degree of associative conjugation

between the level of the marker of terminal differentiation (caspase-14) and the severity of proliferative potential (Ki-67) in groups of acanthotic and papillomatous types of SK, regression analysis with scattering diagrams in different groups.

## Results

Histological examination of the foci of SK in patients of the study group acanthotic type was recorded in 33 patients, which is almost half of all cases (55.0 %). Papillomatous SK was found in 22 (36.6 %) patients with foci of extensive fields of hyperkeratosis, uneven acanthosis. In the studied cohort of patients histologically 3 (5.0 %) cases of reticulated (adenoid) type were detected, irritated and stucco keratosis – 1 (1.7 %) SK, respectively.

Immunohistochemical study of the proliferative activity of epithelial cells in the acanthotic pattern of SK revealed that the expression area of the Ki-67 marker was 0.11 (0.09; 0.12) % and its intensity was a moderate nucleoplasmic expression, which was observed among certain groups basal and parabasal epitheliocytes, which were in the state of the most active division and are a feature of this histological type.

In more differentiated epitheliocytes of the intermediate layers of the epithelium, the number of proliferating cells decreased sharply, morphologically only single epitheliocytes with positive nuclear expression of Ki-67 were observed, in the centers of keratin cysts and apical keratinocytes negative was detected (*Fig. 1*).

When analyzing the expression profile in patients with a papillomatous type of SK, the area of immunopositive Ki-67 cells was 0.09 (0.08; 0.11) %, it was detected only in single basal epitheliocytes. According to its intensity, the expression had a moderate nucleoplasmic type, a sharp decrease in the intensity of the separation index was observed in intermediate epitheliocytes, in apical keratinocytes Ki-67 expression was negative (*Fig. 2*).

A pathomorphological study of the proliferative activity of the reticulated type of SK was observed in single cells and amounted to 0.33 (0.31; 0.35) %. Nucleoplasmic expression was significantly more intense compared to the expression in cells of the preserved layers of the integumentary epithelium. In the areas of preserved integumentary epithelium without violation of stratification properties, cells showed intensive expression of Ki-67 marker in basal and parabasal epitheliocytes with a gradual decrease in the number of positive cells as they differentiate in the intermediate and apical layer, which was morphologically healthy.

The most intense proliferative activity of cells was found in representatives of irritated SK. In the statistical processing of the obtained data, the number of positive cells was 0.36 (0.33; 0.40) %. Some groups of basal cells throughout the area had a pronounced nuclear intensity of expression of the nucleoplasmic type.

In the places of preserved stratification of the integumentary epithelium among the epitheliocytes of the intermediate and apical layers, the area of cells with proliferative activity decreased and had a focal character. Positive expression of Ki-67 in single lymphocytes and macrophages took place during the study of the zones of

acanthotic strands formation and in the loci of leukocyte-macrophage inflammatory infiltration.

The expression area of Ki-67 in the conditional control group was 0.21 (0.18; 0.24) %. According to its intensity, the expression had a nucleoplasmic variant and was linearly traced in most cells of the basal and parabasal layers of the epithelium.

In the areas of the pilosebaceous complex, positive expression was observed in single myoepithelial cells around the sebaceous glands and single cells of the mantle of hair follicles (*Fig. 3*).

Immunohistochemical study of keratinocyte differentiation in different types of SK showed that in the acanthotic pattern the total area of positive cells was 35.05 (32.82; 36.82) %, the most intense cytoplasmic expression of caspase-14 was observed around the formed keratin cysts (*Fig. 4*) and in the apical epithelial cells of the spinous layer, which are at the initial stage of completion of differentiation.

Starting from the basal layer and as the epitheliocytes differentiated, the expression of caspase-14 was of the membrane type and was moderate in intensity.

In the morphological examination of the papillary layer of the dermis, local weak cytoplasmic expression of caspase-14 was observed only in single capillary endotheliocytes, collagen and elastic fibers had negative expression.

Processing of statistical data on the area of expression of caspase-14 in papillomatous type of SK was 41.47 (39.68; 42.64) %. Intense cytoplasmic expression was visualized among differentiated epitheliocytes, which were part of papillary structures, with weak membrane expression in basal epitheliocytes and negative expression in the formed fibrovascular stroma (*Fig. 5*).

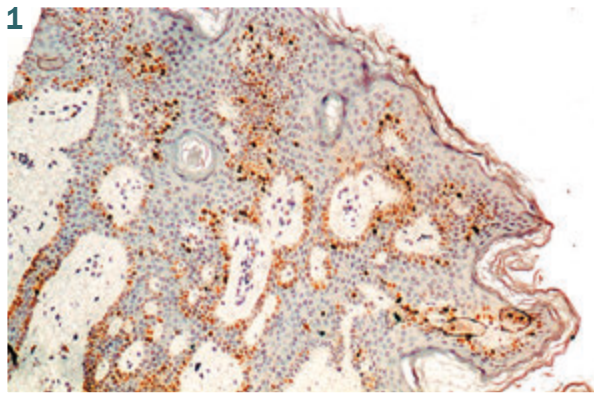
The area of immunopositive cells in reticulated SK was 39.79 (36.28; 41.61) %, had a moderate type of cytoplasmic expression, while in fragments of the preserved integumentary epithelium, the intensification of expression was observed only in differentiated spinous epitheliocytes of the apical layers of the epithelium and in the areas of the most pronounced keratosis.

Statistical processing showed that the area of immunopositive cells in the study of the irritated type of seborrheic keratosis was 25.92 (21.22; 27.95) %. Local moderate expression of caspase 14 took place, which was most pronounced in the areas of acanthotic strands formation and among cells of the spinous layer.

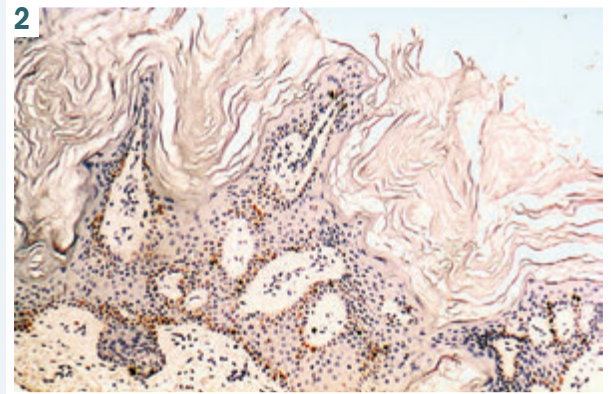
Among cells of the basal and parabasal layers, there was a local, weak cytoplasmic expression, moderate membrane expression. Among collagen and elastic fibers and in the loci of lymph-macrophage inflammation – there was negative expression.

When comparing the expression of caspase-14 in the conditional control group, positive expression had the cytoplasmic variant over the entire epithelial area and among pilosebaceous complexes, mainly among sebocytes of sebaceous glands (*Fig. 6*), the area of immunopositive cells was 6.21 (5.51; 7.24) %.

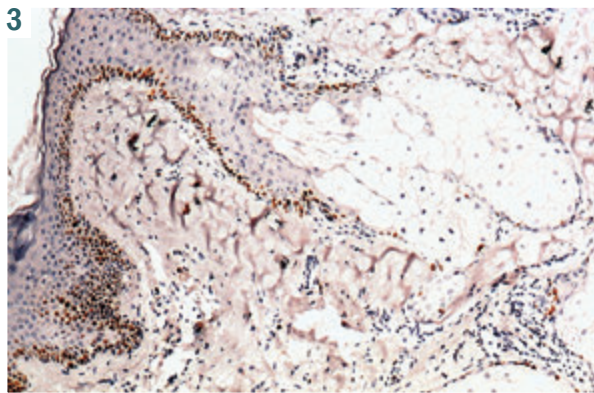
The scatter diagram of the relationship between level of the terminal differentiation marker and expression of the Ki-67 proliferation marker is statistically significant only for acanthotic and papillomatous types. Because irritated, reticulated, and stucco types of keratosis are



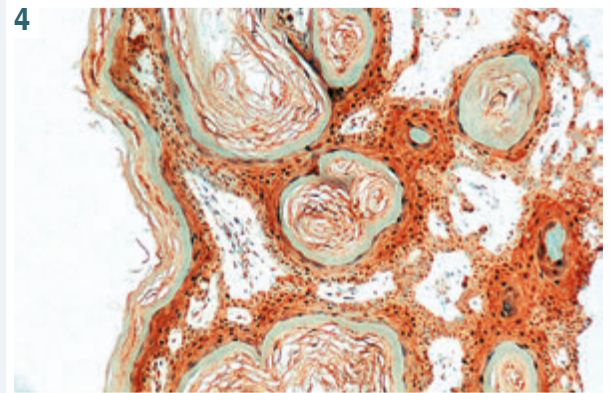
**Fig. 1.** Loci of basal epitheliocytes with Ki-67+ moderate nuclear expression. Mo a-Hu Ki-67 Antigen, clone SP6. Mag.:  $\times 100$ .



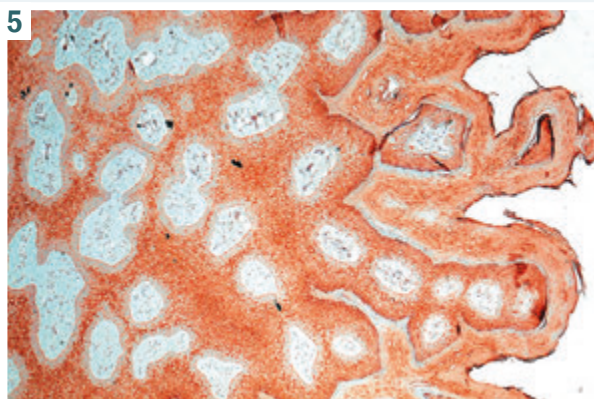
**Fig. 2.** Individual Ki-67 positive cells of the basal layer in the papillomatous variant of seborrheic keratosis. Mo a-Hu Ki-67 Antigen, clone SP6. Mag.:  $\times 100$ .



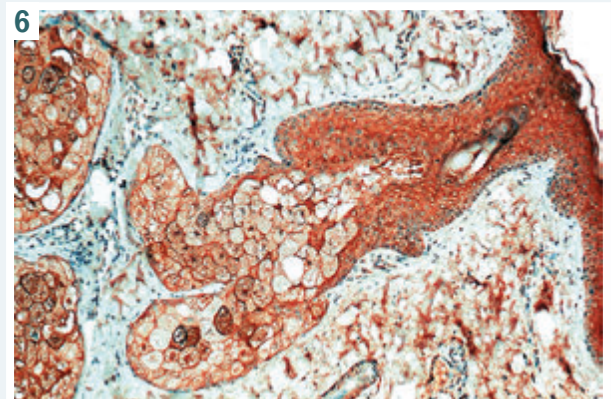
**Fig. 3.** Positive Ki-67 cells of the basal layer of the epithelium and single myoepithelial cells around the sebaceous glands. Mo a-Hu Ki-67 Antigen, clone SP6. Mag.:  $\times 100$ .



**Fig. 4.** Intensive expression of caspase-14 around keratin cysts in acanthotic variant of seborrheic keratosis. Rb a-Hu Caspase 14. Mag.:  $\times 200$ .



**Fig. 5.** Intense expression among differentiated epitheliocytes and negative stroma in papillomatous variant of seborrheic keratosis Rb a-Hu Caspase 14. Mag.:  $\times 100$ .



**Fig. 6.** Immunopositive cytoplasmic expression among spinous epithelial cells and sebocytes of sebaceous cells. Rb a-Hu Caspase 14. Mag.:  $\times 100$ .

nonrepresentable, which excludes them from a statistically significant sample.

According to the regression analysis procedure, it was shown that the relationship between the level of caspase-14 and the expression of the proliferative marker Ki-67 in patients with acanthotic type most adequately characterized the regression model of exponential type,

at  $R = -0.81$ ,  $R^2 = 0.65$ , normalized  $R^2 = 0.61$ ;  $F = 14.81$ ,  $t = -3.87$ ,  $SE = 0.015$ ,  $P = 0.0048$ .

The results of the regression analysis show that the relationship between the level of caspase-14 and the expression of the proliferative marker Ki-67 in patients with papillomatous type most adequately characterized the regression model of polynomial (step), namely

quadratic type at  $R = -0.87$ ,  $R^2 = 0.76$ , normalized  $R^2 = 0.67$ ;  $F = 19.21$ ,  $t = -4.65$ ,  $SE = 0.013$ ,  $P = 0.0031$ .

The data obtained during the regression analysis indicate a lack of relationship between the level of caspase-14 and the severity of expression by immunohistochemical evaluation of Ki-67 in patients of the control group ( $R = 0.30$ ,  $R^2 = 0.095$ , normalized  $R^2 = 0.018$ ;  $F = 0.838$ ,  $t = 0.92$ ,  $SE = 0.069$ ,  $P = 0.387$ ).

## Discussion

In this study, the expression level of the Ki-67 marker in individuals with acanthotic and papillomatous types of SK was significantly lower compared to healthy skin samples, indicating a low proliferative potential of tumors. Thus, when comparing the expression of this marker for acanthotic and papillomatous types of SK, statistically significant difference was determined ( $P < 0.005$ ). We also recorded increase in proliferative potential in irritated SK, but given the limited prevalence of this type in our sampling of the patients, statistical evaluation is not relevant. In addition, it should be noted that a low level of Ki-67 expression may also indicate the absence of risk of malignant transformation of tumors or collisions with more aggressive neoplasm. According to E. Bahrani et al. high expression of Ki-67 is more typical for the Pagetoid form of Bowen's disease than the microclonal variant of SK [8].

Caspases are key enzymes of apoptosis. In addition, they can split and activate each other, thereby regulating and amplifying apoptotic signals [9]. Such tissue-specific programmed cell death leads to the formation of the stratum corneum as the foundation of the skin's protective function.

In humans, caspases-1, -4 and -5 are involved in the intracellular activation of proinflammatory cytokines IL1 and IL18, while caspases-2, -3, -6, -7, -8, -9 and -10 specialize in activation, enhancement and implementing a cell destruction program [10,11]. While caspase-14 is a representative of another generation belonging to the evolutionary group of cysteinyl-aspartate specific proteases, which are mostly involved in inflammation and apoptosis. However, recent experimental data indicate their direct involvement in proliferation and differentiation, which correlates with keratinization processes [12].

As confirmed by the studies of L. Eckhart et al., human caspase-14 has a limited distribution in tissues and is expressed mainly in the epidermis. Its accumulation occurs in the granular layer, activation during the formation of the stratum corneum in vitro, and the cleavage products of caspase-14 are present in the normal epidermis and in the stratum corneum in situ. All these data may indicate that these representatives of caspases are involved in the final differentiation of keratinocytes [13].

In a study by G. Denecker et al., it is shown that the skin of mice with caspase-14 deficiency was shiny and lichenified, which indicates a changed composition of the stratum corneum. Epidermis with deficiency of the marker of terminal differentiation contained significantly more alveolar F-granules of keratohyalin, prophyllagrin [14].

In our study, there was a significant increase in the expression of caspase-14 in patients with foci of SK.

Thus, when comparing the expression level of the marker of terminal differentiation between the groups of acanthotic and papillomatous types of SK versus healthy skin, there is a statistically significant difference ( $P < 0.005$ ).

Determining the relationship between proliferation and terminal differentiation for skin neoplasms has significant prognostic potential. After all, it is necessary to take into account the dynamics of changes in the tumor, the risk of malignant transformation, which affects the further choice of pathogenetic and morphological justification of treatment tactics. Thus, for squamous cell carcinoma, overexpression of caspase-14 provoked a decrease in cell proliferation activity [15].

Comparative characteristics of the association of the degree of expression of the prognostic immunohistochemical marker of the proliferation of Ki-67 nuclear antigen depending on the severity of the activity of terminal differentiation in acanthotic and papillomatous types of SK indicate a statistically significant inverse conjugation of these pathogenetically determined patients.

Thus, the activation of terminal differentiation with increasing expression of caspase-14 inhibits proliferation in the basal layers of the epidermis, accompanied by a decrease in the level of Ki-67. The results of this study indicate pathogenetic links to explain morpho-functional changes in patients with SK.

## Conclusions

1. The level of Ki-67 expression as a marker of proliferative activity in patients with acanthotic and papillomatous types is significantly lower than in the control group, which may indicate no tendency to malignancy.
2. The level of caspase-14 expression in acanthotic and papillomatous types is increased compared to healthy skin, which may indicate a violation of keratinization, which occurs during the terminal differentiation of epidermocytes.
3. Statistical inverse conjugation between caspase-14 and Ki-67 indicates inhibition of proliferation against the background of increased terminal differentiation activity and may justify the vectors of therapeutic action of topical agents.

**Future research perspectives.** The obtained results can serve as a prerequisite for the development of methods of therapy taking into account the peculiarities of the processes of epidermal proliferation and terminal differentiation in patients with SK.

## Funding

The research has been performed as a part of the scientific-research work of Zaporizhzhia State Medical University "Optimization of indications and complex therapy of patients with chronic recurrent dermatoses, sexually transmitted infections (STIs), according to clinical features, state of homeostasis regulatory systems, concomitant pathology, prediction, treatment and prevention of relapses", state registration No. 0118U004256.

**Conflict of interests:** authors have no conflict of interests.  
**Конфлікт інтересів:** відсутній.

Надійшла до редакції / Received: 24.02.2022

Після доопрацювання / Revised: 16.05.2022

Прийнято до друку / Accepted: 25.05.2022

**Information about authors:**

Makurina H. I., MD, PhD, DSc, Professor, Head of the Department of Dermatovenereology and Cosmetology with FPE Course of Dermatovenereology and Aesthetic Medicine, Zaporizhzhia State Medical University, Ukraine.

ORCID ID: [0000-0002-3293-2748](https://orcid.org/0000-0002-3293-2748)

Tertyshnyi S. I., MD, PhD, DSc, Professor, Head of the Department of Pathological Anatomy and Forensic Medicine, Zaporizhzhia State Medical University, Ukraine.

ORCID ID: [0000-0003-3856-4234](https://orcid.org/0000-0003-3856-4234)

Cherneda L. O., PhD-student of the Department of Dermatovenereology and Cosmetology with FPE Course of Dermatovenereology and Aesthetic Medicine, Zaporizhzhia State Medical University, Ukraine.

ORCID ID: [0000-0002-3057-8685](https://orcid.org/0000-0002-3057-8685)

**Відомості про авторів**

Макуріна Г. І., д-р мед. наук, професор,

зав. каф. дерматовенерології та косметології з курсом дерматовенерології і естетичної медицини ФПО, Запорізький державний медичний університет, Україна.

Тертишний С. І., д-р мед. наук, професор, зав. каф. патологічної анатомії і судової медицини, Запорізький державний медичний університет, Україна.

Чернеда Л. О., очний аспірант каф. дерматовенерології та косметології з курсом дерматовенерології і естетичної медицини ФПО, Запорізький державний медичний університет, Україна.

**References**

- [1] Noiles, K. (2008). Are All Seborrheic Keratoses Benign? Review of the Typical Lesion and Its Variants. *Journal of Cutaneous Medicine and Surgery*, 12(5), 203-210. <https://doi.org/10.2310/7750.2008.07096>
- [2] Elder, D., Massi, D., Scolyer, R., & Willemze, R. (2008). WHO classification of skin tumours, (4th ed., pp. 26-46). Lyon.
- [3] Alapatt, G. F., Sukumar, D., & Bhat, M. R. (2016). A clinicopathological and dermoscopic correlation of seborrheic keratosis. *Indian Journal of Dermatology*, 61(6), 622-627. <https://doi.org/10.4103/0019-5154.193667>
- [4] Heidenreich, B., Denisova, E., Rachakonda, S., Sanmartin, O., Dereani, T., Hosen, I., Nagore, E., & Kumar, R. (2017). Genetic alterations in seborrheic keratoses. *Oncotarget*, 8(22), 36639-36649. <https://doi.org/10.18632/oncotarget.16698>
- [5] Wu, Y. H., Hsiao, P. F., & Chen, C. K. (2015). Seborrheic keratosis with bowenoid transformation: the immunohistochemical features and its association with human papillomavirus infection. *The American Journal of dermatopathology*, 37(6), 462-468. <https://doi.org/10.1097>
- [6] Bruecks, A. K., Kalia, S., & Trotter, M. J. (2007). Overexpression of p27KIP1 in seborrheic keratosis. *Journal of cutaneous medicine and surgery*, 11(5), 174-178. <https://doi.org/10.2310/7750.2007.00029>
- [7] Markiewicz, A., Sigorski, D., Markiewicz, M., Owczarczyk-Saczonek, A., & Placek, W. (2021). Caspase-14-From Biomolecular Basics to Clinical Approach. A Review of Available Data. *International journal of molecular sciences*, 22(11), 5575. <https://doi.org/10.3390/ijms22115575>
- [8] Bahrani, E., Sitthinamsuwan, P., McCalmont, T. H., & Pincus, L. B. (2019). Ki-67 and p16 Immunostaining Differentiates Pagetoid Bowen Disease From "Microclonal" Seborrheic Keratosis. *American journal of clinical pathology*, 151(6), 551-560. <https://doi.org/10.1093/ajcp/ajq001>
- [9] Rendl, M., Ban, J., Mrass, P., Mayer, C., Lengauer, B., Eckhart, L., Declercq, W., & Tschachler, E. (2002). Caspase-14 expression by epidermal keratinocytes is regulated by retinoids in a differentiation-associated manner. *The Journal of investigative dermatology*, 119(5), 1150-1155. <https://doi.org/10.1046/j.1523-1747.2002.19532.x>
- [10] Mikolajczyk, J., Scott, F. L., Krajewski, S., Sutherlin, D. P., & Salvesen, G. S. (2004). Activation and substrate specificity of caspase-14. *Biochemistry*, 43(32), 10560-10569. <https://doi.org/10.1021/bi0498048>
- [11] Denault, J. B., & Salvesen, G. S. (2002). Caspases: keys in the ignition of cell death. *Chemical reviews*, 102(12), 4489-4500. <https://doi.org/10.1021/cr010183n>
- [12] Denecker, G., Ovaere, P., Vandenabeele, P., & Declercq, W. (2008). Caspase-14 reveals its secrets. *The Journal of cell biology*, 180(3), 451-458. <https://doi.org/10.1083/jcb.200709098>
- [13] Eckhart, L., Declercq, W., Ban, J., Rendl, M., Lengauer, B., Mayer, C., Lippens, S., Vandenabeele, P., & Tschachler, E. (2000). Terminal differentiation of human keratinocytes and stratum corneum formation is associated with caspase-14 activation. *The Journal of investigative dermatology*, 115(6), 1148-1151. <https://doi.org/10.1046/j.1523-1747.2000.00205.x>
- [14] Denecker, G., Hoste, E., Gilbert, B., Hochepeid, T., Ovaere, P., Lippens, S., Van den Broecke, C., Van Damme, P., D'Herde, K., Hachem, J. P., Borgonie, G., Presland, R. B., Schoonjans, L., Libert, C., Vandekerckhove, J., Gevaert, K., Vandenabeele, P., & Declercq, W. (2007). Caspase-14 protects against epidermal UVB photodamage and water loss. *Nature cell biology*, 9(6), 666-674. <https://doi.org/10.1038/ncb1597>
- [15] Li, T., Qi, Z., Kong, F., Li, Y., Wang, R., Zhang, W., Shang, Y., Huang, L., He, D., & Xiao, X. (2015). S100A7 acts as a dual regulator in promoting proliferation and suppressing squamous differentiation through GATA-3/caspase-14 pathway in A431 cells. *Experimental dermatology*, 24(5), 342-348. <https://doi.org/10.1111/exd.12645>

# Циркулюючий sST2 і прогноз кардіоваскулярних подій у ремісії множинної мієломи

М. О. Панасенко \*<sup>B,C,D</sup>, Б. Б. Самура <sup>A,C,D,E</sup>, С. Я. Доценко <sup>E,F</sup>

Запорізький державний медичний університет, Україна

A – концепція та дизайн дослідження; B – збір даних; C – аналіз та інтерпретація даних; D – написання статті; E – редагування статті; F – остаточне затвердження статті

## Ключові слова:

sST2,  
кардіоваскулярні  
події, множинна  
мієлома,  
виживання,  
прогноз.

## Патологія. 2022.

Т. 19, № 2(55).  
С. 110-115

## \*E-mail:

[panasenkomar195@  
gmail.com](mailto:panasenkomar195@gmail.com)

**Мета роботи** – удосконалити прогнозування несприятливих кардіоваскулярних подій у хворих на множинну мієлому шляхом з'ясування прогностичного значення стимулюючого фактора росту, що експресується геном 2 (sST2).

**Матеріали та методи.** У дослідженні взяли участь 97 пацієнтів із діагнозом множинна мієлома в стадії повної або часткової ремісії. Хворі перебували під спостереженням протягом 1 року. В плазмі крові визначали рівень циркулюючого sST2 за допомогою імунохемилюмінесцентного методу.

**Результати.** Протягом спостереження у 25 хворих виявили прогресування множинної мієломи, 5 осіб виключені з дослідження через відсутність на плановому візиті. У статистичний аналіз включили 67 пацієнтів, які лишилися в дослідженні. У 18 (26,9 %) хворих зареєстрували 36 кардіоваскулярних подій: 2 смерті внаслідок кардіоваскулярного захворювання, 16 аритмій серця, 3 епізоди стенокардії, 1 інсульт, 4 випадки встановлення хронічної серцевої недостатності. Під час дослідження зафіксували 2 смерті, які не мали зв'язку з серцево-судинними подіями. Медіана sST2 у групі пацієнтів без кардіоваскулярних подій становила 24,17 нг/мл (95 % довірчий інтервал (ДІ) 12,87–27,48 нг/мл), у групі пацієнтів з кардіоваскулярними подіями – 47,57 нг/мл (95 % ДІ 21,36–68,79 нг/мл) ( $p < 0,01$ ). Мультиваріантний регресійний аналіз показав прогностичне значення sST2 у виникненні кардіоваскулярних подій (відношення шансів 1,112; 95 % ДІ 1,081–1,154;  $p = 0,01$ ) протягом 1 року.

**Висновки.** У пацієнтів із підтвердженою множинною мієломою підвищення рівня циркулюючого sST2 асоціюється з виникненням кардіоваскулярних подій упродовж 1 року.

## Key words:

sST2,  
cardiovascular  
events, multiple  
myeloma, survival,  
prognosis.

## Pathologia

2022; 19 (2), 110-115

## Circulating sST2 and prognosis of cardiovascular events in remission of multiple myeloma

M. O. Panasenko, B. B. Samura, S. Ya. Dotsenko

**Aim.** We aimed to evaluate the prognostic value of circulating sST2 for cumulative cardiovascular events in patients with multiple myeloma.

**Materials and methods.** Ninety seven patients with complete or partial remission of multiple myeloma were enrolled in the study. Observation period was up to 1 year. Blood samples for biomarkers measurements were collected. ELISA method for measurements of circulating level of sST2 was used.

**Results.** During observation period progression of multiple myeloma was proved in 25 patients, 5 persons were excluded for poor follow-up. 67 patients were included into statistical analysis. Thirty six cumulative clinical events occurred in 18 patients (26.9 %) within the follow-up, with their distribution being as follows: 2 deaths due to cardiovascular causes, 16 heart arrhythmias, 3 cardiac ischemic events, 1 stroke, 4 episodes of chronic heart failures and 10 hospital admissions due to cardiovascular events. 2 deaths were not related to cardiovascular pathology. Medians of levels of sST2 in free-events patients and patients with cardiovascular events were 24.17 ng/ml (95 % confidence interval (CI) = 12.87–27.48 ng/ml) and 47.57 ng/ml (95 % CI = 21.36–68.79 ng/ml) ( $P < 0.01$ ) respectively. In multivariate logistic regression analysis sST2 independently predicted cardiovascular events (odds ratio (OR) = 1.112; 95 % CI = 1.081–1.154;  $P = 0.010$ ) within 1 year of observation period.

**Conclusions.** Among patients with confirmed multiple myeloma at remission increased level of circulating sST2 associates with increased cumulative cardiovascular events during 1 year.

Множинна мієлома (ММ) – одне з найбільш поширених хронічних лімфопроліферативних захворювань. ММ характеризується неконтрольованою проліферацією плазматичних клітин, які виробляють IgG або А, що може супроводжуватися деструкцією кісток, пригніченням кісткового мозку, хронічною нирковою хворобою [1,2].

Підвищення в'язкості крові, виникнення амілоїдозу та ниркової недостатності підвищують рівень ризику тромбоемболічних подій на 1–2 %. Цей ризик може

зростати до 25 % залежно від впливу протипухлинних, імуномодулювальних засобів, що призначають під час лікування ММ [3]. Синтез легких ланцюгів імуноглобулінів, що при ММ є неконтрольованим, може призвести до вторинного амілоїдозу серця із формуванням надалі серцевої недостатності [4].

Незважаючи на те, що мієлома залишається інкурабельним захворюванням, виживаність пацієнтів за останні десятиріччя суттєво покращилася завдяки застосуванню нових лікарських препаратів (монокло-

нальні антитіла, імуномодулювальні ліки, інгібітори протеасом) із покращеним профілем ефективності та безпеки [2].

Підвищується значущість кардіоваскулярної патології як причини погіршення прогнозу та рівня якості життя у пацієнтів, котрі досягли ремісії множинної мієломи. З'являється більша кількість доказів, що кардіоваскулярні події можуть призводити до передчасної смерті хворих, які отримали протипухлинне лікування [5]. Кардіотоксичність протипухлинних засобів може бути причиною виникнення серцево-судинних захворювань [6].

Кардіотоксичність визначають як зниження фракції викиду лівого шлуночка (ФВ ЛШ), незважаючи на симптоми та глобальний поздовжній стрейн (GLS), який застосовують для прогнозу виникнення кардіоваскулярних подій [7,22]. ФВ ЛШ як діагностичний інструмент виявлення ранніх ознак кардіоміопатії має недостатню чутливість і варіабельну репрезентативність [8]. Це підкреслює важливість ідентифікації новітніх біологічних маркерів кардіотоксичності.

За допомогою молекулярних біомаркерів (протеїн, ДНК, РНК) з-поміж інших характеристик можна виявляти кардіальне ураження на ранніх стадіях захворювання, моніторувати терапевтичні ефекти протипухлинного лікування з визначенням ризику кардіотоксичності й ідентифікувати пацієнтів високого ризику, які потребують ретельнішого контролю для визначення ефективних стратегій лікування [9,10].

Нещодавно обговорювали застосування молекулярних біомаркерів, що вже використовують у клінічній практиці: тропоніни, натрійуретичні пептиди (BNP) для діагностики кардіоваскулярної токсичності протягом та після протипухлинного лікування. Так, R. Pudil et al. визначили роль кардіальних біомаркерів щодо моніторингу безпечності з боку серцево-судинної системи у пацієнтів під час радіо-, хіміє- та таргетної терапії [11].

Серед біомаркерів для детекції кардіального пошкодження та некрозу кардіоміоцитів, тривалої кардіальної дисфункції застосовують кардіальні тропоніни, BNP і його N-термінальний фрагмент (NT-proBNP) [12,13]. Втім, ці біомаркери не можна використовувати в усіх випадках через суперечливі результати досліджень [14,15]. Тому перспективним напрямом є пошук нових прогностичних біомаркерів виникнення кардіоваскулярних подій у таких пацієнтів.

Неможливість спрогнозувати кардіоваскулярні побічні ефекти, що виникають упродовж тривалого часу після протипухлинного лікування, призводить до надмірної або недостатньої діагностики кардіоваскулярних захворювань, унаслідок чого стають невдалими спроби запобігання побічним кардіоваскулярним подіям, і досить часто до припинення протипухлинного лікування, яке потенційно може зберегти життя [16,17]. Пошук маркерів прогнозу виникнення кардіоваскулярних подій після поліхімієтерапії множинної мієломи не завершений.

Стимулюючий фактор росту, що експресується геном 2 (sST2), – маркер кардіального механічного напруження. Порушення регуляції гена ST2 у відповідь на міокардальний стрес і фіброз приводить до підвищення sST2 [18].

У кількох дослідженнях визначено взаємозв'язок sST-2 із кардіотоксичністю [19–21]. Виявили підвищення sST-2 після хімієтерапії з включенням антрациклінів [21].

Через 6 місяців після хімієтерапії рівень sST-2 негативно корелював із ФВ ЛШ ( $p < 0,05$ ), його вважають незалежним предиктором зниження ФВ ЛШ із чутливістю та специфічністю на рівні 73 % і 79 % відповідно [19]. У пацієнтів через 3 роки після променевого лікування підвищення sST-2 асоціювалося з погіршенням глобального поздовжнього стрейну ( $p = 0,034$ ) і ФВ ЛШ ( $p = 0,006$ ) [18].

Дослідження, яке здійснили, ґрунтується на гіпотезі, що sST2 має потенціальну значущість у прогнозі виникнення кардіоваскулярних подій у хворих після досягнення регресії множинної мієломи.

## Мета роботи

Удосконалити прогнозування несприятливих кардіоваскулярних подій у хворих на множинну мієлому шляхом з'ясування прогностичного значення стимулюючого фактора росту, що експресується геном 2 (sST2).

## Матеріали і методи дослідження

У дослідженні взяли участь 97 хворих із регресією множинної мієломи. Критерії залучення хворих у дослідження – документована множинна мієлома, діагностована згідно з міжнародними та національними рекомендаціями [4,23]; фізичний статус пацієнта 2 і менше за ECOG; досягнення часткової або повної відповіді на лікування MM після курсів протипухлинного лікування; вік понад 18 років; відсутність кардіоваскулярних подій під час протипухлинного лікування та впродовж 4 тижнів після його закінчення; наявність письмової інформованої згоди на участь у дослідженні. Критерії виключення з дослідження – прогресування основного захворювання; неконтрольована артеріальна гіпертензія; гостра й хронічна серцева недостатність; ФВ менше ніж 50 % на час залучення; клінічні ознаки ішемічної хвороби серця (у тому числі під час тесту 6-хвилинної ходьби) на час залучення; інфаркт міокарда в анамнезі; перенесений мозковий інсульт; черепно-мозкова травма, що виявлена впродовж 3 місяців до залучення в дослідження; декомпенсований цукровий діабет, тяжкі захворювання печінки і нирок, інші онкологічні захворювання; попередня трансплантація органів; фібриляція або тріпотіння передсердь; гострі інфекційні захворювання на час залучення; ВІЛ-інфекція; сино-аурикулярна або атріо-вентрикулярна блокада серця II–III ст.; гостре порушення мозкового кровообігу; вроджені чи набуті вади серця; рівень креатиніну плазми крові понад 200 мкмоль/л; рівень загального білірубину більше ніж 30 мкмоль/л; швидкість клубочкової фільтрації (ШКФ) менше ніж 35 мл/хв/м<sup>2</sup>; вагітність, лактація; психічні захворювання та інші будь-які стани, що обмежують здатність хворого розуміти інформовану згоду; відсутність пацієнта на черговому візиті; смерть; відмова від участі в дослідженні з будь-якої причини.

Таблиця 1. Характеристика пацієнтів

Показник, одиниці вимірювання	Група без кардіо-васкулярних подій (n = 49)	Група з кардіо-васкулярними подіями (n = 18)	p
Вік, роки	59,21 [48,16; 68,32]	61,00 [52,12; 69,81]	>0,05
Чоловіки, n (%)	21 (42,9)	9 (50,0)	>0,05
Артеріальна гіпертензія, n (%)	6 (12,3)	4 (22,2)	>0,05
Дисліпідемія, n (%)	27 (55,1)	11 (61,1)	>0,05
Цукровий діабет 2 типу, n (%)	0 (0,0)	1 (5,5)	>0,05
ІМТ, кг/м <sup>2</sup>	26,74 [25,69; 27,79]	27,40 [25,82; 28,98]	>0,05
Ожиріння, n (%)	5 (10,2)	3 (16,7)	>0,05
Надлишкова маса тіла, n (%)	13 (26,5)	5 (27,7)	>0,05
Тютюнокуріння, n (%)	2 (4,1)	1 (5,6)	>0,05
ШКФ, мл/хв/1,73 м <sup>2</sup>	102,30 [79,40; 127,60]	101,05 [80,80; 142,80]	>0,05
HbA1c, %	5,01 [4,56; 5,98]	5,27 [4,98; 5,58]	>0,05
Глюкоза, ммоль/л	4,63 [4,09; 5,25]	4,80 [4,26; 5,65]	>0,05
Креатинін, ммоль/л	68,71 [52,41; 86,12]	73,67 [50,25; 90,98]	>0,05
Загальний холестерин, ммоль/л	5,09 [4,28; 5,99]	4,77 [3,89; 6,12]	>0,05
ЛПНЩ, ммоль/л	2,94 [2,35; 4,01]	2,89 [2,54; 3,99]	>0,05
ЛПВЩ, ммоль/л	1,50 [0,98; 1,95]	1,50 [0,94; 1,32]	>0,05
САТ, мм рт. ст.	124,3 [115,6; 138,8]	129,0 [116,3; 142,0]	>0,05
ЧСС, уд/хв	80,56 [70,22; 90,58]	79,43 [68,3; 94,48]	>0,05
ФВ, %	58,11 [51,25; 64,80]	55,84 [51,41; 59,65]	>0,05
Е/А, од.	1,12 [0,74; 1,38]	1,17 [0,98; 1,32]	>0,05
Е/Е', од.	7,14 [5,45; 9,16]	9,29 [7,30; 11,17]	<0,05
ІАПФ або АРАІІ, n (%)	5 (10,2)	5 (27,7)	>0,05
Ацетилсаліцилова кислота, n (%)	41 (83,7)	12 (66,7)	>0,05
Статини, n (%)	27 (55,1)	4 (22,2)	<0,05
Метформін, n (%)	0 (0,0)	1 (5,6)	>0,05
Діуретики, n (%)	3 (6,1)	6 (33,3)	<0,05
Антагоністи альдостерону, n (%)	4 (8,1)	2 (11,1)	>0,05

Усіх хворих поділили на групи залежно від виникнення кардіо-васкулярних подій впродовж усього періоду спостереження.

Гемодинаміку оцінювали на сканері «MyLab 50» (Італія) в М- і В-режимах ехолакації датчиком із частотою 2,5–3,5 МГц методом трансторакальної ехокардіографії. Кінцевий діастолічний (КДО) і кінцевий систолічний (КСО) об'єми лівого шлуночка виміряли планіметричним модифікованим методом Сімпсона. Відповідно до вимог Американського товариства ехокардіографії, визначили фракцію викиду лівого шлуночка та індекс регіональної скорочувальної функції лівого шлуночка.

Зразки крові пацієнтів брали вранці (7:00–8:00), визначали концентрацію sST2. Силіконові пробірки попередньо охолоджували, центрифугували зі швидкістю 6000 об/хв протягом 15 хв. Надалі плазму крові заморожували, зберігали за температури не вище ніж -35 °С. Концентрацію sST2 визначали, використовуючи набори Critical Diagnostics (USA), кат. номер BC-1065E.

За стандартними методиками визначали рівні глюкози, загального холестерину, ліпопротеїдів високої щільності (ЛПВЩ), ліпопротеїдів низької щільності (ЛПНЩ), тригліцеридів глікованого гемоглобіну (HbA1c), креатиніну в плазмі крові.

Загальна характеристика пацієнтів наведена в таблиці 1.

Після залучення в дослідження візити відбувалися кожного місяця впродовж 1 року. Під час візитів фіксували кардіо-васкулярні події: коронарні ішемічні події (інфаркт міокарда, нестабільна стенокардія),

транзиторні ішемічні атаки, інсульт, смерть внаслідок будь-якої причини; смерть через кардіо-васкулярної причини, госпіталізації через кардіо-васкулярні причини; серцеву недостатність, що встановлена вперше; прогресування множинної мієломи; інсульти, підтвержені на комп'ютерній томографії.

Статистичний аналіз виконали, використавши програму SPSS для Windows v. 17.0 (SPSS Inc., Chicago, IL, США). Залежно від типу розподілу для кожної з безперервних величин визначили або середнє (М) та стандартне відхилення (σ), або медіану й квартилі розподілу. Для порівняння груп пацієнтів за основними показниками (залежно від типу розподілу показників, що аналізували), застосували безперервний непарний t-критерій Ст'юдента або U-критерій Манна–Вітні. Для аналізування таблиць спряженості 2 × 2 використали двобічний точний критерій Фішера та критерій χ<sup>2</sup>. Потенційні фактори, що можуть мати зв'язок із кардіо-васкулярними подіями, визначили за допомогою уніваріантного аналізу (ANOVA), надалі – за допомогою мультіваріантного регресійного аналізу. Різницю даних вважали статистично значущою, якщо p < 0,05.

## Результати

Протягом спостереження у 25 хворих виявили прогресування множинної мієломи, 5 осіб виключені з дослідження через відсутність на плановому візиті. У статистичний аналіз включили 67 пацієнтів, які лишилися в дослідженні. У 18 (26,9 %) хворих зареєстрували 36 кардіо-васкулярних подій: 2 смерті внаслідок кардіо-васкулярного захворювання, 16 аритмій серця, 3 епізоди стенокардії, 1 інсульт, 4 випадки встановлення хронічної серцевої недостатності. Під час дослідження пацієнти госпіталізовані 10 разів у зв'язку з виникненням кардіо-васкулярної патології. В групі дослідження зафіксували 2 смерті, які не мали зв'язку з серцево-судинними подіями.

Групи пацієнтів не відрізнялися за демографічними характеристиками, факторами ризику виникнення серцево-судинних захворювань, біохімічними показниками. У таблиці 1 наведені показники гемодинаміки, що зафіксовані в пацієнтів групи дослідження та контрольній.

Хворі на множинну мієлому зі значенням ФВ (p < 0,05) статистично достовірно відрізнялися від групи контролю здебільшого через збільшення КДО (p < 0,05); це свідчить про зниження скорочувальної функції міокарда.

Співвідношення максимальної швидкості кровотоку в фазу раннього наповнення (Е, м/с) та максимальної швидкості кровотоку в фазу систоли лівого передсердя (А, м/с), тобто показники діастолічної функції міокарда, в усіх групах хворих на ММ нижчі, порівнюючи з групою контролю.

Згідно з рекомендаціями, пацієнтів з артеріальною гіпертензією лікували інгібіторами ангіотензинперетворювального ферменту (ІАПФ) або антагоністами рецепторів до ангіотензину II (АРАІІ), антиагрегантами, статинами. Метформін отримував пацієнт із цукровим діабетом 2 типу. В групі хворих із кардіо-васкулярни-



**Таблиця 2.** Результати уніваріантного та мультіваріантного регресійного аналізу анамнестичних, клінічних, гемодинамічних і біологічних факторів

Характеристики	Уніваріантна модель			Мультіваріантна модель		
	ВШ	95 % ДІ	p	ВШ	95 % ДІ	p
Вік	1,017	1,001–1,035	0,036	1,020	0,989–1,051	0,135
Чоловіча стать	1,264	0,927–1,726	0,241	–	–	–
Дисліпідемія	1,051	0,854–1,202	0,056	–	–	–
Цукровий діабет 2 типу	1,020	0,287–2,398	0,683	–	–	–
ІМТ	1,015	0,964–1,048	0,402	–	–	–
Тютюнокуріння	1,051	0,742–1,435	0,160	–	–	–
Ожиріння	1,017	0,369–1,238	0,256	–	–	–
Хімієрапія з антрациклінами	1,004	0,704–1,045	0,184	–	–	–
ФВ	1,024	0,659–1,354	0,078	–	–	–
E/E'	0,599	0,206–0,912	0,022	0,620	0,009–2,702	0,057
sST2	1,217	1,168–1,264	0,005	1,112	1,082–1,154	0,010

**ВШ:** відношення шансів, **ДІ:** довірчий інтервал

ми подіями частіше застосовували ІАПФ, діуретики, антагоністи мінералкортикоїдних рецепторів, АРАІІ.

Медіана концентрації sST2 у групі хворих без кардіоваскулярних подій становила 24,17 нг/мл (95 % довірчий інтервал (ДІ) 12,87–27,48 нг/мл), у групі хворих із кардіоваскулярними подіями – 47,57 нг/мл (95 % ДІ 21,36–68,79 нг/мл),  $p = 0,018$ .

Для поділу двох когорт за допомогою біомаркера застосували уніваріантний і мультіваріантний регресійні аналізи (табл. 2). У разі уніваріантного регресійного аналізу головні фактори, що незалежно пов'язані з кардіоваскулярними подіями, – sST2 та E/E'. Мультіваріантний регресійний аналіз визначив sST2 як незалежний прогностичний маркер кардіоваскулярних подій (відношення шансів [ВШ] 1,112; 95 % ДІ 1,081–1,154;  $p = 0,010$ ) впродовж 1 року спостереження. Не мали предикторних властивостей такі показники, як цукровий діабет 2 типу, ФВ та ожиріння.

## Обговорення

Незважаючи на широке використання міжнародних клінічних протоколів [4,23], у межах великих досліджень і в рутинній практиці отримують різні результати лікування множинної мієломи. Фактори, що це зумовлюють, досі не з'ясовано.

Частина пацієнтів із ММ, як відомо, мають високий кардіоваскулярний ризик у зв'язку міокардіальним стресом і фіброзом. У цьому аспекті перспективними вважають біологічні маркери кардіального механічного напруження для прогнозу виникнення кардіоваскулярних подій.

Уніваріантний регресійний аналіз виявив фактори, що незалежно пов'язані з кардіоваскулярними подіями, – sST2 та E/E'. Отже, ці фактори ризику можуть мати незалежний вплив щодо виникнення кардіоваскулярних подій. Ці дані збігаються з результатами інших досліджень [19,20].

У пацієнтів із множинною мієломою підвищення рівня циркулюючого sST2 асоціюється зі збільшенням ризику кардіоваскулярних подій. Ба більше, прогностична цінність sST2 вища в комбінації з E/E'.

В окремих дослідженнях вказують на високу прогностичну цінність наявності антрациклінів у курсах хімієрапії [21]. Але в нашому дослідженні не визна-

чили достовірну значущість цього фактора. Імовірно, це пов'язано з невеликою кількістю пацієнтів, які залучені в дослідження та отримували антрацикліни під час протипухлинного лікування.

Продовження вивчення потребує пошук нових прогностичних маркерів для покращення стратифікації ризику виникнення кумулятивних кардіоваскулярних подій.

## Висновки

1. У пацієнтів із підтвердженою множинною мієломою підвищення рівня циркулюючого sST2 асоціюється з виникненням кардіоваскулярних подій упродовж 1 року.

2. Прогностичний потенціал sST2 перевищував значення потенційних факторів ризику виникнення кардіоваскулярних подій.

**Перспективи подальших досліджень** полягають у пошуку нових прогностичних маркерів і їхніх комбінацій для покращення стратифікації ризику виникнення кумулятивних кардіоваскулярних подій у пацієнтів із множинною мієломою.

**Конфлікт інтересів:** відсутній.

**Conflicts of interest:** authors have no conflict of interest to declare.

Надійшла до редакції / Received: 04.05.2022

Після доопрацювання / Revised: 31.05.2022

Прийнято до друку / Accepted: 17.06.2022

## Відомості про авторів:

Панасенко М. О., очний аспірант каф. внутрішніх хвороб 3, Запорізький державний медичний університет, Україна.

ORCID ID: [0000-0002-2619-3846](https://orcid.org/0000-0002-2619-3846)

Самура Б. Б., д-р мед. наук, професор каф. внутрішніх хвороб 3, Запорізький державний медичний університет, Україна.

ORCID ID: [0000-0002-4311-1806](https://orcid.org/0000-0002-4311-1806)

Доценко С. Я., д-р мед. наук, професор, зав. каф. внутрішніх хвороб 3, Запорізький державний медичний університет, Україна.

ORCID ID: [0000-0002-6584-4154](https://orcid.org/0000-0002-6584-4154)

## Information about authors:

Panasenko M. O., PhD student of the Department of Internal Diseases 3, Zaporizhzhia State Medical University, Ukraine.

Samura B. B., MD, PhD, DSc, Professor of the Department of Internal Diseases 3, Zaporizhzhia State Medical University, Ukraine.

Dotsenko S. Ya., MD, PhD, DSc, Professor, Head of the Department of Internal Disease 3, Zaporizhzhia State Medical University, Ukraine.

### Список літератури

- [1] Multiple myeloma among Chernobyl accident clean-up workers – state and perspectives of analytical study / D. A. Bazyka, N. A. Gudzenko, I. S. Dyagil et al. *Проблеми радіаційної медицини та радіобіології*. 2013. Вип. 18. С. 169-172.
- [2] Understanding what matters most to people with multiple myeloma: a qualitative study of views on quality of life / T. R. Osborne, C. Ramsenthaler, S. De Wolf-Linder et al. *BMC cancer*. 2014. Vol. 14. P. 496. <https://doi.org/10.1186/1471-2407-14-496>
- [3] De Stefano V., Za T., Rossi E. Venous thromboembolism in multiple myeloma. *Seminars in thrombosis and hemostasis*. 2014. Vol. 40, Iss. 3. P. 338-347. <https://doi.org/10.1055/s-0034-1370793>
- [4] European myeloma network recommendations on diagnosis and management of patients with rare plasma cell dyscrasias / M. Gavriatopoulou, P. Musto, J. Caers et al. *Leukemia*. 2018. Vol. 32, Iss. 9. P. 1883-1898. <https://doi.org/10.1038/s41375-018-0209-7>
- [5] Ewer M. S., Ewer S. M. Cardiotoxicity of anticancer treatments. *Nature reviews. Cardiology*. 2015. Vol. 12, Iss. 9. P. 547-558. <https://doi.org/10.1038/nrcardio.2015.65>
- [6] Cardiovascular adverse events in multiple myeloma patients / M. B. Heckmann, S. Doroudgar, H. A. Katus, L. H. Lehmann *Journal of thoracic disease*. 2018. Vol. 10, Suppl. 35. P. S4296-S4305. <https://doi.org/10.21037/jtd.2018.09.87>
- [7] Самура Б. Б. Сердечно-сосудистые осложнения полихимиотерапии онкогематологических заболеваний: современные подходы к диагностике. *Запорожский медицинский журнал*. 2012. № 6. С. 31-37.
- [8] Baseline global longitudinal strain predictive of anthracycline-induced cardiotoxicity / R. Araujo-Gutierrez, K. R. Chitturi, J. Xu et al. *Cardio-oncology*. 2021. Vol. 7, Iss. 1. P. 4. <https://doi.org/10.1186/s40959-021-00090-2>
- [9] Yu A. F., Ky B. Roadmap for biomarkers of cancer therapy cardiotoxicity. *Heart (British Cardiac Society)*. 2016. Vol. 102, Iss. 6. P. 425-430. <https://doi.org/10.1136/heartjnl-2015-307894>
- [10] Cardiovascular Toxicity Related to Cancer Treatment: A Pragmatic Approach to the American and European Cardio-Oncology Guidelines / J. Alexandre, J. Cautela, S. Ederhy et al. *Journal of the American Heart Association*. 2020. Vol. 9, Iss. 18. P. e018403. <https://doi.org/10.1161/JAHA.120.018403>
- [11] Role of serum biomarkers in cancer patients receiving cardiotoxic cancer therapies: a position statement from the Cardio-Oncology Study Group of the Heart Failure Association and the Cardio-Oncology Council of the European Society of Cardiology / R. Pudil, C. Mueller, J. Čelutkienė et al. *European journal of heart failure*. 2020. Vol. 22, Iss. 11. P. 1966-1983. <https://doi.org/10.1002/ejhf.2017>
- [12] Ananthan K., Lyon A. R. The Role of Biomarkers in Cardio-Oncology. *Journal of cardiovascular translational research*. 2020. Vol. 13, Iss. 3. P. 431-450. <https://doi.org/10.1007/s12265-020-10042-3>
- [13] Troponins and Natriuretic Peptides in Cardio-Oncology Patients-Data From the ECoR Registry / L. Hinrichs, S. M. Mrotzek, R. I. Mincu et al. *Frontiers in pharmacology*. 2020. Vol. 11. P. 740. <https://doi.org/10.3389/fphar.2020.00740>
- [14] Tan L. L., Lyon A. R. Role of Biomarkers in Prediction of Cardiotoxicity During Cancer Treatment. *Current treatment options in cardiovascular medicine*. 2018. Vol. 20, Iss. 7. P. 55. <https://doi.org/10.1007/s11936-018-0641-z>
- [15] Cardiac Biomarkers in Patients with Cancer: Considerations, Clinical Implications, and Future Avenues / V. Bracun, J. P. Aboumsallem, P. van der Meer, R. A. de Boer. *Current oncology reports*. 2020. Vol. 22, Iss. 7. P. 67. <https://doi.org/10.1007/s11912-020-00930-x>
- [16] Целуйко В. Й., Радченко О. В. Сердечно-сосудистые заболевания у онкологических больных. *Ліки України*. 2018. № 3. С. 7-20. [https://doi.org/10.37987/1997-9894.2018.3\(219\)](https://doi.org/10.37987/1997-9894.2018.3(219))
- [17] Cardiac side-effects of cancer chemotherapy / J. J. Monsuez, J. C. Charniot, N. Vignat, J. Y. Artigou. *International Journal of Cardiology*. 2010. Vol. 144, Iss. 1. P. 3. <https://doi.org/10.1016/j.ijcard.2010.03.003>
- [18] ST2/IL-33 signaling in cardiac fibrosis / E. Vianello, E. Dozio, L. Tacchini et al. *The international journal of biochemistry & cell biology*. 2019. Vol. 116. P. 105619. <https://doi.org/10.1016/j.biocel.2019.105619>
- [19] Predictive value of soluble ST-2 for changes of cardiac function and structure in breast cancer patients receiving chemotherapy / G. Huang, J. Zhai, X. Huang, D. Zheng. *Medicine*. 2018. Vol. 97, Iss. 38. P. e12447. <https://doi.org/10.1097/MD.00000000000012447>
- [20] ST2 levels increased and were associated with changes in left ventricular systolic function during a three-year follow-up after adjuvant radiotherapy for breast cancer / H. Aula, T. Skyttä, S. Tuohinen et al. *Breast*. 2020. Vol. 49. P. 183-186. <https://doi.org/10.1016/j.breast.2019.12.001>
- [21] Variations of circulating cardiac biomarkers during and after anthracycline-containing chemotherapy in breast cancer patients / P. Frères, N. Bouznad, L. Servais et al. *BMC cancer*. 2018. Vol. 18, Iss. 1. P. 102. <https://doi.org/10.1186/s12885-018-4015-4>
- [22] Mor-Avi V., Lang R. M. Transthoracic Three-Dimensional Echocardiography. *Advanced Echocardiographic Approaches*. 2012. P. 1-20. <https://doi.org/10.1016/b978-1-4377-2697-8.00001-8>
- [23] Уніфікований клінічний протокол первинної, вторинної (спеціалізованої), третинної (високоспеціалізованої) медичної допомоги «Множинна мієлома»: наказ МОЗ України від 02.11.2015 № 710. URL: [https://dec.gov.ua/wp-content/uploads/images/dodatki/2015\\_710\\_MM/2015\\_710\\_YKPMDD\\_MM.pdf](https://dec.gov.ua/wp-content/uploads/images/dodatki/2015_710_MM/2015_710_YKPMDD_MM.pdf)

### References

- [1] Bazyka, D. A., Gudzenko, N. A., Dyagil, I. S., Babkina, N. G., Chumak, V. V., Bakhanova, E. V., Paramonov, V. V., & Romanenko, A. Y. (2013). Multiple myeloma among Chernobyl accident clean-up workers – state and perspectives of analytical study. *Problemy radiatsiinoi medytsyny ta radiobiologii*, (18), 169-172.
- [2] Osborne, T. R., Ramsenthaler, C., de Wolf-Linder, S., Schey, S. A., Siegert, R. J., Edmonds, P. M., & Higginson, I. J. (2014). Understanding what matters most to people with multiple myeloma: a qualitative study of views on quality of life. *BMC cancer*, 14, 496. <https://doi.org/10.1186/1471-2407-14-496>
- [3] De Stefano, V., Za, T., & Rossi, E. (2014). Venous thromboembolism in multiple myeloma. *Seminars in thrombosis and hemostasis*, 40(3), 338-347. <https://doi.org/10.1055/s-0034-1370793>
- [4] Gavriatopoulou, M., Musto, P., Caers, J., Merlini, G., Kastritis, E., van de Donk, N., Gay, F., Heegenbart, U., Hajek, R., Zweegman, S., Bruno, B., Straka, C., Dimopoulos, M. A., Einsele, H., Boccadoro, M., Sonneveld, P., Engelhardt, M., & Terpos, E. (2018). European myeloma network recommendations on diagnosis and management of patients with rare plasma cell dyscrasias. *Leukemia*, 32(9), 1883-1898. <https://doi.org/10.1038/s41375-018-0209-7>
- [5] Ewer, M. S., & Ewer, S. M. (2015). Cardiotoxicity of anticancer treatments. *Nature reviews. Cardiology*, 12(9), 547-558. <https://doi.org/10.1038/nrcardio.2015.65>
- [6] Heckmann, M. B., Doroudgar, S., Katus, H. A., & Lehmann, L. H. (2018). Cardiovascular adverse events in multiple myeloma patients. *Journal of thoracic disease*, 10(35), S4296-S4305. <https://doi.org/10.21037/jtd.2018.09.87>
- [7] Samura, B. B. (2012). Serdechno-sosudistye oslozheniya polikhimioterapii onkogematologicheskikh zabolovaniy: sovremennyye podkhody k diagnostike [Cardiovascular complications of polychemotherapy of oncohematological diseases: modern approaches to diagnostics]. *Zaporozhye Medical Journal*, (6), 31-37. [in Russian].
- [8] Araujo-Gutierrez, R., Chitturi, K. R., Xu, J., Wang, Y., Kinder, E., Senapati, A., Chebrolu, L. B., Kassi, M., & Trachtenberg, B. H. (2021). Baseline global longitudinal strain predictive of anthracycline-induced cardiotoxicity. *Cardio-oncology*, 7(1), 4. <https://doi.org/10.1186/s40959-021-00090-2>
- [9] Yu, A. F., & Ky, B. (2016). Roadmap for biomarkers of cancer therapy cardiotoxicity. *Heart (British Cardiac Society)*, 102(6), 425-430. <https://doi.org/10.1136/heartjnl-2015-307894>
- [10] Alexandre, J., Cautela, J., Ederhy, S., Damaj, G. L., Salem, J. E., Barlesi, F., Farnault, L., Charbonnier, A., Mirabel, M., Champiat, S., Cohen-Solal, A., Cohen, A., Dolladille, C., & Thuny, F. (2020). Cardiovascular Toxicity Related to Cancer Treatment: A Pragmatic Approach to the American and European Cardio-Oncology Guidelines. *Journal of the American Heart Association*, 9(18), e018403. <https://doi.org/10.1161/JAHA.120.018403>
- [11] Pudil, R., Mueller, C., Čelutkienė, J., Henriksen, P. A., Lenihan, D., Dent, S., Barac, A., Stanway, S., Moslehi, J., Suter, T. M., Ky, B., Štěrba, M., Cardinale, D., Cohen-Solal, A., Tocchetti, C. G., Farmakis, D., Bergler-Klein, J., Anker, M. S., von Haehling, S., Belenkov, Y., ... Lyon, A. R. (2020). Role of serum biomarkers in cancer patients receiving cardiotoxic cancer therapies: a position statement from the Cardio-Oncology Study Group of the Heart Failure Association and the Cardio-Oncology Council of the European Society of Cardiology. *European journal of heart failure*, 22(11), 1966-1983. <https://doi.org/10.1002/ejhf.2017>
- [12] Ananthan, K., & Lyon, A. R. (2020). The Role of Biomarkers in Cardio-Oncology. *Journal of cardiovascular translational research*, 13(3), 431-450. <https://doi.org/10.1007/s12265-020-10042-3>
- [13] Hinrichs, L., Mrotzek, S. M., Mincu, R. I., Pohl, J., Röhl, A., Michel, L., Mahabadi, A. A., Al-Rashid, F., Totzek, M., & Rassaf, T. (2020). Troponins and Natriuretic Peptides in Cardio-Oncology Patients-Data From the ECoR Registry. *Frontiers in pharmacology*, 11, 740. <https://doi.org/10.3389/fphar.2020.00740>

- [14] Tan, L. L., & Lyon, A. R. (2018). Role of Biomarkers in Prediction of Cardiotoxicity During Cancer Treatment. *Current treatment options in cardiovascular medicine*, 20(7), 55. <https://doi.org/10.1007/s11936-018-0641-z>
- [15] Bracun, V., Aboumsallem, J. P., van der Meer, P., & de Boer, R. A. (2020). Cardiac Biomarkers in Patients with Cancer: Considerations, Clinical Implications, and Future Avenues. *Current oncology reports*, 22(7), 67. <https://doi.org/10.1007/s11912-020-00930-x>
- [16] Tseluyko, V. I., & Radchenko, O. V. (2018). Serdechno-sosudistye zabolevaniya u onkologicheskikh bol'nykh [Cardiovascular disease in oncological patients]. *Liky Ukrainy*, (3), 7-20. [In Russian]. [https://doi.org/10.37987/1997-9894.2018.3\(219\)](https://doi.org/10.37987/1997-9894.2018.3(219))
- [17] Monsuez, J. J., Charniot, J. C., Vignat, N., & Artigou, J. Y. (2010). Cardiac side-effects of cancer chemotherapy. *International journal of cardiology*, 144(1), 3-15. <https://doi.org/10.1016/j.ijcard.2010.03.003>
- [18] Vianello, E., Dozio, E., Tacchini, L., Frati, L., & Corsi Romanelli, M. M. (2019). ST2/IL-33 signaling in cardiac fibrosis. *The international journal of biochemistry & cell biology*, 116, 105619. <https://doi.org/10.1016/j.biocel.2019.105619>
- [19] Huang, G., Zhai, J., Huang, X., & Zheng, D. (2018). Predictive value of soluble ST-2 for changes of cardiac function and structure in breast cancer patients receiving chemotherapy. *Medicine*, 97(38), e12447. <https://doi.org/10.1097/MD.00000000000012447>
- [20] Aula, H., Skyttä, T., Tuohinen, S., Luukkaala, T., Hämäläinen, M., Virtanen, V., Raatikainen, P., Moilanen, E., & Kellokumpu-Lehtinen, P. L. (2020). ST2 levels increased and were associated with changes in left ventricular systolic function during a three-year follow-up after adjuvant radiotherapy for breast cancer. *Breast*, 49, 183-186. <https://doi.org/10.1016/j.breast.2019.12.001>
- [21] Frères, P., Bouznad, N., Servais, L., Josse, C., Wenric, S., Poncin, A., Thiry, J., Moonen, M., Oury, C., Lancellotti, P., Bours, V., & Jerusalem, G. (2018). Variations of circulating cardiac biomarkers during and after anthracycline-containing chemotherapy in breast cancer patients. *BMC cancer*, 18(1), 102. <https://doi.org/10.1186/s12885-018-4015-4>
- [22] Mor-Avi, V., & Lang, R. M. (2012). Transthoracic Three-Dimensional Echocardiography. In *Advanced Approaches in Echocardiography* (pp. 1-20). Elsevier. <https://doi.org/10.1016/b978-1-4377-2697-8.00001-8>
- [23] Ministry of Health of Ukraine. (2015, November 2). *Unifikovanyi klinichniy protokol pervynnoi, vtorynnoi (spetsializovanoi), tretynnoi (vysokospetsializovanoi) medychnoi dopomohy: mnozhynna miyeloma* [Unified clinical protocol of primary, secondary (specialized), tertiary (highly specialized) medical care «Multiple myeloma» (No. 710)]. [In Ukrainian]. [https://dec.gov.ua/wp-content/uploads/images/dodatki/2015\\_710\\_MM/2015\\_710\\_YKPMDD\\_MM.pdf](https://dec.gov.ua/wp-content/uploads/images/dodatki/2015_710_MM/2015_710_YKPMDD_MM.pdf)

## Градація патологічних змін колоректального анастомозу

А. В. Клименко  \*A,E,F, В. М. Клименко  E,F, І. Є. Кононенко  A-D

Запорізький державний медичний університет, Україна

A – концепція та дизайн дослідження; B – збір даних; C – аналіз та інтерпретація даних; D – написання статті; E – редагування статті; F – остаточне затвердження статті

**Ключові слова:** колоректальний анастомоз, лапароскопічна резекція, неспроможність анастомозу, підкріплення анастомозу, оцінка анастомозу.

Патологія. 2022. Т. 19, № 2(55). С. 116-122

\*E-mail: [klymenkoandrii@gmail.com](mailto:klymenkoandrii@gmail.com)

**Мета роботи** – проаналізувати стан колоректального анастомозу після лапароскопічної та відкритої резекції сигмоподібної та прямої кишок у хворих на колоректальний рак; розробити градацію патологічних змін анастомозу під час його лапароскопічного й відеоректоскопічного оцінювання.

**Матеріали та методи.** Проаналізували результати лікування 79 хворих, яким виконали резекцію прямої та сигмоподібної кишок з приводу аденокарциноми. Пацієнтів поділили на 2 групи: перша (основна) – 34 (43,04 %) хворих, методом лікування в яких була лапароскопічна резекція сигмоподібної та прямої кишок; друга – 45 (56,96 %) осіб, яким резекцію здійснили лапаротомним способом. В обох групах формували степлерний колоректальний анастомоз. Пацієнти мали II–III стадії онкологічного захворювання без попередньої хіміє- або радіотерапії. Під час операції візуально оцінювали накладений анастомоз, враховуючи зовнішні та внутрішні характеристики. Для зовнішнього оцінювання здійснили візуальний огляд частин, що анастомозували, з боку серозної оболонки та пневмогідропробу, для внутрішнього оцінювання в анальний отвір вводили звичайний 10 мм лапароскоп з інсуфляцією CO<sub>2</sub> на рівні 6 мм рт. ст., здійснювали огляд із боку слизової оболонки. За результатами дослідження в клініці розробили градацію патологічних змін колоректального анастомозу та рекомендації щодо профілактики його неспроможності.

**Результати.** Розроблена методика оцінювання та градація патологічних змін колоректального анастомозу дали змогу виявити й усунути дефекти зшивання у 19 (24,05 %) хворих, ліквідувати підслизову гематому, визначити наявність ішемічних зон кінців, що анастомозували, і загалом покращити результати лікування. Неспроможність анастомозу виникла в одного пацієнта контрольної групи на третю добу; це спричинило необхідність реоперації зі зняттям анастомозу та виведенням колостоми. У групах дослідження летальні випадки не зафіксовані. Застосування додаткових методів оцінювання накладеного анастомозу трудомістке, але має особливе значення для виявлення патологічних змін колоректального анастомозу.

**Висновки.** Градація патологічних змін колоректального анастомозу має бути комплексною, з оцінюванням не тільки зовнішніх, але і внутрішніх характеристик із використанням відеоректоскопії, сприяє зменшенню ризику виникнення неспроможності колоректального анастомозу. Середня кількість балів у разі поєднання лапароскопічного та відеоректоскопічного оцінювання вища, ніж для тільки лапароскопічного, проте статистичної значущості не досягає (U = 884,5; p = 0,071). Отже, можна використовувати запропоновану систему градації під час лапароскопії та в відкритій хірургії з однаковими результатами. Немає статистично значущої різниці за кількістю виявлених ускладнень з боку анастомозу між відкритою та лапароскопічною резекцією сигмоподібної чи прямої кишки (p = 0,137).

**Key words:** colorectal anastomosis, laparoscopic, anastomosis failure, reinforcing factors, assessment.

Pathologia 2022; 19 (2), 116-122

### Pathology gradual assessment of colorectal anastomosis

A. V. Klymenko, V. M. Klymenko, I. Ye. Kononenko

**Aim:** to analyze the state of the colorectal anastomosis after laparoscopic and open resection of the sigmoid and rectum in patients with colorectal cancer and to develop a unified grading of pathological changes in the anastomosis during its laparoscopic and videorectoscopic assessment.

**Materials and methods.** Results of the treatment of 79 patients who underwent resection of the rectum and sigmoid colon due to adenocarcinoma were analyzed. Patients were divided into two groups. The first group consisted of 34 (43.04 %) patients, whose treatment method was laparoscopic resection of the sigmoid and rectum (main group). The second group consisted of 45 (56.96 %) patients who underwent laparotomic resection. A stapler colorectal anastomosis was formed in both groups. The patients had II–III stages of the oncological disease without prior chemotherapy or radiotherapy in the anamnesis. During the operation visual assessment of the applied anastomosis was performed taking into account both external and internal characteristics. For external examination visual assessment of the anastomosed ends from the side of the serous membrane and a pneumohydrotest were used, for internal – an ordinary 10 mm laparoscope was inserted into the anus with CO<sub>2</sub> insufflation at the level of 6 mm Hg and a visual assessment was carried out from the side of the mucosa. According to the received data, an original gradation of pathological changes in the colorectal anastomosis and recommendations for the prevention of its failure were developed.

**Results.** The developed technique for assessing and gradation of pathological changes in colorectal anastomosis made it possible to identify and eliminate suturing defects in 19 (24.05 %) patients, to eliminate stitching defects, control bleeding, identify ischemic zones of the anastomotic ends and improve total results of the treatment. One patient had anastomotic failure on the third day after operation. This case required reoperation with removal of the anastomosis and formation of the terminal colostomy. There were no lethal cases in both groups. Usage of additional methods for assessing the anastomosis is time-consuming and important in detecting pathological changes in the colorectal anastomosis.

**Conclusions.** The gradation of pathologic changes in the colorectal anastomosis should be comprehensive with an assessment of not only its external characteristics but also internal ones using videorectoscopy and allows to reduce the risks of colorectal anastomosis failure. The average number of points in the combination of laparoscopic and videorectoscopic evaluation is higher than in the laparoscopic one alone, but there is no statistical significance ( $U = 884.5$ ;  $P = 0.071$ ). This makes it possible to use the proposed grading system both in laparoscopy and in open surgery with the same results. There is no statistically significant difference in the number of detected anastomotic complications between open and laparoscopic resection of the sigmoid colon or the rectum ( $P = 0.137$ ).

Колоректальний анастомоз (КА) – один із найпоширеніших етапів операції в абдомінальній хірургії, особливо в онкохірургії. Незважаючи на це, доволі багато проблем залишаються невирішеними: неспроможність колоректального анастомозу, його стриктури, методи запобігання їх виникненню, методи візуального оцінювання КА та його підкріплення за необхідності. Ускладнення, пов'язані з КА, супроводжуються високою летальністю й істотно подовжують стаціонарне лікування, спричиняючи зниження якості життя в ранньому та віддаленому періодах. Наявні відповіді та запропоновані методики вирішення цих проблем або розв'язують їх лише частково, або є доволі складними технічно, недоступними через високу вартість.

Ризик неспроможності колоректального анастомозу, за даними деяких авторів, становить 1–30 %, має тенденцію до збільшення в ургентній хірургії [1]. Смертність у разі виникнення неспроможності може сягати 18 % [2,3].

Розрізняють модифіковані та немодифіковані фактори, що відіграють роль у виникненні неспроможності. До загальних належать вік, індекс маси тіла понад 30,0 кг/м<sup>2</sup>, наявність цукрового діабету, шкідливих звичок, попередня хімієрадіотерапія, тощо; до місцевих – характеристики самого анастомозу (відстань від анального краю, кровопостачання, дефекти зшивання), позитивна пневмогідропроба, цілісність кілець резекції, дефекти зшивного апарата. Статистично значущо підвищували ризик виникнення неспроможності такі фактори, як доопераційне призначення стероїдів ( $p = 0,015$ ) і тривалість операції понад 4 години ( $p = 0,034$ ) [4].

Від хірурга залежать модифіковані фактори, як от натяг країв анастомозу, оцінювання трофіки країв анастомозу, якість степлерного анастомозу. З-поміж багатьох факторів виникнення неспроможності провідним є техніка хірургічного виконання операції. Саме тому ускладнення виникають, за даними різних авторів, у 0–30 % випадків [5].

У ретроспективних дослідженнях, де порівнювали лапароскопічну та відкриту хірургію в разі колоректального раку (КРР), не виявили статистично значущу різницю за рівнем виникнення ускладнень. Втім, є публікації, де автори вказують на менший рівень розвитку неспроможності після лапароскопічної операції [6].

Інше важливе питання – вибір умов, за яких пріоритетним є накладання протективної ілеостоми. Ілеостому формують у пацієнтів, які мають ускладнений анамнез в доопераційному періоді. Це ті хворі, котрі отримували тривалу хімієспроменеву терапію, мають супутні патології (атеросклероз судин, зокрема мезентеріальних, цукровий діабет тощо), які спричиняють погіршення перфузії тканин. Якщо порівнювати «ідеальне» хірургічне лікування з тим, якому передувала

передопераційна коротко- або довготривала променева терапія, то в разі призначення останньої встановили збільшення частоти розвитку неспроможності та тривалості стаціонарного лікування, незважаючи на наявність або відсутність протективної ілеостоми [7].

Слід враховувати також можливе виникнення ускладнень, що пов'язані з самою стоמוю, а також необхідність другого етапу оперативного лікування (закриття стоми). Протективні стоми, як правило, закривають у віддаленіші строки, ніж передбачали, вони можуть залишатися на необмежений термін у пацієнтів із тяжкими супутніми системними захворюваннями [8].

Найдоступніша методика оцінювання анастомозу – візуальний огляд за допомогою відеокOLONоскопа, що спричиняє необхідність додаткової спеціалізації з ендоскопії в лікаря-хірурга [9,10]. Sujatha-Bhaskar S. et al. [11] запропонували класифікацію ендоскопічного оцінювання анастомозу, що базується лише на визначенні відсотка ділянки ішемії та має 3 ступені: відсутня ділянка ішемії, ішемія <30,0 % площі анастомозу, ішемія >30,0 % площі анастомозу. Недоліками цієї класифікації є те, що вона не враховує інші фактори, як-от підслизову гематому, дефект зшивання тощо, а також відсутність обґрунтованого алгоритму наступної тактики в разі виявлення дефектів.

Більш інформативний метод оцінювання спроможності анастомозу – виявлення перфузії за допомогою визначення рівня насичення киснем. Найчастіше використовують метод лазерно-доплерівської флоуметрії (ЛДФ). Її принцип полягає в вимірюванні доплерівського зсуву при відбитті від еритроцитів. Випромінюється лазерне світло, й збирається зворотне розсіяне світло, що виробляє вихідний сигнал, пропорційний кількості та швидкості рухомих клітин крові у вимірюваному об'ємі. Але вимірювання ЛДФ легко порушується артефактами руху та потребує безпосереднього контакту з тканиною, що може порушити місцевий кровотік.

Для вимірювання оксигенації широко застосовують спектрофотометрію ближнього інфрачервоного світла (NIR), що проникає глибше в тканини і дає змогу оцінити глобальну оксигенацію. Використовують пристрої, що випромінюють світло на стінку кишечника або біля неї; це світло проникає та розсіюється, аналізують ступінь зміни кольору відповідно до рівня оксигенації. Цю методику доповнює введення indocyanine green (ICG), що дає змогу детальніше оцінити перфузію. Для застосування цих методик необхідне відповідне доволі дороге обладнання, й тому вони недоступні для більшості клінік. Ця методика лише доповнює візуальне оцінювання, не є самостійною під час прогнозування спроможності анастомозу. Ба більше, немає єдиної класифікації, що характеризувала б ступінь порушень перфузії та визначала б наступну тактику [12].

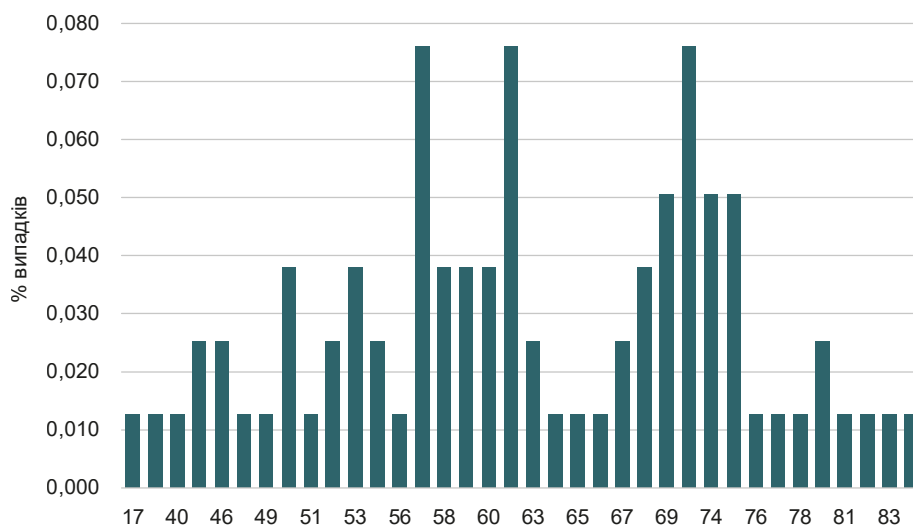


Рис. 1. Захворюваність залежно від віку пацієнтів.

Отже, проблема неспроможності колоректального анастомозу – одна з найскладніших. Особливо це стосується інтраопераційного оцінювання самого анастомозу, відсутності відповідної класифікації змін в анастомозі та пов'язаного з нею алгоритму заходів, спрямованих на запобігання виникненню неспроможності.

### Мета роботи

Проаналізувати стан колоректального анастомозу після лапароскопічної та відкритої резекції сигмоподібної та прямої кишок у хворих на колоректальний рак; розробити градацію патологічних змін анастомозу під час його лапароскопічного й відеоректоскопічного оцінювання.

### Матеріали і методи дослідження

Для оцінювання прямих результатів виконаного оперативного лікування здійснили аналіз хірургічних втручань у 79 хворих на рак верхньої та середньої третини прямої кишки та сигмоподібної кишки, яким було накладено степлерний колоректальний анастомоз. Анастомоз накладали в межах 5–15 см від анусу без виведення протективної ілеостоми. Рандомізацію здійснили шляхом тотальної вибірки.

У дослідження залучали хворих обох статей віком понад 18 років із діагностованим раком прямої чи сигмоподібної кишки II–III стадії захворювання, яким за рішенням онкологічного консилиуму показане хірургічне лікування першим етапом. Ці пацієнти не мали попередньої хіміє- або радіотерапії в анамнезі та надали письмову інформовану згоду на участь. Хворих прооперували радикально з накладанням анастомозу з прямою кишкою.

Критерії виключення – наявність симультованого онкологічного захворювання, необхідність ургентного оперативного втручання з приводу гострої кишкової непрохідності або профузної кишкової кровотечі, локально поширений онкологічний процес, що не дає

змоги виконати радикальне оперативне втручання, складна соматична патологія, загальні протипоказання до планових операцій.

Основна група складалася з 34 (43,04 %) хворих (14 (41,17 %) чоловіків, 20 (58,83 %) жінок). Пацієнтам здійснили лапароскопічну резекцію прямої та сигмоподібної кишок у модифікації клініки (МЛРПСК). Контрольна група – 45 (56,96 %) осіб (24 (53,33 %) чоловіки, 21 (46,67 %) жінка). Цим хворим здійснили класичну відкриту резекцію прямої та сигмоподібної кишок (ВРПСК). Середній вік в основній групі становив  $62,62 \pm 12,27$  року (довірчий інтервал – 58,33; 66,90); в контрольній –  $62,22 \pm 12,36$  року (довірчий інтервал – 58,50; 65,93). Групи однорідні, зіставні за віком ( $p = 0,89$ ), статтю ( $p = 0,29$ ), стадією захворювання ( $p = 0,63$ ).

За даними цього дослідження, найбільша кількість випадків захворювання припадала на вік від 47 до 77 років. Під час детального вивчення структури захворюваності визначили 3 піки: 57, 61 і 73 роки (по 7,6 % від загальної кількості випадків) (рис. 1).

Візуальне оцінювання анастомозу під час відкритих оперативних втручань здійснювали традиційним способом із визначенням лише зовнішніх візуальних характеристик з боку серозної оболонки: виявляли дефекти кольору серози, підтікання патологічної рідини з лінії шва (кров, вміст кишківника), видимість степлерного шва. Виконували також класичну пневмогідропробу шляхом наповнювання дна малого таза фізіологічним розчином, покриваючи анастомоз, та інсуфляції через анальний отвір шприцом Жане повітря в об'ємі до 100 мл. Негативним вважали результат, коли не було пухирців газу, що виділяються з лінії шва. Під час лапароскопічних операцій анастомоз оцінювали, враховуючи і зовнішні, і внутрішні характеристики, а також градацію патологічних змін колоректального анастомозу (ГПЗКА). Для зовнішнього оцінювання здійснювали пневмогідропробу та візуальний огляд зони анастомозу, що описані; для внутрішнього оцінювання застосовували звичайний 10 мм лапароскоп, який вводили в анальний отвір з інсуфляцією  $\text{CO}_2$  на

рівні 6 мм рт. ст., оглядали накладений колоректальний анастомоз зсередини (рис. 2).

Розроблена в клініці МЛРПСК передбачала обов'язкове використання ГПЗКА, за необхідності застосовували методику лапароскопічного підкріплення лінії степлерного шва окремими вузловими серо-серозними вікриловими швами 3/0 (6–10 швів на відстані 4–6 мм один від одного) [13].

## Результати

У 19 (24,05 %) хворих під час інтраопераційного обстеження виявили низку специфічних патологічних змін анастомозу: в основній групі – 11 (32,35 %), у контрольній – 8 (17,78 %) випадків. Структура цих змін наведена на рис. 3.

За результатами обстеження, у 3 пацієнтів основної групи та 1 хворого контрольної під час інтракорпоральної ревізії анастомозу візуалізовані степлерні шви з боку серозної оболонки. Це спричинило необхідність додаткового підкріплення анастомозу за розробленою методикою без накладання превентивної ілеостоми. Ускладнень у післяопераційному періоді не було.

У 2 пацієнтів основної групи під час відеоректоскопії виявили підслизову гематому менше ніж 1/2 обводу лінії анастомозу. Це також спричинило необхідність додаткового підкріплення анастомозу серо-серозними швами. Перевага відеоректоскопії в цьому випадку полягала в тому, що гематому своєчасно ліквідували шляхом прошивання вузловими швами з боку слизової оболонки. Неспроможність КА у цих хворих не зафіксували.

У 4 пацієнтів основної групи та у 7 хворих контрольної виявили ділянки ціанозу на серозній оболонці країв, що анастомозували, до 5 мм завтовшки. Ще у 2 пацієнтів під час оцінювання анастомозу виявили ділянки поєднаних змін кольору слизової та серозної оболонок розмірами до 5 мм завтовшки. Анастомоз підкріплені окремими серозно-серозними швами, ілеостому не накладали. Неспроможність КА у цих хворих не виникла.

В обох групах дослідження летальні випадки не зафіксовані. У всіх 19 пацієнтів не виявили неспроможність анастомозу в післяопераційному періоді; це вказує на дієвість розробленої в клініці ГПЗКА. Втім, в 1 пацієнта контрольної групи, якому не виконали відеоректоскопію на третю добу післяопераційного періоду, спостерігали клініку неспроможності анастомозу. Це зумовило необхідність релапаротомії зі зняттям анастомозу та виведенням кінцевої десцендостоми. Встановили, що причина неспроможності – дефект зшивного апарату з недостатнім укріпленням слизової оболонки; це неможливо виявити під час лише візуального оцінювання ззовні.

На підставі досвіду виконання 34 лапароскопічних і 45 лапаротомних оперативних втручань розробили градацію візуальних змін колоректального анастомозу під час інтракорпорального зовнішнього візуального та відеоректоскопічного оцінювання (табл. 1).

Після оцінювання бали сумували за кожну виявлену ознаку. Залежно від кількості набраних балів розрізняли 4 результати оцінювання сформованого

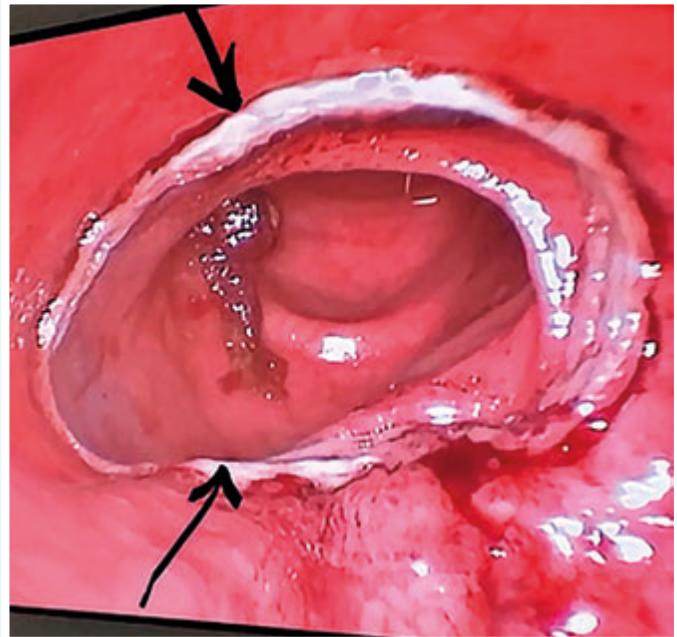


Рис. 2. Відеоендоскопічне оцінювання анастомозу. Лінія анастомозу позначена стрілками.

анастомозу (табл. 2) з визначенням наступної тактики:

– відмінний результат: сума балів – 0, не визначили малі чи великі критерії; додаткові дії з анастомозом не потрібні;

– хороший результат: сума балів становить не більше ніж 2, немає великих критеріїв; необхідне додаткове підкріплення анастомозу окремими швами за методикою клініки;

– сумнівний результат: кількість балів – 3–4, можлива наявність одного великого критерію; необхідне накладання протективної ілеостоми та додаткового підкріплення анастомозу окремими швами за методикою клініки;

– негативний результат: кількість балів – понад 4, виявлено 2 і більше великі критерії; необхідне зняття анастомозу, виведення кінцевої колостоми або рerezекція кінців із формуванням повторного анастомозу, повторним оцінюванням з використанням ГПЗКА.

Якщо визначали хороший результат формування анастомозу (1–2 бали за ГПЗКА), застосовували розроблену в клініці модифікацію [13].

Відмінний результат сформованого анастомозу в дослідженні визначили у 23 (67,65 %) пацієнтів основної та 37 (82,22 %) осіб пацієнтів контрольної групи. Хороший результат зареєстрували в 11 (32,35 %) хворих основної та 8 (17,78 %) пацієнтів контрольної групи (рис. 4). Сумнівний і негативний результат не зафіксували.

Відносно більша кількість випадків із задовільним результатом у групі лапароскопії порівняно з контрольною зумовлена кількістю дефектів, що виявлені під час відеоректоскопії. Це підтверджує, що оцінювання колоректального анастомозу треба здійснювати всебічно, за модифікацією, яка розроблена в клініці.

Середня кількість балів в основній групі становила 0,38 бала (довірчий інтервал – 0,17; 0,59), у групі порів-

Таблиця 1. Градація патологічних змін колоректального анастомозу під час візуального оцінювання

Градація візуальних змін колоректального анастомозу	Під час інтракорпорального зовнішнього візуального оцінювання	Під час відеоректоскопічного оцінювання
Grade 0 («ідеальний» анастомоз)	– відсутність підтікання патологічної рідини (кров, вміст кишківника); – нормальна лінія шва анастомозу (відсутність видимих дефектів зшивання); – фізіологічне забарвлення серозної оболонки кінців, що анастомозують; – негативна пневмогідропроба.	– збережена цілісність лінії анастомозу округлої форми; – відсутність скріпок, що візуалізуються, або дефекту зшивного апарата; – відсутність кровотечі або підслизової гематоми; – фізіологічний (рожевий) рівномірний колір слизової по всій окружності без ціанотичних плям.
Grade I (малі критерії)*	– візуально видимі скріпки (+1 бал); – підтікання крові або іншої патологічної рідини з лінії анастомозу (+1 бал); – бліді плями на серозній оболонці до 5 мм (+1 бал).	– плями або кільця ціанозу слизової анастомозу до 5 мм (+1 бал); – підслизова гематома до 1/2 окружності кінців, що анастомозують (+1 бал).
Grade II (великі критерії):	– позитивна пневмогідропроба або видима неспроможність анастомозу (+2 бали); – прогресування блідого кольору серозної оболонки (+2 бали).	– розходження степлерних швів (+2 бали); – обширна підслизова гематома більше ніж 1/2 окружності кінців, що анастомозують (+2 бали); – активна кровотеча (+2 бали); – велика ділянка ціанозу та нежиттєздатності понад 5 мм у діаметрі (сірі, ціанотичні краї анастомозу) (+2 бали).

\*: малими критеріями вважали також загальні ризики розвитку неспроможності (кишкова непрохідність, велика кількість щільного калового вмісту, старечий вік, низький колоректальний анастомоз, цукровий діабет, неoad'ювантна хімірадіотерапія, мезентеріальний атеросклероз), що дають додатково 1 бал.

Таблиця 2. Рекомендації згідно з інтерпретацією результатів оцінювання анастомозу залежності від кількості балів

Результат	Бали	Тактика
Відмінний	0	Додаткові дії не потрібні (n1 = 23, n2 = 37).
Хороший	1–2	Необхідне додаткове підкріплення анастомозу окремими швами у місцях, що викликають сумнів (n1 = 11, n2 = 8).
Сумнівний	3–4	Необхідне накладання протективної ілеостоми та додаткове підкріплення анастомозу окремими швами.
Негативний	понад 4	Необхідне зняття анастомозу, виведення кінцевої колостоми або рerezекція кінців із формуванням повторного анастомозу.

n1: кількість пацієнтів основної групи; n2: кількість пацієнтів контрольної групи.

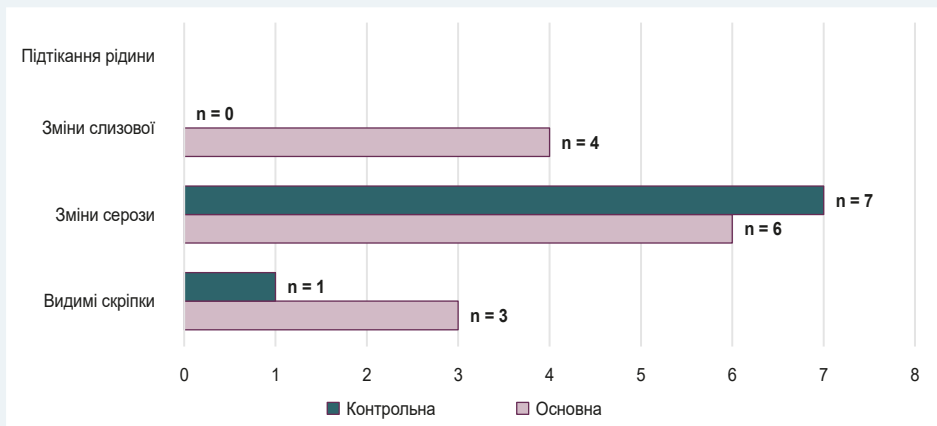


Рис. 3. Структура виявлених ускладнень у групах.

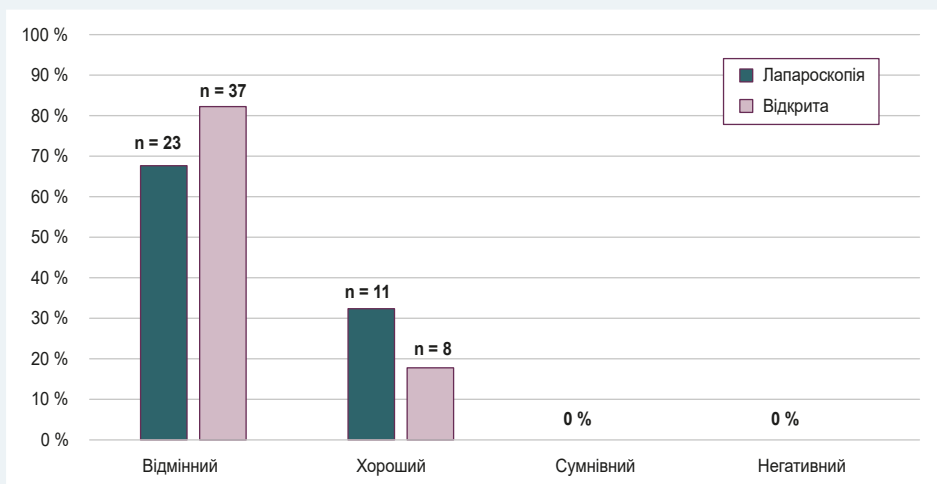


Рис. 4. Розподіл груп за результатами ГПЗКА.



няння – 0,18 бала (довірчий інтервал – 0,06; 0,29). Хоча середня кількість балів в основній групі більша, але статистичної значущості не має ( $U = 884,5$ ;  $p = 0,071$ ). Наявність ускладнень не залежала також від способу оперативного лікування – лапароскопічного чи відкритого ( $p = 0,137$ ).

Отже, використання запропонованої ГПЗКА дало змогу інтраопераційно виявити й усунути дефекти зшивання, ліквідувати гематому, оцінити наявність ішемічних ділянок кінців, що анастомозують, і вжити відповідних заходів.

## Обговорення

Більшість статей щодо дефектів зшивання повідомляють про проблеми безпосередньо зі степлером. Це пов'язано з дефектом ножа степлера або лінією скоб. За даними ретроспективних досліджень [14], частота випадків дефектів зшивання через степлер (дефект шва, неповні кільця резекції, позитивна пневмогідропроба тощо) становить 0,022–2,300 %; статистично вірогідної залежності діаметра степлерів і частоти ускладнень не виявлено. Ці дефекти рідко потребують конверсії, їх легко виправити інтраопераційно. Тому оцінювання лінії анастомозу та раннє виявлення дефектів зшивання – один із головних критеріїв оцінювання анастомозу за нашою градацією [13].

Оцінювання перфузії лінії анастомозу за кольором серозної або слизової оболонки – другий головний критерій. Зважаючи на недоступність для більшості клінік методики оцінювання перфузії за допомогою ЛДФ, NIR або ICG, найпоширенішим є метод візуального визначення кольору кінців кишкової трубки, що анастомозують. Деякі автори [11] стверджують, що в разі циркулярної ішемії лінії шва менше ніж на 30,00 % ризик неспроможності підвищується майже вчетверо ( $p = 0,023$ ) порівняно з анастомозом без видимих ділянок ішемії.

Використання запропонованої методики дає змогу комплексно оцінити внутрішні та зовнішні стінки анастомозу, виявити проблемні ділянки, а також визначає наступну тактику без використання дорогого обладнання.

Кровотечу або підслизову гематому лінії анастомозу виявляють майже у 5,0 % пацієнтів [15]. Найчастіше це ускладнення виникає в разі потраплення мезоколон та її судин у лінію шва. Таке ускладнення може призвести до збільшення інтраопераційної крововтрати та виникнення анемії в постопераційному періоді, що спричиняє зниження оксигенації тканин і підвищує ризик неспроможності. Значущі кровотечі, що потребують реоперації та зняття анастомозу, трапляються вкрай рідко. Запропонована градація дає чіткі рекомендації в разі виявлення підслизової гематоми або кровотечі з лінії анастомозу, дає змогу запобігти неспроможності колоректального анастомозу.

Застосування додаткових методів оцінювання накладеного анастомозу трудомістке, але має особливе значення для виявлення патологічних змін колоректального анастомозу.

## Висновки

1. Градація патологічних змін колоректального анастомозу має бути комплексною, з оцінюванням не тільки зовнішніх, але і внутрішніх характеристик із використанням відеоректоскопії, сприяє зменшенню ризику виникнення неспроможності колоректального анастомозу.

2. Середня кількість балів у разі поєднання лапароскопічного та відеоректоскопічного оцінювання вища, ніж для тільки лапароскопічного, проте статистичної значущості не досягає ( $U = 884,5$ ;  $p = 0,071$ ). Отже, можна використовувати запроповану систему градації під час лапароскопії та в відкритій хірургії з однаковими результатами.

3. Немає статистично значущої різниці за кількістю виявлених ускладнень з боку анастомозу між відкритою та лапароскопічною резекцією сигмоподібної чи прямої кишки ( $p = 0,137$ ).

## Фінансування

Дослідження виконане в рамках НДР Запорізького державного медичного університету: «Хірургічні (відкриті, лапароскопічні втручання) та ендоскопічні методи лікування захворювань органів черевної порожнини, стравоходу з розробкою і впровадженням нових способів та використанням ендосонаграфічних, ендоваскулярних технологій з оцінкою якості життя», № держреєстрації 0117U006964.

**Конфлікт інтересів:** відсутній.

**Conflicts of interest:** authors have no conflict of interest to declare.

Надійшла до редакції / Received: 03.05.2022

Після доопрацювання / Revised: 16.06.2022

Прийнято до друку / Accepted: 22.06.2022

## Відомості про авторів:

Клименко А. В., д-р мед. наук, професор, зав. каф. факультетської хірургії, Запорізький державний медичний університет, Україна.

ORCID ID: [0000-0002-8502-0769](https://orcid.org/0000-0002-8502-0769)

Клименко В. М., д-р мед. наук, професор каф. госпітальної хірургії, Запорізький державний медичний університет, Україна.

ORCID ID: [0000-0003-4248-8895](https://orcid.org/0000-0003-4248-8895)

Кононенко І. Є., аспірант каф. факультетської хірургії, Запорізький державний медичний університет, Україна.

ORCID ID: [0000-0003-2392-4751](https://orcid.org/0000-0003-2392-4751)

## Information about authors:

Klymenko A. V., MD, PhD, DSc, Professor, Head of the Department of Faculty Surgery, Zaporizhzhia State Medical University, Ukraine.

Klymenko V. M., MD, PhD, DSc, Professor of the Department of Hospital Surgery, Zaporizhzhia State Medical University, Ukraine.

Kononenko I. Ye., MD, Postgraduate Student of the Department of Faculty Surgery, Zaporizhzhia State Medical University, Ukraine.

## Список літератури

- [1] Open Versus Laparoscopic Versus Robotic Versus Transanal Mesorectal Excision for Rectal Cancer: A Systematic Review and Network Meta-analysis / C. Simillits, N. Lal, S. N. Thoukididou et al. *Annals of Surgery*. 2019. Vol. 270, Iss. 1. P. 59-68. <https://doi.org/10.1097/SLA.0000000000003227>
- [2] Impact of tumor location and variables associated with overall survival in patients with colorectal cancer: A mayo clinic colon and rectal cancer registry study / C. B. Wang, F. Shahjehan, A. Merchea et al. *Frontiers in Oncology*. 2019. Vol. 9. [Frontiers Media S.A. https://doi.org/10.3389/fonc.2019.00076](https://doi.org/10.3389/fonc.2019.00076)

- [3] Influence of Anastomotic Leak After Elective Colorectal Cancer Resection on Survival and Local Recurrence: A Propensity Score Analysis / M. S. Zimmermann, U. Wellner, T. Laubert et al. *Diseases of the colon and rectum*. 2019. Vol. 62, Iss. 3. P. 286-293. <https://doi.org/10.1097/DCR.0000000000001287>
- [4] Risk of anastomotic leakage with non-steroidal anti-inflammatory drugs in colorectal surgery / K. J. Gorissen, D. Benning, T. Berghmans et al. *The British journal of surgery*. 2012. Vol. 99, Iss. 5. P. 721-727. <https://doi.org/10.1002/bjs.8691>
- [5] Shao Q, Lin G. Surgical skills in the prevention of anastomotic leakage after rectal neoplasm surgery. *Zhonghua Wei Chang Wai Ke Za Zhi = Chinese Journal of Gastrointestinal Surgery*. 2018. Vol. 21, Iss. 4. P. 399-403.
- [6] Influence of multiple stapler firings used for rectal division on colorectal anastomotic leak rate / T. Braunschmid, N. Hartig, L. Baumann et al. *Surgical Endoscopy*. 2017. Vol. 31, Iss. 12. P. 5318-5326. <https://doi.org/10.1007/s00464-017-5611-0>
- [7] Belalla D., Kaçani N., Gjata A. Risk of acute anastomotic leakage after preoperative radiotherapy in rectal cancer. *Journal of Acute Disease*. 2016. Vol. 5, Iss. 6. P. 462-465. <https://doi.org/10.1016/j.joad.2016.08.018>
- [8] Kim S., Jung S. H., Kim J. H. Ileostomy versus fecal diversion device to protect anastomosis after rectal surgery: a randomized clinical trial. *International journal of colorectal disease*. 2019. Vol. 34, Iss. 5. P. 811-819. <https://doi.org/10.1007/s00384-019-03255-9>
- [9] Applications of indocyanine green-enhanced fluorescence in laparoscopic colorectal resections / C. Santi, L. Casali, C. Franzini et al. *Updates in surgery*. 2019. Vol. 71, Iss. 1. P. 83-88. <https://doi.org/10.1007/s13304-018-00609-w>
- [10] The problem of colorectal anastomosis safety / M. Kryzauskas, E. Poskus, A. Dulskas et al. *Medicine*. 2020. Vol. 99, Iss. 2. e18560. <https://doi.org/10.1097/MD.00000000000018560>
- [11] An endoscopic mucosal grading system is predictive of leak in stapled rectal anastomoses / S. Sujatha-Bhaskar, M. D. Jafari, M. Hanna et al. *Surgical endoscopy*. 2018. Vol. 32, Iss. 4. P. 1769-1775. <https://doi.org/10.1007/s00464-017-5860-y>
- [12] Rutegård M., Rutegård J. Anastomotic leakage in rectal cancer surgery: The role of blood perfusion. *World journal of gastrointestinal surgery*. 2015. Vol. 7, Iss. 11. P. 289-292. <https://doi.org/10.4240/wjgs.v7.i11.289>
- [13] Клименко А. В., Кононенко І. Є. Попередження неспроможності колоректального анастомозу. *Харківська хірургічна школа*. 2019. № 5-6. С. 21-25. <https://doi.org/10.37699/2308-7005.5-6.2019.04>
- [14] Makanyengo S. O., Thiruchelvam D. Literature Review on the Incidence of Primary Stapler Malfunction. *Surgical Innovation*. 2020. Vol. 27, Iss. 2. P. 229-234. <https://doi.org/10.1177/1553350619889274>
- [15] Umanskiy K., Hyman N. Anastomotic Complications. *The ASCRS Manual of Colon and Rectal Surgery* / eds. : S. Steele, T. Hull, N. Hyman et al. Springer, Cham. 2019. [https://doi.org/10.1007/978-3-030-01165-9\\_10](https://doi.org/10.1007/978-3-030-01165-9_10)
- [7] Belalla, D., Kaçani, N., & Gjata, A. (2016). Risk of acute anastomotic leakage after preoperative radiotherapy in rectal cancer. *Journal of Acute Disease*, 5(6), 462-465. <https://doi.org/10.1016/j.joad.2016.08.018>
- [8] Kim, S., Jung, S. H., & Kim, J. H. (2019). Ileostomy versus fecal diversion device to protect anastomosis after rectal surgery: a randomized clinical trial. *International journal of colorectal disease*, 34(5), 811-819. <https://doi.org/10.1007/s00384-019-03255-9>
- [9] Santi, C., Casali, L., Franzini, C., Rollo, A., & Violi, V. (2019). Applications of indocyanine green-enhanced fluorescence in laparoscopic colorectal resections. *Updates in surgery*, 71(1), 83-88. <https://doi.org/10.1007/s13304-018-00609-w>
- [10] Kryzauskas, M., Poskus, E., Dulskas, A., Bausys, A., Jakubauskas, M., Imbrasaitė, U., Makunaitė, G., Kuliavas, J., Bausys, R., Stratilaitovas, E., Strupas, K., & Poskus, T. (2020). The problem of colorectal anastomosis safety. *Medicine*, 99(2), e18560. <https://doi.org/10.1097/MD.00000000000018560>
- [11] Sujatha-Bhaskar, S., Jafari, M. D., Hanna, M., Koh, C. Y., Inaba, C. S., Mills, S. D., Carmichael, J. C., Nguyen, N. T., Stamos, M. J., & Pigazzi, A. (2018). An endoscopic mucosal grading system is predictive of leak in stapled rectal anastomoses. *Surgical endoscopy*, 32(4), 1769-1775. <https://doi.org/10.1007/s00464-017-5860-y>
- [12] Rutegård, M., & Rutegård, J. (2015). Anastomotic leakage in rectal cancer surgery: The role of blood perfusion. *World journal of gastrointestinal surgery*, 7(11), 289-292. <https://doi.org/10.4240/wjgs.v7.i11.289>
- [13] Klymenko, A. V., & Kononenko, I. E. (2019). Попередження неспроможності колоректального анастомозу [Prevention of colorectal anastomotic leak]. *Харківська хірургічна школа*, (5-6), 21-25. [in Ukrainian]. <https://doi.org/10.37699/2308-7005.5-6.2019.04>
- [14] Makanyengo, S. O., & Thiruchelvam, D. (2020). Literature Review on the Incidence of Primary Stapler Malfunction. *Surgical innovation*, 27(2), 229-234. <https://doi.org/10.1177/1553350619889274>
- [15] Umanskiy, K., Hyman, N. (2019). Anastomotic Complications. In Steele, S., Hull, T., Hyman, N., Maykel, J., Read, T., Whitlow, C. (eds) *The ASCRS Manual of Colon and Rectal Surgery*. Springer, Cham. [https://doi.org/10.1007/978-3-030-01165-9\\_10](https://doi.org/10.1007/978-3-030-01165-9_10)

## References

- [1] Simillis, C., Lal, N., Thoukididou, S. N., Kontovounisios, C., Smith, J. J., Hompes, R., Adamina, M., & Tekkis, P. P. (2019). Open Versus Laparoscopic Versus Robotic Versus Transanal Mesorectal Excision for Rectal Cancer: A Systematic Review and Network Meta-analysis. *Annals of surgery*, 270(1), 59-68. <https://doi.org/10.1097/SLA.0000000000003227>
- [2] Wang, C. B., Shahjehan, F., Merchea, A., Li, Z., Bekaii-Saab, T. S., Grothey, A., Colibaseanu, D. T., & Kasi, P. M. (2019). Impact of Tumor Location and Variables Associated With Overall Survival in Patients With Colorectal Cancer: A Mayo Clinic Colon and Rectal Cancer Registry Study. *Frontiers in oncology*, 9, 76. <https://doi.org/10.3389/fonc.2019.00076>
- [3] Zimmermann, M. S., Wellner, U., Laubert, T., Ellebrecht, D. B., Bruch, H. P., Keck, T., Schloricke, E., & Benecke, C. R. (2019). Influence of Anastomotic Leak After Elective Colorectal Cancer Resection on Survival and Local Recurrence: A Propensity Score Analysis. *Diseases of the colon and rectum*, 62(3), 286-293. <https://doi.org/10.1097/DCR.0000000000001287>
- [4] Gorissen, K. J., Benning, D., Berghmans, T., Snoeijs, M. G., Sosef, M. N., Hulst, K. W., & Luyer, M. D. (2012). Risk of anastomotic leakage with non-steroidal anti-inflammatory drugs in colorectal surgery. *The British journal of surgery*, 99(5), 721-727. <https://doi.org/10.1002/bjs.8691>
- [5] Shao, Q., & Lin, G. (2018). Surgical skills in the prevention of anastomotic leakage after rectal neoplasm surgery. *Zhonghua Wei Chang Wai Ke Za Zhi = Chinese Journal of Gastrointestinal Surgery*, 21(4), 399-403.
- [6] Braunschmid, T., Hartig, N., Baumann, L., Dauser, B., & Herbst, F. (2017). Influence of multiple stapler firings used for rectal division on colorectal anastomotic leak rate. *Surgical Endoscopy*, 31(12), 5318-5326. <https://doi.org/10.1007/s00464-017-5611-0>

# The level of antimicrobial peptides in different clinical forms of urinary tract infections in children

H. O. Lezhenko  \*A,E,F, N. A. Zakharchenko  B-D

Zaporizhzhia State Medical University, Ukraine

A – research concept and design; B – collection and/or assembly of data; C – data analysis and interpretation; D – writing the article; E – critical revision of the article; F – final approval of the article

**The aim.** To study the content of antimicrobial peptides in the serum of children with urinary tract infections depending on the clinical form of the disease and to establish their pathogenetic role in the development of various clinical forms of pathology.

**Materials and methods.** The study groups consisted of 84 children (mean age –  $10.0 \pm 1.3$  years). The main group was divided into subgroups: the first subgroup – 17 children with acute pyelonephritis, the second subgroup – 21 patients with chronic pyelonephritis, the third subgroup – 16 patients with acute cystitis, the fourth subgroup – 10 patients with unspecified urinary tract infections. The control group consisted of 20 relatively healthy children. The study of the content of cathelicidin, hepcidin and lactoferrin was performed by enzyme-linked immunosorbent assay.

**Results.** The development of urinary tract infection was accompanied by a statistically significant increase in the content of cathelicidin ( $P < 0.05$ ). The highest level of serum cathelicidin was registered in children of the first ( $P < 0.05$ ) and third subgroups ( $P < 0.05$ ). In the other two subgroups, the level of LL-37 had only a trend towards increasing ( $P > 0.05$ ). The level of hepcidin in the main study group was statistically lower than in the control group ( $P < 0.05$ ).

The development of chronic pyelonephritis and acute cystitis occurred amid a statistically significant decrease in hepcidin levels by 2.5 and 1.7 times ( $P < 0.01$  and  $P < 0.05$ , respectively). The level of lactoferrin in the general group was within the control group figures ( $P > 0.05$ ), however, there was a statistically significant decrease in serum lactoferrin in a subgroup of children with unspecified urinary tract infections ( $P < 0.05$ ).

We determined a relationship between hepcidin and lactoferrin levels in the investigated groups and found a clear direct relationship in a subgroup of children diagnosed with chronic pyelonephritis ( $r = 0.58$ ,  $P < 0.01$ ).

**Conclusions.** Each nosological form of urinary tract infection has its own configuration of antimicrobial peptides. The analysis of the relationship between hepcidin and lactoferrin, the antimicrobial peptides that limit the access of the pathogens to serum iron, indicates the synchronization of the body's defense mechanisms aimed at eliminating the pathogen.

## Key words:

children, urinary tract infection, antimicrobial peptides, cathelicidin, hepcidin, lactoferrin.

## Pathologia

2022; 19 (2), 123-127

## \*E-mail:

genalezh@gmail.com

## Рівень антимікробних пептидів при різних клінічних формах інфекцій сечовидільної системи у дітей

Г. О. Леженко, Н. А. Захарченко

**Мета роботи** – дослідити вміст антимікробних пептидів у сироватці крові дітей, хворих на інфекції сечовидільної системи, залежно від клінічної форми захворювання, а також встановити їхню патогенетичну роль у розвитку різних клінічних форм патології.

**Матеріали та методи.** У дослідження залучили 84 дитини (середній вік –  $10,0 \pm 1,3$  року). Основну групу поділили на підгрупи: 1 – 17 хворих на гострий пієлонефрит; 2 – 21 пацієнт із хронічним пієлонефритом; 3 – 16 дітей, хворих на гострий цистит; 4 – 10 осіб із неуточненими інфекціями сечовидільної системи. Контрольну групу склали 20 умовно здорових дітей. Вміст кателіцидину, гепсидину та лактоферину в сироватці крові пацієнтів, залучених у дослідження, вивчали методом імуноферментного аналізу за допомогою комерційних наборів.

**Результати.** Виникнення інфекцій сечовидільної системи супроводжувалося статистично значущим збільшенням вмісту кателіцидину ( $p < 0,05$ ). Найвищий рівень сироваткового кателіцидину зареєстрували в дітей першої ( $p < 0,05$ ) і третьої підгруп ( $p < 0,05$ ). У двох інших підгрупах рівень LL-37 мав лише тенденцію до зростання ( $p > 0,05$ ). Рівень гепсидину в основній групі дослідження статистично нижчий за показник контрольної групи ( $p < 0,05$ ).

Розвиток хронічного пієлонефриту та гострого циститу визначали на тлі статистично значущого зниження рівня гепсидину в 2,5 та 1,7 рази ( $p < 0,01$  і  $p < 0,05$  відповідно). Рівень лактоферину в сироватці крові дітей з основної групи відповідав показникам групи контролю ( $p > 0,05$ ), але виявили статистично значуще зниження рівня сироваткового лактоферину в підгрупі дітей, хворих на неуточнені інфекції сечовидільної системи ( $p < 0,05$ ).

Встановили взаємозв'язок між рівнями гепсидину та лактоферину в підгрупах обстежених дітей. Виявили чітку пряму залежність у підгрупі дітей із діагностованим хронічним пієлонефритом ( $r = 0,58$ ,  $p < 0,01$ ).

**Висновки.** Кожній нозологічній формі інфекції сечовидільних шляхів притаманна своя конфігурація вмісту антимікробних пептидів. Аналіз взаємозв'язку між гепсидином і лактоферином, тобто антимікробними пептидами, що обмежують доступ патогенів до сироваткового заліза, вказує на синхронізацію захисних механізмів організму, спрямовану на елімінацію збудника.

## Ключові слова:

діти, інфекція сечовидільної системи, антимікробні пептиди, кателіцидин, гепсидин, лактоферин.

## Патологія. 2022.

Т. 19, № 2(55).  
С. 123-127

The problem of urinary tract infections (UTIs) in children, despite the progressive development of science, remains relevant. Among the bacterial diseases of pediatric patients, UTIs occupy a leading position [5] and, according to data [4], accounts for 5 % to 14 % of all visits to the pediatrician and has a clear gender orientation. Thus, in girls, inflammation of the urinary system is more common and is up to 7 years – 7.8 %, and up to 16 years – 11.3 %, while in boys – 1.7 % and 3.6 %, respectively. The high frequency of recurrences, which is 30–50 %, causes some embarrassment [13].

Usually, the recurrent episode of the disease is caused by the same strain of the bacterium as the primary, i. e. pathogenic microorganism persists in the host, despite etiologic therapy [14]. Combined with rapidly increasing antibiotic resistance, a significant problem in the treatment of infection in the future is growing, which encourages the search for alternative treatments and/or protection of the body.

The innate immune system plays an important role in protecting the urinary tract from infections, both directly and by activating the adaptive immune system. Compared to the adaptive, the innate immune system has a faster response to the penetration of microbial agents [5]. Local defense mechanisms such as the bladder wall and uroepithelium are also important in limiting the attachment and penetration of pathogens [13].

Antimicrobial peptides (AMPs) are a significant component of the innate immune system, produced by immune cells and expressed by epithelial cells throughout the body. These are short, positively charged oligopeptides that have a variety of structures and functions [2]. They provide instant protection due to their antimicrobial activity against a wide range of pathogens, as well as promote immunomodulation or alternative effects on the pathogens [14]. Although AMPs are quite common in the human body, they are quite limited in the urinary tract and the kidneys. Spencer J. D. et al. (2013) in their work indicates that the antimicrobial peptides described in the urinary tract include defensins, cathelicidin (LL-37), hepcidin and ribonuclease 7 as well as proteins that have antimicrobial properties – Tamma–Horsfall protein, lactoferrin and a leukocyte secretory proteinase inhibitor. Bacteria, in turn, have already developed mechanisms to counteract the antimicrobial effect of endogenous antibiotics, but resistance to these AMPs is still ineffective [14].

All of the above was the motive that prompted us to conduct this study.

## Aim

To study the content of antimicrobial peptides in the serum of children with urinary tract infections depending on the clinical form of the disease and to establish their pathogenetic role in the development of various clinical forms of pathology.

## Materials and methods

Our study included 84 children aged 6 to 14 years (mean age  $10.0 \pm 1.3$ ), who were hospitalized in the Zaporizhzhia

Regional Children's Clinical Hospital during 2018–2020. The main study group consisted of 64 children with primary urinary tract infections. Patients with urinary tract abnormalities, as well as patients who started antibacterial therapy before the study, were excluded from the study. The division of children into groups took place in accordance with the classification and taking into account the criteria for the diagnosis of UTI in accordance with EUA guidelines, 2021 (level of evidence 1, 2) [8] and in accordance with the order of the Ministry of Health of Ukraine No. 627 from 03.11.2008 [18].

The main group (children) was divided into four subgroups: the first included 17 children with acute pyelonephritis, the second – 21 patients with chronic pyelonephritis, the third – 16 patients with acute cystitis, the fourth – 10 patients with urinary tract infections unspecified. The control group included 20 relatively healthy children, representative by sex and age, without signs of inflammation of the urinary system.

The study of the content of cathelicidin, hepcidin and lactoferrin in the serum of patients included in the study was performed by enzyme-linked immunosorbent assay (ELISA) using commercial kits Hycult Biotech, LL-37, Human, ELISA (Netherlands), Hepcidin-25 (human) (H – 8r, pl) Enzyme Immunoassay Kit: Extraction Free, (USA) and Human LTF/LF (Lactoferrin) ELISA Kit, Elabscience, (USA), respectively. The studies were conducted on the basis of the Training Medical and Laboratory Center of the Zaporizhzhia State Medical University (the Head is professor A. V. Abramov).

The obtained results were processed by the method of variation statistics using statistical packages EXCEL and Statistica 13.0 (StatSoftInc., No. JPZ8041382130ARCN10-J). The method of correlation analysis with the calculation of Spearman's rank correlation coefficient was applied. The non-parametric Mann–Whitney test (U) was used to assess differences in performance. Differences were considered significant at  $P < 0.05$ .

All human studies complied with the ethical standards of the Institutional and National Research Committee and the 1964 Declaration of Helsinki and its subsequent amendments or comparable ethical standards. Informed consent was obtained from all individual participants included in the study. A complete set of data on children, their parents and physicians confirming the results of this study was not publicly available due to limited initial ethics approvals.

## Results

The results of the study, which consisted in determining the levels of cathelicidin, hepcidin and lactoferrin in the serum of children with urinary tract infections depending on the form of the disease, are shown in *Table 1*.

As can be seen from the data shown in *Table 1*, the development of urinary tract infection was accompanied by a statistically significant increase in the content of cathelicidin ( $P < 0.05$ ) in the serum of the patients under our supervision. At the same time, our attention was drawn to the rather high coefficient of variability of the indicator studied in the main group, which indicated

**Table 1.** The content of LL-37, hepcidin and lactoferrin in the serum of the children with urinary tract infections who were under observation

Indicator, units of measurement	Control group, n = 20	Main group, n = 64	Subgroup 1, n = 17	Subgroup 2, n = 21	Subgroup 3, n = 16	Subgroup 4, n = 10
LL-37, ng/ml	1.34 (1.18; 1.66)	1.65 (1.33; 2.03)*	1.84 (1.52; 2.35)*	1.58 (1.31; 1.90)	1.9 (1.35; 2.19)*	1.64 (1.3; 1.73)
cV, %	8.3	43.7				
Hepcidin, ng/ml	17.3 (7.4; 23.4)	11.3 (5.5; 21.0)*	16.2 (7.6; 22.4)	6.8 (3.0; 12.7)**	9.9 (5.3; 16.4)*	20.95 (5.5; 23.4)
cV, %	62.7	80.9				
Lactoferrin, ng/ml	10.93 (8.90; 11.4)	9.1 (6.5; 11.6)	9.7 (6.8; 11.9)	10.3 (7.7; 11.2)	8.6 (6.3; 11.7)	6.4 (4.5; 9.9)*
cV, %	20.4	40.8				

\*:  $P < 0.05$ , the significance of the difference compared to the control group; \*\*:  $P < 0.01$ , the significance of the difference compared to the control group.

the heterogeneity of the group. In our opinion, this was primarily due to the different location of the lesion and the duration of the process. Therefore, further analysis of the content of cathelicidin in the serum was performed taking into account the clinical form of the disease. As can be seen from the data in *Table 1*, the highest level of serum cathelicidin was registered in children of the first and third subgroups, i. e. in children with acute pyelonephritis ( $P < 0.05$ ) and acute cystitis ( $P < 0.05$ ). In the other two subgroups, the level of LL-37 had only a trend towards increasing ( $P > 0.05$ ).

Another picture was found in the study of the level of hepcidin in the serum of children with inflammatory diseases of the urinary system. As can be seen from *Table 1*, the level of hepcidin in the main group of the study was statistically lower than in the control group ( $P < 0.05$ ), which according to O. E. Abaturon et al. (2018) is associated with a high risk of infection. Against this background, high indicators of the coefficient of variability attracted attention – a feature that was studied in the main group and, in contrast to the previous indicator, in the control group. The discovered fact emphasized the role of hepcidin in many processes in the body and its significant biological role. Accordingly, we analyzed its content in the serum of children taking into account the clinical form of UTI, and found a fundamentally different picture. We found a downward trend in the indicator studied. Thus, the development of chronic pyelonephritis and acute cystitis occurred against the background of a statistically significant decrease in hepcidin levels by 2.5 and 1.7 times ( $P < 0.01$  and  $P < 0.05$ , respectively). In the other two subgroups, the level of the specified antimicrobial peptide in the serum of children under our supervision did not differ significantly from the control group.

The next step in our work was to analyze the data obtained on the content of lactoferrin in the serum of children who were included in the study. As can be seen from *Table 1*, the level of lactoferrin in the serum of children who were included in the general group was within the control group figures ( $P > 0.05$ ). However, the coefficient of variability indicated certain heterogeneity of the group. The analysis of lactoferrin content taking into account the clinical form of the pathology revealed that this was due to a statistically significant decrease in the level of serum lactoferrin in a subgroup of children with unspecified UTIs ( $P < 0.05$ ).

Then we determined the relationship between hepcidin and lactoferrin levels in the subgroups of children studied. The analysis of the relationship between these AMPs showed its absence in the first subgroup of children ( $r = 0.13$ ,  $P > 0.05$ ), the presence of inverse interdepend-

ence, although weak, in the third and fourth subgroups ( $r = -0.38$ ,  $P < 0.05$  and  $r = -0.37$ ,  $P < 0.05$ , respectively) and the presence of a clear direct relationship in a subgroup of children diagnosed with chronic pyelonephritis ( $r = 0.58$ ,  $P < 0.01$ ).

## Discussion

Antimicrobial peptides occupy a leading position in the chain of non-specific mechanisms of the innate immune system. It has been proven that some AMPs have a level of antibacterial activity that exceeds antibacterial drugs due to instantaneous synthesis in response to pathogen expansion and a wide range of action [9]. Therefore, research aimed at studying AMP is relevant and promising in the areas of disclosure of pathogenetic mechanisms of infectious pathology and the development of new therapeutic measures.

The study emphasized that the development of bacterial inflammatory processes in the urinary tract occurs against the background of different changes in the content of AMP in the serum of sick children.

The world literature in most sources describes a significant increase in the level of cathelicidin in the serum of the patients with urinary tract infections [3, 10, 12]. Thus, according to I. H. Babikir et al. (2018), the highest level of cathelicidin was observed in the patients with upper UTI (i. e. pyelonephritis). The data of our work also confirm this. We found that the development of acute inflammatory processes in the urinary tract, primarily topically localized, leads to a significant increase in the level of LL-37. The growth pattern of LL-37 is aimed at inactivating the bacterial agent. Today, this peptide is considered the main biologically active antimicrobial peptide, especially if we take into account its direct microbicidal, immunomodulatory and antibiofilm activity [1]. The antibiotic activity of LL-37 is indicated by J. Krahulec et al. (2010), Y. Kai-Larsen et al. (2010). The authors showed that LL-37 has an inhibitory effect on *E. coli* biofilms due to the interaction of AMP with CsgA – the main subunit of fimbriae. Due to the binding of LL-37 to monomeric CsgAAMP inhibits polymerization and, consequently, reduces the formation of biofilms [10].

Patients with unspecified urinary tract infection and chronic pyelonephritis did not increase its content, which is possible, and was a factor in promoting the transformation and chronicity of the process. In favor of this assumption, it is evidenced by the knowledge that an important effect of LL-37 is antibiofilm activity [1], which is a factor that prevents chronicity. However, this conclusion needs further study.

Hepcidin is a small peptide belonging to the defensin family, also known as hepatic antimicrobial peptide-1 (LEAP-1), produced in the liver and excreted into the urine. [16]. Despite the fact that the liver is the main site of synthesis of hepcidin [7], its expression should not be underestimated in peripheral organs, and especially in the kidneys. Daher R. et al. (2019) in their in vitro study confirmed the bacteriostatic activity of renal hepcidin against uropathogenic *Escherichia coli*. Also, the authors found that uropathogenic *E. coli* has a reversible effect on renal hepcidin and weakens its effect. Based on the above data and in accordance with our results, we can assume that the lack of increase in the level of hepcidin or its quantitative insufficiency is a leading factor that allows to start a bacterial inflammatory process in the urinary tract. This assumption is supported by the knowledge that hepcidin has a broad-spectrum antimicrobial action and plays an important role in iron homeostasis. Thus, R. Daher, Z. Karim (2017) in their work showed that hepcidin not only has a direct bacteriostatic effect on uropathogenic *E. coli*, but also effectively stimulates several host kidney protection systems due to the fact that it promotes the mobilization of iron and its accumulation including in the epithelial cells of the kidneys [6]. Against this background, insufficient activity of the specified AMP or its quantitative insufficiency leads to free access to serum iron of pathogens that use iron for life and reproduction, and ultimately contributed to the development and chronicity of UTIs. At the same time, J. Yan et al. (2019) in their work describes the increased level of hepcidin in the serum of children with UTIs, but it should be noted that the average age of patients in this study did not exceed 3 years, whereas in our study it was  $10.0 \pm 1.3$  years [17].

Lactoferrin, like hepcidin, is a protein that is involved in limiting the availability of iron by chelation. It is a protective AMP (glycoprotein), which is an important part of the innate protection of the host, which demonstrates antimicrobial, anti-inflammatory, antioxidant and immunomodulatory properties [15]. Lactoferrin has a direct antimicrobial effect due to damage to the membrane of pathogenic cells, and also affects the growth of bacteria by eliminating iron from free access for bacterial pathogens [16]. Against the background of the above, we observed no statistically significant changes in the serum of children with UTIs, except for one subgroup, i. e. in children diagnosed with unspecified UTIs, where we observed a statistically significant decrease in its content. Thus, the development of both acute and chronic inflammatory bacterial process in the urinary tract in the most groups of children under our supervision, occurred against the background of the intact of the specified antimicrobial peptide. Therefore, we observed a lack of activation of the body's protective response aimed at reducing access to ferric iron, which is necessary for pathogens to live and reproduce. In addition, D. Kell et al. (2020) in his work describes that lactoferrin under certain conditions can be used by bacteria in order to obtain ferric iron from it [11].

Given that hepcidin and lactoferrin are the proteins involved in iron restriction, we decided to determine the relationship between hepcidin and lactoferrin levels in the subgroups of children studied. Thus, according to the results of the comparisons, it is possible to say that each nosological form of UTIs has its own configuration

of antimicrobial peptides, but the general feature is the lack of reaction to increase the synthesis of certain AMP, or its inhibition, which obviously serves as a basis for pathology.

## Conclusions

1. Each nosological form of urinary tract infection has its own configuration of antimicrobial peptides, but the general feature is the lack of response to increase the synthesis of certain AMP, or its inhibition, which, apparently, is a certain basis for the development of pathology.

2. The analysis of the relationship between hepcidin and lactoferrin, i. e. antimicrobial peptides that limit the access of pathogens to serum iron, showed its absence in children with acute pyelonephritis ( $r = 0.13$ ,  $P > 0.05$ ), the presence of a weak inverse relationship in children with acute cystitis and unspecified urinary tract infection ( $r = -0.38$ ,  $P < 0.05$  and  $r = -0.37$ ,  $P < 0.05$ , respectively), and clear direct relationship in children diagnosed with chronic pyelonephritis ( $r = 0.58$ ,  $P < 0.01$ ), which indicates the synchronization of the body's defense mechanisms, aimed at eliminating the pathogen.

**Prospects for further research.** It should be noted that the study needs further follow-up to obtain additional data on the functioning of the mechanisms of the innate immune system in children with urinary tract infections and the identification of the factors that contribute to the chronicity of the pathology.

## Funding

The work was carried within the framework of Zaporizhzhia State Medical University "Forecasting the course of the most common inflammatory diseases of childhood", state registration No. 0121U107520.

**Conflicts of interest:** authors have no conflict of interest to declare.  
**Конфлікт інтересів:** відсутній.

Надійшла до редакції / Received: 16.05.2022  
Після доопрацювання / Revised: 25.05.2022  
Прийнято до друку / Accepted: 17.06.2022

## Information about authors:

Lezhenko H. O., MD, PhD, DSc, Head of the Department of Hospital Pediatrics, Zaporizhzhia State Medical University, Ukraine.

ORCID ID: [0000-0003-0851-4586](https://orcid.org/0000-0003-0851-4586)

Zakharchenko N. A., MD, PhD Student of the Department of Hospital Pediatrics, Zaporizhzhia State Medical University, Ukraine.

ORCID ID: [0000-0002-3956-8571](https://orcid.org/0000-0002-3956-8571)

## Відомості про авторів:

Леженко Г. О., д-р мед. наук, професор, зав. каф. госпітальної педіатрії, Запорізький державний медичний університет, Україна.

Захарченко Н. А., PhD аспірант каф. госпітальної педіатрії, Запорізький державний медичний університет, Україна.

## References

[1] Abaturov, A. E., Kryuchko, T. A., Lezhenko, G. A., & Zavgorodnyaya, N. Yu. (2018). *Antimikrobnye peptidy i proteiny respiratornogo*

- trakta, diagnosticheskaya znachimost' i terapevticheskie vozmozhnosti [Antimicrobial peptides and proteins of the respiratory tract, diagnostic significance and therapeutic possibilities]. Khar'kov: Planeta-Print. [in Russian].
- [2] Ahmed, A., Siman-Tov, G., Hall, G., Bhalla, N., & Narayanan, A. (2019). Human Antimicrobial Peptides as Therapeutics for Viral Infections. *Viruses*, 11(8), 704. <https://doi.org/10.3390/v11080704>
- [3] Babikir, I. H., Abugroun, E. A., Bilal, N. E., Alghasham, A. A., Abdalla, E. E., & Adam, I. (2018). The impact of cathelicidin, the human antimicrobial peptide LL-37 in urinary tract infections. *BMC infectious diseases*, 18(1), 17. <https://doi.org/10.1186/s12879-017-2901-z>
- [4] Balighian, E., & Burke, M. (2018). Urinary Tract Infections in Children. *Pediatrics in review*, 39(1), 3-12. <https://doi.org/10.1542/pir.2017-0007>
- [5] Ching, C., Schwartz, L., Spencer, J. D., & Becknell, B. (2020). Innate immunity and urinary tract infection. *Pediatric nephrology*, 35(7), 1183-1192. <https://doi.org/10.1007/s00467-019-04269-9>
- [6] Daher, R., & Karim, Z. (2017). Iron metabolism: State of the art. *Transfusion clinique et biologique*, 24(3), 115-119. <https://doi.org/10.1016/j.tracli.2017.06.015>
- [7] Daher, R., Lefebvre, T., Puy, H., & Karim, Z. (2019). Extrahepatic hepcidin production: The intriguing outcomes of recent years. *World journal of clinical cases*, 7(15), 1926-1936. <https://doi.org/10.12998/wjcc.v7.i15.1926>
- [8] 't Hoen, L. A., Bogaert, G., Radmayr, C., Dogan, H. S., Nijman, R., Quaedackers, J., Rawashdeh, Y. F., Silay, M. S., Tekgul, S., Bhatt, N. R., & Stein, R. (2021). Update of the EAU/ESPU guidelines on urinary tract infections in children. *Journal of pediatric urology*, 17(2), 200-207. <https://doi.org/10.1016/j.jpuro.2021.01.037>
- [9] Jorge, P., Lourenço, A., & Pereira, M. O. (2012). New trends in peptide-based anti-biofilm strategies: a review of recent achievements and bioinformatic approaches. *Biofouling*, 28(10), 1033-1061. <https://doi.org/10.1080/08927014.2012.728210>
- [10] Kai-Larsen, Y., Lütjhe, P., Chromek, M., Peters, V., Wang, X., Holm, A., Kádas, L., Hedlund, K. O., Johansson, J., Chapman, M. R., Jacobson, S. H., Römling, U., Agerberth, B., & Brauner, A. (2010). Uropathogenic *Escherichia coli* modulates immune responses and its curli fimbriae interact with the antimicrobial peptide LL-37. *PLoS pathogens*, 6(7), e1001010. <https://doi.org/10.1371/journal.ppat.1001010>
- [11] Kell, D. B., Heyden, E. L., & Pretorius, E. (2020). The Biology of Lactoferrin, an Iron-Binding Protein That Can Help Defend Against Viruses and Bacteria. *Frontiers in immunology*, 11, 1221. <https://doi.org/10.3389/fimmu.2020.01221>
- [12] Krahulec, J., Hyrsová, M., Pepeliaev, S., Jílková, J., Cerný, Z., & Macháľková, J. (2010). High level expression and purification of antimicrobial human cathelicidin LL-37 in *Escherichia coli*. *Applied microbiology and biotechnology*, 88(1), 167-175. <https://doi.org/10.1007/s00253-010-2736-7>
- [13] Leung, K. C. A., Wong, H. C. A., Leung, A. M., & Hon, L. K. (2019). Urinary Tract Infection in Children. *Recent Patents on Inflammation & Allergy Drug Discovery*, 13(1), 2-18. <https://doi.org/10.2174/1872213x13666181228154940>
- [14] Lütjhe, P., & Brauner, A. (2016). Novel Strategies in the Prevention and Treatment of Urinary Tract Infections. *Pathogens*, 5(1), 13. <https://doi.org/10.3390/pathogens5010013>
- [15] Presti, S., Manti, S., Parisi, G. F., Papale, M., Barbagallo, I. A., Li Volti, G., & Leonardi, S. (2021). Lactoferrin: Cytokine Modulation and Application in Clinical Practice. *Journal of clinical medicine*, 10(23), 5482. <https://doi.org/10.3390/jcm10235482>
- [16] Spencer, J. D., Schwaderer, A. L., Becknell, B., Watson, J., & Hains, D. S. (2014). The innate immune response during urinary tract infection and pyelonephritis. *Pediatric nephrology*, 29(7), 1139-1149. <https://doi.org/10.1007/s00467-013-2513-9>
- [17] Yan, J. H., Cai, X. Y., & Huang, Y. H. (2019). The clinical value of plasma hepcidin levels in predicting bacterial infections in febrile children. *Pediatrics and neonatology*, 60(4), 377-381. <https://doi.org/10.1016/j.pedneo.2018.09.001>
- [18] Ministry of Health of Ukraine. (2008, November 3). *Pro zatverdzhennia protokolu likuvannia ditei z infektsiaymy sechovoi systemy i tubulointerstysialnym nefrytom* [About the approval of the treatment protocol for children with urinary system infections and tubulointerstitial nephritis (No. 627)]. [in Ukrainian]. <https://zakon.rada.gov.ua/rada/show/v0627282-08#Text>

# Matrix metalloproteinase 9 and outcome prediction in patients with acute coronary syndrome

A. O. Bilchenko<sup>ID</sup>\*<sup>B,C</sup>, I. R. Vyshnevskaya<sup>ID</sup><sup>D</sup>, Ya. V. Hilova<sup>ID</sup><sup>D</sup>, M. P. Kopytsia<sup>ID</sup><sup>A,E,F</sup>

GI "L. T. Malaya Therapy National Institute of the National Academy of Medical Sciences of Ukraine", Kharkiv

A – research concept and design; B – collection and/or assembly of data; C – data analysis and interpretation; D – writing the article; E – critical revision of the article; F – final approval of the article

## Key words:

acute coronary syndrome, MMP-9, outcome, ST elevation myocardial infarction.

Pathologia  
2022; 19 (2), 128-134

\*E-mail:  
wallan106@gmail.com

**The aim** of this review was to analyse the scientific literature data on matrix metalloproteinase 9 and to analyse the available information on its prognostic value as a marker of negative outcome in the short- and long-term prognosis in patients with acute coronary syndrome.

**Materials and methods.** In our study was used a recursive literature search strategy at PubMed. The following criteria for inclusion in the analysis were defined – a prospective study in patients with acute coronary syndrome that had data on the effect of MMP-9 levels on short-term and/or long-term outcomes, including mortality and major adverse cardiovascular events. Review articles, clinical cases, animal studies, and studies with insignificant statistical data were not included in the analysis. The depth of the initial search was set at 15 years with a search for similar articles in citations. We selected 5 studies for meta-analysis. Meta-Essentials 1.5 was used for the analysis. Odds ratio and 95 % confidence interval were calculated using the Haenszel method. The association between MMP-9 levels and short-term and long-term outcomes (mortality and major adverse CV events) was determined. The statistically significant level was defined as  $P < 0.05$ .

**Results.** The analysis showed no significant association between the level of MMP-9 and the outcome (OR = 1.39; 95 % CI = 0.25–7.79;  $P = 0.595$ ;  $I^2 = 78$  %).

**Conclusions.** Matrix metalloproteinase 9 is a promising marker for further investigation of its predictive strength of outcome. Despite the opposite results of single studies and no significant association of MMP-9 with outcome further research on this issue is a promising direction.

## Ключові слова:

гострий коронарний синдром, ММП-9, результат, інфаркт міокарда з підйомом сегмента ST.

Патологія. 2022.  
Т. 19, № 2(55).  
С. 128-134

## Матрична металопептидаза 9 і прогнозування результатів у пацієнтів із гострим коронарним синдромом

A. O. Більченко, I. P. Вишневіська, Я. В. Гільова, М. П. Копиця

**Мета роботи** – аналіз відомостей наукової літератури про матричну металопептидазу 9 (ММП-9) та інформації про її прогностичну цінність як маркера негативного результату в короткостроковому та віддаленому прогнозі в пацієнтів із гострим коронарним синдромом.

**Матеріали та методи.** Використали рекурсивну стратегію пошуку відомостей у фаховій літературі в PubMed. В аналіз включали проспективні дослідження за участю пацієнтів із гострим коронарним синдромом, де були відомості про вплив рівня ММП-9 на короткостроковий та/або віддалений результат, включаючи смертність і провідні несприятливі серцево-судинні події. Оглядові статті, клінічні випадки, дослідження на тваринах і роботи з незначущими статистичними даними в аналіз не залучали. Глибина первинного пошуку – на рівні 15 років із пошуком схожих статей із цитування. Для метааналізу обрали 5 досліджень. Під час аналізу використовували програму Meta-Essentials 1.5. Відношення шансів і 95 % довірчий інтервал розраховували методом Хаенсцеля. Визначали асоціації між рівнем ММП-9 і короткостроковими, віддаленими наслідками (смертність і головні несприятливі серцево-судинні події). Статистично значущий рівень –  $p < 0,05$ .

**Результати.** Аналіз не виявив вірогідного зв'язку між рівнем ММП-9 і результатом (OR = 1,39; 95 % CI = 0,25–7,79;  $p = 0,595$ ;  $I^2 = 78$  %).

**Висновки.** Матрична металопептидаза 9 – перспективний маркер для продовження вивчення його прогностичної сили щодо прогнозу результату. Незважаючи на протилежні результати поодиноких досліджень і відсутність значущого зв'язку ММП-9 і результату, перспективними є наступні дослідження в цьому напрямі.

**Matrix metalloproteinase 9 (MMP-9) review.** Coronary artery disease (CAD) is a disease depending on several factors and characterized by a high mortality rate all over the world. The main cause of CAD is atherosclerosis that is following by plaque formation in the endothelium of arteries [1]. In cardiovascular diseases, alterations in the breakdown and regeneration of the extracellular matrix (ECM) take place due to instability of the arterial wall secondary to the injury seen in this type of disease [2].

ECM plays a very important supporting role for organs and tissues, it also participates in controlling the cell cycle and cell motility, surveillance of cells, and its apoptosis, as well as the dealing out growth factors, acts as a local store for them, capable to integrate multiple signals into cells. The extracellular matrix regulates a cell's dynamic behavior. The ECM is made up of proteoglycans; glycosaminoglycans; structural proteins, such as collagen and elastin; cell adhesion molecules, such as fibronectin and laminin,



integrins, cadherins; and proteases called matrix metalloproteases (MMPs) [3,4]. Matrix metalloproteinase (MMP) is a proteolytic enzyme that has been identified in normal tissues as well as it has been expressed in human disease. Myocardium is one of the sites of MMP expression and is likely to contribute to ECM changes and myocardial remodelling, vascular atherosclerotic plaques instability and its future rupture. MMPs are a family of protease enzymes. At present, the MMP family itself includes 28 members [5].

Based on their sub-cellular distribution and specificity for components of the ECM, the MMPs are divided into membrane-type matrix metalloproteases (MT-MMPs), collagenases, gelatinases, stromelysins, and matrilysins. Collagenases (MMP-1, MMP-8, MMP-13, and MMP-18) degrade triple-helical fibrillar collagen, which is fundamental in bone and ligaments. Gelatinases (MMP-2 and MMP-9) are involved in different cellular process including angiogenesis and neurogenesis; these proteases alter the molecules of the basal lamina, subsequently leading to cell death. Stromelysins (MMP-3, MMP-10, and MMP-11) are small proteases that degrade segments of the ECM. Matrilysins (MMP-7 and MMP-26) process cell surface molecules and digest ECM components. MT-MMPs have collagenolytic activity and may activate some proteases and components of the cell surface [3,4,6].

All MMPs share the following functional features [7]: they degrade the ECM component; almost all of them are secreted in a latent proform and need to be activated for their proteolytic activity; they contain zinc at their active site; they require calcium for their stability; they function at neutral pH; and they are inhibited by specific tissue inhibitors of metalloproteinases (TIMPs). They are expressed at low level in normal adult tissue turnovers such as reproduction, development, tissue repair, or immune response and are upregulated during pathological processes including inflammation, autoimmune diseases, neurogenerative disorders, tumor invasion and metastasis, and heart injury [8]. One of the MMP family member, MMP-9, also known gelatinase B, bearing the ability to degrade type IV collagen and elastin, the principal components in the arterial vessel wall, is primarily an inducible enzyme and is involved in inflammatory process, is a widely investigated member of the MMP family [9]. In addition, MMP-9 has an O-glycosylated domain and three fibronectin repeats (MMP-2 also has fibronectin repeats). These structural domains form an inactive 92 kDa pro-MMP-9 or an active 82 kDa MMP-9. MMP-9 also exists in a third form as a 65 kDa protein that lacks the carboxyterminal hemopexin domain and amino terminal propeptide [10–12].

Abnormalities of MMPs production and activity have been shown to be involved in several vascular diseases in many previous studies [9]. In the past few decades, growing evidence from basic and clinical studies have demonstrated the important role of MMPs in the progression of left ventricular dimension, remodelling and mortality following AMI [13]. MMP-9, has been shown to involve in the pathogenesis of cardiovascular diseases. Furthermore, MMP-9 SNP rs3918242 and circulating MMP-9 level are associated with CAD progression and myocardial infarction, arterial wall stiffness and high

mortality in patients with CAD, while the mechanisms are not completely clear [14].

**MMP-9 in patients with acute coronary syndrome (ACS).** MMP-9 is involved in the immune response and is important in vascular inflammation and the development of atherosclerosis and acute coronary syndrome [15–19]. As authors say, during stress endothelial cells expose an increase in MMP-9 expression and activity. Afterwards, it contributes the degradation of extracellular matrix what could intensify an infiltration of inflammatory cell. As shown histopathological studies, MMP-9 was primarily spread in the regions of carotid atherosclerotic plaques [20] which includes inflammatory cells [21,22].

It was described that MMP-9, despite of infiltration of monocyte/macrophages inside lesions, does not affect the fatty streak size [23]. MMP-9 participate in a promotion in the vascular smooth muscle cells (VSMCs) migration. As known, VSMCs can produce vascular endothelial growth factor (VEGF), which takes a crucial part in neovascularization [22,24].

Others reported that MMP-9 play an important role in protection of plaque in instability due to an enlargement of collagen deposit after overexpression of pro-MMP-9 in macrophages [25]. Also, as a result of the loss of MMP-9 smooth muscle cells (SMC) volume decreases, area of plaque and macrophage infiltration growth [26].

Early increasing of MMP-9 level is associated with the extensiveness of left ventricular remodeling and circulating leukocytes levels [27]. Another study has shown increased serum levels of MMP-9 in patients with coronary artery disease (CAD) and proposed that CAD could conduct to 1562CG transformation of MMP-9 gene into genetic polymorphism, in consequence it contributes to remodeling of arteries and expanding unstable atherosclerotic plaques [28]. Additionally, deprivation of MMP-9 can avoid aortic dilatation and abdominal aortic aneurysms formation [29]. The loss of MMP-9 can also decrease levels of C-reactive protein in atherosclerotic plaques of aorta, pointing out that shortage of MMP-9 can influence on stabilization of plaques due to suppression of their inflammation [30]. Montero et al. suggested that local and systemic CRP-associated MMP activation can be a link between inflammation and plaque vulnerability [31]. Gough et al. showed that expression of MMP-9 in macrophages in vitro significantly enhances elastin degradation and causes significant destruction of plaques when overexpressed by macrophages in apoE<sup>-/-</sup> mice in vivo [32].

## Aim

The aim of this review was to analyze the scientific literature data on matrix metalloproteinase 9 and to analyse the available information on its prognostic value as a marker of negative outcome in the short- and long-term prognosis in patients with acute coronary syndrome.

## Materials and methods

We carried out a comprehensive systematic literature search in PubMed for Relevant Research using the following keywords “Matrix metalloproteinase 9”,

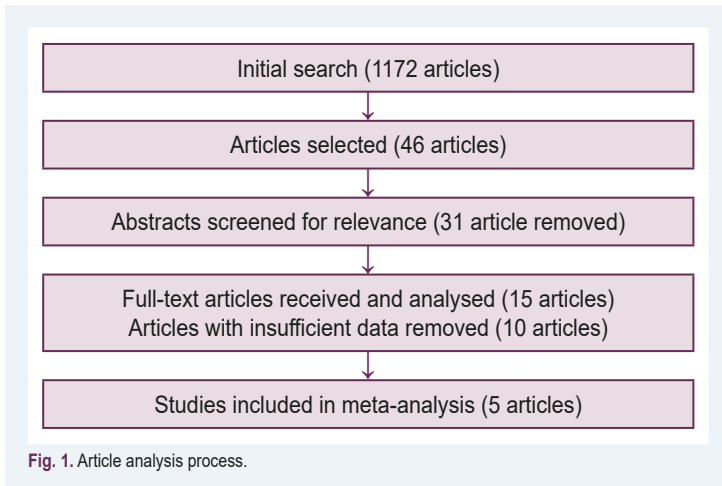
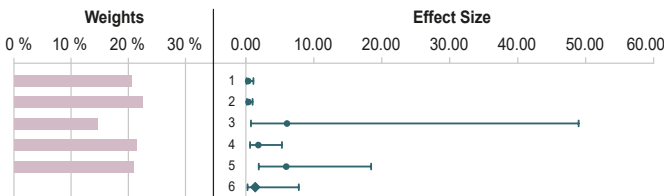


Fig. 1. Article analysis process.

Table 1. Study characteristics

Study Name	Study design	Country	Age	MMP-9 cut-off	Cohort	Follow-up period
Zhu J. J. et al. [33]	prospective study	China	60	398.2 ng/ml	155	14 days
Somuncu M. U. et al. [34]	prospective study	Turkey	56	12.92 ng/ml	204	2 years
Wang K. F. et al. [35]	prospective study	Taiwan	63	1.1 ng/ml	96	43 ± 12 months
Kobayashi N. et al. [36]	prospective study	Japan	65	65.5 ng/ml	249	2 years
Apple F. S. et al. [37]	prospective study	US	57	233.7 ng/ml	457	4 months

Table 2. Forest plot of the relationship between MMP-9 level and outcome in patients with ACS



No.	Study name	Odds Ratio	CI Lower limit	CI Upper limit	Weight
1	Somuncu M. U. et al. (2020)	0.34	0.10	1.11	20.63 %
2	Wang K. F. et al. (2013)	0.39	0.16	0.99	22.42 %
3	Kobayashi N. et al. (2016)	6.04	0.75	48.96	14.59 %
4	Apple F. S. et al. (2007)	1.82	0.62	5.31	21.38 %
5	Zhu J. J. et al. (2017)	5.92	1.90	18.43	20.98 %
<b>Combined Effect Size</b>					
Odds Ratio		1.39			
CI Lower limit		0.25			
CI Upper limit		7.79			
PI Lower limit		0.03			
Z-value		0.53			
One-tailed P-value		0.297			
Two-tailed P-value		0.595			
Number of incl. subjects		1161			
Number of incl. studies		5			

“MMP-9”, “ACS”, “acute coronary syndrome”, “STEMI”, and “Outcome”. Any country or language restriction was in our search. Moreover, we used manual searching of references for complementary relevant articles.

The following criteria for inclusion in the analysis were defined – a prospective study in patients with ACS that had data on the effect of MMP-9 levels on short-term and/or long-term outcomes, including mortality and major adverse CV events. Review articles, clinical cases, animal studies, and studies with insignificant statistical data were not included in the analysis (Table 3).

This meta-analysis was performed using Meta-Essentials 1.5 (Creative Commons Attribution-NonCommercial-ShareAlike 4.0 International License).

Odds ratio and 95 % confidence interval were calculated using the Haenszel method. The association between MMP-9 levels and short-term and long-term outcomes (mortality and major adverse CV events) was determined. The statistically significant level was defined as  $P < 0.05$ .

## Results

After a systematic analysis of 1172 articles, 46 articles were selected for further analysis, of which 15 articles were selected for detailed study. Of these, 10 articles were excluded due to the impossibility of using the data for further analysis. 5 articles were selected for meta-analysis (Fig. 1).

Our meta-analysis included 5 cohorts with a total number of 1161 patients with ACS. The studies were carried out between 2007 and 2020. All the studies were prospective and were carried out in different countries. Due to the lack of generally accepted referral values of the MMP-9 level, cut-off points vary from 1.1 ng/ml to 398.2 ng/ml. All selected studies are presented in Table 1.

**Association between High MMP-9 level and poor outcome in patients with ACS.** The analysis showed no significant association between the level of MMP-9 and the outcome (OR = 1.39; 95 % CI = 0.25–7.79;  $P = 0.595$ ;  $I^2 = 78 %$ ) (Table 2).

**Publication bias.** The funnel plot of the association of MMP-9 poor outcome in patients with ACS symmetrical on inspection, suggesting low risk of publication bias (Fig. 2).

**Excluded studies with sufficient data.** Table 3 provides systematic information on studies that could not be included in our meta-analysis due to the lack of accurate data or an incompatible type of analysis.

## Discussion

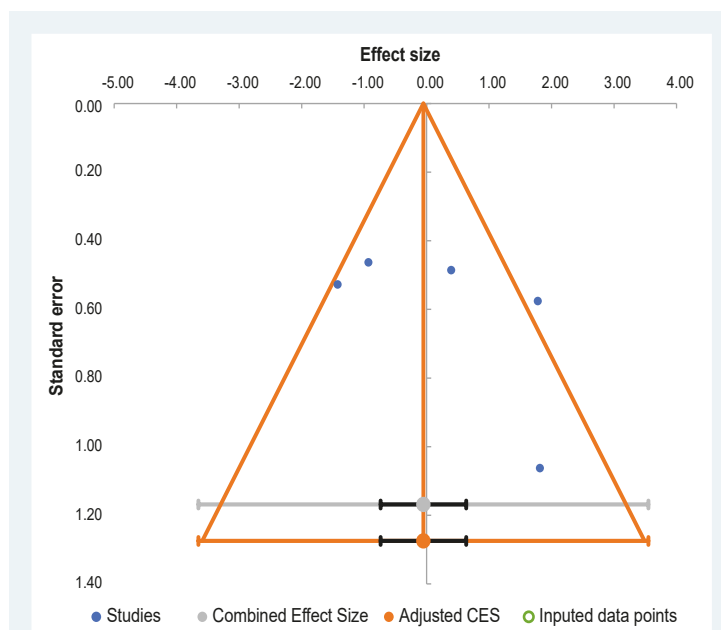
As we know, MMP-9 has shown some effectiveness as an ACS marker alone [38,49,50] and as part of multimarket discriminative model [51]. As for short- and long-term prognosis, however, research data diverge and show both positive and negative results, which may indicate the impact of other factors that may have been overlooked. As shown by A. Dominguez-Rodriguez, the level of MMP-9 in patients with diabetes mellitus was significantly higher than in patients with ACS alone. As we know, the development of T2DM leads to the activation of systemic inflammation and vascular damage, which is

**Table 3.** Excluded significant studies

Study name	Study design	Cohort	Follow-up period	Outcome
Lahdentausta L. et al. [38]	prospective study	343	6 years	Authors observed 343 post-ACS patient for 6 years. MMP-9 was a significant predictor of fatal events (HR 2.88 (1.32–6.27), P = 0.025, Q4 vs. Q1) but not non-fatal events and MACE (HR 4.15 (1.87–9.23), P = 0.006).
Opstad T. B. et al. [39]	prospective study	243	1 year	Authors observed a non-significant MMP-9 level increase in patient with events during their 1-year follow-up period.
El-Aziz T. A. A. et al. [40]	prospective study	184	6 months	MMP-9 was an independent risk factor for mortality but not morbidity during 6 months follow-up
Hamed G. M. and Fattah M. F. A. [41]	prospective study	120	6 months	Authors conducted a 6-month follow-up of 120 subjects, of whom 75 had ACS. After performing ROC analysis, they determined the best cut-off level of MMP-9 for the outcome prediction at 4700 pg/ml.
Tan J. et al. [42,43]	prospective study	228	3 years	Logistic regression did not show MMP-9 as an independent predictor of mortality.
Dhillon O. S. et al. [44]	prospective study	1024	134–1059 days	Authors observed 1024 patients with AMI for an average of 519 days. The Cox analysis carried out by the authors did not show a significant relationship between the level of MMP-9 and all-cause mortality (univariate – HR 1.02, 95 % CI (0.68–1.51), P = 0.407, multivariate – HR 1.18, 95 % CI (0.76–1.82), P = 0.47).
Brügger-Andersen T. et al. [45]	prospective study	298	18–45 months	Authors observed 298 patients with acute MI. MMP-9 showed no statistical significance in predicting outcome over 45 months (HR 0.78, SD 95 % CI (0.39–1.53), P = 0.461).
Giansante C. et al. [46]	prospective study	100	4–15 days	Authors observed 40 patients with ACS, 40 patients with CSA and 20 healthy participants for an average of 6 days. ROC analysis showed no statistically significant difference in clinical outcome.
Dominguez-Rodriguez A. et al. [47]	prospective study	120	in-hospital observation	Authors observed 72 patients with STEMI and 48 patients with STEMI and T2DM. Multivariate analysis showed that elevated MMP-9 levels were associated with increased in-hospital mortality (OR 2.10, 95 % CI (1.80–2.60), P = 0.006) and cardiogenic shock (OR 2.30, 95 % CI (1.90–2.80), P < 0.0001). Moreover, MMP-9 levels were significantly higher in patients with STEMI and diabetes.
Jordakieva G. et al. [48]	prospective study	120	30 days	Authors showed that in 30-day period survivors had a significantly lower MMP-9 level than deceased patients (OR 1.67, SD 95 % CI (1.10–2.53), P = 0.016). Moreover, MMP-9 was independent predictor for 30-day survival in patient with cardiac disease only (P = 0.002).

manifested by the release of pro-inflammatory markers, including MMP-9 [52]. A recent study has shown an increase in the concentration of MMP-2 and MMP-9 in patients with type 1 and type 2 diabetes, especially with the development of renal injury [53]. Moreover, the intake of glucose by healthy volunteers also leads to an increase in the expression of the MMP-2, MMP-9, and TF genes [54]. Peng Z. et al. [55] showed that selective inhibitor MMP-9(R)-ND-336 accelerates wound healing in infected diabetic mice. The effect of renal injury on MMP-9 levels in these studies also cannot be completely ruled out, since an increased level of active MMP-9 and MMP-9/TIMP-1 correlates with a decrease in renal function [56]. These circumstances impose some restrictions on the use of this marker as an independent predictor of patient survival after ACS and require special attention to the study design and also opens new horizons for further study of this marker, not only as a marker for predicting survival and mortality, but also as a potential therapeutic target.

Somuncu M. U. et al. [34] found a relationship for the incidence of no-reflow in patients with high MMP-9 levels. Another study found that the level of MMP-9 in the culprit coronary artery in AMI patients was significantly higher in the no-reflow group than in the reflow group [57]. Kuliczkowski W. et al. [58] also showed that patients with high MMP-9 levels are more likely to experience no-reflow, which is an independent factor in short-term mortality in patients with ACS [59]. There are also known studies proving the relationship between the occurrence of ventricular remodeling and a high level of MMP-9 in patients after ACS [60], which brings us to the potential benefit of determining the level of MMP-9 as a predictor of patient survival.

**Fig. 2.** Funnel plot of the association of MMP-9 poor outcome in patients with ACS.

Also, when analyzing the data of the studies included in this review, it is necessary to note the variety of methods for analyzing the assessment of the prognosis, the duration of observation and the absence of a generally accepted reference value for MMP-9. These circumstances do not allow to fully systematize the data obtained by each author and come to a conclusion regarding the predictive power of the outcome of this biomarker. However, these circumstances pose new

challenges and horizons to overcome in further research on this topic.

## Conclusions

MMP-9 is a promising marker for further investigation of its predictive strength of outcome. Despite the opposite results of single studies and no significant association of MMP-9 with outcome further research on this issue is a promising direction.

## Study limitations

We encountered some significant limitations in performing this analysis. First, due to the lack of MMP-9 cut-off reference values, the values varied greatly, which leads us to a possible reason for the lack of correlation in the results of the meta-analysis performed. It is necessary to determine the cut-off value in future research. Secondly, there is an insufficient number of studies on this topic, which would clearly distinguish between long-term and short-term prognosis of cardiac events and mortality. Thirdly, due to the small number of suitable studies, we could not separate the data by observation time.

**Conflicts of interest:** authors have no conflict of interest to declare.  
**Конфлікт інтересів:** відсутній.

Надійшла до редакції / Received: 03.02.2022

Після доопрацювання / Revised: 08.06.2022

Прийнято до друку / Accepted: 20.06.2022

## Information about authors:

Bilchenko A. O., PhD, Researcher of the Department of Prevention and Treatment of Emergency Conditions, Government Institution "L. T. Malaya Therapy National Institute of the National Academy of Medical Sciences of Ukraine", Kharkiv.

ORCID ID: [0000-0003-3559-3128](https://orcid.org/0000-0003-3559-3128)

Vyshnevska I. R., MD, PhD, Senior researcher of the Department of Prevention and Treatment of Emergency Conditions, Government Institution "L. T. Malaya Therapy National Institute of the National Academy of Medical Sciences of Ukraine", Kharkiv.

ORCID ID: [0000-0002-6914-3144](https://orcid.org/0000-0002-6914-3144)

Hilova Ya. V., MD, PhD, Researcher of the Department of Prevention and Treatment of Emergency Conditions, Government Institution "L. T. Malaya Therapy National Institute of the National Academy of Medical Sciences of Ukraine", Kharkiv.

ORCID ID: [0000-0002-4545-3009](https://orcid.org/0000-0002-4545-3009)

Kopytsia M. P., MD, PhD, DSc, Professor, Head of the Department of Prevention and Treatment of Emergency Conditions, Government Institution "L. T. Malaya Therapy National Institute of the National Academy of Medical Sciences of Ukraine", Kharkiv.

ORCID ID: [0000-0003-4779-7347](https://orcid.org/0000-0003-4779-7347)

## Відомості про авторів:

Більченко А. О., PhD, науковий співробітник відділу профілактики та лікування невідкладних станів, ДУ «Національний інститут терапії імені Л. Т. Малої НАМН України», м. Харків.

Вишнеvsька І. Р., канд. мед. наук, старший науковий співробітник відділу профілактики та лікування невідкладних станів, ДУ «Національний інститут терапії імені Л. Т. Малої НАМН України», м. Харків.

Гільова Я. В., канд. мед. наук, науковий співробітник відділу профілактики та лікування невідкладних станів, ДУ «Національний інститут терапії імені Л. Т. Малої НАМН України», м. Харків.

Копиця М. П., д-р мед. наук, професор, зав. відділу профілактики та лікування невідкладних станів, ДУ «Національний інститут терапії імені Л. Т. Малої НАМН України», м. Харків.

## References

- [1] Mahmoodi, K., Kamali, K., Karami, E., & Soltanpour, M. S. (2017). Plasma concentration, genetic variation, and gene expression levels of matrix metalloproteinase 9 in Iranian patients with coronary artery disease. *Journal of Research in Medical Sciences*, 22(1), 8. <https://doi.org/10.4103/1735-1995.199088>
- [2] Hopps, E., & Caimi, G. (2015). Matrix metalloproteases as a pharmacological target in cardiovascular diseases. *European review for medical and pharmacological sciences*, 19(14), 2583-2589.
- [3] Cui, N., Hu, M., & Khalil, R. A. (2017). Biochemical and Biological Attributes of Matrix Metalloproteinases. In *Progress in Molecular Biology and Translational Science* (Vol. 147, pp. 1-73). Elsevier B.V. <https://doi.org/10.1016/bs.pmbts.2017.02.005>
- [4] Cabral-Pacheco, G. A., Garza-Veloz, I., Rosa, C. C. D. La Ramirez-Acuña, J. M., Perez-Romero, B. A., Guerrero-Rodriguez, J. F., Martinez-Avila, N., & Martinez-Fierro, M. L. (2020). The roles of matrix metalloproteinases and their inhibitors in human diseases. *International Journal of Molecular Sciences*, 21(24), 9739. <https://doi.org/10.3390/ijms21249739>
- [5] Li, T., Li, X., Feng, Y., Dong, G., Wang, Y., & Yang, J. (2020). The Role of Matrix Metalloproteinase-9 in Atherosclerotic Plaque Instability. In *Mediators of Inflammation* (Vol. 2020). Hindawi Limited. <https://doi.org/10.1155/2020/3872367>
- [6] Jabłońska-Trypuć, A., Matejczyk, M., & Rosochacki, S. (2016). Matrix metalloproteinases (MMPs), the main extracellular matrix (ECM) enzymes in collagen degradation, as a target for anticancer drugs. *Journal of Enzyme Inhibition and Medicinal Chemistry*. Taylor and Francis Ltd. <https://doi.org/10.3109/14756366.2016.1161620>
- [7] Creemers, E. E. J. M., Cleutjens, J. P. M., Smits, J. F. M., & Daemen, M. J. A. P. (2001). Matrix Metalloproteinase Inhibition After Myocardial Infarction. *Circulation Research*, 89(3), 201-210. <https://doi.org/10.1161/hh1501.094396>
- [8] Kuliczkowski, W., Radomski, M., Gąsior, M., Urbaniak, J., Kaczmarski, J., Mysiak, A., Negrusz-Kawecka, M., & Bil-Lula, I. (2017). MMP-2, MMP-9, and TIMP-4 and Response to Aspirin in Diabetic and Nondiabetic Patients with Stable Coronary Artery Disease: A Pilot Study. *BioMed research international*, 2017, 9352015. <https://doi.org/10.1155/2017/9352015>
- [9] Chen, C. Y., Chang, F. C., Lee, I. H., & Chung, C. P. (2020). Involvement of matrix metalloproteinase 9 in vertebral arterial dissection with posterior circulation ischemic stroke. *Journal of the American Heart Association*, 9(19), 016743. <https://doi.org/10.1161/JAHA.120.016743>
- [10] Van den Steen, P. E., Van Aelst, I., Hvidberg, V., Piccard, H., Fiten, P., Jacobsen, C., Moestrup, S. K., Fry, S., Royle, L., Wormald, M. R., Wallis, R., Rudd, P. M., Dwek, R. A., & Opendakker, G. (2006). The hemopexin and O-glycosylated domains tune gelatinase B/MMP-9 bioavailability via inhibition and binding to cargo receptors. *The Journal of biological chemistry*, 281(27), 18626-18637. <https://doi.org/10.1074/jbc.M512308200>
- [11] Elkins, P. A., Yen, S. H., Smith, W. W., Janson, C. A., D'Alessio, K. J., McQueney, M. S., Cummings, M. D., & Romanic, A. M. (2002). Structure of the C-terminally truncated human ProMMP9, a gelatin-binding matrix metalloproteinase. *Acta Crystallographica Section D: Biological Crystallography*, 58(7), 1182-1192. <https://doi.org/10.1107/S0907444902007849>
- [12] Vandooren, J., Van den Steen, P. E., & Opendakker, G. (2013). Biochemistry and molecular biology of gelatinase B or matrix metalloproteinase-9 (MMP-9): the next decade. *Critical reviews in biochemistry and molecular biology*, 48(3), 222-272. <https://doi.org/10.3109/10409238.2013.770819>
- [13] Phatharajaree, W., Phrommintikul, A., & Chattipakorn, N. (2007). Matrix metalloproteinases and myocardial infarction. *Canadian Journal of Cardiology*, 23(9), 727-733. [https://doi.org/10.1016/S0828-282X\(07\)70818-8](https://doi.org/10.1016/S0828-282X(07)70818-8)
- [14] Xu, Y., Wang, Y., Zhi, J., Qi, L., Zhang, T., & Li, X. (2017). Impact of matrix metalloproteinase 9 rs3918242 genetic variant on lipid-lowering efficacy of simvastatin therapy in Chinese patients with coronary heart disease. *BMC Pharmacology and Toxicology*, 18(1), 28. <https://doi.org/10.1186/s40360-017-0132-y>
- [15] Brown, D. L., Hibbs, M. S., Kearney, M., & Isner, J. M. (1997). Differential expression of 92-kDa gelatinase in primary atherosclerotic versus restenotic coronary lesions. *American Journal of Cardiology*, 79(7), 878-882. [https://doi.org/10.1016/S0002-9149\(97\)00007-6](https://doi.org/10.1016/S0002-9149(97)00007-6)
- [16] Jones, C. B., Sane, D. C., & Herrington, D. M. (2003). Matrix metalloproteinases: a review of their structure and role in acute coronary syndrome. *Cardiovascular research*, 59(4), 812-823. [https://doi.org/10.1016/s0008-6363\(03\)00516-9](https://doi.org/10.1016/s0008-6363(03)00516-9)

- [17] Johnson, J. L. (2017). Metalloproteinases in atherosclerosis. *European Journal of Pharmacology*, 816, 93-106. <https://doi.org/10.1016/j.ejphar.2017.09.007>
- [18] Wang, X., & Khalil, R. A. (2018). Matrix Metalloproteinases, Vascular Remodeling, and Vascular Disease. *Advances in pharmacology*, 81, 241-330. <https://doi.org/10.1016/bs.apha.2017.08.002>
- [19] Olejarz, W., Łacheta, D., & Kubiak-Tomaszewska, G. (2020). Matrix Metalloproteinases as Biomarkers of Atherosclerotic Plaque Instability. *International journal of molecular sciences*, 21(11), 3946. <https://doi.org/10.3390/ijms21113946>
- [20] Jiang, X. B., Yuan, W. S., Wang, J. S., Liu, Z., Liu, D. H., & Shi, Z. S. (2014). Matrix metalloproteinase-9 expression in carotid atherosclerotic plaque and contrast-enhanced MRI in a swine model. *Journal of NeuroInterventional Surgery*, 6(1), 24-28. <https://doi.org/10.1136/neurintsurg-2012-010536>
- [21] Mangge, H., & Almer, G. (2019). Immune-Mediated Inflammation in Vulnerable Atherosclerotic Plaques. *Molecules*, 24(17), 3072. <https://doi.org/10.3390/molecules24173072>
- [22] Newby, A. C. (2005). Dual role of matrix metalloproteinases (matrixins) in intimal thickening and atherosclerotic plaque rupture. *Physiological reviews*, 85(1), 1-31. <https://doi.org/10.1152/physrev.00048.2003>
- [23] Chen, Y., Waqar, A. B., Nishijima, K., Ning, B., Kitajima, S., Matsuhisa, F., Chen, L., Liu, E., Koike, T., Yu, Y., Zhang, J., Chen, Y. E., Sun, H., Liang, J., & Fan, J. (2020). Macrophage-derived MMP-9 enhances the progression of atherosclerotic lesions and vascular calcification in transgenic rabbits. *Journal of Cellular and Molecular Medicine*, 24(7), 4261-4274. <https://doi.org/10.1111/jcmm.15087>
- [24] Johnson, J. L. (2007). Matrix metalloproteinases: Influence on smooth muscle cells and atherosclerotic plaque stability. *Expert Review of Cardiovascular Therapy*, 5(2), 265-282. <https://doi.org/10.1586/14779072.5.2.265>
- [25] Lemaître, V., Kim, H. E., Forney-Prescott, M., Okada, Y., & D'Armiesto, J. (2009). Transgenic expression of matrix metalloproteinase-9 modulates collagen deposition in a mouse model of atherosclerosis. *Atherosclerosis*, 205(1), 107-112. <https://doi.org/10.1016/j.atherosclerosis.2008.11.030>
- [26] Johnson, J. L., George, S. J., Newby, A. C., & Jackson, C. L. (2005). Divergent effects of matrix metalloproteinases 3, 7, 9, and 12 on atherosclerotic plaque stability in mouse brachiocephalic arteries. *Proceedings of the National Academy of Sciences of the United States of America*, 102(43), 15575-15580. <https://doi.org/10.1073/pnas.0506201102>
- [27] Kelly, D., Cockerill, G., Ng, L. L., Thompson, M., Khan, S., Samani, N. J., & Squire, I. B. (2007). Plasma matrix metalloproteinase-9 and left ventricular remodelling after acute myocardial infarction in man: a prospective cohort study. *European heart journal*, 28(6), 711-718. <https://doi.org/10.1093/eurheartj/ehm003>
- [28] Yu, Q., Li, H., Li, L., Wang, S., & Wu, Y. (2015). Correlation between genetic polymorphism of matrix metalloproteinase-9 in patients with coronary artery disease and cardiac remodeling. *Pakistan Journal of Medical Sciences*, 31(3), 648. <https://doi.org/10.12669/PJMS.313.7229>
- [29] Pyo, R., Lee, J. K., Shipley, J. M., Curci, J. A., Mao, D., Zaporin, S. J., Ennis, T. L., Shapiro, S. D., Senior, R. M., & Thompson, R. W. (2000). Targeted gene disruption of matrix metalloproteinase-9 (gelatinase B) suppresses development of experimental abdominal aortic aneurysms. *Journal of Clinical Investigation*, 105(11), 1641-1649. <https://doi.org/10.1172/JCI8931>
- [30] Jin, Z. X., Xiong, Q., Jia, F., Sun, C. L., Zhu, H. T., & Ke, F. S. (2015). Investigation of RNA interference suppression of matrix metalloproteinase-9 in mouse model of atherosclerosis. *International journal of clinical and experimental medicine*, 8(4), 5272-5278.
- [31] Montero, I., Orbe, J., Varo, N., Beloqui, O., Monreal, J. I., Rodríguez, J. A., Díez, J., Libby, P., & Páramo, J. A. (2006). C-reactive protein induces matrix metalloproteinase-1 and -10 in human endothelial cells: Implications for clinical and subclinical atherosclerosis. *Journal of the American College of Cardiology*, 47(7), 1369-1378. <https://doi.org/10.1016/j.jacc.2005.10.070>
- [32] Gough, P. J., Gomez, I. G., Wille, P. T., & Raines, E. W. (2006). Macrophage expression of active MMP-9 induces acute plaque disruption in apoE-deficient mice. *Journal of Clinical Investigation*, 116(1), 59-69. <https://doi.org/10.1172/JCI25074>
- [33] Zhu, J. J., Zhao, Q., Qu, H. J., Li, X. M., Chen, Q. J., Liu, F., Chen, B. D., & Yang, Y. N. (2017). Usefulness of plasma matrix metalloproteinase-9 levels in prediction of in-hospital mortality in patients who received emergent percutaneous coronary artery intervention following myocardial infarction. *Oncotarget*, 8(62), 105809-105818. <https://doi.org/10.18632/oncotarget.22401>
- [34] Somuncu, M. U., Pusuroglu, H., Karakurt, H., Bolat, İ., Karakurt, S. T., Demir, A. R., Isiksacan, N., Akgül, O., & Surgit, O. (2020). The prognostic value of elevated matrix metalloproteinase-9 in patients undergoing primary percutaneous coronary intervention for ST-elevation myocardial infarction: A two-year prospective study. *Revista Portuguesa de Cardiologia*, 39(5), 267-276. <https://doi.org/10.1016/j.repc.2019.09.011>
- [35] Wang, K. F., Huang, P. H., Chiang, C. H., Hsu, C. Y., Leu, H. B., Chen, J. W., & Lin, S. J. (2013). Usefulness of plasma matrix metalloproteinase-9 level in predicting future coronary revascularization in patients after acute myocardial infarction. *Coronary Artery Disease*, 24(1), 23-28. <https://doi.org/10.1097/MCA.0b013e32835aab4a>
- [36] Kobayashi, N., Takano, M., Hata, N., Kume, N., Tsurumi, M., Shirakabe, A., Okazaki, H., Shibuya, J., Shiomura, R., Nishigoori, S., Seino, Y., & Shimizu, W. (2016). Matrix metalloproteinase-9 as a marker for plaque rupture and a predictor of adverse clinical outcome in patients with acute coronary syndrome: An optical coherence tomography study. *Cardiology*, 135(1), 56-65. <https://doi.org/10.1159/000445994>
- [37] Apple, F. S., Pearce, L. A., Chung, A., Ler, R., & Murakami, M. A. M. (2007). Multiple biomarker use for detection of adverse events in patients presenting with symptoms suggestive of acute coronary syndrome. *Clinical Chemistry*, 53(5), 874-881. <https://doi.org/10.1373/clinchem.2006.080192>
- [38] Lahdentaua, L., Leskelä, J., Winkelmann, A., Tervahartala, T., Sorasa, T., Pesonen, E., & Pussinen, P. J. (2018). Serum MMP-9 Diagnostics, Prognostics, and Activation in Acute Coronary Syndrome and Its Recurrence. *Journal of Cardiovascular Translational Research*, 11(3), 210-220. <https://doi.org/10.1007/s12265-018-9789-x>
- [39] Opstad, T. B., Seljeflot, I., Bøhmer, E., Arnesen, H., & Halvorsen, S. (2018). MMP-9 and Its Regulators TIMP-1 and EMMPRIN in Patients with Acute ST-Elevation Myocardial Infarction: ANORDSTEMI Substudy. *Cardiology*, 139(1), 17-24. <https://doi.org/10.1159/000481684>
- [40] El-Aziz, T. A. A., & Mohamed, R. H. (2017). Matrix metalloproteinase-9 polymorphism and outcome after acute myocardial infarction. *International Journal of Cardiology*, 227, 524-528. <https://doi.org/10.1016/j.ijcard.2016.10.109>
- [41] Hamed, G. M., & Fattah, M. F. A. (2015). Clinical Relevance of Matrix Metalloproteinase 9 in Patients with Acute Coronary Syndrome. *Clinical and Applied Thrombosis/Hemostasis*, 21(8), 750-754. <https://doi.org/10.1177/1076029614567309>
- [42] Tan, J., Hua, Q., Gao, J., & Zhen, X. F. (2008). Clinical implications of elevated serum interleukin-6, soluble CD40 ligand, metalloproteinase-9, and tissue inhibitor of metalloproteinase-1 in patients with acute ST-segment elevation myocardial infarction. *Clinical Cardiology*, 31(9), 413-418. <https://doi.org/10.1002/clc.20254>
- [43] Tan, J., Hua, Q., Li, J., & Fan, Z. (2009). Prognostic value of interleukin-6 during a 3-year follow-up in patients with acute ST-segment elevation myocardial infarction. *Heart and Vessels*, 24(5), 329-334. <https://doi.org/10.1007/s00380-008-1128-8>
- [44] Dhillon, O. S., Khan, S. Q., Narayan, H. K., Ng, K. H., Mohammed, N., Quinn, P. A., Squire, I. B., Davies, J. E., & Ng, L. L. (2010). Matrix metalloproteinase-2 predicts mortality in patients with acute coronary syndrome. *Clinical Science*, 118(4), 249-257. <https://doi.org/10.1042/CS20090226>
- [45] Brügger-Andersen, T., Aarsetøy, H., Grundt, H., Staines, H., & Nilsen, D. W. T. (2008). The long-term prognostic value of multiple biomarkers following a myocardial infarction. *Thrombosis Research*, 123(1), 60-66. <https://doi.org/10.1016/j.thromres.2008.01.012>
- [46] Giansante, C., Fiotti, N., Di Chiara, A., Altamura, N., Wasserman, S., Fioretti, P., & Guamieri, G. (2007). In-hospital outcome of patients with acute coronary syndrome: Relationship with inflammation and remodeling markers. *Journal of Cardiovascular Medicine*, 8(8), 602-607. <https://doi.org/10.2459/JCM.0b013e32802e6c28>
- [47] Dominguez-Rodriguez, A., Abreu-Gonzalez, P., Garcia-Gonzalez, M. J., & Kaski, J. C. (2008). High serum matrix metalloproteinase-9 level predict increased risk of in-hospital cardiac events in patients with type 2 diabetes and ST segment elevation myocardial infarction. *Atherosclerosis*, 196(1), 365-371. <https://doi.org/10.1016/j.atherosclerosis.2006.11.012>
- [48] Jordakieva, G., Budge-Wolfram, R. M., Budinsky, A. C., Nikfardjam, M., Delle-Karth, G., Girard, A., Godnic-Cvar, J., Crevenna, R., & Heinz, G. (2021). Plasma MMP-9 and TIMP-1 levels on ICU admission are associated with 30-day survival. *Wiener Klinische Wochenschrift*, 133(3-4), 86-95. <https://doi.org/10.1007/s00508-019-01592-x>
- [49] Ezhov, M., Safarova, M., Afanasieva, O., Mitroshkin, M., Matchin, Y., & Pokrovsky, S. (2019). Matrix metalloproteinase 9 as a predictor of coronary atherosclerotic plaque instability in stable coronary heart disease patients with elevated Lipoprotein(a) levels. *Biomolecules*, 9(4), 129. <https://doi.org/10.3390/biom9040129>
- [50] Popović, S., Canović, F., Ilić, M., Rafajlovski, S., Dimitrijević-Srećković, V., Matanović, D., Vujović, S., Djordjević, P., & Gostiljac, D. (2015). Indeks matritks metaloproteinaze-9 kao mogući parametar predviđanja akutnog koronarnog sindroma kod dijabetičara. *Vojnosanitetski Pregled*, 72(5), 421-426. <https://doi.org/10.2298/VSP140204055P>
- [51] Kook, H., Jang, D. H., Kim, J. H., Cho, J. Y., Joo, H. J., Cho, S. A., Park, J. H., Hong, S. J., Yu, C. W., & Lim, D. S. (2020). Identification of plaque ruptures using a novel discriminative model comprising biomarkers in patients with acute coronary syndrome. *Scientific Reports*, 10(1), 20228. <https://doi.org/10.1038/s41598-020-77413-3>

- [52] Miksztowicz, V., Morales, C., Zago, V., Friedman, S., Schreier, L., & Berg, G. (2014). Effect of insulin-resistance on circulating and adipose tissue MMP-2 and MMP-9 activity in rats fed a sucrose-rich diet. *Nutrition, Metabolism and Cardiovascular Diseases*, 24(3), 294-300. <https://doi.org/10.1016/j.numecd.2013.08.007>
- [53] Garcia-Fernandez, N., Jacobs-Cachá, C., Mora-Gutiérrez, J. M., Vergara, A., Orbe, J., & Soler, M. J. (2020). Matrix Metalloproteinases in Diabetic Kidney Disease. *Journal of clinical medicine*, 9(2), 472. <https://doi.org/10.3390/jcm9020472>
- [54] Aljada, A., Ghanim, H., Mohanty, P., Syed, T., Bandyopadhyay, A., & Dandona, P. (2004). Glucose intake induces an increase in activator protein 1 and early growth response 1 binding activities, in the expression of tissue factor and matrix metalloproteinase in mononuclear cells, and in plasma tissue factor and matrix metalloproteinase concentration. *American Journal of Clinical Nutrition*, 80(1), 51-57. <https://doi.org/10.1093/ajcn/80.1.51>
- [55] Peng, Z., Nguyen, T. T., Song, W., Anderson, B., Wolter, W. R., Schroeder, V. A., Heseck, D., Lee, M., Mobashery, S., & Chang, M. (2021). Selective MMP-9 Inhibitor (R)-ND-336 Alone or in Combination with Linezolid Accelerates Wound Healing in Infected Diabetic Mice. *ACS Pharmacology and Translational Science*, 4(1), 107-117. <https://doi.org/10.1021/acspsci.0c00104>
- [56] Rodríguez-Sánchez, E., Navarro-García, J. A., Aceves-Ripoll, J., Álvarez-Llamas, G., Segura, J., Barderas, M. G., Ruilope, L. M., & Ruiz-Hurtado, G. (2019). Association between renal dysfunction and metalloproteinase (MMP)-9 activity in hypertensive patients. *Nefrologia*, 39(2), 184-191. <https://doi.org/10.1016/j.nefro.2019.03.006>
- [57] Dong, M., Mu, N., Ren, F., Li, F., Zhang, C., & Yang, J. (2015). Matrix metalloproteinase-9 in the culprit coronary artery and myocardial no-reflow. *American Journal of the Medical Sciences*, 350(5), 352-356. <https://doi.org/10.1097/MAJ.0000000000000559>
- [58] Kuliczowski, W., Urbaniak, J., Hallén, J., Woźniak, M., Poloński, L., Mysiak, A., Atar, D., Zembala, M., & Serebruany, V. (2013). Matrix metalloproteinases and the activity of their tissue inhibitors in patients with ST-elevation myocardial infarction treated with primary angioplasty. *Kardiologia Polska*, 71(5), 453-463. <https://doi.org/10.5603/KP.2013.0091>
- [59] Chen, X., Meng, Y., Shao, M., Zhang, T., Han, L., Zhang, W., Zhang, H., Hai, H., & Li, G. (2020). Prognostic Value of Pre-Infarction Angina Combined with Mean Platelet Volume to Lymphocyte Count Ratio for No-Reflow and Short-Term Mortality in Patients with ST-Segment Elevation Myocardial Infarction Undergoing Percutaneous Coronary Intervention. *Medical science monitor*, 26, e919300. <https://doi.org/10.12659/MSM.919300>
- [60] Cogni, A. L., Farah, E., Minicucci, M. F., Azevedo, P. S., Okoshi, K., Matsubara, B. B., Zanati, S., Haggeman, R., Paiva, S. A. R., & Zornoff, L. A. M. (2013). Metalloproteinases-2 and -9 predict left ventricular remodeling after myocardial infarction. *Arquivos Brasileiros de Cardiologia*, 100(4), 315-321. <https://doi.org/10.5935/abc.20130049>

## Харчування та рак: сучасні аспекти здорового способу життя (огляд літератури)

О. П. Колеснік<sup>1,2,F</sup>, О. М. Левик<sup>1,2,E,F</sup>, Д. Є. Чернявський<sup>1,2,A,E</sup>,  
В. О. Кузьменко<sup>1,2,E,F</sup>, Л. С. Литвиненко<sup>1</sup> \*<sup>1,B,C,D</sup>

<sup>1</sup>Запорізький державний медичний університет, Україна, <sup>2</sup>ТОВ «Онколайф», м. Запоріжжя, Україна

A – концепція та дизайн дослідження; B – збір даних; C – аналіз та інтерпретація даних; D – написання статті; E – редагування статті; F – остаточне затвердження статті

Незважаючи на істотні покращення в скринінгу, діагностиці та таргетній терапії, рак залишається другою провідною причиною смерті в світі. Стає все більш очевидним, що дієта та спосіб життя відіграють важливу роль у розвитку та прогресуванні раку. Отже, різні дієтичні комбінації можна пропонувати для зниження ризику раку та для покращення впливу основної терапії. Харчування тісно пов'язане з раком. Канцерогени у харчових продуктах, макроелементи, мікроелементи, як-от вітаміни А, С та D, харчові волокна, модуляція метаболізму дієтою, харчові добавки й антиканцерогени у продуктах впливають на розвиток раку.

У цій статті здійснили огляд досліджень щодо зв'язку між харчуванням і раком, а також наведено чинні дієтичні рекомендації щодо зниження ймовірності виникнення раку.

**Мета роботи** – аналіз відомостей фахової літератури щодо впливу різних режимів харчування в онкологічних хворих.

**Висновки.** Правильний режим харчування може знизити ризик виникнення онкологічних захворювань і покращити вплив лікування на захворювання. Кетогенна дієта корисна в поєднанні зі стандартною терапією, оскільки може посилювати протипухлинні ефекти класичної хіміо- та променевої терапії, характеризується загальною безпекою та хорошою переносністю, а також сприяє підвищенню якості життя. Середземноморська дієта – захисний фактор проти виникнення раку завдяки антиоксидантним і протизапальним властивостям складових продуктів. Голодування також є потенційно ефективною стратегією для індукції диференціальної стресостійкості ракових і нормальних клітин як доповнення до стандартного лікування. Переваги вітамінів у профілактиці та лікуванні раку можуть бути досягнуті внаслідок використання нових сильнодіючих аналогів, а також комбінацій вітамінів на ранніх стадіях раку.

### Ключові слова:

харчування, режим харчування при раку, кетогенна дієта, середземноморська дієта, голодування.

### Патологія. 2022.

Т. 19, № 2(55).

С. 135-141

### \*E-mail:

lilekmisyri@gmail.com

## Nutrition and cancer: modern aspects of a healthy lifestyle (literature review)

O. P. Kolesnik, O. M. Levyk, D. Ye. Cherniavskiy, V. O. Kuzmenko, L. S. Lytyvnenko

Despite significant improvements in screening, diagnosis and targeted therapy, cancer remains the second leading cause of death in the world. It is becoming increasingly clear that diet and lifestyle play a significant role in the development and progression of cancer. Thus, various dietary combinations can be proposed to reduce the risk of cancer and to improve the impact of basic therapy. Nutrition is closely linked to cancer. Food carcinogens, macronutrients, micronutrients such as vitamins A, C and D, dietary fiber, modulation of metabolism by diet, dietary supplements and anticancer agents in food affect the development of cancer. This article discusses research on the relationship between nutrition and cancer, as well as current dietary guidelines for reducing the risk of cancer.

**The aim** of the study is to analyze information from the professional literature on the influence of various nutritional regimes in cancer patients.

**Conclusions.** Proper nutrition can prevent the risk of cancer and improve the impact of treatment on the disease. Ketogenic diet is useful in combination with standard therapy on the basis of its ability to enhance the antitumor effects of classical chemotherapy and radiation therapy, its overall good safety and tolerability, as well as improving the quality of life. Mediterranean diet is a protective factor against cancer, due to the antioxidant and anti-inflammatory properties of the ingredients. Fasting is also a potentially effective strategy for inducing the differential stress resistance of cancer and normal cells as an adjunct to standard treatment. Promising benefits of vitamins in the prevention and treatment of cancer can be achieved through the use of new potent analogues, as well as combinations of vitamins in the early stages of cancer.

### Key words:

food, diet, cancer, ketogenic diet, Mediterranean diet, fasting.

### Pathologia

2022; 19 (2), 135-141

Рак – одна з найсерйозніших проблем охорони здоров'я, друга найпоширеніша причина смерті після серцево-судинних захворювань у світі. Згідно з висновками дослідження Global Burden of Disease, у 2019 році у світі новоутворення спричинили смерть понад 10 млн людей і становили 17,83 % від загальної кількості смертей [1]. В Україні новоутворення є однією з п'яти провідних причин смерті. У національному

масштабі смертність, спричинена новоутвореннями, знизилася з 115 971 (18,6 %) від загальної кількості смертей у 1990 році до 99 217 (14,1%) у 2019 [2].

Рак молочної залози, легені, кишківника все ще є одними з провідних чинників захворюваності та смертності. Тому нині вкрай актуальним є пошук додаткових підходів для підвищення ефективності скринінгових програм чи інших способів запобігання

розвитку онкопатології, а також способів покращити вже відомі протипухлинні методи лікування.

Правильне харчування в разі онкозахворювань має особливе значення, адже дієта, достатня кількість вітамінів – важливі складові лікування. Саме тому вибір дієти та правильного режиму харчування нині є актуальним питанням у клініці, потребує ретельного розгляду.

## Мета роботи

Аналіз відомостей фахової літератури щодо впливу різних режимів харчування в онкологічних хворих.

Неправильне харчування, низька фізична активність, малорухливий спосіб життя та ожиріння (наслідок нездорового способу життя) – основні фактори ризику виникнення раку. Виявили, що зміна харчових звичок може сприяти запобіганню розвитку раку на 30–50 % [3]. Режим харчування, заснований на регулярному споживанні фруктів, овочів (продуктів, багатих на селен, фолієву кислоту, вітаміни (B12, D), антиоксиданти (каротиноїди, лікопін), відіграє захисну роль щодо виникнення раку, знижує ризик раку молочної залози, колоректального раку та раку передміхурової залози (на 60–70 %), раку легенів (на 40–50 %) [4]. Регулярне споживання продуктів, багатих на клітковину (наприклад, цільнозернові), помірно споживання молока та молочних продуктів може знизити захворюваність на різні типи раку (як-от колоректального раку, раку легенів, шлунка, молочної залози, раку стравоходу та ротової порожнини) [4]. М'ясо та продукти тваринного походження, багаті на тваринні жири, часто приготовані при високій температурі, можуть підвищити захворюваність на рак, особливо колоректальний, рак шлунка та простати [4]. Щодо вживання алкоголю та його позитивного чи негативного впливу на здоров'я дослідження не мають однозначності: помірно вживання алкоголю (до 30 г на добу) може мати захисний ефект щодо виникнення раку нири, а надмірне вживання, безумовно, є фактором ризику виникнення багатьох онкологічних захворювань (ротової порожнини, стравоходу, молочної залози, колоректальний, шлунка та печінки) [4]. Отже постає питання про те, як режим харчування (дієта) може (чи не може) впливати на перебіг онкозахворювань.

**Кетогенна дієта (КД)** передбачає вживання продуктів із високим вмістом жирів і низьким вмістом вуглеводів з достатньою кількістю білка. Імовірно, КД підвищує чутливість більшості видів раку до стандартного лікування, використовуючи перепрограмований метаболізм ракових клітин, що робить її перспективним кандидатом у складові терапії раку [5].

У ракових клітинах більшість енергії надходить з глюкози, навіть якщо є кисень. Цей перехід від окисного фосфорилування до гліколізу називають ефектом Варбурга. Підвищений гліколіз і знижена активність циклу трикарбонових кислот визначають на первинних етапах онкогенезу – це одна з ознак раку [6].

КД – перспективна можливість впливати на ці метаболічні зміни в пухлинних клітинах. Нещодавні дослідження показують: КД потенційно має ефект, що обмежує ріст пухлини, захищає здорові клітини від

пошкодження хімієтерапією або радіацією, прискорює хімієтерапевтичну токсичність щодо ракових клітин, зменшує запалення. Ба більше, порівняно з протипухлинними препаратами та стандартними методами лікування КД недорога, доволі проста в застосуванні, зазвичай її добре переносять [7].

КД – це дієта з високим вмістом жирів і низьким вмістом вуглеводів, достатнім вмістом білків і калорій. Традиційна формула КД – співвідношення вмісту жирів, вуглеводів і білків 4,00:0,75:0,25; постачає 90 % калорій із жирів, 8 % – із білків, 2 % – із вуглеводів [8].

Cohen C. W. et al. рандомізували 73 жінки з раком яєчників та ендометрія в дослідження з використанням або КД (енергія з жирів, білків і вуглеводів – 70:25:5), або дієти, що рекомендована Американським онкологічним товариством і передбачає помірний і високий вміст вуглеводів, високий вміст клітковини, низький – жирів [9]. Пацієнткам призначили 12-тижневу дієтичне харчування. Через 12 тижнів кетогенна дієта призвела до зниження загальної (35,3 кг проти 38,0 кг,  $p < 0,05$ ) та центральної (3,0 кг проти 3,3 кг,  $p < 0,05$ ) жирової маси. Виявили також зменшення маси вісцерального жиру на 21,2 % завдяки КД порівняно з 4,6 % при дієті Американського онкологічного товариства, а також суттєвіше зниження рівнів інсуліну, С-пептиду, глюкози та рівнів інсуліноподібного фактора росту-1. КД спричинила суттєве поліпшення показників фізичних функцій, зменшення втоми, а також зниження потягу до крохмальної їжі, жирів і фаст-фуду [9].

Klement R. J. et al. здійснили рандомізоване контрольоване дослідження КЕТОСОМР із призначенням КД онкологічним хворим [10]. Автори вивчали вплив КД, що базується на натуральних продуктах, порівняно з неназваною стандартною дієтою на склад тіла в пацієнтів із раком молочної залози, які отримують променеву терапію. Під час променевої терапії середні та медіанні концентрації  $\beta$ -гідроксибутирату натще в групі КД становили 0,72 ммоль/л та 0,49 ммоль/л (діапазон – 0,06–4,9); це значно більше, ніж у групі зі стандартною дієтою ( $p < 2,2 \times 10^{-16}$ ). У групі зі стандартною дієтою спостерігали дуже невелике та незначне збільшення маси тіла та жирової маси, а також зменшення безжирової маси. Пацієнти із групи КД швидко втрачали масу тіла, а також безжирову та скелетно-м'язову масу після початку дієти; здебільшого це пов'язано із втратою води. КД надалі не спричиняла істотні зміни безжирової чи скелетної м'язової маси, але пов'язана з поступовим зменшенням маси тіла та жирової маси на 0,4 кг на тиждень ( $p < 0,0001$ ). КД істотно знижувала рівні вільного Т3 на 0,06 пг/мл/тиждень ( $p = 6,3 \times 10^{-6}$ ). Загальна якість життя залишалася стабільною в групі зі стандартною дієтою, але підвищилася у групі КД від 66,7 до 75,0 бала ( $p = 0,002$ ) [10].

Отже, КД – один із варіантів, що, теоретично, сприяє поліпшенню перебігу онкозахворювань. Призначення низьковуглеводної дієти може спричинити покращення резистентності до інсуліну та запалення, а також позбавити пухлинні клітини з дисфункціональними мітохондріями глюкози, що залучена в аеробний гліколіз. Ба більше, кетоніві тіла можуть призводити до модуляції сигнальних молекул, експресії генів і зменшення запалення, що може бути корисним при



раку [11]. Незважаючи на ці переваги, переважна більшість клінічних даних про кетогенну дієту та користь при раку засновані на невеликих звітах про випадки або техніко-економічні дослідження. Хоча ці дослідження показують хорошу переносність КД, втрату ваги та підвищення резистентності до інсуліну та запалення, досі мало відомостей щодо поліпшення показників захворюваності та смертності, що пов'язані з раком. Необхідні додаткові дослідження з клінічного оцінювання того, який рак може реагувати на кетогенну дієту.

**Середземноморську дієту (СД)** вважають однією з «найздоровіших» моделей харчування у світі завдяки поєднанню продуктів, що багаті передусім на антиоксиданти та протизапальні поживні речовини [12]. Чимало досліджень показали сильну та зворотну залежність між високим рівнем прихильності до середземноморської дієти та деякими хронічними захворюваннями (серцево-судинні, діабет тощо), раком [12]. Враховуючи захисний ефект щодо зниження окисних, запальних процесів у клітинах і запобігання пошкодженням ДНК, проліферації клітин і їхньому виживанню, ангіогенезу, запаленню та метастазуванню, СД вважають потужним і керованим методом боротьби з раком [13].

Ця модель дієти передбачає високе споживання цільнозернових злаків, фруктів та овочів, помірне – молочних продуктів, м'яса птиці та риби, низьке – червоного м'яса та солодощів. Допускають помірне вживання вина, оливкова олія рекомендована як заміник жиру при кожному основному прийманні їжі. Регулярна фізична активність, достатній відпочинок, біорізноманіття та сезонність, традиційні, місцеві та екологічно чисті продукти – невід'ємні складники СД [14].

Середземноморську дієту вважають найкращою дієтою, що характеризується багатьма ознаками ідеального здорового харчування. Її вважають одним з основних способів споживання їжі, що здатний позитивно впливати на довголіття, поліпшувати функції всіх систем організму, аби запобігти багатьом захворюванням або стримати їхнє прогресування [15].

Federica Turati et al. вивчали вплив СД на ризик розвитку раку молочної залози [16]. У дослідженні брали участь 3034 пацієнти з раком молочної залози та 3392 контрольних пацієнти, які надійшли до тієї ж мережі лікарень з приводу гострих, непухлинних і негінекологічних захворювань. Прихильність до СД кількісно визначали за допомогою шкали середземноморської дієти (ШСД), що підсумовувала основні характеристики середземноморської дієти та варіювалася від 0 (найменша прихильність) до 9 (найвища). Порівняно з найнижчими балами за ШСД (0–3) співвідношення шансів для ШСД 4–5 становили 0,86 (95 % довірчий інтервал (ДІ) 0,76–0,98), а для ШСД 6–9 – 0,82 (95 % ДІ, 0,71–0,95),  $p = 0,008$ . Автори довели, що дотримання СД пов'язане зі зниженням ризику розвитку раку молочної залози [16].

A-Ra Cho et al. здійснили рандомізоване контрольоване дослідження впливу середземноморської дієти на масу тіла, метаболічні параметри та якість життя у пацієнтів, які вижили після раку молочної залози та мали надмірну вагу чи ожиріння [17]. Під

час дослідження 44 осіб, які перенесли рак молочної залози (пацієнти з діагностованим раком молочної залози I–III стадії, які завершили лікування, включаючи хірургічне втручання, ад'ювантну хіміотерапію, променеви та/або гормональну терапію), рандомно поділили на групи: групі 1 рекомендували середземноморську дієту в поєднанні з налтрексоном/бупропіоном; групі 2 – тільки СД. Через 8 тижнів визначили істотну втрату ваги: в групі 1 – на 2,8 кг, у групі 2 – на 1,8 кг ( $p < 0,05$ ). У пацієнтів обох груп виявили значно нижчі рівні глюкози натще, інсуліну та моделі гомеостазу для рівнів резистентності до інсуліну ( $p < 0,05$ ). Якість життя, що оцінювали за допомогою опитувальників, поліпшилася в усіх учасників ( $p < 0,05$ ). Але не встановили суттєві відмінності за зміною маси тіла, метаболічних параметрів і якості життя між групами спостереження. Автори показали, що СД із додатковим призначенням налтрексона/бупропіону або без нього сприяє втраті ваги, покращує метаболічні параметри та підвищує показники якості життя. Комбінація середземноморської дієти з лікуванням налтрексоном/бупропіоном не призвела до суттєвіших змін порівняно з призначенням лише СД [17].

Отже, високий вміст біоактивних фітохімічних речовин у складі продуктів, дозволених у СД, викликає особливий інтерес для профілактики багатьох ракових захворювань. Втім, потрібні наступні масштабні дослідження для з'ясування впливу біоактивних сполук СД на здоров'я організму людини, щоб встановити роль цієї дієти у профілактиці раку та ефективність під час лікування.

**Голодування.** Нещодавні спостереження показують: голодування регулює рівень метаболітів, що змінюють гліколіз та цикл Кребса, а також апоптоз та аутофагію [18]. Тому комбінація голодування та хіміотерапії потенційно може мати синергетичний ефект на загибель ракових клітин при одночасному підвищенні стійкості нормальних клітин. Ця реакція на голодування, яку спостерігають у ракових клітинах порівняно з нормальними, відома як диференціальна стійкість до стресу [18].

Голодування – форма дієтичного обмеження, що визначають як повне обмеження споживання їжі або калорій протягом періоду від 24 до 120 годин із наступним періодом відновлення харчування. Враховуючи, що голодування лише на воді тривалістю 24–72 години складно підтримувати і воно може призвести до дискомфорту (блювання та нудота), нещодавно розробили модифіковану форму голодування. В її межах можна споживати низькокалорійні продукти з низьким вмістом білка та цукру при досягненні аналогічних метаболічних змін натще. Цей метод називають дієтою, що імітує голодування (ДІГ); вона менше обмежує пацієнта, забезпечує адекватну кількість мікроелементів для організму. Дієта передбачає низький вміст калорій, цукру та білка, але характеризується високою концентрацією ненасичених жирів [19]. Це імітує вплив голодування на маркери стресостійкості внаслідок зниження рівня глюкози та інсуліноподібного фактора росту-1, підвищення рівня кетонових тіл та білка-1, що зв'язує інсуліноподібний фактор росту [20].

Stefanie de Groot et al. у дослідженні DIRECT рандомізували 131 пацієнта з HER2-негативним раком молочної залози II/III стадії без діабету, ІМТ хворих – понад 18 кг/м<sup>2</sup>. Пацієнтам призначали або дієту, що імітує голодування, або їхню звичайну дієту протягом 3 днів до і під час неoad'ювантної хімієтерапії (хворі отримували хімієтерапію за схемою AC або FEC) [21]. Рентгенологічно повну (CR) або часткову відповідь (PR) найчастіше фіксували в обстежених, які дотримувалися ДІГ (OR 3,168,  $p = 0,039$ ), 90–100 % втрати пухлинних клітин частіше діагностували в пацієнтів із групи ДІГ (OR 4,109,  $p = 0,016$ ). Крім того, ДІГ істотно знижує пошкодження ДНК Т-лімфоцитів, спричинене хімієтерапією [21].

Stefanie Zorn et al. здійснили контрольоване перекресне дослідження 30 пацієнтів із гінекологічним раком, які отримали мінімум 4 цикли хімієтерапії (більшість пацієнтів (73,3 %) мали рак молочної залози й отримували хімієтерапію за схемою епірубіцин/циклофосфамід), голодували протягом 96 годин впродовж половини їхніх циклів хімієтерапії та дотримувалися нормокалорійної дієти під час інших циклів лікування [22]. Споживання калорій під час модифікованого короткострокового голодування (МКСГ) обмежене до 25 % від добової потреби кожного пацієнта. Крім того, половина пацієнтів повинні були дотримуватися 6-денної нормокалорійної кетодієти перед кожним періодом МКСГ, щоб досліджувати ефект пригнічення голоду кетодієтами. Під час кожної хімієтерапії оцінювали індуковану нею токсичність, дискомфорт, що пов'язаний із голодуванням, склад тіла, якість життя, лабораторні показники та дотримання режиму лікування. При МКСГ оцінка частоти та тяжкості стоматиту в балах становила  $-0,16 \pm 0,06$  (95 % ДІ  $-0,28$ – $(-0,03)$ ;  $p = 0,013$ ), головного болю  $-1,80 \pm 0,55$  (95 % ДІ  $-2,89$ – $(-0,71)$ ;  $p = 0,002$ ), слабкості  $-1,99 \pm 0,87$ ; 95 % ДІ  $-3,72$ – $(-0,26)$ ;  $p = 0,024$ ), а загальна оцінка токсичності істотно знижена  $-10,36 \pm 4,44$  (95 % ДІ  $-19,22$ – $(-1,50)$ ;  $p = 0,023$ ). Автори зафіксували істотно менше випадків відстрочення хімієтерапії після МКСГ, що показує покращення переносності хімієтерапії ( $-0,80 \pm 0,37$ ; 95 % ДІ  $-1,53$ – $(-0,06)$ ;  $p = 0,034$ ). Суттєве зниження середньої маси тіла (на  $0,79 \pm 1,47$  кг) під час МКСГ не компенсувалося, зберігалось до завершення дослідження ( $p < 0,005$ ). Інсулін ( $-169,4 \pm 44,1$ ; 95 % ДІ  $-257,1$ – $(-81,8)$ ;  $p < 0,001$ ) та рівні інсуліноподібного фактора росту 1 ( $-33,3 \pm 5,4$ ; 95 % ДІ  $-44,1$ – $(-22,5)$ ;  $p < 0,001$ ) значно знизився під час голодування. КД як підтримувальна дієта не зменшила дискомфорт, пов'язаний із голодуванням, та не покращила дотримання цього режиму голодування [22].

Отже, голодування може підвищити чутливість ракових клітин до хімієтерапії, знизити концентрацію факторів росту та сприяти відновленню нормальних клітин. Втім, механізми голодування остаточно не досліджені, тому воно може мати подвійний вплив на процеси виживання та загибелі ракових клітин.

**Вітаміни.** Протягом кількох десятиліть учені з усього світу вивчали взаємозв'язок між окисним пошкодженням і раком. Здійснили епідеміологічні спостереження щодо впливу фруктів та овочів, що включені в раціон хворих на рак. Повідомляти: вітаміни С, D, Е беруть

участь у зменшенні побічних ефектів, що виникають під час хімієтерапії та променевого лікування раку легень, шлунка, передміхурової залози, колоректального раку, раку голови та шиї [23]. Виявили, що вітаміни, котрі діють як антиоксидантні ад'юванти, мають потенціал щодо апоптозу та антиангіогенезу, а також інгібувальну дію проти метастазування в ракових клітинах.

Вітамін С – мікроелемент, що відіграє важливу роль у багатьох фізіологічних процесах в організмі людини [24]. Біологічна ефективність вітаміну С залежить від його окиснювально-відновної здатності, і він діє як кофактор у багатьох ферментативних реакціях; у фізіологічних концентраціях він діє як антиоксидант [25]. Пацієнти, які отримують інтенсивну хімієтерапію та/або перенесли трансплантацію стовбурових клітин, схильні до інфекційних ускладнень. Перспективним є підвищення опірності їхньої імунної системи вітаміном С для прискорення відновлення імунітету, а отже запобігання інфекційним ускладненням, оскільки вітамін С дешевий і загальнодоступний [26].

Anthony J. Bazzan et al. здійснили ретроспективний огляд документації пацієнтів, що мали онкопатологію та отримували вітамін С внутрішньовенно під час лікування [27]. За результатами дослідження, 86 пацієнтів отримали загалом 3034 дози вітаміну С внутрішньовенно в діапазоні 50–150 г. Лише аскорбінову кислоту в рамках лікування раку отримували 32 пацієнти (1197 доз), а 54 хворих отримували аскорбінову кислоту в поєднанні з хімієтерапією (1837 доз). Найчастіші небажані явища, пов'язані з прийманням аскорбінової кислоти, – тимчасова нудота та дискомфорт у місці ін'єкції. Всі події, про які повідомляли в групі, де призначено тільки аскорбінову кислоту, пов'язані з менш ніж 3 % загальної кількості інфузій. Загалом пацієнти повідомляли про зниження стомлюваності, болю та поліпшення настрою під час приймання аскорбінової кислоти ( $p < 0,05$ ). Результати цього ретроспективного аналізу підтверджують відомості про те, що внутрішньовенні інфузії вітаміну С загалом безпечні, хворі на рак їх зазвичай добре переносять. Отже, інфузії вітаміну С можуть бути корисні для усунення симптомів і поліпшення якості життя [27].

Вітамін D – попередник сильнодіючого стероїдного гормону кальцитріолу, який регулює численні гени, що контролюють гомеостаз, диференціювання епітеліальних клітин, проліферацію та апоптоз [28]. Низький рівень вітаміну D пов'язаний із розвитком і прогресуванням низки захворювань, включаючи переломи кісток, серцево-судинні захворювання, цукровий діабет і рак [29]. Механізми, за допомогою яких вітамін D знижує ризик раку та підвищує виживаність, передбачають регуляцію клітинного диференціювання, проліферації та апоптозу, а також зниження ангіогенезу в мікрооточенні пухлини та інгібування метастазування [30].

Використовуючи об'єднані дані двох рандомізованих клінічних випробувань ( $n = 1129$  та  $n = 2196$ ), а також проспективної когорти ( $n = 1713$ ), McDonnell et al. досліджували взаємозв'язок між концентрацією 25-гідроксिवітаміну D (25(OH)D) та ризиком раку молочної залози у широкому діапазоні концентрацій 25(OH)D у жінок віком  $\geq 55$  років [31]. Виявили, що

рівень захворюваності на рак молочної залози на 82 % нижчий у жінок із концентрацією 25(OH)D  $\geq$ 60 нг/мл порівняно з показниками осіб із вмістом <20 нг/мл (Rate Ratio = 0,18,  $p = 0,006$ ); багатофакторна регресія Кокса показала, що жінки з концентрацією 25(OH)D  $\geq$ 60 нг/мл мали на 80 % нижчий ризик раку молочної залози, ніж жінки з концентрацією <20 нг/мл (HR = 0,20,  $p = 0,03$ ) із поправкою на вік, ІМТ, статус куріння, вживання добавок кальцію. Автори підтвердили, що вищі концентрації 25(OH)D можуть бути пов'язані з дозозалежним зниженням ризику раку молочної залози в жінок віком 55 років, концентрації 60 нг/мл є найбільш захисними [31].

Вітамін А – спільний термін для групи ліпофільних ізопреноїдів, що складаються з циклічної групи та лінійного ланцюга з гідрофільною полярною групою, яка включає основні біологічно активні форми: ретинол, ретиналь і ретинову кислоту [32]. Вітамін А – регулятор росту та диференціювання клітин, ембріогенезу, розмноження, цілісності епітеліальних клітин та імунної функції [33]. Він має також антиоксидантні властивості, відіграє роль у захисті від окисного стресу та запалення [34].

Juanjuan He et al. виконали метааналіз 10 досліджень (8 когортних, 1 клінічне, 1 об'єднане) з 19 450 випадками раку молочної залози [35]. Приймання  $\beta$ -каротину у дозі 1200 мкг/добу під час їди до встановлення діагнозу значущо пов'язане з покращенням загальної виживаності (ЗВ) при раку молочної залози, сумарне відношення ризиків – 0,70 (95 % ДІ, 0,50–0,99;  $I^2 = 37,5\%$ ) для найвищого та 0,93 (95 % ДІ 0,88–0,99;  $I^2 = 38,7\%$ ) для найнижчого рівня споживання. Мета-регресійний аналіз показав: поправка на індекс маси тіла – модифікований фактор зв'язку між прийманням  $\beta$ -каротину та ЗВ при раку молочної залози ( $p = 0,013$ ). Приймання інших похідних вітаміну А ( $\alpha$ -каротину,  $\beta$ -криптоксантину, лікопіну, ретинолу, лютеїну) не впливало на прогноз раку молочної залози, за результатами оцінювання дієти до та після встановлення діагнозу. Отже, переддіагностичне приймання  $\beta$ -каротину з їжею пов'язане з поліпшенням загальної виживаності при раку молочної залози. Враховуючи обмежену кількість публікацій з цієї теми, необхідні наступні дослідження з великим розміром вибірки, добре контрольованими факторами та тривалим періодом спостереження [35].

Епідеміологічні, доклінічні та клінічні дослідження підтверджують гіпотезу про те, що вітаміни D та А мають істотну захисну дію проти клітинної трансформації, яка призводить до раку, а протиракова активність вітамінів В, С, Е і К дуже обмежена та потребує продовження вивчення.

Отже, правильний режим харчування може запобігти ризику виникнення онкологічних захворювань і поліпшити вплив лікування на захворювання.

Кетогенна дієта, ймовірно, створює несприятливе метаболічне середовище для ракових клітин, а тому її можна вважати перспективним допоміжним засобом у багатофакторній терапії конкретного пацієнта. Більшість доклінічних і кілька клінічних досліджень свідчать на користь використання кетогенної дієти в поєднанні зі стандартною терапією, ґрунтуючись на її

здатності посилювати протипухлинні ефекти класичної хіміє- та променевої терапії, загальній хорошій переносності та безпеці, а також на підвищенні показників якості життя. Для остаточного з'ясування механізмів впливу кетогенної дієти як терапії та оцінювання її застосування в клінічній практиці необхідні додаткові молекулярні дослідження, а також контрольовані клінічні випробування.

Середземноморська дієта – захисний фактор проти виникнення раку, особливо в разі високого рівня вживання оливкової олії, свіжих фруктів та овочів (завдяки антиоксидантним і протизапальним властивостям цих продуктів). Необхідно здійснити проспективні дослідження, в яких оцінюватимуть, як прихильність до СД знижує ризик раку, зважаючи на низку екзогенних змінних, як-от географічні райони (а отже, екологічні фактори), спосіб життя, спадкові чинники та походження харчових продуктів.

Пухлинні агенти характеризуються істотною токсичною дією на нормальні клітини. Голодування – потенційно ефективна стратегія для індукції диференціальної стресостійкості ракових і нормальних клітин як доповнення до стандартного лікування. Втім, нині необхідні нові дослідження для отримання достовірних даних щодо підтвердження впливу голодування на профілактику та лікування захворювань.

Перспективні переваги вітамінів у профілактиці та лікуванні раку можуть бути досягнуті внаслідок використання нових сильнодіючих аналогів, а також комбінацій вітамінів на ранніх стадіях раку. Як і раніше, необхідно вивчати роль вітамінів в аспекті синергетичної, антагоністичної та потенційної активності проти раку.

## Висновки

1. Правильний режим харчування може сприяти зниженню ризику виникнення онкологічних захворювань і поліпшити їх лікування.

2. Кетогенна дієта корисна в поєднанні зі стандартною терапією, оскільки може посилювати протипухлинні ефекти класичної хіміє- та променевої терапії, характеризується загальною хорошою безпекою та переносністю, а також підвищенням якості життя.

3. Середземноморська дієта – захисний фактор проти виникнення раку завдяки антиоксидантним і протизапальним властивостям продуктів, що нею передбачені.

4. Голодування – потенційно ефективна стратегія для індукції диференціальної стресостійкості ракових і нормальних клітин як доповнення до стандартного лікування.

5. Перспективні переваги вітамінів у профілактиці та лікуванні раку можуть бути досягнуті внаслідок використання нових сильнодіючих аналогів, а також комбінацій вітамінів на ранніх стадіях раку.

**Перспективи подальших досліджень.** Для підтвердження цих висновків необхідні додаткові дослідження, щоб отримати достовірні дані щодо безпеки, здійсненності та ефективності голодування, дієти з обмеженням калорійності або середземноморської дієти у онкологічних хворих.

**Конфлікт інтересів:** відсутній.

**Conflicts of interest:** authors have no conflict of interest to declare.

Надійшла до редакції / Received: 07.03.2022

Після доопрацювання / Revised: 23.05.2022

Прийнято до друку / Accepted: 07.06.2022

### Відомості про авторів:

Колеснік О. П., д-р мед. наук, професор, зав. каф. онкології та онкохірургії, Запорізький державний медичний університет; лікар-онколог, онкохірург, ТОВ «Онколайф», м. Запоріжжя, Україна.

ORCID ID: [0000-0001-7084-6720](https://orcid.org/0000-0001-7084-6720)

Левик О. М., канд. мед. наук, доцент каф. онкології та онкохірургії, Запорізький державний медичний університет; лікар-онколог, ТОВ «Онколайф», м. Запоріжжя, Україна.

ORCID ID: [0000-0001-5095-197X](https://orcid.org/0000-0001-5095-197X)

Чернявський Д. Є., аспірант каф. онкології та онкохірургії, Запорізький державний медичний університет; лікар-онколог, ТОВ «Онколайф», м. Запоріжжя, Україна.

ORCID ID: [0000-0002-2033-7466](https://orcid.org/0000-0002-2033-7466)

Кузьменко В. О., асистент каф. онкології та онкохірургії, Запорізький державний медичний університет; лікар-онколог, ТОВ «Онколайф», м. Запоріжжя, Україна.

ORCID ID: [0000-0001-7243-2476](https://orcid.org/0000-0001-7243-2476)

Литвиненко Л. С., інтерн 1 року навчання, Запорізький державний медичний університет, Україна.

ORCID ID: [0000-0002-7119-8654](https://orcid.org/0000-0002-7119-8654)

### Information about authors:

Kolesnik O. P., MD, PhD, DSc, Professor, Head of the Department of Oncology and Surgical Oncology, Zaporizhzhia State Medical University; Oncologist, Oncosurgeon, Oncolife LLC, Zaporizhzhia, Ukraine.

Levyk O. M., MD, PhD, Associate Professor of the Department of Oncology and Surgical Oncology, Zaporizhzhia State Medical University; Oncologist, Oncolife LLC, Zaporizhzhia, Ukraine.

Cherniavskiy D. Ye., MD, PhD student, Department of Oncology and Surgical Oncology, Zaporizhzhia State Medical University; Oncologist, Oncolife LLC, Zaporizhzhia, Ukraine.

Kuzmenko V. O., MD, Assistant of the Department of Oncology and Surgical Oncology, Zaporizhzhia State Medical University; Oncologist, Oncolife LLC, Zaporizhzhia, Ukraine.

Lytvynenko L. S., MD, Zaporizhzhia State Medical University, Ukraine.

### Список літератури

- Stenger M. Global Burden of Cancer From 2010 to 2019. *The ASCO post*. 2022, January 13. <https://ascopost.com/news/january-2022/global-burden-of-cancer-from-2010-to-2019/>
- Рак в Україні, 2019-2020. Захворюваність, смертність, показники діяльності онкологічної служби / З. П. Федоренко, Ю. Й. Михайлович, Л. О. Гулак та ін. *Бюлетень Національного канцер-реєстру України*. Київ, 2021. 120 с. URL : [http://www.ncru.inf.ua/publications/BULL\\_22/index.htm](http://www.ncru.inf.ua/publications/BULL_22/index.htm)
- The Clinical Value of Nutritional Care before and during Active Cancer Treatment / G. Aprile, D. Basile, R. Giarretta et al. *Nutrients*. 2021. Vol. 13, Iss. 4. P. 1196. <https://doi.org/10.3390/nu13041196>
- Cancer. *World Health Organization*, 2022. URL : <https://www.who.int/news-room/fact-sheets/detail/cancer>
- Ketogenic diet in the treatment of cancer – Where do we stand? / D. D. Weber, S. Aminzadeh-Gohari, J. Tulipan et al. *Molecular metabolism*. 2020. Vol. 33. P. 102-121. <https://doi.org/10.1016/j.molmet.2019.06.026>
- Diet and Chemotherapy: The Effects of Fasting and Ketogenic Diet on Cancer Treatment / F. Plotti, C. Terranova, D. Luvero et al. *Chemotherapy*. 2020. Vol. 65, Iss. 3-4. P. 77-84. <https://doi.org/10.1159/000510839>
- A Nutritional Perspective of Ketogenic Diet in Cancer: A Narrative Review / C. Oliveira, S. Mattingly, R. Schirmacher et al. *Journal of the Academy of Nutrition and Dietetics*. 2018. Vol. 118, Iss. 4. P. 668-688. <https://doi.org/10.1016/j.jand.2017.02.003>
- Weber D. D., Aminzadeh-Gohari S., Kofler B. Ketogenic diet in cancer therapy. *Aging*. 2018. Vol. 10, Iss. 2. P. 164-165. <https://doi.org/10.18632/aging.101382>
- Favorable effects of a ketogenic diet on physical function, perceived energy, and food cravings in women with ovarian or endometrial cancer: a randomized, controlled trial / C. W. Cohen, K. R. Fontaine, R. C. Arend et al. *Nutrients*. 2018. Vol. 10, Iss. 9. P. 1187. <https://doi.org/10.3390/nu10091187>
- Impact of a ketogenic diet intervention during radiotherapy on body composition: III-final results of the KETOCOMP study for breast cancer patients / R. J. Klement, C. E. Champ, U. Kämmerer et al. *BCR*. 2020. Vol. 22, Iss. 1. P. 94. <https://doi.org/10.1186/s13058-020-01331-5>
- Ketogenic Diet in Cancer Prevention and Therapy: Molecular Targets and Therapeutic Opportunities / W. H. Talib, A. I. Mahmood, A. Kamal et al. *Current issues in molecular biology*. 2021. Vol. 43, Iss. 2. P. 558-589. <https://doi.org/10.3390/cimb43020042>
- Cancer and Mediterranean Diet: A Review / M. C. Mentella, F. Scaldaferrri, C. Ricci et al. *Nutrients*. 2019. Vol. 11, Iss. 9. P. 2059. <https://doi.org/10.3390/nu11092059>
- Mediterranean diet and colorectal cancer: A systematic review / A. Farinetti, V. Zurlo, A. Manenti et al. *Nutrition*. 2017. Vol. 43-44. P. 83-88. <https://doi.org/10.1016/j.nut.2017.06.008>
- Tosti V., Bertozzi B., Fontana L. Health Benefits of the Mediterranean Diet: Metabolic and Molecular Mechanisms. *The journals of gerontology. Series A, Biological sciences and medical sciences*. 2018. Vol. 73, Iss. 3. P. 318-326. <https://doi.org/10.1093/geronol/glx227>
- Mediterranean Diet Nutrients to Turn the Tide against Insulin Resistance and Related Diseases / M. Mirabelli, E. Chieffari, B. Arcidiacono et al. *Nutrients*. 2020. Vol. 12, Iss. 4. P. 1066. <https://doi.org/10.3390/nu12041066>
- Mediterranean Diet and Breast Cancer Risk / F. Turati, G. Carioli, F. Bravi et al. *Nutrients*. 2018. Vol. 10, Iss. 3. P. 326. <https://doi.org/10.3390/nu10030326>
- Mediterranean Diet and Naltrexone/Bupropion Treatment for Weight Loss in Overweight and Obese Breast Cancer Survivors and Non-Cancer Participants: A Pilot Randomized Controlled Trial / A. R. Cho, W. J. Choi, Y. J. Kwon et al. *Diabetes, metabolic syndrome and obesity : targets and therapy*. 2020. Vol. 13. P. 3325-3335. <https://doi.org/10.2147/DMSO.S269237>
- Fasting and cancer: molecular mechanisms and clinical application / A. Nencioni, I. Caffa, S. Cortellino, V. D. Longo. *Nature reviews. Cancer*. 2018. Vol. 18, Iss. 11. P. 707-719. <https://doi.org/10.1038/s41568-018-0061-0>
- A review of fasting effects on the response of cancer to chemotherapy / M. Sadeghian, S. Rahmani, S. Khalesi, E. Hejazi. *Clinical Nutrition*. 2021. Vol. 40, Iss. 4. P. 1669-1681. <https://doi.org/10.1016/j.clnu.2020.10.037>
- Intermittent fasting in the prevention and treatment of cancer / K.K. Clifton, C. X. Ma, L. Fontana, L. L. Peterson. *CA: a cancer journal for clinicians*. 2021. Vol. 71, Iss. 6. P. 527-546. <https://doi.org/10.3322/caac.21694>
- Dutch Breast Cancer Research Group (BOOG). Fasting mimicking diet as an adjunct to neoadjuvant chemotherapy for breast cancer in the multicentre randomized phase 2 DIRECT trial / S. de Groot, R. T. Lugtenberg, D. Cohen et al. *Nat Commun*. 2020. Vol. 11, Iss. 1. P. 3083. <https://doi.org/10.1038/s41467-020-16138-3>
- Impact of modified short-term fasting and its combination with a fasting supportive diet during chemotherapy on the incidence and severity of chemotherapy-induced toxicities in cancer patients – a controlled cross-over pilot study / S. Zorn, J. Ehret, R. Schäuble et al. *BMC Cancer*. 2020. Vol. 20, Iss. 1. P. 578. <https://doi.org/10.1186/s12885-020-07041-7>
- Nutritional and vitamin status in patients with neuroendocrine neoplasms / D. S. Clement, M. E. Tesselar, M. E. van Leerden et al. *World journal of gastroenterology*. 2019. Vol. 25, Iss. 10. P. 1171-1184. <https://doi.org/10.3748/wjg.v25.i10.1171>
- Glorieux C., Buc Calderon P. Vitamin C (Ascorbate) and Redox Topics in Cancer. *Antioxid Redox Signal*. 2021. Vol. 35, Iss. 14. P. 1157-1175. <https://doi.org/10.1089/ars.2020.8233>
- High-dose intravenous vitamin C, a promising multi-targeting agent in the treatment of cancer / F. Böttger, A. Vallés-Martí, L. Cahn, C. R. Jimenez. *Journal of experimental & clinical cancer research : CR*. 2021. Vol. 40, Iss. 1. P. 343. <https://doi.org/10.1186/s13046-021-02134-y>
- The Effect of Vitamin C (Ascorbic Acid) in the Treatment of Patients with Cancer: A Systematic Review / G. N. Y. van Gorkom, E. L. Lookermans, C. H. M. J. van Elssen, G. M. J. Bos. *Nutrients*. 2019. Vol. 11, Iss. 5. P. 977. <https://doi.org/10.3390/nu11050977>
- Retrospective Evaluation of Clinical Experience With Intravenous Ascorbic Acid in Patients With Cancer / A. J. Bazzan, G. Zabrecky, N. Wintering et al. *Integr Cancer Ther*. 2018. Vol. 17, Iss. 3. P. 912-920. <https://doi.org/10.3390/nu11050977>
- Bahrami A., Sahebkar A. Vitamin D as a Potential Therapeutic Option in Cancer Treatment: Is There a Role for Chemoprevention? *Anticancer Agents Med Chem*. 2020. Vol. 20, Iss. 18. P. 2138-2149. <https://doi.org/10.2174/1871520620999200729192728>
- Nutrient Status of Vitamin D among Cancer Patients / Z. Li, J. Shi, Z. Wang et al. *Zhongguo Fei Ai Za Zhi*. 2021. Vol. 24, Iss. 5. P. 345-350. <https://doi.org/10.3779/j.issn.1009-3419.2021.101.10>
- Role of vitamin D<sub>3</sub> in selected malignant neoplasms / A. Markowska, M. Antoszczyk, Z. Kojas et al. *Nutrition*. 2020. Vol. 79-80. P. 110964. <https://doi.org/10.1016/j.nut.2020.110964>
- Breast cancer risk markedly lower with serum 25-hydroxyvitamin D concentrations  $\geq 60$  vs  $< 20$  ng/ml (150 vs 50 nmol/L): Pooled analysis of

- two randomized trials and a prospective cohort / S. L. McDonnell, C. A. Baggerly, C.B. French et al. *PLoS One*. 2018. Vol. 13, Iss. 6. P. e0199265. <https://doi.org/10.1371/journal.pone.0199265>
- [32] Li K., Zhang B. The association of dietary  $\beta$ -carotene and vitamin A intake on the risk of esophageal cancer: a meta-analysis. *Revista española de enfermedades digestivas*. 2020. Vol. 112, Iss. 8. P. 620-626. <https://doi.org/10.17235/reed.2020.6699/2019>
- [33] Wang Q., He C. Dietary vitamin A intake and the risk of ovarian cancer: a meta-analysis. *Bioscience reports*. 2020. Vol. 40, Iss. 4. BSR20193979. <https://doi.org/10.1042/BSR20193979>
- [34] Vitamin A and Retinoids in Bladder Cancer Chemoprevention and Treatment: A Narrative Review of Current Evidence, Challenges and Future Prospects / L. Tratnjek, J. Jeruc, R. Romih, D. Zupančić. *International journal of molecular sciences*. 2021. Vol. 22, Iss. 7. P. 3510. <https://doi.org/10.3390/ijms22073510>
- [35] He J., Gu Y., Zhang S. Vitamin A and Breast Cancer Survival: A Systematic Review and Meta-analysis. *Clinical breast cancer*. 2018. Vol. 18, Iss. 6. P. e1389-e1400. <https://doi.org/10.1016/j.cbcc.2018.07.025>
- ## References
- [1] Stenger, M. (2022, January 13). Global Burden of Cancer From 2010 to 2019. *The ASCO post*. <https://ascopost.com/news/january-2022/global-burden-of-cancer-from-2010-to-2019/>
- [2] Fedorenko, Z. P., Mikhailovich, Y. Y., Gulak, L. O., Horokh, Ye. L., Ryzhov, A. Yu., Sumkina, O. V., & Kutsenko, L. B. (2021). Rak v Ukraini, 2019-2020. Zakhvoriuvanist, smertnist, pokaznyky diialnosti onkologichnoi sluzhby [Cancer in Ukraine, 2019-2020. Morbidity, mortality, indicators of oncology service]. *Bulletin of the National Cancer Registry of Ukraine*, 22. [in Ukrainian]. [http://www.ncru.inf.ua/publications/BULL\\_22/index.htm](http://www.ncru.inf.ua/publications/BULL_22/index.htm)
- [3] Aprile, G., Basile, D., Giaretta, R., Schiavo, G., La Verde, N., Corradi, E., Monge, T., Agustoni, F., & Stragliotto, S. (2021). The Clinical Value of Nutritional Care before and during Active Cancer Treatment. *Nutrients*, 13(4), 1196. <https://doi.org/10.3390/nu13041196>
- [4] World Health Organization. (2022, February 3). Cancer. WHO. <https://www.who.int/news-room/fact-sheets/detail/cancer>
- [5] Weber, D. D., Aminzadeh-Gohari, S., Tulipan, J., Catalano, L., Feichtinger, R. G., & Kofler, B. (2020). Ketogenic diet in the treatment of cancer – Where do we stand?. *Molecular metabolism*, 33, 102-121. <https://doi.org/10.1016/j.molmet.2019.06.026>
- [6] Plotti, F., Terranova, C., Luvero, D., Bartolone, M., Messina, G., Feole, L., Cianci, S., Scaletta, G., Marchetti, C., Di Donato, V., Fagotti, A., Scambia, G., Benedetti Panici, P., & Angioli, R. (2020). Diet and Chemotherapy: The Effects of Fasting and Ketogenic Diet on Cancer Treatment. *Chemotherapy*, 65(3-4), 77-84. <https://doi.org/10.1159/000510839>
- [7] Oliveira, C., Mattingly, S., Schirmacher, R., Sawyer, M. B., Fine, E. J., & Prado, C. M. (2018). A Nutritional Perspective of Ketogenic Diet in Cancer: A Narrative Review. *Journal of the Academy of Nutrition and Dietetics*, 118(4), 668-688. <https://doi.org/10.1016/j.jand.2017.02.003>
- [8] Weber, D. D., Aminzadeh-Gohari, S., & Kofler, B. (2018). Ketogenic diet in cancer therapy. *Aging*, 10(2), 164-165. <https://doi.org/10.18632/aging.101382>
- [9] Cohen, C. W., Fontaine, K. R., Arend, R. C., Soleymani, T., & Gower, B. A. (2018). Favorable Effects of a Ketogenic Diet on Physical Function, Perceived Energy, and Food Cravings in Women with Ovarian or Endometrial Cancer: A Randomized, Controlled Trial. *Nutrients*, 10(9), 1187. <https://doi.org/10.3390/nu10091187>
- [10] Klement, R. J., Champ, C. E., Kämmerer, U., Koebrunner, P. S., Krage, K., Schäfer, G., Weigel, M., & Sweeney, R. A. (2020). Impact of a ketogenic diet intervention during radiotherapy on body composition: Ill-final results of the KETOCOMP study for breast cancer patients. *Breast cancer research : BCR*, 22(1), 94. <https://doi.org/10.1186/s13058-020-01331-5>
- [11] Talib, W. H., Mahmood, A. I., Kamal, A., Rashid, H. M., Alashqar, A., Khatir, S., Jamal, D., & Waly, M. (2021). Ketogenic Diet in Cancer Prevention and Therapy: Molecular Targets and Therapeutic Opportunities. *Current issues in molecular biology*, 43(2), 558-589. <https://doi.org/10.3390/cimb43020042>
- [12] Mentella, M. C., Scaldaferrri, F., Ricci, C., Gasbarrini, A., & Miggianno, G. (2019). Cancer and Mediterranean Diet: A Review. *Nutrients*, 11(9), 2059. <https://doi.org/10.3390/nu11092059>
- [13] Farinetti, A., Zurlo, V., Manenti, A., Coppi, F., & Mattioli, A. V. (2017). Mediterranean diet and colorectal cancer: A systematic review. *Nutrition*, 43-44, 83-88. <https://doi.org/10.1016/j.nut.2017.06.008>
- [14] Tostii, V., Bertozzi, B., & Fontana, L. (2018). Health Benefits of the Mediterranean Diet: Metabolic and Molecular Mechanisms. *The journals of gerontology. Series A, Biological sciences and medical sciences*, 73(3), 318-326. <https://doi.org/10.1093/gerona/glx227>
- [15] Mirabelli, M., Chieffari, E., Arcidiacono, B., Congliano, D. M., Brunetti, F. S., Maggisano, V., Russo, D., Foti, D. P., & Brunetti, A. (2020). Mediterranean Diet Nutrients to Turn the Tide against Insulin Resistance and Related Diseases. *Nutrients*, 12(4), 1066. <https://doi.org/10.3390/nu12041066>
- [16] Turati, F., Carioli, G., Bravi, F., Ferraroni, M., Serraino, D., Montella, M., Giacosa, A., Toffolutti, F., Negri, E., Levi, F., & La Vecchia, C. (2018). Mediterranean Diet and Breast Cancer Risk. *Nutrients*, 10(3), 326. <https://doi.org/10.3390/nu10030326>
- [17] Cho, A. R., Choi, W. J., Kwon, Y. J., Lee, H. S., Ahn, S. G., & Lee, J. W. (2020). Mediterranean Diet and Naltrexone/Bupropion Treatment for Weight Loss in Overweight and Obese Breast Cancer Survivors and Non-Cancer Participants: A Pilot Randomized Controlled Trial. *Diabetes, metabolic syndrome and obesity : targets and therapy*, 13, 3325-3335. <https://doi.org/10.2147/DMSO.S269237>
- [18] Nencioni, A., Caffa, I., Cortellino, S., & Longo, V. D. (2018). Fasting and cancer: molecular mechanisms and clinical application. *Nature reviews. Cancer*, 18(11), 707-719. <https://doi.org/10.1038/s41568-018-0061-0>
- [19] Sadeghian, M., Rahmani, S., Khalessi, S., & Hejazi, E. (2021). A review of fasting effects on the response of cancer to chemotherapy. *Clinical nutrition*, 40(4), 1669-1681. <https://doi.org/10.1016/j.clnu.2020.10.037>
- [20] Clifton, K. K., Ma, C. X., Fontana, L., & Peterson, L. L. (2021). Intermittent fasting in the prevention and treatment of cancer. *CA: a cancer journal for clinicians*, 71(6), 527-546. <https://doi.org/10.3322/caac.21694>
- [21] De Groot, S., Lugtenberg, R. T., Cohen, D., Welters, M., Ehsan, I., Vreeswijk, M., Smit, V., de Graaf, H., Heijns, J. B., Portielje, J., van de Wouw, A. J., Imholz, A., Kessels, L. W., Vrijaldenhoven, S., Baars, A., Kranenbarg, E. M., Carpentier, M. D., Putter, H., van der Hoeven, J., Nortier, J., ... Dutch Breast Cancer Research Group (BOOG) (2020). Fasting mimicking diet as an adjunct to neoadjuvant chemotherapy for breast cancer in the multicentre randomized phase 2 DIRECT trial. *Nature communications*, 11(1), 3083. <https://doi.org/10.1038/s41467-020-16138-3>
- [22] Zorn, S., Ehret, J., Schäuble, R., Rautenberg, B., Ihorst, G., Bertz, H., Urbain, P., & Raynor, A. (2020). Impact of modified short-term fasting and its combination with a fasting supportive diet during chemotherapy on the incidence and severity of chemotherapy-induced toxicities in cancer patients – a controlled cross-over pilot study. *BMC cancer*, 20(1), 578. <https://doi.org/10.1186/s12885-020-07041-7>
- [23] Clement, D. S., Tesselar, M. E., van Leerdam, M. E., Srijarakanthan, R., & Ramage, J. K. (2019). Nutritional and vitamin status in patients with neuroendocrine neoplasms. *World journal of gastroenterology*, 25(10), 1171-1184. <https://doi.org/10.3748/wjg.v25.i10.1171>
- [24] Glorieux, C., & Buc Calderon, P. (2021). Vitamin C (Ascorbate) and Redox Topics in Cancer. *Antioxidants & redox signaling*, 35(14), 1157-1175. <https://doi.org/10.1089/ars.2020.8233>
- [25] Böttger, F., Vallés-Martí, A., Cahn, L., & Jimenez, C. R. (2021). High-dose intravenous vitamin C, a promising multi-targeting agent in the treatment of cancer. *Journal of experimental & clinical cancer research : CR*, 40(1), 343. <https://doi.org/10.1186/s13046-021-02134-y>
- [26] Van Gorkom, G., Lookermans, E. L., van Elssen, C., & Bos, G. (2019). The Effect of Vitamin C (Ascorbic Acid) in the Treatment of Patients with Cancer: A Systematic Review. *Nutrients*, 11(5), 977. <https://doi.org/10.3390/nu11050977>
- [27] Bazzan, A. J., Zabrecky, G., Wintering, N., Newberg, A. B., & Monti, D. A. (2018). Retrospective Evaluation of Clinical Experience With Intravenous Ascorbic Acid in Patients With Cancer. *Integrative cancer therapies*, 17(3), 912-920. <https://doi.org/10.1177/1534735418775809>
- [28] Bahrami, A., & Sahebkar, A. (2020). Vitamin D as a Potential Therapeutic Option in Cancer Treatment: Is There a Role for Chemoprevention?. *Anti-cancer agents in medicinal chemistry*, 20(18), 2138-2149. <https://doi.org/10.2174/1871520620999200729192728>
- [29] Li, Z., Shi, J., Wang, Z., Chen, H., & Liu, Y. (2021). Nutrient Status of Vitamin D among Cancer Patients. *Zhongguo fei ai za zhi = Chinese journal of lung cancer*, 24(5), 345-350. <https://doi.org/10.3779/j.issn.1009-3419.2021.101.10>
- [30] Markowska, A., Antoszczak, M., Kojs, Z., Bednarek, W., Markowska, J., & Huczynski, A. (2020). Role of vitamin D<sub>3</sub> in selected malignant neoplasms. *Nutrition*, 79-80, 110964. <https://doi.org/10.1016/j.nut.2020.110964>
- [31] McDonnell, S. L., Baggerly, C. A., French, C. B., Baggerly, L. L., Garland, C. F., Gorham, E. D., Hollis, B. W., Trump, D. L., & Lappe, J. M. (2018). Breast cancer risk markedly lower with serum 25-hydroxyvitamin D concentrations  $\geq 60$  vs  $< 20$  ng/ml (150 vs 50 nmol/L): Pooled analysis of two randomized trials and a prospective cohort. *PLoS one*, 13(6), e0199265. <https://doi.org/10.1371/journal.pone.0199265>
- [32] Li, K., & Zhang, B. (2020). The association of dietary  $\beta$ -carotene and vitamin A intake on the risk of esophageal cancer: a meta-analysis. *Revista española de enfermedades digestivas*, 112(8), 620-626. <https://doi.org/10.17235/reed.2020.6699/2019>
- [33] Wang, Q., & He, C. (2020). Dietary vitamin A intake and the risk of ovarian cancer: a meta-analysis. *Bioscience reports*, 40(4), BSR20193979. <https://doi.org/10.1042/BSR20193979>
- [34] Tratnjek, L., Jeruc, J., Romih, R., & Zupančić, D. (2021). Vitamin A and Retinoids in Bladder Cancer Chemoprevention and Treatment: A Narrative Review of Current Evidence, Challenges and Future Prospects. *International journal of molecular sciences*, 22(7), 3510. <https://doi.org/10.3390/ijms22073510>
- [35] He, J., Gu, Y., & Zhang, S. (2018). Vitamin A and Breast Cancer Survival: A Systematic Review and Meta-analysis. *Clinical breast cancer*, 18(6), e1389-e1400. <https://doi.org/10.1016/j.cbcc.2018.07.025>

# Evaluation of Tru-Cut biopsy in differential diagnosis and challenges in breast adenoid cystic carcinoma on a case basis

Ilyas Sayar <sup>A,C,F</sup>, Ufuk Memiş <sup>B,C,D</sup>, Sami Bilici <sup>B,C,D</sup>, Nurten Arslan Isik <sup>\*B,C,E</sup>

Erzincan Binali Yıldırım University, Turkey

A – research concept and design; B – collection and/or assembly of data; C – data analysis and interpretation; D – writing the article; E – critical revision of the article; F – final approval of the article

## Key words:

adenoid cystic carcinoma, breast carcinoma, Tru-Cut biopsy.

## Pathologia

2022; 19 (2), 142-145

## \*E-mail:

nurtenarslanisik1@gmail.com

Adenoid cystic carcinoma (AdCC) is a very rare low-grade invasive carcinoma primarily in the breast. The fact that similar patterns can be observed in invasive breast carcinomas (IBC) such as AdCC and breast ductal carcinoma in situ (DCIS) in Tru-Cut biopsies creates difficulties in the differential diagnosis.

**Case presentation.** A 70-year-old female patient was admitted to our outpatient clinic with the complaint of a palpable mass in the left breast subareolar region. In the light microscopy examination of 3 tissue samples with a size of 3 measurements, IBC-like tubular structures, some of which were formed by tiny uniform cells with narrow cytoplasm, and some with eosinophilic material, and solid nest structures suggesting DCIS in focal areas were observed.

Immunohistochemical examination showed continuity of myoepithelial cells with p63 and calponin, and epithelial cells, staining with Cd117 and CK7. No staining was observed with progesterone, estrogen, and Cerbb2. The staining rate of Ki-67 was determined as 2 percent. A diagnosis of AdCC was made with these findings.

**Conclusions.** It is important to search for different patterns in addition to double cell population and pay attention to the material in the lumens in breast Tru-Cut biopsies that contain AdCC patterns that may cause the diagnosis of IBC and DCIS in error.

## Ключові слова:

аденоїдно-кістозна карцинома, карцинома молочної залози, черезшкірна біопсія.

## Патологія. 2022.

Т. 19, № 2(55).  
С. 142-145

## Проблеми оцінювання та диференційної діагностики аденоїдно-кістозної карциноми молочної залози в черезшкірній біопсії на основі окремого випадку

Ільяс Саяр, Уфук Меміш, Самі Білічі, Нуртен Арслан Ісік

Аденоїдно-кістозна карцинома (AdCC) – дуже рідкісна низькодиференційована інвазивна карцинома переважно молочної залози. Те, що у черезшкірних біоптатах подібні з AdCC патерни можна спостерігати в інвазивній карциномі молочної залози (IBC) та в карциномі in situ (DCIS), спричиняє труднощі їхньої диференційної діагностики.

**Клінічний випадок.** Хвора, 70 років надійшла до нашої клініки зі скаргами на пальпаторне утворення в субареоларній ділянці лівої молочної залози. Під час мікроскопічного дослідження в 3 зразках тканини черезшкірного біоптату пухлини молочної залози виявили IBC-подібні трубчасті структури, деякі з яких були утворені дрібними уніформними клітинами з вузькою цитоплазмою, інші містили еозинофільний матеріал у просвітах, а також гнізда солідноклітинних структур, що вказувало на DCIS у фокальних зонах.

Під час імуногістохімічного дослідження визначили p63-позитивні і кальпонін-позитивні міоепітеліальні клітини, Cd117-позитивні та CK7-позитивні епітеліальні клітини. Експресію прогестерону, естрогену і Cerbb2 не спостерігали. Експресія Ki-67 виявлена у 2 % клітин. За цими результатами встановили діагноз AdCC.

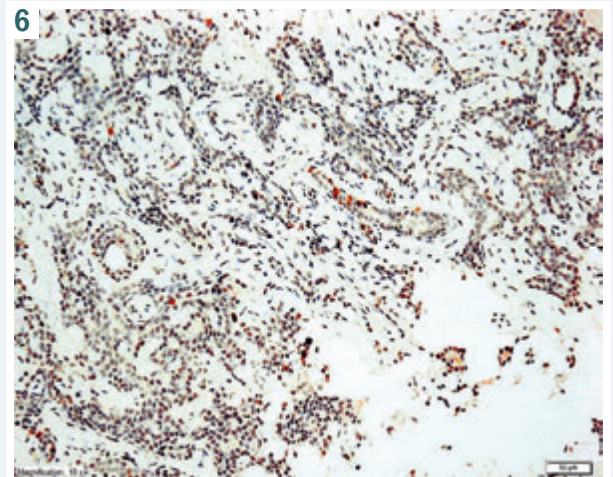
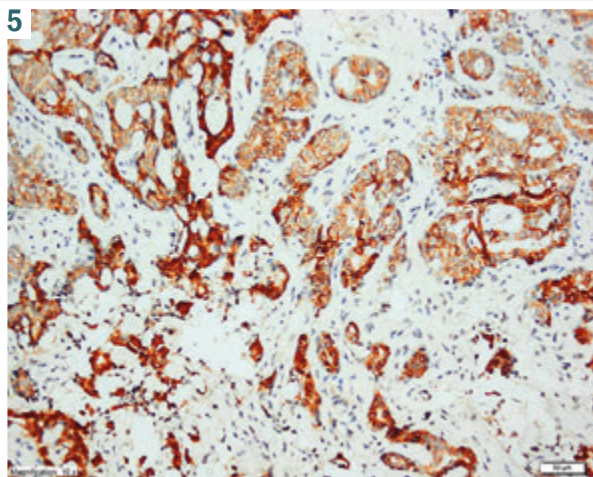
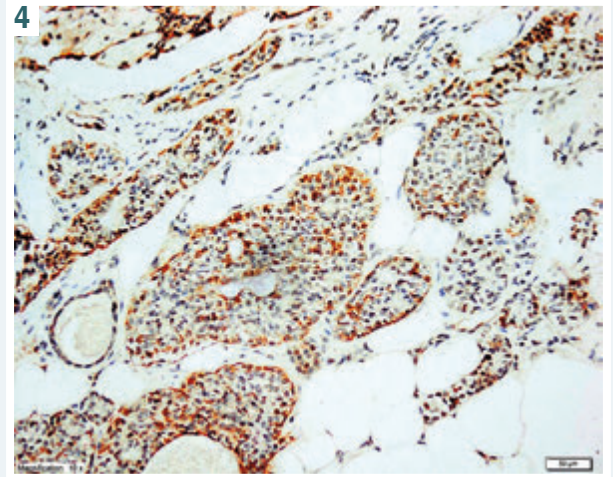
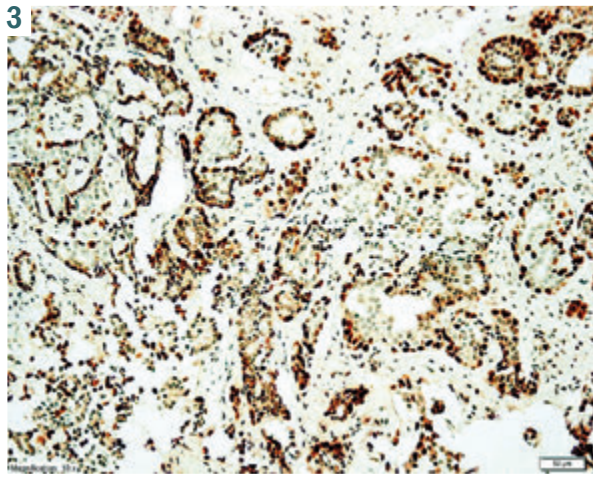
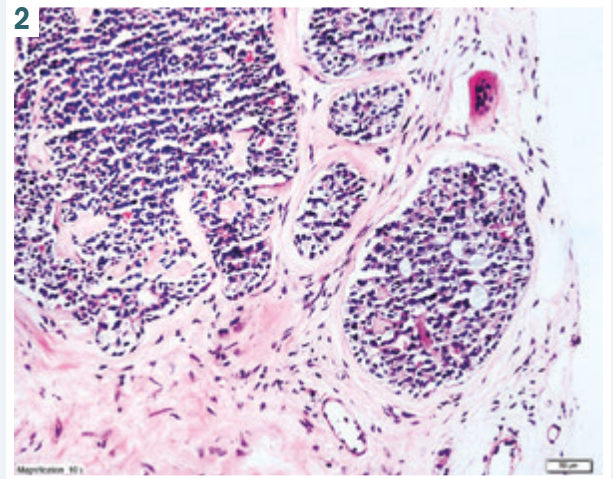
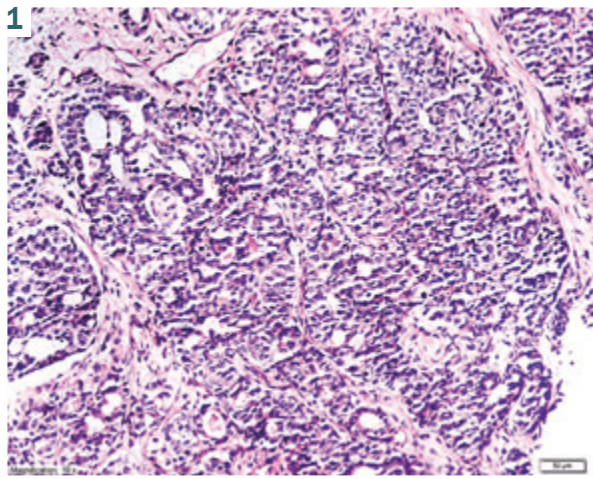
**Висновки.** У біоптатах грудної залози, крім подвійної популяції пухлинних клітин (епітеліальних і міоепітеліальних), важливо визначити різні патерни пухлини та звертати увагу на матеріал у просвітах трубчастих структур, що містять патерни AdCC і можуть призвести до помилкової діагностики IBC і DCIS. У сумнівних випадках під час імуногістохімічного дослідження корисним є використання хоча б одного міоепітеліального маркера та епітеліальних маркерів, як-от Cd117 і CK7.

Adenoid cystic carcinoma (AdCC), in which 3 subtypes are distinguished (classic adenoid cystic carcinoma, solid basaloid adenoid cystic carcinoma, adenoid cystic carcinoma with high grade transformation) is a very rare low-grade invasive carcinoma primarily in the breast [1]. It is generally observed as well-circumscribed lobular masses in the central region and subareolar area of the breast in the 6<sup>th</sup> and 7<sup>th</sup> decades [2].

Histopathologically, the structures in the cribriform pattern with myxoid or eosinophilic material within their lumens – which facilitates diagnosis – can also be found in tubular, solid, and trabecular patterns, Cd117

staining in epithelial cells by immunohistochemistry and detection of myoepithelial cells with markers such as p63 and calponin are helpful in diagnostics and differential diagnostics [1].

Breast AdCC treatment is sufficient with surgery alone and the prognosis is generally good [3]. The fact that similar patterns can be observed in invasive breast carcinomas (IBC) such as AdCC and carcinoma in situ (DCIS) in Tru-Cut biopsies creates difficulties in the differential diagnosis. Another point to be considered in the differential diagnosis is the limitation of the biopsy material to represent in the whole.



**Fig. 1.** IBC-like tubular structures and pink eosinophilic material in some part of the lumen. HE ×200.

**Fig. 2.** DCIS-like pattern. HE ×200.

**Fig. 3.** Myoepithelial cells interspersed in the basal layer and locally in epithelial cells. p63 ×200.

**Fig. 4.** Myoepithelial cells interspersed in the basal layer and locally in epithelial cells. Calponin ×200.

**Fig. 5.** Diffuse staining of Cd117 epithelial cells. Cd117 ×200.

**Fig. 6.** Staining pattern of Ki-67. Ki-67 ×200.

In this article, the differential diagnosis of breast AdCCs with IBC and DCIS, and histopathological and immunohistochemical clues in a case of breast AdCC are discussed within the literature.

### Case presentation

A 70-year-old female patient was admitted to our outpatient clinic with the complaint of a palpable mass in the left breast subareolar region. A hard fixed mass was detected in this area on physical examination. Mammography showed a smooth contoured opacity 1 cm in diameter in the subareolar region of the left breast and ultrasonography showed a hypoechoic solid mass (BIRADS 4) at a distance of 5 cm from the left breast areola. A Tru-Cut biopsy was performed. The largest is  $0.6 \times 0.1 \times 0.1$  cm the smallest is  $0.2 \times 0.1 \times 0.1$  cm.

In the light microscopy examination of 3 tissue samples with a size of 3 measurements, IBC-like tubular structures (Fig. 1), some of which were formed by tiny uniform cells with narrow cytoplasm, and some with eosinophilic material, and solid nest structures suggesting DCIS in focal areas were observed (Fig. 2).

In addition, cribriform structures with mixed material in their lumens were observed in several areas. Immunohistochemical examination showed continuity of myoepithelial cells with p63 (Fig. 3) and calponin (Fig. 4). Diffuse staining was observed in epithelial cells with Cd117 (Fig. 5), while CK7 focal staining was observed. No staining was observed with progesterone, estrogen, and Cerbb2. The staining rate of Ki-67 was determined as 2 percent (Fig. 6). A diagnosis of AdCC was made with these findings.

Written consent from patient was taken.

### Discussion

Breast AdCC differs significantly from breast IBC and DCIS in terms of treatment and prognosis [4]. Therefore, diagnosis and differential diagnosis with Tru-Cut biopsy is important. There are difficulties in differential diagnosis with Tru-Cut biopsy. At this point, histological and immunohistochemical clues can be guiding. In our experience, histologically solid and tubular patterns in large areas are indeed a problem in Tru-Cut biopsy materials and may cause the misdiagnosis of IBC or DCIS. At first sight, tissue samples with a large solid and tubular pattern should be carefully examined for further trabecular or cribriform patterns. In addition, a double cell population consisting of basaloid cells located in the basal of epithelial cells with large cytoplasm indicates AdCC [1]. Eosinophilic and/or myxoid material in tubular structures or lumens of cribriform structures is an important clue for AdCC for differential diagnosis from IBC and DCIS. In addition, in histochemical staining, the eosinophilic material is stained pink with alcian blue and PAS, and the myxoid material in blue [1].

As another histopathological finding, perineural invasion is a valuable finding in breast AdCCs [1]. In case of perineural invasion, the diagnosis of AdCC should be considered. Immunohistochemically, myoepithelial cell markers such as p63 and calponin provide important helpful

findings [1]. While IBC myoepithelial cells are not observed with markers such as p63 and calponin, continuity can be observed around the ducts in DCIS, but as in our case, myoepithelial cells are observed as embedded in epithelial cells in AdCCs. Cd117 is highly sensitive for AdCC in epithelial cells [1]. For this reason, it is a point to be considered that it should be added to the routine as a marker, especially in breast Tru-Cut biopsies with tubular or solid patterns. In addition, CK7 stains epithelial cells while myoepithelial cells do not [5]. This finding is valuable for understanding the dual cell population. In AdCCs staining with estrogen-progesterone and cerbB2 is not expected [6].

It should be kept in mind that similar staining characteristics can be observed in some DCIS and triple-negative IBC, although it is a finding in favor of AdCC. The very low numbers of mitoses and staining pattern of Ki-67 may also indicate AdCC [1].

It is a helpful finding in the differential diagnosis of high-grade DCIS and IBC, but this is not the same for low-grade DCIS and well-differentiated IBC. MYB and SOX 10 are markers whose sensitivity and specificity have been reported for recently studied AdCCs but require further studies [5, 7].

### Conclusions

In conclusion, it is important to search for different patterns in addition to double cell population and pay attention to the material in the lumens in breast Tru-Cut biopsies that contain AdCC patterns that may cause the diagnosis of IBC and DCIS in error. However, in cases that cannot be resolved, using at least one myoepithelial marker and epithelial markers such as Cd117 and CK7 will be helpful in the immunohistochemical staining routine.

**Conflicts of interest:** authors have no conflict of interest to declare.  
**Конфлікт інтересів:** відсутній.

Надійшла до редакції / Received: 01.12.2021  
Після доопрацювання / Revised: 31.03.2022  
Прийнято до друку / Accepted: 15.04.2022

### Information about authors:

Ilyas Sayar, MD, Associate Professor of the Department of Pathology, Erzincan Binali Yildirim University, Turkey.

ORCID ID: [0000-0002-7204-4112](https://orcid.org/0000-0002-7204-4112)

Ufuk Memiş, MD, Assistant Professor of the Department of General Surgery, Erzincan Binali Yildirim University, Turkey.

ORCID ID: [0000-0003-3393-3301](https://orcid.org/0000-0003-3393-3301)

Sami Bilici, MD, Assistant Professor of the Department of General Surgery, Erzincan Binali Yildirim University, Turkey.

ORCID ID: [0000-0003-1076-1447](https://orcid.org/0000-0003-1076-1447)

Nurten Arslan Isik, MD, Assistant Professor, Health Faculty, Erzincan Binali Yildirim University, Turkey.

ORCID ID: [0000-0002-5192-6263](https://orcid.org/0000-0002-5192-6263)

### Відомості про авторів:

Ільяс Саяр, доцент каф. патології, Університет Ерзінджана Біналі Йілдірима, Туреччина.

Уфук Меміш, асистент, каф. загальної хірургії, Університет Ерзінджана Біналі Йілдірима, Туреччина.

Самі Білічі, асистент, каф. загальної хірургії, Університет Ерзінджана Біналі Йілдірима, Туреччина.

Нуртен Арслан Ісік, асистент, факультет здоров'я, Університет Ерзінджана Біналі Йілдірима, Туреччина.



## References

- [1] WHO Classification of Tumours Editorial Board. (2019, December 3). *Breast Tumours: WHO Classification of Tumours (Medicine)* (5th ed.). World Health Organization.
- [2] Ghabach, B., Anderson, W. F., Curtis, R. E., Huycke, M. M., Lavigne, J. A., & Dores, G. M. (2010). Adenoid cystic carcinoma of the breast in the United States (1977 to 2006): a population-based cohort study. *Breast cancer research : BCR*, 12(4), R54. <https://doi.org/10.1186/bcr2613>
- [3] Miyai, K., Schwartz, M. R., Divatia, M. K., Anton, R. C., Park, Y. W., Ayala, A. G., & Ro, J. Y. (2014). Adenoid cystic carcinoma of breast: Recent advances. *World journal of clinical cases*, 2(12), 732-741. <https://doi.org/10.12998/wjcc.v2.i12.732>
- [4] Treitl, D., Radkani, P., Rizer, M., El Hussein, S., Paramo, J. C., & Mesko, T. W. (2018). Adenoid cystic carcinoma of the breast, 20 years of experience in a single center with review of literature. *Breast cancer*, 25(1), 28-33. <https://doi.org/10.1007/s12282-017-0780-1>
- [5] Yang, C., Zhang, L., & Sanati, S. (2019). SOX10 Is a Sensitive Marker for Breast and Salivary Gland Adenoid Cystic Carcinoma: Immunohistochemical Characterization of Adenoid Cystic Carcinomas. *Breast cancer : basic and clinical research*, 13, 1178223419842185. <https://doi.org/10.1177/1178223419842185>
- [6] Defaud-Hénon, F., Tunon-de-Lara, C., Fournier, M., Marty, M., Velasco, V., de Mascarel, I., & MacGrogan, G. (2010). Le carcinome adénoïde kystique du sein: étude clinique, histologique, immunohistochimique et revue de la littérature [Adenoid cystic carcinoma of the breast: clinical, histological and immunohistochemical characterization]. *Annales de pathologie*, 30(1), 7-16. <https://doi.org/10.1016/j.annpat.2010.01.003>
- [7] Poling, J. S., Yonescu, R., Subhawong, A. P., Sharma, R., Argani, P., Ning, Y., & Cimino-Mathews, A. (2017). MYB Labeling by Immunohistochemistry Is More Sensitive and Specific for Breast Adenoid Cystic Carcinoma than MYB Labeling by FISH. *The American journal of surgical pathology*, 41(7), 973-979. <https://doi.org/10.1097/PAS.0000000000000878>

# Мультисистемний запальний синдром, імовірно, асоційований із SARS-CoV-2 та ускладнений утворенням тромбу в правому передсерді, у дитини (клінічний випадок)

О. В. Усачова<sup>ID F,E</sup>, О. В. Конакова<sup>ID \*A,B,C,D</sup>, Є. А. Сіліна<sup>ID B</sup>, Н. В. Воробйова<sup>ID D,C</sup>

Запорізький державний медичний університет, Україна

A – концепція та дизайн дослідження; B – збір даних; C – аналіз та інтерпретація даних; D – написання статті; E – редагування статті;  
F – остаточне затвердження статті

## Ключові слова:

діти,  
мультисистемний  
запальний  
синдром,  
SARS-CoV-2,  
COVID-19, тромбоз.

Патологія. 2022.  
Т. 19, № 2(55).  
С. 146-153

\*E-mail:  
[olgakonakova14@gmail.com](mailto:olgakonakova14@gmail.com)

**Мета роботи** – на клінічному прикладі випадку мультисистемного запального синдрому, ймовірно, асоційованого з COVID-19 та ускладненого утворенням тромбу великих розмірів у правому передсерді, у дитини висвітлити проблеми моніторингу, лікування цього стану та можливі шляхи їхнього вирішення.

Наведено опис одного з випадків мультисистемного запального синдрому (MIS-C), що відповідає критеріям ВООЗ. У дитини, в котрій спостерігали тяжкий перебіг захворювання і зафіксували симптоми гіперзапалення, на 16 день від початку захворювання виявили позитивну динаміку внаслідок призначення імуноглобуліну людини нормального для внутрішньовенного введення та глюкокортикостероїдів. Але на 27 день хвороби, незважаючи на призначення антикоагулянтної терапії, визначили великий тромб у порожнині правого передсердя. Здійснили операцію – видалення тромбу з правого передсердя в умовах паралельного кровообігу. У задовільному стані дитина виписана для продовження лікування в амбулаторних умовах на 56 день хвороби.

**Висновки.** Своєчасна діагностика MIS-C у дітей із лихоманкою, ознаками запалення та дисфункцією органів у період пандемічного поширення COVID-19, а також обґрунтоване призначення внутрішньовенного імуноглобуліну та стероїдів можуть зменшити запальну реакцію та покращити прогноз захворювання. Важливо здійснювати популяційні проспективні дослідження для оптимізації тромбопрофілактики у дітей із COVID-19 і MIS-C.

## Key words:

children,  
multisystem  
inflammatory  
syndrome, SARS-  
CoV-2, COVID-19,  
thrombosis.

Pathologia  
2022; 19 (2), 146-153

## Multisystem inflammatory syndrome, probably associated with SARS-CoV-2, complicated by thrombus in the right atrium, in a child

O. V. Usachova, O. V. Konakova, Ye. A. Silina, N. V. Vorobiova

**Aim.** Clinical case report of multisystem inflammatory syndrome, probably associated with COVID-19 and complicated by large thrombus in the right atrium in a child highlights the problems of monitoring, treatment, and the possibility of their solution.

**Presentation of a clinical case.** We demonstrate one of the cases of multisystem inflammatory syndrome (MIS-C), which meets WHO criteria. In a child with a severe course of the disease and symptoms of hyperinflammation, on the 16<sup>th</sup> day from the onset of the disease, a positive effect was registered on the introduction of human normal immunoglobulin for intravenous administration and glucocorticosteroids. But on the day 27 of the disease, despite administration of anticoagulant therapy, a large blood clot was found in the right atrium cavity. Operation was performed with removal of the thrombus from the right atrium under artificial blood circulation and the child was discharged in satisfactory condition to continue treatment in an outpatient setting on the day 56 of the disease.

**Conclusions.** Timely diagnosis of MIS-C in children with fever, signs of inflammation and organ dysfunction during the pandemic spread of COVID-19 and reasonable administration of intravenous immunoglobulin and steroids may reduce the inflammatory response and improve the prognosis. It is also important to conduct population-based prospective studies to optimize thromboprophylaxis in children with COVID-19 and MIS-C.

Порівняно з дорослими більшість дітей і підлітків із COVID-19 мають мінімальні прояви захворювання або в них спостерігають його безсимптомний перебіг [1,2,19]. Починаючи з квітня 2020 року, публікують повідомлення про появу у раніше здорових дітей захворювань, що супроводжувалися лихоманкою, серцево-судинним шоком та/або ознаками хвороби Кавасакі з проявами гіперзапалення та мультисистемним ураженням, які пов'язані із SARS-CoV-2 [18]. 3-поміж цих дітей за результатами ПЛР-тесту багато були SARS-CoV-2-негативними, але мали певні титри специфічних антитіл. Нині Всесвітня організація охорони здоров'я (ВООЗ) визначила кри-

терії цього нового захворювання, яке має назву мультисистемний запальний синдром у дітей (MIS-C), а коагулопатія визначена як потенційна ознака MIS-C [26].

## Мета роботи

На клінічному прикладі випадку мультисистемного запального синдрому, ймовірно, асоційованого з COVID-19 та ускладненого утворенням тромбу великих розмірів у правому передсерді, у дитини висвітлити проблеми моніторингу, лікування цього стану та можливі шляхи їхнього вирішення.

## Клінічний випадок

Дівчинка Е. віком 9 років госпіталізована в відділення анестезіології, інтенсивної терапії та хроніодіалізу КНП «Міська дитяча лікарня № 5» ЗМР 30.08.2021 р. (на третій день від початку хвороби) зі скаргами на в'ялість, сонливість, блювоту, біль у животі, ногах, а також набряки та ядуху, що прогресували.

З анамнезу: сім'я дитини асоціальна, мама стверджує, що у дитини була алергія на кавун (гіперемія шкірних покривів, свербіж шкіри), ГРВІ – до 6–8 разів на рік, інших інфекційних захворювань не було.

На час госпіталізації стан дитини тяжкий, зумовлений дихальною недостатністю, інтоксикацією, генералізованими набряками (анасарка). Температура – 38,2 °С, ЧСС – 170 уд./хв, ЧД – 48 дих./хв, АТ – 90/55 мм рт. ст. Дитина в'яла, вередлива, на огляд реагує негативно. Шкірні покриви, видимі слизові оболонки бліді, сухі, тургор шкіри знижений. На обличчі, тулубі (здебільшого в нижніх відділах живота), нижніх кінцівках – виражені набряки за типом анасарки. Дихання утруднене, з участю допоміжної дихальної мускулатури, ядуха змішаного характеру, кисневозалежна. Під час аускультатії легень: дихання жорстке, в нижніх відділах ослаблене, над всією поверхнею – розсіяні дрібнопухирцеві хрипи. Виявили виражену пульсацію та набухання шийних вен. Тони серця приглушені, тахікардія. Живіт збільшений за розміром внаслідок набряків, під час глибокої пальпації чутливий. Печінка +3 см, селезінка не пальпується. Попередній діагноз – гострий гломерулонефрит, нефротичний синдром; набряк легенів; дихальна недостатність 2 ступеня; анасарка.

Під час лабораторного дослідження (табл. 1) у загальному аналізі крові виявили гіперлейкоцитоз –  $24,7 \times 10^9/\text{л}$ , відносну лімфоцитопенію – 3 %, анемію (гемоглобін – 87 г/л), тромбоцитоз –  $389 \times 10^9/\text{л}$ , прискорену швидкість осідання еритроцитів (ШОЕ) – 25 мм/год; С-реактивний білок (СРБ) – 34,6 г/л, істотне підвищення рівня D-димера – понад 4400 мг/мл. За результатами загального аналізу сечі визначили протеїнурію, лейкоцитурію, циліндурію та мікрогематурію. Не виявили суттєвого підвищення вмісту азотистих шлаків крові, ознаки гіперзапальної реакції: сечовина – 10,9 ммоль/л, креатинін – 136 мкмоль/л.

За результатами ЕКГ діагностували виражені дисметаболичні зміни в міокарді шлуночків. Ультразвукове дослідження (УЗД) серця виявило ознаки дилатації правих і лівих камер серця, систолічну дисфункцію лівого шлуночка, зниження фракції викиду до 48 %. На УЗД плевральних порожнин виявили гідроторакс з двох боків, на УЗД органів черевної порожнини – гідроперитонеум, ехографічні ознаки застійних явищ у великому колі кровообігу. Під час рентгенологічного дослідження органів грудної порожнини діагностували набряк легенів і двобічний плеврит (рис. 1).

Призначили лікування: антибактеріальні препарати – цефтріаксон 100 мг/кг і ванкоміцин 10 мг/кг 4 рази на день протягом 16 діб; глюкокортикостероїдна терапія – дексаметазон 5 мг/кг/добу; вазопресори – добутамін 2 мкг/кг/хв; антикоагулянти – гепарин до 200 Од/кг/д, інфузійна терапія з корекцією електролітного

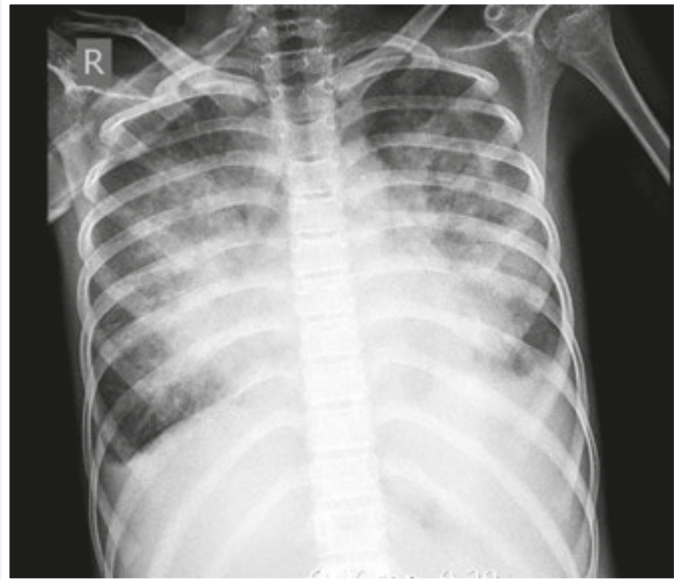


Рис. 1. Рентгенологічне дослідження органів грудної клітки. Набряк легенів і двобічний плеврит.

обміну; діуретики – фуросемід 2 мг/кг; дезагрегати – дипіридабол 100 мг/кг. Визначення дози гепарину та контроль ефективності його введення здійснили за показниками згортання крові.

На другий день перебування в реанімаційному відділенні внаслідок погіршення стану (прогресування дихальної недостатності, зниження сатурації до 85 %, збільшення набряків, поява полісерозиту) дитину під загальною анестезією перевели на штучну вентиляцію легень (ШВЛ) (оротрахеальна інтубація інтубаційною трубкою 5,5 мм; на 18 см біля краю ротової порожнини): Hamilton C6, PCV+ P упр 10 см  $\text{H}_2\text{O}$ ; PEEP 10 см  $\text{H}_2\text{O}$ ;  $\text{FiO}_2$  50 %;  $\text{EtCO}_2$  39 мм рт. ст. Почали гемодіаліз у режимі ультрафільтрації. На цей час отримали результати обстеження на COVID-19: методом ІФА – SARS-Cov-2-IgG позитивний (8,7); SARS-Cov-2-IgM – негативний; методом ПЛР – РНК SARS-CoV-2 не виявлено.

Припущення про наявність гломерулонефриту та системних захворювань сполучної тканини відхилили за результатами додаткових обстежень, що виконані за чинними рекомендаціями, та консультацій фахівців – дитячого нефролога та дитячого ревмокардіолога. Бактеріальний сепсис відхилено за результатами повторних негативних бактеріологічних обстежень пацієнта.

Після отримання результатів обстеження та обговорення діагнозу консиліумом, зважаючи на вік дитини (9 років), наявність клінічних ознак тяжкого захворювання з поліорганним ураженням і залученням понад двох систем (серцево-судинної, сечовидільної, дихальної, кровоносної), ознак міокардіальної дисфункції, коагулопатії, виключення запалення бактеріальної етіології, лабораторно підтверджений перенесений COVID-19 (тест на антиген SARS-Cov-2-IgG позитивний), лабораторні докази запалення (підвищений рівень СРБ, прискорення ШОЕ, лімфоцитопенія, нейтрофілоз, тромбоцитоз, низький рівень альбуміну), сформулювали клінічний діагноз. Основний – мульт-

Таблиця 1. Динаміка лабораторних показників пацієнта впродовж стаціонарного спостереження

Показник, одиниці вимірювання	Дата						Референтні значення
	30.08	02.09	09.09	21.09	28.09	17.10	
<b>Загальний аналіз крові</b>							
Еритроцити, $10^{12}/л$	3,36	4,2	3,4	2,6	3,4	4,1	3,5–4,7
Гемоглобін, г/л	87	115	94	79	102	118	110–145
Гематокрит	93						0,33–0,41
Тромбоцити, $10^9/л$	389	330	260	140	370	390	160–390
Лейкоцити, $10^9/л$	24,7	22	16	16,1	16,8	9,4	4,5–10,5
Метамієлоцити, %					2		0–1
Паличкоядерні нейтрофіли, %	15	12	8	10	12	10	1–5
Сегментоядерні нейтрофіли, %	80	77	76	62	56	38	35–65
Лімфоцити, %	3	8	9	21	22	42	20–54
Моноцити, %	2	3	7	6	7	10	2–10
Еозинофіли, %	0	0	0	1	1	0	1–5
ШОЕ, мм/год	25	11	34	7	14	25	4–12
<b>Загальний аналіз сечі</b>							
Колір	жовта		жовта	жовта	жовта	жовта	світло-жовта
Прозорість	мутна		прозора	мутна	прозора	мутна	прозора
Питома густина	1008		1013	1020	1008	1015	1011–1025
Білок	0,330		0,028	0,035	0,033	0,042	–
Лейкоцити, в полі зору	до 50		2–3	40–50	7–8	1–2	1–6
Еритроцити, в полі зору	до 100		25–30	все поле зору	10–12	30–40	0–2
<b>Біохімічні показники</b>							
АЛТ, ммоль/л	0,15	0,27		0,42	0,4		0,10–0,68
АСТ, ммоль/л	0,19	0,16		0,28	0,2		0,10–0,45
Білірубін загальний, мкмоль/л	9,0	8		7,8	6,5		8,6–20,5
Загальний білок, г/л	55	50		61	60		65–85
Альбумін, г/л	43,4						52–65
Сечовина, ммоль/л	10,9	9,3		5,3	9,2	6,1	1,7–8,3
Креатинін, мкмоль/л	136	111		72	71	41	27–98
Глюкоза, ммоль/л	8,9	6,4		8,3	5,4		3,8–6,1
Тригліцериди, ммоль/л	1,21						0,34–1,13
Тропонін, нг/мл	<0,5						<0,5
C-реактивний білок, мг/мл	34,6			23,4			<6
Прокальцитонін, нг/мл	0,66		0,32				<0,1
Феритин, нг/мл			235				22–350
Na <sup>+</sup> , ммоль/л	140	141		141	137		135–148
K <sup>+</sup> , ммоль/л	4,4	3,02		4,17	4,7		3,5–5,1
Cl <sup>-</sup> , ммоль/л	114	104		105	100		96–111
Fe <sup>++</sup> , ммоль/л			19,4				8,95–21,48
Протромбіновий індекс за Квіком, %	83	95		98	76	102	70–100
АЧТЧ, с	31	16	28	38	97	26	24–34
РФМК, г/л	6,5	3	5	2	10	5,5	3–4
Фібриноген, г/л	4,7	1,6	3,1	2	6,7	4,38	2–4
МНВ, ум. од.	1,18	1,05	1,02	1,02	1,27		0,85–1,15
D-димер, мкг/мл	>4400	>4400	>4400	>4400	>4400		0,5

тисистемний запальний синдром у дітей, імовірно, асоційований із COVID-19; кардит, гострий перебіг. Ускладнення – синдром поліорганної недостатності (набряк головного мозку, кардіогенний набряк легень, дихальна недостатність 3 ступеня, полісерозит (гідроторакс, випітний перикардит, асцит)), анасарка, гостре ушкодження нирок; ДВЗ, стадія гіперкоагуляції (?), ССН II-а ст., анемія II ст.

Згідно з наказом МОЗ України № 930 від 13 травня 2021 р. [28], призначили імуноглобулін людини нормальний для внутрішньовенного введення в курсовій дозі 2 г/кг. Почали пульс-терапію глюкокортикостероїдами (зважаючи на тяжкість ураження): внутрішньовенне введення метилпреднізолону в дозі 40 мг/

добу, продовжено внутрішньовенне введення дексаметазону 4 мг/добу протягом 12 днів; надалі – перехід на пероральну терапію метилпреднізолоном із поступовим зниженням дози протягом 36 діб. Здійснили трансфузію свіжозамороженої плазми, еритроцитарної маси.

На ШВЛ дитина перебувала 4 доби, провели 10 сеансів гемодіалізу.

На 17 день від початку захворювання (13.09.2021 р.) у дитини визначили позитивну динаміку – регрес проявів дихальної недостатності, полісерозиту, анасарки, гострої ниркової недостатності. Пацієнтка переведена в педіатричне відділення. Отже, спостерігали контроль системної запальної відповіді. Проте 20.09.2021 р.

(на 24 день від початку захворювання) ще зберігалися пастозність обличчя, передньої стінки живота, нижніх кінцівок, помірна тахікардія, систолічний шум над верхівкою, збільшення печінки до 3 см від краю ребра. Тому виконали Ехо-КГ. Під час дослідження виявили дилатацію лівого шлуночка, мітральну та трикуспідальну регургітацію 1 ступеня, фракція викиду – 66 %. Під час повторної Ехо-КГ (21.09.2021 р.) виявили негативну динаміку: зниження фракції викиду до 57 %, у порожнині правого передсердя на передній стінці візуалізовано ехогенне утворення 17 × 19 мм (тромб?); систолічна, діастолічна функції лівого шлуночка збережені; гідроперикардит.

Надалі під час динамічного спостереження визначили: 23.09.2021 р. (на 27 день від початку захворювання) за даними Ехо-КГ і доплерографії підтверджена наявність тромбу в порожнині правого передсердя, розмір – 22 × 17 мм (рис. 2). Кардіохірург встановив діагноз: постковідний кардіосклероз; ускладнення – тромб великих розмірів у правому передсерді; серцева недостатність 1–2 ст. Рекомендоване продовження антикоагулянтної терапії та оперативне втручання. Одним із імовірних тригерних факторів виникнення тромбу правого передсердя може бути тривала катетеризація підключичної артерії на фоні основного процесу. З 23.09.2021 р. до 28.09.2021 р. дитина отримувала лікування під постійним наглядом у відділенні анестезіології, інтенсивної терапії та хроніодіалізу з продовженням антикоагулянтної терапії.

Враховуючи, що не спостерігали позитивну динаміку, з 28.09.2021 р. до 05.10.2021 р. дитина перебувала у відділенні кардіохірургії КНП «Запорізька обласна лікарня» ЗОП з діагнозом внутрішньосерцевий тромбоз, тромб правого передсердя. На 32 день від початку захворювання (28.09.2021 р.) пацієнтці виконали операцію з видалення тромбу з правого передсердя в умовах паралельного кровообігу.

До дитячої лікарні дитина повернулася 05.10.2021 р., до 19.10.2021 р. продовжила лікування у педіатричному відділенні КНП «Міська дитяча лікарня № 5» ЗМП. Від 39 дня від початку захворювання спостерігали суттєву позитивну динаміку, стан дитини визначили як середньої тяжкості, температура – 36,5 °С, ЧСС – 90 уд./хв, ЧД – 18 дих./хв, АТ – 120/70 мм рт. ст., набряків не було. Зберігалися приглушеність тонів серця, систолічний шум на верхівці. У задовільному стані виписана для продовження лікування в амбулаторних умовах на 56 день хвороби, на 53 день стаціонарного лікування.

## Обговорення

Навели опис клінічного випадку MIS-C у 9-річної дитини, в котрій, незважаючи на своєчасне призначення імуноглобуліну людини нормального для внутрішньовенного введення, антикоагулянтів, пульс-терапії глюкокортикостероїдами, утворився тромб великих розмірів у правому передсерді, а це потенційно летальне рідкісне ускладнення в дитячому віці. Після оперативного втручання з видалення тромбу з правого передсердя та наступної терапії отримали задовільний результат.

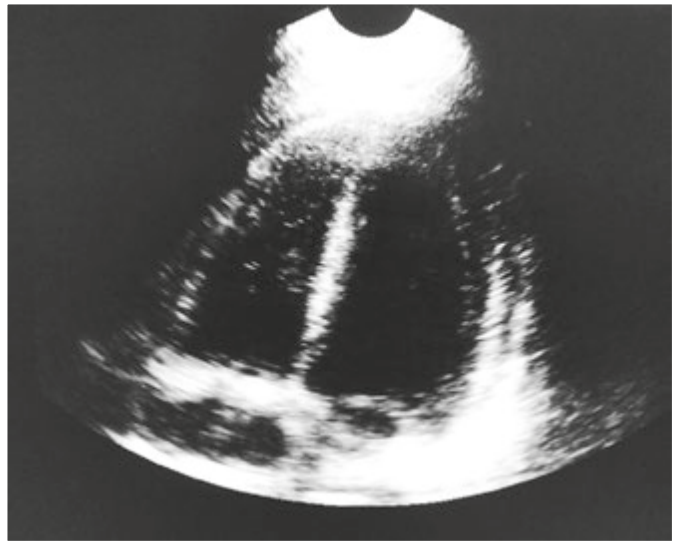


Рис. 2. Ехо-КГ. Тромб у порожнині правого передсердя (22 × 17 мм).

У багатьох дослідженнях описують легкий перебіг захворювання та високий рівень безсимптомної інфекції в дітей із гострою формою COVID-19. Так, наприклад, у ретроспективному аналізі перебігу захворювання у 2135 китайських дітей із підтвердженою гострою інфекцією SARS-CoV-2 виявили: понад 90 % пацієнтів були безсимптомними або мали захворювання легкого, середнього ступеня тяжкості [1]. Встановити справжню захворюваність на безсимптомну інфекцію SARS-CoV-2 проблематично, оскільки діти без клінічних проявів захворювання не можуть бути обстежені; за даними метааналізів, 16–19 % педіатричних випадків мають безсимптомний перебіг [1–3].

У проспективному багатоцентровому дослідженні, що здійснене в чотирьох французьких лікарнях, здійснили тестування методом полімеразної ланцюгової реакції на SARS-CoV-2 у всіх госпіталізованих пацієнтів; виявили, що 197 (45 %) із 438 осіб із позитивними результатами мали безсимптомний перебіг захворювання [4]. В іншому дослідженні науковці в структурованих математичних моделях зіставили вік дитини з епідеміологічними даними в кількох країнах і з'ясували, що клінічні симптоми визначали лише у 21 % інфікованих [5].

У небагатьох дітей розвивається тяжка гостра форма COVID-19, що спричиняє необхідність госпіталізації через тяжкі прояви захворювання або ускладнення інфекції SARS-CoV-2. Центр контролю захворюваності (CDC, США) на основі дослідження 576 дітей, госпіталізованих із SARS-CoV-2 інфекцією, повідомив про істотно нижчий рівень госпіталізації дітей порівняно з дорослими (8 проти 165 на 100 000 населення), але кожна третя госпіталізована дитина потребувала лікування в відділенні інтенсивної терапії, показник зіставний із таким у дорослих [6]. Описано також бімодальний розподіл відсотка госпіталізації за віком: немовлята віком менше ніж 2 місяці становили 19 %, а діти 12–17 років – 42 % надходжень. Це може свідчити про тяжкий перебіг захворювання у підлітків

[18]. Рівень смертності в дітей залишається низьким і становить <1 % від усіх смертей, пов'язаних із SARS-CoV-2 [1,7,8].

На початку травня 2020 року у Великій Британії опубліковано результати дослідження на прикладі восьми дітей. Автори вперше описали захворювання, що перебігало з високою температурою, висипкою, кон'юнктивітом, периферичними набряками, порушеннями з боку шлунково-кишкового тракту, ускладнилося гіперзапальним шоком і поліорганною недостатністю [15]. Королівський коледж педіатрії та здоров'я дітей (Royal College of Paediatrics and Child Health) назвав цей гострий стан дитячим мультисистемним запальним синдромом, що тимчасово асоційований із COVID-19 [9]. За рекомендаціями ВООЗ, оскільки з'явилося все більше подібних випадків, хвороба отримала назву мультисистемний запальний синдром у дітей [10,11].

MIS-C – рідкісне ускладнення SARS-CoV-2. Систематичний огляд за травень 2020 року з 26 країн показав: захворюваність на MIS-C становить 0,14 % з-поміж усіх випадків SARS-CoV-2 у дітей, але ці дані можуть бути неточними через потенційну недооцінку захворюваності на SARS-CoV-2 у педіатричних хворих [1].

Встановлення діагнозу ґрунтується на 6 головних елементах: дитячий вік, стійкість лихоманки, наявність лабораторних маркерів запалення, ознаки дисфункції органів, відсутність альтернативних діагнозів, тимчасовий зв'язок із інфекцією або контактом із COVID-19. Як правило, страждають діти шкільного віку; в нашому клінічному випадку вік дитини на час захворювання становив 9 років. Пацієнти з MIS-C також можуть мати симптоми, подібні до хвороби Кавасакі (зокрема лихоманка та шкірно-слизові зміни). MIS-C – окрема клінічна нозологія, що не властива дітям молодшого віку (від 0 до 5 років). Симптоми в дітей цього віку з проявами MIS-C більше відповідають хворобі Кавасакі або нетиповим критеріям хвороби Кавасакі порівняно з пацієнтами старшого віку (48 % проти 12 %), у них частіше виявляють шкірно-слизові симптоми (87 % проти 62 %), рідше виникає міокардит (39 % проти 73 %) або неврологічні симптоми (13 % проти 39 % підлітків) [12].

Один із найбільш тривожних висновків у нашій пацієнтки – виникнення MIS-C, незважаючи на безсимптомний перебіг COVID-19. У фаховій літературі повідомляють, що MIS-C зазвичай проявляється через 3–4 тижні після інфікування SARS-CoV-2 [13,14]. Це може пояснити, чому у багатьох дітей були позитивні антитіла до SARS-CoV-2, але негативна RT-PCR на час діагностики MIS-C [15–17], як і в наведеному клінічному випадку. Ба більше, до виникнення ознак MIS-C наша пацієнтка не мала хронічних захворювань в анамнезі. Це збігається з відомостями наукової літератури [18]: 52 % дітей, у яких виник запальний синдром, були здоровими.

Зауважимо, коли діти з гострою формою COVID-19 мають симптоми з боку верхніх дихальних шляхів (кашель, ринорея), то основні симптоми MIS-C – лихоманка (100,0 %), блювота (68,2 %) та біль у животі/діарея (73,8 %) [23,24]. У клінічному випадку, що навели, також зафіксували лихоманку, блювоту та біль у животі. Один із поширених проявів MIS-C – асцит, який діагностували і в нашій пацієнтки.

Зазвичай MIS-C – захворювання, що прогресує, з поліорганними дисфункціями протягом кількох днів після появи симптомів. Критичними ознаками вважають нестабільність гемодинаміки, тахікардію, дисфункцію лівого шлуночка та дихальний дистрес (первинний або спричинений порушенням роботи серця). Саме ці ознаки виявили в дитини, чий клінічний випадок описано; вони призвели до необхідності лікування дівчинки в умовах реанімаційного відділення. Це відповідає даним фахової літератури [21], за якими майже 2/3 пацієнтів дитячого віку з MIS-C потрібна госпіталізація до відділення інтенсивної терапії.

На думку S. Riphagen et al., гіперзапальний шок – загальний елемент у розвитку MIS-C [22]. Ці висновки обґрунтовані, оскільки 60 % дітей потребували вазопресорної підтримки та інфузійної терапії. У нашому випадку в дитини також виявили ознаки шоку, його терапія передбачала призначення вазоконстрикторів, крім стандартної інфузійної терапії.

Хоча у дитини спостерігали тяжкий перебіг захворювання та виявили симптоми гіперзапалення, у неї визначили доволі швидко позитивну динаміку (на 13 день від початку лікування) на введення протизапальних засобів: імуноглобуліну людини нормального для внутрішньовенного введення та глюкокортикостероїдів. Лабораторні відхилення у загальному аналізі крові часто включають лейкоцитоз, лімфоцитопенію, анемію [23]. У наведеному клінічному випадку під час госпіталізації в хворій виявили гіперлейкоцитоз, виражену відносну лімфоцитопенію, анемію з рівнем гемоглобіну 87 г/л і схильність до тромбоцитозу. Для MIS-C характерна також коагулопатія, котру визначали в пацієнтки з першого дня перебування у лікарні, з підвищенням рівнів D-димера (до >4400 мкг/мл), фібриногену (до 6,7 г/л), РФМК (до 6,5 г/л).

Лабораторні ознаки запалення, важливі для діагностики мультисистемного запального синдрому в дітей і підлітків, асоційованого з коронавірусною хворобою (COVID-19), – підвищені рівні СРБ, ШОЕ, фібриногену, прокальцитоніну, D-димера, а також збільшення кількості нейтрофілів і зменшення кількості лімфоцитів [20,23]. Усі ці ознаки спостерігали у наведеному клінічному випадку: ШОЕ – 25 мм/год, СРБ – 34,6 мг/мл, фібриноген – 6,7 г/л, прокальцитонін – 0,66 нг/мл, D-димер – >4400 мкг/мл, нейтрофіли –  $24,7 \times 10^9/\text{л}$ , лімфоцити – 3 %.

Якщо є припущення про виникнення MIS-C, важливо отримати інструментальні докази порушення функції серця та інших органів (за допомогою ЕКГ, ультразвукового дослідження серця, плевральних порожнин, органів черевної порожнини, рентгенологічного дослідження органів грудної порожнини) [24]. У нашій хворій в результаті додаткових обстежень виявили ознаки дилатації правих і лівих камер серця, систолічну дисфункцію лівого шлуночка, зниження фракції викиду до 48 %, гідроторакс з двох боків, гідроперитонеум, ехографічні ознаки застійних явищ у великому колі кровообігу.

Отже, особливості перебігу захворювання у нашій пацієнтки відповідають критеріям MIS-C: вік дитини (9 років), захворювання з поліорганним ураженням із залученням більше ніж двох систем, міокардальна

дисфункція, коагулопатія, виключення запалення бактеріальної етіології, лабораторне підтвердження перенесеної коронавірусної хвороби (COVID-19), лабораторні докази запалення.

Одне з тяжких ускладнень, що пов'язане з COVID-19, – тромбоз. У наведеному клінічному випадку в дитини на 24 день від початку захворювання виявили тромб великих розмірів у правому передсерді. За даними наукової літератури, тромбози діагностували у 2,1 % госпіталізованих дітей, які хворі на COVID-19, та в 6,8 % осіб із діагностованим MIS-C порівняно з 0,7 % випадків безсимптомної форми SARS-CoV-2 [25]. Виявили, що прояви MIS-C, вік дитини понад 12 років і підвищені рівні D-димера, фібриногену пов'язані з набагато вищим ризиком розвитку тромбозу. Зазначимо, що майже 70 % госпіталізованих дітей із COVID-19 або MIS-C, у котрих виникли тромбози, призначили тромбопрофілактичну терапію [26]. Дитина, чий клінічний випадок описали, молодша за 12 років, але в неї також протягом усього часу перебування в лікарні зберігалися високі рівні D-димера, фібриногену, незважаючи на призначення антикоагулянтів.

Смертність у дітей із MIS-C, у яких діагностовано тромбози, становила 28 %. Порівнюючи частоту виявлення тромбозів у дітей, госпіталізованих у реанімаційні відділення США у 2007 році (0,58 %), та в дітей, хворих на COVID-19 або MIS-C (6,8 %), припускають, що COVID-19 і MIS-C – унікальні фактори ризику тромбоутворення в госпіталізованих дітей [26,27]. У наведеному клінічному випадку, незважаючи на призначення тривалої антикоагуляційної терапії, в дитини виявили тромб великих розмірів та здійснили операцію з його видалення з правого передсердя в умовах паралельного кровообігу. Післяопераційний період мав сприятливий перебіг, пацієнтка виписана на амбулаторне лікування.

## Висновки

1. Під час пандемії COVID-19 необхідна своєчасна діагностика MIS-C у дітей із лихоманкою, ознаками запалення та дисфункцією органів.

2. Наведений випадок показав позитивний вплив призначення внутрішньовенного введення імуноглобуліну та глюкокортикостероїдів для зменшення запальної реакції та поліпшення прогнозу захворювання.

3. Необхідні популяційні проспективні дослідження для оптимізації тромбопрофілактики в дітей із COVID-19, враховуючи фактори, пов'язані з підвищеним ризиком виникнення тромбозів у дітей із запальним мультисистемним синдромом (підвищення рівнів D-димера та фібриногену).

**Перспективи подальших досліджень** полягають у диференційній діагностиці MIS-C у дітей, визначенні адекватної антикоагулянтної терапії для профілактики тромбозу в дітей із груп ризику, де показники смертності найвищі.

## Подяка

Висловлюємо подяку Шевченко Раїсі Леонідівні, медичному директору КНП «Міська дитяча лікарня № 5» ЗМР, на базі якого здійснено дослідження.

**Конфлікт інтересів:** відсутній.

**Conflicts of interest:** authors have no conflict of interest to declare.

Надійшла до редакції / Received: 26.04.2022

Після доопрацювання / Revised: 19.05.2022

Прийнято до друку / Accepted: 25.05.2022

## Відомості про авторів:

Усачова О. В., д-р. мед. наук, професор, зав. каф. дитячих інфекційних хвороб, Запорізький державний медичний університет, Україна.

ORCID ID: [0000-0003-0250-1223](https://orcid.org/0000-0003-0250-1223)

Конакова О. В., канд. мед. наук, доцент каф. дитячих інфекційних хвороб, Запорізький державний медичний університет, Україна.

ORCID ID: [0000-0002-0025-3599](https://orcid.org/0000-0002-0025-3599)

Сіліна С. А., канд. мед. наук, асистент каф. дитячих інфекційних хвороб, Запорізький державний медичний університет, Україна.

ORCID ID: [0000-0002-6874-0369](https://orcid.org/0000-0002-6874-0369)

Воробйова Н. В., асистент каф. дитячих інфекційних хвороб, Запорізький державний медичний університет, Україна.

ORCID ID: [0000-0001-7610-8067](https://orcid.org/0000-0001-7610-8067)

## Information about authors:

Usachova O. V., MD, PhD, DSc, Professor, Head of the Department of Pediatric Infectious Diseases, Zaporizhzhia State Medical University, Ukraine.

Konakova O. V., MD, PhD, Associate Professor of the Department of Pediatric Infectious Diseases, Zaporizhzhia State Medical University, Ukraine.

Silina Ye. A., MD, PhD, Assistant of the Department of Pediatric Infectious Diseases, Zaporizhzhia State Medical University, Ukraine.

Vorobiova N. V., MD, Assistant of the Department of Pediatric Infectious Diseases, Zaporizhzhia State Medical University, Ukraine.

## Список літератури

- COVID-19 in 7780 pediatric patients: A systematic review / A. Hoang, K. Chorath, A. Moreira et al. *EClinicalMedicine*. 2020. Vol. 24. P. 100433. <https://doi.org/10.1016/j.eclinm.2020.100433>
- Presenting symptoms of COVID-19 in children: a meta-analysis of published studies / R. Assaker, A. E. Colas, F. Julien-Marsollier et al. *British journal of anaesthesia*. 2020. Vol. 125, Iss. 3. P. e330-e332. <https://doi.org/10.1016/j.bja.2020.05.026>
- What we know so far about Coronavirus Disease 2019 in children: A meta-analysis of 551 laboratory-confirmed cases / L. Zhang, T. G. Peres, M. Silva, P. Camargos. *Pediatric pulmonology*. 2020. Vol. 55, Iss. 8. P. 2115-2127. <https://doi.org/10.1002/ppul.24869>
- Systematic Severe Acute Respiratory Syndrome Coronavirus 2 Screening at Hospital Admission in Children: A French Prospective Multicenter Study / J. Poline, J. Gaschignard, C. Leblanc et al. *Clinical infectious diseases*. 2021. Vol. 72, Iss. 12. 2215-2217. <https://doi.org/10.1093/cid/ciaa1044>
- Age-dependent effects in the transmission and control of COVID-19 epidemics / N. G. Davies, P. Klepac, Y. Liu et al. *Nature medicine*. 2020. Vol. 26, Iss. 8. P. 1205-1211. <https://doi.org/10.1038/s41591-020-0962-9>
- Hospitalization Rates and Characteristics of Children Aged <18 Years Hospitalized with Laboratory-Confirmed COVID-19 – COVID-NET, 14 States, March 1-July 25, 2020 / L. Kim, M. Whitaker, A. O'Halloran et al. *MMWR. Morbidity and mortality weekly report*. 2020. Vol. 69, Iss. 32. P. 1081-1088. <https://doi.org/10.15585/mmwr.mm6932e3>
- SARS-CoV-2-Associated Deaths Among Persons Aged <21 Years – United States, February 12-July 31, 2020 / D. Bixler, A. D. Miller, C. P. Mattison et al. *MMWR. Morbidity and mortality weekly report*. 2020. Vol. 69, Iss. 37. P. 1324-1329. <https://doi.org/10.15585/mmwr.mm6937e4>
- COVID-19 Trends Among School-Aged Children – United States, March 1-September 19, 2020 / R. T. Leeb, S. Price, S. Sliwa et al. *MMWR. Morbidity and mortality weekly report*. 2020. Vol. 69, Iss. 39. P. 1410-1415. <https://doi.org/10.15585/mmwr.mm6939e2>
- Guidance: paediatric multisystem inflammatory syndrome temporally associated with COVID-19 / Royal College of Paediatrics and Child Health. 2020. URL : <https://www.rcpch.ac.uk/sites/default/>

- <files/2020-05/COVID-19-Paediatric-multisystem-%20inflammatory%20syndrome-20200501.pdf>
- [10] Multisystem Inflammatory Syndrome in Children (MIS-C) Associated with Coronavirus Disease 2019 (COVID-19) / Centers for Disease Control and Prevention. May 14, 2020. URL : <https://www.emergency.cdc.gov/han/2020/han00432.asp>
  - [11] Multisystem inflammatory syndrome in children and adolescents with COVID-19 // World Health Organization. 2020. URL : <https://www.who.int/news-room/commentaries/detail/multisystem-inflammatory-syndrome-in-children-and-adolescents-with-covid-19>
  - [12] Multisystem Inflammatory Syndrome in Children in New York State / E. M. Dufort, E. H. Koumans, E. J. Chow et al. *The New England Journal of medicine*. 2020. Vol. 383, Iss. 4. P. 347-358. <https://doi.org/10.1056/NEJMoa2021756>
  - [13] The Immunology of Multisystem Inflammatory Syndrome in Children with COVID-19 / C. R. Consiglio, N. Cotugno, F. Sardh et al. *Cell*. 2020. Vol. 183, Iss. 4. P. 968-981.e7. <https://doi.org/10.1016/j.cell.2020.09.016>
  - [14] Features of comorbid pathology spectrum and age structure of oxygen-dependent patients with severe coronavirus disease 2019 (COVID-19) depending on outcomes of the disease / O. V. Riabokon, V. V. Cherkaskiy, T. Ye. Onishchenko, Yu. Yu. Riabokon. *Запорозький медичинський журнал*. 2021. Т. 23, № 2. С. 214-219. <https://doi.org/10.14739/2310-1210.2021.2.228712>
  - [15] Community-Onset Severe Acute Respiratory Syndrome Coronavirus 2 Infection in Young Infants: A Systematic Review / E. G. Mark, W. C. Golden, M. M. Gilmore et al. *The Journal of pediatrics*. 2021. Vol. 228. P. 94-100.e3. <https://doi.org/10.1016/j.jpeds.2020.09.008>
  - [16] Adolescent with COVID-19 as the Source of an Outbreak at a 3-Week Family Gathering – Four States, June-July 2020 / N. G. Schwartz, A. C. Moorman, A. Makaretz et al. *MMWR. Morbidity and mortality weekly report*. 2020. Vol. 69, Iss. 40. P. 1457-1459. <https://doi.org/10.15585/mmwr.mm6940e2>
  - [17] Objectives for COVID-19 testing in school settings – first update / European Center for Disease Prevention and Control. 21 August, 2020. URL : <https://www.ecdc.europa.eu/sites/default/files/documents/covid-19-objectives-school-testing.pdf>
  - [18] Acute covid-19 and multisystem inflammatory syndrome in children / J. H. Rubens, N. P. Akindede, M. M. Tschudy, A. C. Sick-Samuels. *BMJ (Clinical research ed.)*. 2021. Vol. 372. n385. <https://doi.org/10.1136/bmj.n385>
  - [19] COVID-19 and multisystem inflammatory syndrome in children and adolescents / L. Jiang, K. Tang, M. Levin et al. *The Lancet. Infectious diseases*. 2020. Vol. 20, Iss. 11. P. e276-e288. [https://doi.org/10.1016/S1473-3099\(20\)30651-4](https://doi.org/10.1016/S1473-3099(20)30651-4)
  - [20] Мультисистемний запальний синдром, асоційоване з інфекцією SARS-CoV-2, у дітей: нова хвороба чи синдром? На прикладі клінічного випадку / О. А. Ошлянська, О. М. Охотнікова, О. В. Захарчук, С. О. Русак. *Український ревматологічний журнал*. 2021. № 2. С. 1-10. <https://doi.org/10.32471/rheumatology.2707-6970.84.16258>
  - [21] Health Department-reported cases of multisystem inflammatory syndrome in children (MIS-C) in the United States / National Center for Immunization and Respiratory Diseases (U.S.). May 11, 2021. URL : <https://stacks.cdc.gov/view/cdc/106439>
  - [22] Hyperinflammatory shock in children during COVID-19 pandemic / S. Riphagen, X. Gomez, C. Gonzalez-Martinez et al. *Lancet*. 2020. Vol. 395, Iss. 10237. P. 1607-1608. [https://doi.org/10.1016/S0140-6736\(20\)31094-1](https://doi.org/10.1016/S0140-6736(20)31094-1)
  - [23] Immune-Inflammatory Parameters in COVID-19 Cases: A Systematic Review and Meta-Analysis / X. Feng, S. Li, Q. Sun et al. *Frontiers in medicine*. 2020. Vol. 7. P. 301. <https://doi.org/10.3389/fmed.2020.00301>
  - [24] Outcomes of Cardiovascular Magnetic Resonance Imaging in Patients Recently Recovered From Coronavirus Disease 2019 (COVID-19) / V. O. Puntmann, M. L. Carerj, I. Wieters et al. *JAMA cardiology*. 2020. Vol. 5, Iss. 11. P. 1265-1273. <https://doi.org/10.1001/jamacardio.2020.3557>
  - [25] Thromboembolism risk of COVID-19 is high and associated with a higher risk of mortality: A systematic review and meta-analysis / M. B. Malas, I. N. Naazie, N. Elsayed et al. *EClinicalMedicine*. 2020. Vol. 29. P. 100639. <https://doi.org/10.1016/j.eclinm.2020.100639>
  - [26] Rate of thrombosis in children and adolescents hospitalized with COVID-19 or MIS-C / H. Whitworth, S. E. Sartain, R. Kumar et al. *Blood*. 2021. Vol. 138, Iss. 2. P. 190-198. <https://doi.org/10.1182/blood.2020010218>
  - [27] Dramatic increase in venous thromboembolism in children's hospitals in the United States from 2001 to 2007 / L. Raffini, Y. S. Huang, C. Witmer, C. Feudtner. *Pediatrics*. 2009. Vol. 124, Iss. 4. P. 1001-1008. <https://doi.org/10.1542/peds.2009-0768>
  - [28] Про внесення змін до протоколу «Надання медичної допомоги для лікування коронавірусної хвороби (COVID-19)»: Наказ Міністерства охорони здоров'я України від 13.05.2021 № 930. URL : <https://zakon.rada.gov.ua/rada/show/v0930282-21#Text>

## References

- [1] Hoang, A., Chorath, K., Moreira, A., Evans, M., Burmeister-Morton, F., Burmeister, F., Naqvi, R., Petershack, M., & Moreira, A. (2020). COVID-19 in 7780 pediatric patients: A systematic review. *EClinicalMedicine*, 24, 100433. <https://doi.org/10.1016/j.eclinm.2020.100433>
- [2] Assaker, R., Colas, A. E., Julien-Marsollier, F., Bruneau, B., Marsac, L., Greff, B., Tri, N., Fait, C., Brasher, C., & Dahmani, S. (2020). Presenting symptoms of COVID-19 in children: a meta-analysis of published studies. *British journal of anaesthesia*, 125(3), e330-e332. <https://doi.org/10.1016/j.bja.2020.05.026>
- [3] Zhang, L., Peres, T. G., Silva, M., & Camargos, P. (2020). What we know so far about Coronavirus Disease 2019 in children: A meta-analysis of 551 laboratory-confirmed cases. *Pediatric pulmonology*, 55(8), 2115-2127. <https://doi.org/10.1002/ppul.24869>
- [4] Poline, J., Gaschignard, J., Leblanc, C., Madhi, F., Foucaud, E., Nattes, E., Faye, A., Bonacorsi, S., Mariani, P., Varon, E., Smati-Lafarge, M., Caseris, M., Basmaci, R., Lachaume, N., & Ouldali, N. (2021). Systematic Severe Acute Respiratory Syndrome Coronavirus 2 Screening at Hospital Admission in Children: A French Prospective Multicenter Study. *Clinical infectious diseases*, 72(12), 2215-2217. <https://doi.org/10.1093/cid/ciaa1044>
- [5] Davies, N. G., Klepac, P., Liu, Y., Prem, K., Jit, M., CMMID COVID-19 working group, & Eggo, R. M. (2020). Age-dependent effects in the transmission and control of COVID-19 epidemics. *Nature medicine*, 26(8), 1205-1211. <https://doi.org/10.1038/s41591-020-0962-9>
- [6] Kim, L., Whitaker, M., O'Halloran, A., Kambhampati, A., Chai, S. J., Reingold, A., Armistead, I., Kawasaki, B., MEEK, J., Yousey-Hindes, K., Anderson, E. J., Openo, K. P., Weigel, A., Ryan, P., Monroe, M. L., Fox, K., Kim, S., Lynfield, R., Bye, E., Shrum Davis, S., ... COVID-NET Surveillance Team (2020). Hospitalization Rates and Characteristics of Children Aged <18 Years Hospitalized with Laboratory-Confirmed COVID-19 – COVID-NET, 14 States, March 1-July 25, 2020. *MMWR. Morbidity and mortality weekly report*, 69(32), 1081-1088. <https://doi.org/10.15585/mmwr.mm6932e3>
- [7] Bixler, D., Miller, A. D., Mattison, C. P., Taylor, B., Komatsu, K., Peterson Pompa, X., Moon, S., Karmarkar, E., Liu, C. Y., Openshaw, J. J., Plotzker, R. E., Rosen, H. E., Alden, N., Kawasaki, B., Siniscalchi, A., Leapley, A., Drenzek, C., Tobin-D'Angelo, M., Kauerauf, J., Reid, H., ... Pediatric Mortality Investigation Team (2020). SARS-CoV-2-Associated Deaths Among Persons Aged <21 Years – United States, February 12-July 31, 2020. *MMWR. Morbidity and mortality weekly report*, 69(37), 1324-1329. <https://doi.org/10.15585/mmwr.mm6937e4>
- [8] Leeb, R. T., Price, S., Sliwa, S., Kimball, A., Szucs, L., Caruso, E., Godfred-Cato, S., & Lozier, M. (2020). COVID-19 Trends Among School-Aged Children – United States, March 1-September 19, 2020. *MMWR. Morbidity and mortality weekly report*, 69(39), 1410-1415. <https://doi.org/10.15585/mmwr.mm6939e2>
- [9] Royal College of Paediatrics and Child Health. (2020, May 1). *Guidance: paediatric multisystem inflammatory syndrome temporally associated with COVID-19*. <https://www.rcpch.ac.uk/sites/default/files/2020-05/COVID-19-Paediatric-multisystem-%20inflammatory%20syndrome-20200501.pdf>
- [10] Centers for Disease Control and Prevention. (2020, May 14). *Multisystem Inflammatory Syndrome in Children (MIS-C) Associated with Coronavirus Disease 2019 (COVID-19)*. <https://www.emergency.cdc.gov/han/2020/han00432.asp>
- [11] World Health Organization. (2020, May 15). *Multisystem inflammatory syndrome in children and adolescents with COVID-19*. <https://www.who.int/news-room/commentaries/detail/multisystem-inflammatory-syndrome-in-children-and-adolescents-with-covid-19>
- [12] Dufort, E. M., Koumans, E. H., Chow, E. J., Rosenthal, E. M., Muse, A., Rowlands, J., Barranco, M. A., Maxted, A. M., Rosenberg, E. S., Easton, D., Udo, T., Kumar, J., Pulver, W., Smith, L., Hutton, B., Blog, D., Zucker, H., & New York State and Centers for Disease Control and Prevention Multisystem Inflammatory Syndrome in Children Investigation Team (2020). Multisystem Inflammatory Syndrome in Children in New York State. *The New England journal of medicine*, 383(4), 347-358. <https://doi.org/10.1056/NEJMoa2021756>
- [13] Consiglio, C. R., Cotugno, N., Sardh, F., Pou, C., Amodio, D., Rodriguez, L., Tan, Z., Zicari, S., Ruggiero, A., Pascucci, G. R., Santilli, V., Campbell, T., Bryceson, Y., Eriksson, D., Wang, J., Marchesi, A., Lakshminathan, T., Campana, A., Villani, A., Rossi, P., ... Brodin, P. (2020). The Immunology of Multisystem Inflammatory Syndrome in Children with COVID-19. *Cell*, 183(4), 968-981.e7. <https://doi.org/10.1016/j.cell.2020.09.016>
- [14] Riabokon, O., Cherkaskiy, V., Onishchenko, T., & Riabokon, Y. (2021). Features of comorbid pathology spectrum and age structure of oxygen-dependent patients with severe coronavirus disease 2019 (COVID-19) depending on outcomes of the disease. *Запорозьке медичинське часопис*, 23(2), 214-219. <https://doi.org/10.14739/2310-1210.2021.2.228712>



- [15] Mark, E. G., Golden, W. C., Gilmore, M. M., Sick-Samuels, A., Curless, M. S., Nogue, L. M., Milstone, A. M., & Johnson, J. (2021). Community-Onset Severe Acute Respiratory Syndrome Coronavirus 2 Infection in Young Infants: A Systematic Review. *The Journal of pediatrics*, 228, 94-100.e3. <https://doi.org/10.1016/j.jpeds.2020.09.008>
- [16] Schwartz, N. G., Moorman, A. C., Makaretz, A., Chang, K. T., Chu, V. T., Szablewski, C. M., Yousaf, A. R., Brown, M. M., Clyne, A., DellaGrotta, A., Drobeniuc, J., Korpics, J., Muir, A., Drenzek, C., Bandy, U., Kirking, H. L., Tate, J. E., Hall, A. J., Lanzieri, T. M., & Stewart, R. J. (2020). Adolescent with COVID-19 as the Source of an Outbreak at a 3-Week Family Gathering – Four States, June-July 2020. *MMWR. Morbidity and mortality weekly report*, 69(40), 1457-1459. <https://doi.org/10.15585/mmwr.mm6940e2>
- [17] European Center for Disease Prevention and Control. (2020, August 21). *Objectives for COVID-19 testing in school settings – first update*. <https://www.ecdc.europa.eu/sites/default/files/documents/covid-19-objectives-school-testing.pdf>
- [18] Rubens, J. H., Akindele, N. P., Tschudy, M. M., & Sick-Samuels, A. C. (2021). Acute covid-19 and multisystem inflammatory syndrome in children. *BMJ (Clinical research ed.)*, 372, n385. <https://doi.org/10.1136/bmj.n385>
- [19] Jiang, L., Tang, K., Levin, M., Irfan, O., Morris, S. K., Wilson, K., Klein, J. D., & Bhutta, Z. A. (2020). COVID-19 and multisystem inflammatory syndrome in children and adolescents. *The Lancet. Infectious diseases*, 20(11), e276-e288. [https://doi.org/10.1016/S1473-3099\(20\)30651-4](https://doi.org/10.1016/S1473-3099(20)30651-4)
- [20] Oshlianska, O. A., Okhotnikova, O. M., Zakharchuk, O. V., & Rusak, S. O. (2021). Multisystemnyi zapalniy syndrom, asotsioivane z infektsiieiu SARS-CoV-2, u ditei: nova khvoroba chy syndrom? Na prykladi klinichnoho vypadku. [Multisystem inflammatory syndrome, associated with SARS-COV-2 infection in children: new diseases or syndrome? On the example of a clinical case]. *Ukrainskyi revmatolohichnyi zhurnal*, (2). 1-10. [in Ukrainian]. <https://doi.org/10.32471/rheumatology.2707-6970.84.16258>
- [21] National Center for Immunization and Respiratory Diseases (U.S.) (2021, May 11). *Health Department-reported cases of multisystem inflammatory syndrome in children (MIS-C) in the United States*. <https://www.cdc.gov/misc/cases/index.html>
- [22] Riphagen, S., Gomez, X., Gonzalez-Martinez, C., Wilkinson, N., & Theocharis, P. (2020). Hyperinflammatory shock in children during COVID-19 pandemic. *Lancet (London, England)*, 395(10237), 1607-1608. [https://doi.org/10.1016/S0140-6736\(20\)31094-1](https://doi.org/10.1016/S0140-6736(20)31094-1)
- [23] Feng, X., Li, S., Sun, Q., Zhu, J., Chen, B., Xiong, M., & Cao, G. (2020). Immune-Inflammatory Parameters in COVID-19 Cases: A Systematic Review and Meta-Analysis. *Frontiers in medicine*, 7, 301. <https://doi.org/10.3389/fmed.2020.00301>
- [24] Puntmann, V. O., Carerj, M. L., Wieters, I., Fahim, M., Arendt, C., Hoffmann, J., Shchendrygina, A., Escher, F., Vasa-Nicotera, M., Zeiher, A. M., Vehreschild, M., & Nagel, E. (2020). Outcomes of Cardiovascular Magnetic Resonance Imaging in Patients Recently Recovered From Coronavirus Disease 2019 (COVID-19). *JAMA cardiology*, 5(11), 1265-1273. <https://doi.org/10.1001/jamacardio.2020.3557>
- [25] Malas, M. B., Naazie, I. N., Elsayed, N., Mathlouthi, A., Marmor, R., & Clary, B. (2020). Thromboembolism risk of COVID-19 is high and associated with a higher risk of mortality: A systematic review and meta-analysis. *EClinicalMedicine*, 29, 100639. <https://doi.org/10.1016/j.eclinm.2020.100639>
- [26] Whitworth, H., Sartain, S. E., Kumar, R., Armstrong, K., Ballester, L., Betensky, M., Cohen, C. T., Diaz, R., Diorio, C., Goldenberg, N. A., Jaffray, J., Keegan, J., Malone, K., Randolph, A. G., Rifkin-Zenenberg, S., Leung, W. S., Sochet, A., Srivaths, L., Zia, A., & Raffini, L. (2021). Rate of thrombosis in children and adolescents hospitalized with COVID-19 or MIS-C. *Blood*, 138(2), 190-198. <https://doi.org/10.1182/blood.2020010218>
- [27] Raffini, L., Huang, Y. S., Witmer, C., & Feudtner, C. (2009). Dramatic increase in venous thromboembolism in children's hospitals in the United States from 2001 to 2007. *Pediatrics*, 124(4), 1001-1008. <https://doi.org/10.1542/peds.2009-0768>
- [28] Ministry of Health of Ukraine. (2021, May 13). *Pro vnesennia zmin do protokolu "Nadannia medychnoi dopomohy dlia likuvannia koronavirusnoi khvoroby (COVID-19)"* [On Amendments to the Protocol "Provision of Medical Care for the Treatment of Coronavirus Disease (COVID-19)" (No. 930)]. <https://zakon.rada.gov.ua/rada/show/v0930282-21#Text>

## Досвід лікування бойових травм щелепно-лицевої ділянки титановими імплантатами в умовах сучасної війни

Д. В. Івченко<sup>1,A,E,F</sup>, С. Д. Варжапетян<sup>1,B,C,D</sup>, О. М. Міщенко<sup>1,B F</sup>,  
О. В. Сидор<sup>1,B</sup>, Ю. М. Петренко<sup>1,2,B</sup>, Є. В. Яцун<sup>1,2,B</sup>, Т. В. Строгонова<sup>1,E</sup>

<sup>1</sup>Запорізький державний медичний університет, Україна, <sup>2</sup>КНП «Міська лікарня екстреної та швидкої медичної допомоги Запорізької міської ради», Україна

A – концепція та дизайн дослідження; B – збір даних; C – аналіз та інтерпретація даних; D – написання статті; E – редагування статті; F – остаточне затвердження статті

### Ключові слова:

обличчя, травма, військовий, перелом, трахеостомія.

Патологія. 2022.  
Т. 19, № 2(55).  
С. 154-159

### \*E-mail:

sw050773@gmail.com

**Мета роботи** – описати особливості бойової травми щелепно-лицевої ділянки та навести можливі варіанти хірургічного лікування з використанням титанових імплантатів.

**Матеріали та методи.** Наведено опис клінічних випадків лікування високошвидкісних бойових травм щелепно-лицевої ділянки у відділенні щелепно-лицевої хірургії з отоларингологічними ліжками КНП «Міська лікарня екстреної та швидкої медичної допомоги Запорізької міської ради».

**Результати.** Післяопераційне спостереження за пацієнтами, які постраждали від поранення високошвидкісними снарядами, показало позитивні результати лікування в усіх випадках.

Негативні наслідки перенесеної травми, виявлені в післяопераційному періоді, – стійкий параліч мимічної мускулатури, дисфункції нижньої щелепи (обмеження відкриття рота), некроз пошкоджених тканин ротової порожнини, некроз і нагноєння тканин навколо ран, виникнення деформувальних рубців і нориць, секвестрація. Найчастіші функціональні порушення внаслідок травми – параліч мимічної мускулатури, порушення функції нижньої щелепи, які діагностували у 100 % випадків, що описали.

Секвестрацію кісткових відламків виявили тільки в одного хворого, ще в одного пацієнта діагностували всі названі негативні патологічні наслідки перенесеної високошвидкісної травми.

**Висновки.** Наш досвід лікування вогнепальних високошвидкісних поранень обличчя дає підстави зробити висновок, що результати лікування та вибір хірургічної тактики залежать передусім від тяжкості поранення та ступеня пошкодження м'яких і кісткових тканин обличчя. Різноманіття характеру травм не дає змогу визначити єдиний «стандарт» термінів для остаточного хірургічного лікування.

### Key words:

face, trauma, military, fracture, tracheostomy.

Pathologia  
2022; 19 (2), 154-159

## Experience of the treatment of combat injuries of the maxillofacial area with titanium implants in the conditions of modern war

D. V. Ivchenko, S. D. Varzhapetian, O. M. Mishchenko, O. V. Sydor,  
Yu. M. Petrenko, Ye. V. Yatsun, T. V. Strohonova

**The aim.** To research some features of a combat injury of the jaw-facial region and possible options of surgical treatment using titanium implants.

**Materials and methods.** We investigated clinical cases of the treatment of high-speed combat injuries of the maxillofacial area in the department of maxillofacial surgery with otolaryngological beds of Municipal Non-Commercial Enterprise "City Hospital of Emergency and Urgent Medical Care of the Zaporizhzhia City Council".

**Results.** Postoperative follow-up of the patients affected by high-velocity projectile showed positive treatment outcomes in all observations.

The negative consequences of the trauma revealed in the postoperative period were persistent paralysis of facial muscles, lower jaw dysfunction with limited mouth opening, necrosis of the damaged tissues of the oral cavity, necrosis and suppuration of tissues around the wounds, formation of deforming scars and fistulas, sequestration. The most common functional disorders as a result of injury were paralysis of the facial muscles and mandibular dysfunction which were observed in 100 % of our cases.

Sequestration of the bone fragments was observed in only one case, only one patient showed all the above mentioned negative pathological consequences of high-speed trauma.

**Conclusions.** Our experience in the treatment of high-velocity gunshot wounds at the face leads to the conclusion that the results of the treatment and the choice of surgical tactics depend primarily on the severity of the wound and the degree of destruction of soft and bone tissues of the face. The great variety of the nature of injuries does not allow determining of a "golden standard" for final surgical treatment.

Нині немає єдиного протоколу лікування пацієнтів із бойовою травмою обличчя. Пропоновані протоколи залежать від досвіду хірургів і характеру травм, що потребували лікування [1]. Окремі дослідники наголошують на необхідності якнайшвидшого агресивного хірургічного лікування вогнепальних поранень обличчя, щоб мінімізувати утворення рубців і контрактури м'яких тканин [2]. Такий підхід рекомендує раннє втручання багатопрофільної команди, яка інтегрує методи пластичної хірургії та реконструкції переломів обличчя на мініпластинах, екстрену кісткову пластику та реконструкцію м'яких тканин за першої нагоди [3]. Втім, поетапний або відстрочений підхід до лікування підкреслює важливість стадії лікування твердих і м'яких тканин, що істотно залежить від рішення хірурга, ступеня травми, а також загального стану хворого [4].

## Мета роботи

Описати особливості бойової травми щелепно-лицевої ділянки та навести можливі варіанти хірургічного лікування з використанням титанових імплантатів.

## Матеріали і методи дослідження

Наведено опис клінічних випадків лікування високошвидкісних бойових травм щелепно-лицевої ділянки у відділенні щелепно-лицевої хірургії з отоларингологічними ліжками КНП «Міська лікарня екстреної та швидкої медичної допомоги Запорізької міської ради».

Загалом за період з 24.02.2022 р. до 15.05.2022 р. співробітники відділення щелепно-лицевої хірургії з отоларингологічними ліжками надали спеціалізовану допомогу 15 пацієнтам (66,7 % – військові, 33,3 % – мирні мешканці) з високошвидкісними пораненнями обличчя. Це становило 35,0 % від загальної кількості госпіталізованих у відділення осіб з бойовими травмами ЛОР органів та обличчя. Хірургічної допомоги потребували 80 % поранених військовослужбовців та 100 % цивільних. У 100 % мирних пацієнтів діагностували осколковий тип високошвидкісного поранення.

Найтяжчі ушкодження лицевого відділу черепа визначили внаслідок мінно-вибухових поранень безпосередньо на полі бою (рис. 1).

У поранених безпосередньо на полі бою зафіксували масштабні руйнування м'якотканинних структур. Осколкові ушкодження кісток обличчя на достатній відстані від епіцентру вибуху мали відносно локальний характер з утворенням кісткових дефектів різних розмірів. Такі поранення виявили в усіх цивільних осіб і 53,3 % військових.

Невогнепальні переломи щелеп, забійні, тупі та різані травми обличчя частіше виявляли у військовослужбовців, які отримали травму в полоні, та цивільних з окупованих територій. Ці пацієнти відрізнялися пізнім зверненням до лікарні, ускладненнями травм, як-от хибні суглоби, остеомієліт або неправильно зрощені переломи щелепи.

У всіх поранених, які надійшли в стаціонар, були ознаки надання долікарської та першої медичної допомоги на різних етапах евакуації.

У відділенні екстреної медичної допомоги лікарні в усіх поранених в обличчя вжили невідкладних заходів (перша медична допомога) для забезпечення стабілізації основних функцій життєдіяльності. Обов'язкова бригада для первинного огляду складалася з анестезіолога, нейрохірурга, отоларинголога, щелепно-лицевого хірурга. Остаточних діагностичних заходів вжили після забезпечення стабільного стану пацієнта.

**Перша медична допомога.** Мінно-вибухові та високошвидкісні осколкові поранення середньої зони обличчя супроводжувалися порушеннями зовнішнього дихання, що пов'язані з розривом м'яких тканин ротової порожнини та ротоглотки. Забезпечення зовнішнього дихання та гемостаз – пріоритетні завдання під час надходження пацієнта з травмою середньої зони обличчя. Ці задачі розв'язували в екстреному порядку в операційній відділення екстреної медичної допомоги під місцевим знеболюванням із загальною садацією на фоні введення протишокових препаратів.

Склад бригади: анестезіолог, отоларинголог і щелепно-лицевий хірург.

Якщо неможливо було надати пацієнтові горизонтального положення тіла через загрозу виникнення клапанної асфіксії, операцію зі встановлення трахеостоми здійснили на операційному столі в положенні сидячи.

Комп'ютерну томографію, а в окремих випадках і УЗД здійснили після встановлення трахеостоми під повним контролем пацієнта анестезіологом, попередньо виконавши загальне чи місцеве знеболювання та садацію.

За результатами КТ та УЗД спеціалісти: нейрохірурги, загальні хірурги, торакальні хірурги, травматологи – робили остаточні висновки. Якщо в пацієнта діагностували комбіновані поранення, первинну хірургічну обробку здійснили одночасно кілька бригад хірургів різних спеціальностей у відділенні для лікування патології, що превалювала.

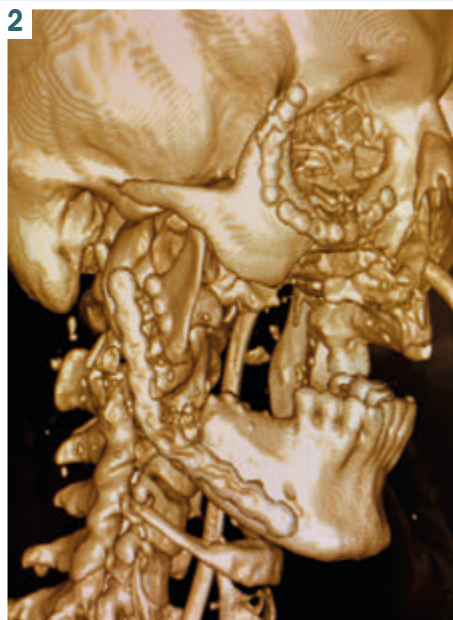
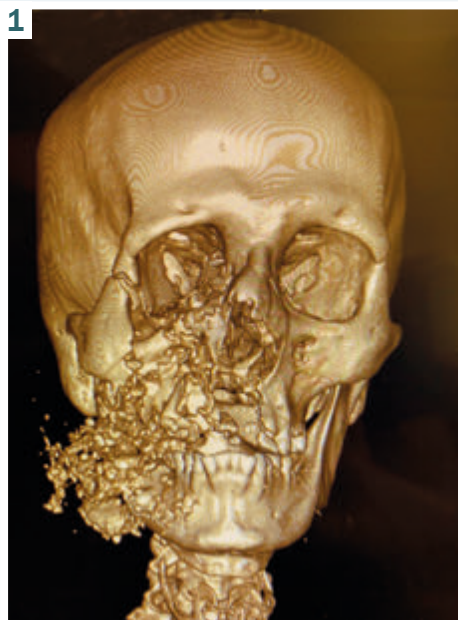Обсяг втручання під час первинної хірургічної допомоги в перші години після поранення обличчя залежав від масштабу ушкоджень органів і тканин.

Завдання хірургічної обробки рани – остаточний гемостаз, хірургічна санація, відновлення анатомічної цілісності органів і тканин, стабілізація уламків лицевої частини черепа.

Під час лікування поранень, що супроводжувалися масштабними дефектами м'яких тканин обличчя, пріоритетним було відновлення їхньої цілісності для забезпечення захисту кісткового скелета. Ізоляцію кісткового скелета обличчя від зовнішнього середовища та ротової рідини вважали однією з головних умов для отримання позитивних результатів лікування.

Отже, у деяких клінічних ситуаціях хірургічне лікування здійснювали в кілька етапів. У разі масштабних руйнувань лицевої частини черепа з формуванням кісткових дефектів здійснювали тимчасову стабілізацію відламків стандартними титановими пластинами, а остаточну реконструкцію кісток – відтерміновано 3D імплантатами.

Тактики хірургічного лікування поранень обличчя високошвидкісними снарядами, що використовували:



**Рис. 1.** Ушкодження кісток обличчя внаслідок мінно-вибухового поранення високошвидкісним снарядом безпосередньо на полі бою.

**Рис. 2.** Знімок контрольної КТ пацієн-тові з мінно-вибуховою, осколковою травмою обличчя після первинної хірургічної обробки ран.

1. Первинна хірургічна обробка ран, одночасна реконструкція м'яких тканин, остаточна репозиція та стабілізація уламків кісток обличчя, остаточна реконструкція кісткового скелета;

2. Первинна хірургічна обробка ран, реконструкція м'яких тканин, рання відстрочена репозиція та стабілізація уламків кісток обличчя, пізня реконструкція кісткового скелета;

3. Первинна хірургічна обробка ран, реконструкція м'яких тканин, рання відстрочена реконструкція кісткового скелета.

Наводимо опис клінічних випадків лікування бойових травм щелепно-лищевої ділянки з використанням титанових імплантатів.

### Клінічний випадок 1

Пацієнт Л., 37 років доставлений екстрено в положенні сидючи з попереднім діагнозом осколкове поранення обличчя та кисті лівої руки, кровотеча. На час госпіталізації в пацієнта зафіксували порушення зовнішнього дихання в положенні лежачи. Поранення отримав в епіцентрі бойових дій.

Після встановлення трахеостоми та КТ-обстеження визначили клінічний діагноз: мінно-вибухова, осколкова травма обличчя; перелом правого вилично-орбітального комплексу, верхньої щелепи справа з дефектом твердого та м'якого піднебіння; перелом нижньої щелепи справа з кістковим дефектом гілки нижньої щелепи; забійно-рвані рани м'яких тканин обличчя; травматичний парез лицевого нерва справа (рис. 2). Пацієнт транспортований в операційну відділення щелепно-лищевої хірургії та ЛОР, де надана спеціалізована первинна хірургічна допомога.

У цьому клінічному випадку характер ушкоджень м'яких тканин і переломів кісток обличчя спричинив необхідність застосувати тактику первинної хірургічної обробки ран з одночасною реконструкцією м'яких

тканин, остаточної репозиції та стабілізації уламків, остаточної реконструкції кісткового скелета.

### Клінічний випадок 2

Пацієнт К., 48 років, надійшов екстрено в положенні сидючи з попереднім діагнозом осколкове поранення обличчя зліва та шиї справа, кровотеча. Поранення отримав вдома на відстані від епіцентру бойових дій.

Під час клінічного огляду виявили вхідний отвір снаряда (осколок) в лівій виличній ділянці, вихідний отвір – у правій защелепній ділянці; наскрізні рани ротоглотки праворуч і ліворуч, забійно-рвані рани м'якого і твердого піднебіння, ознаки перелому верхньої та нижньої щелепи. В операційній відділення екстреної медичної допомоги пацієнтові в ургентному порядку встановили трахеостому, здійснили КТ-обстеження обличчя.

Клінічний діагноз: осколкова травма обличчя, перелом обох вилично-орбітальних комплексів, верхньої щелепи; перелом нижньої щелепи з кістковим дефектом гілки нижньої щелепи справа; забійні рани м'яких тканин обличчя з дефектом у правій защелепній ділянці, дефектом твердого та м'якого піднебіння; травматичний парез лицевого нерва справа. В операційній відділення щелепно-лищевої хірургії з отоларингологічними ліжками здійснили первинну хірургічну обробку ран в обсязі хірургічної санації, тимчасову іммобілізацію кісткових відламків, реконструкцію м'яких тканин обличчя (усунення дефіциту). Другий етап хірургічного лікування – через 7 днів після госпіталізації. Здійснили оперативне втручання з реконструкції вилично-орбітальних комплексів, остеосинтезу верхньої щелепи (рис. 3).

Третій етап хірургічного лікування в обсязі реконструкції гілки нижньої щелепи індивідуальним 3D титановим імплантатом здійснили через 1,5 місяця, коли відбулося рубцювання ран, повне закриття спо-

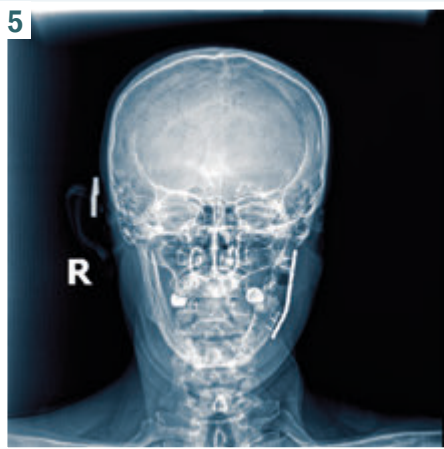
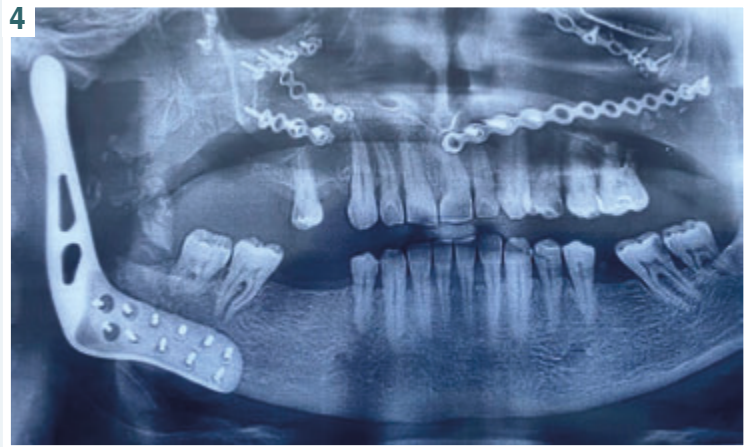
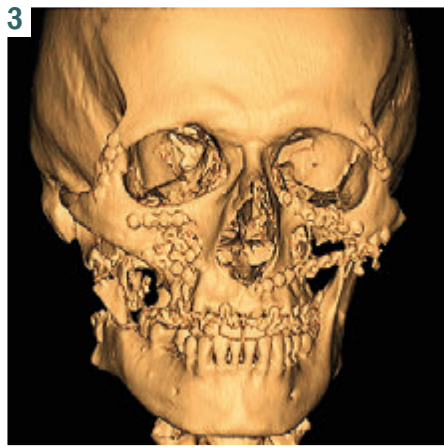Рис. 3. КТ (3D зображення) пацієнта К., 48 років після реконструкції вилично-орбітальних комплексів.

Рис. 4. Ортопантомограма після операції з реконструкції гілки нижньої щелепи праворуч індивідуалізованим 3D імплантатом.

Рис. 5. Рентгенограма пацієнта Т., 58 років після другого етапу хірургічного лікування – реконструкція гілки нижньої щелепи стандартною титановою пластиною.

лучень порожнини рота та зовнішнього середовища з ділянкою майбутньої реконструкції (рис. 4).

Отже, у цьому клінічному випадку застосували тактику первинної хірургічної обробки ран, реконструкції м'яких тканин, ранньої відстроченої репозиції та стабілізації уламків кісток обличчя, пізньої реконструкції кісткового скелета.

### Клінічний випадок 3

Пацієнт Т., 58 років надійшов екстрено в положенні лежачи з попереднім діагнозом осколкове поранення обличчя зліва, перелом нижньої щелепи зліва, кровотеча.

Під час огляду пацієнта визначили, що не було масштабних руйнувань м'яких тканин ротової порожнини, сполучення порожнини рота з кістковою ранною та симптомів порушення зовнішнього дихання. Показань для встановлення трахеостоми не було.

Після КТ-обстеження встановили клінічний діагноз: осколкове поранення обличчя ліворуч; багатоуламковий перелом нижньої щелепи зліва з дефектом гілки нижньої щелепи; забійно-рвана рана привушної слинної залози ліворуч з дефектом м'яких тканин привушної ділянки; травматичний парез лицевого нерва зліва.

Ургентно здійснили первинну хірургічну обробку рани. Оперативне втручання передбачало рекон-

струкцію м'яких тканин привушної ділянки. Зважаючи на особливості поранення м'яких тканин, пріоритетне завдання першого етапу хірургічного лікування – забезпечення життєздатності збережених м'яких тканин навколо рани, відновлення цілісності капсули привушної слинної залози.

Другий етап хірургічного лікування здійснили через 12 днів після надходження пацієнта, коли відбулася повна епітелізація ран м'яких тканин обличчя та не було ускладнень з боку слинної залози та кісткових ран.

Хірургічне втручання на другому етапі передбачало реконструкцію гілки нижньої щелепи стандартною титановою пластиною (рис. 5).

У цьому клінічному випадку лікування здійснили, обравши тактику первинної хірургічної обробки ран, реконструкції м'яких тканин, ранньої відстроченої реконструкції кісткового скелета.

### Результати

Ускладнення перенесеної травми, виявлені в післяопераційному періоді:

1. Стійкий параліч мимічної мускулатури;
2. Дисфункція нижньої щелепи (обмеження відкривання рота);
3. Некроз пошкоджених тканин порожнини рота;
4. Некроз і нагноєння тканин навколо ран;

5. Утворення деформувальних рубців і нориць;
6. Секвестрація.

Найчастіші функціональні порушення внаслідок травми – параліч м'язів мускулатури та порушення функції нижньої щелепи; їх виявили в усіх клінічних випадках, що описали. Секвестрацію кісткових відламків визначили тільки в одному випадку ( $p = 0,03$ ). Через малий обсяг вибірки неможливо точно оцінити довірчі інтервали відносної частоти. Втім, можна визначити імовірність розвитку ускладнень у післяопераційному періоді лікування постраждалих від поранення високошвидкісними снарядами. У післяопераційному періоді лікування постраждалих від поранення високошвидкісними снарядами імовірність виникнення паралічу м'язів та обмеження відкриття рота вчетверо вища, ніж розвитку секвестрації ( $p = 0,03$ ), вдвічі вища, ніж нагноєння м'язів тканин і появи рубців ( $p = 0,1$ ), в 1,5 раза вища, ніж ризик некрозу м'язів тканин порожнини рота ( $p = 0,28$ ).

Гнійні ускладнення з боку м'язів тканин виявили в одному випадку. Некроз слизової оболонки по краях ран у ротовій порожнині діагностували в усіх випадках проникного поранення. У клінічному випадку 2 після раннього ушивання рани й усунення сполучення із зовнішнім середовищем рановий канал і рану слизової оболонки порожнини рота закривали вторинним натягом. У ділянках сполучення із зовнішнім середовищем через порожнину носа або верхньощелепного синуса формувалася стійка нориця.

У клінічному випадку 1 нагноєння рани правої щоки мало локальний характер, на ділянці сполучення з порожниною рота, згодом рана повністю епітелізувалася.

## Обговорення

В умовах війни часті види поранень – осколкові (50,5 %), кульові (25,3 %) і закриті (20,3 %). Аналіз характеру травм в учасників бойових дій показав: найчастіше діагностують ушкодження судин (60,0 %), пневмоторакс (34,0 %) та обструкцію дихальних шляхів (6,0 %) [5]. В іноземних фахових джерелах наведено: під час останніх військових конфліктів, пов'язаних із більшою кількістю вибухових пристроїв, що зазвичай спричиняють більше травм обличчя, ніж ті, в яких переважає вогнепальна зброя, обличчя поранено в 10–26 % осіб. Через відсутність балістичного захисту цивільні частіше отримують травми обличчя, ніж військовослужбовці [6].

Переломи в ділянці обличчя, отримані під час бойових дій, як правило, істотно відрізняються від тих, що сталися в цивільному житті. Ушкодження від високошвидкісних снарядів і вибухові травми зазвичай пов'язані зі складними тканинними дефіцитами, розвитком ділянок некрозу, подрібненням кістки та секвестром балістичних фрагментів [6]. Інтерпретація оптимального способу лікування таких травм проблематична через відсутність міжнародного консенсусу щодо оптимальної тактики [7].

Результати наших спостережень відповідають твердженню про необхідність системного підходу, керуючись протоколами стабілізації та реанімації [8]. Для лікування складних високоенергетичних або

інфікованих переломів нижньої щелепи, якщо можливе наступне спостереження, рекомендують використання зовнішніх фіксаторів замість негайної внутрішньої фіксації, яка є доволі рідкісною в «цивільній» медицині [9]. Поранення обличчя, пов'язані з бойовими діями, необхідно діагностувати та лікувати на ранній стадії, здійснювати внутрішню фіксацію, щоб запобігти функціональним, а іноді й небезпечним для життя ушкодженням, що спричинені цими ураженнями. Ба більше, негайне втручання покращує функціональні та косметичні результати [10].

Реконструктивні операції рекомендовано здійснювати відстрочено, після хірургічної санації ран, нейрохірургічних утручань (лікування внутрішньочерепного крововиливу, декомпресійна краніектомія тощо), стабілізації водно-електролітного балансу, гемодинаміки пацієнта [11].

## Висновки

Наш досвід лікування вогнепальних високошвидкісних поранень обличчя дає підстави зробити висновки, що результати лікування та вибір хірургічної тактики залежать передусім від тяжкості поранення та ступеня пошкодження м'язів і кісткових тканин обличчя.

У післяопераційному періоді лікування постраждалих від поранення високошвидкісними снарядами необхідно враховувати, що імовірність виникнення паралічу м'язів та обмеження відкриття рота вчетверо вища, ніж розвитку секвестрації ( $p = 0,03$ ), вдвічі вища, ніж нагноєння м'язів тканин і появи рубців ( $p = 0,1$ ), в 1,5 раза вища, ніж ризик некрозу м'язів тканин порожнини рота ( $p = 0,28$ ).

**Конфлікт інтересів:** відсутній.

**Conflicts of interest:** authors have no conflict of interest to declare.

Надійшла до редакції / Received: 24.05.2022

Після доопрацювання / Revised: 03.06.2022

Прийнято до друку / Accepted: 16.06.2022

## Відомості про авторів:

Івченко Д. В., д-р мед. наук, професор каф. травматології та ортопедії, Запорізький державний медичний університет, Україна.

ORCID ID: [0000-0002-2303-011X](https://orcid.org/0000-0002-2303-011X)

Варжапетян С. Д., д-р мед. наук, доцент каф. стоматології післядипломної освіти, Запорізький державний медичний університет, Україна.

ORCID ID: [0000-0001-5649-1126](https://orcid.org/0000-0001-5649-1126)

Мищенко О. М., д-р мед. наук, доцент, зав. каф. стоматології післядипломної освіти, Запорізький державний медичний університет, Україна.

ORCID ID: [0000-0002-6378-7061](https://orcid.org/0000-0002-6378-7061)

Сидор О. В., аспірант каф. стоматології післядипломної освіти, Запорізький державний медичний університет, Україна.

ORCID ID: [0000-0003-3081-8906](https://orcid.org/0000-0003-3081-8906)

Петренко Ю. М., зав. відділення інтенсивної терапії, КНМ «Міська лікарня екстреної та швидкої медичної допомоги Запорізької міської ради», Україна.

ORCID ID: [0000-0003-1283-876X](https://orcid.org/0000-0003-1283-876X)

Яцун Є. В., асистент каф. травматології та ортопедії, Запорізький державний медичний університет, Україна.

ORCID ID: [0000-0001-5467-9301](https://orcid.org/0000-0001-5467-9301)

Строгонова Т. В., канд. економ. наук, доцент каф. медичної фізики, біофізики та вищої математики, Запорізький державний медичний університет, Україна.  
ORCID ID: [0000-0001-5510-2176](https://orcid.org/0000-0001-5510-2176)

#### Information about authors:

Ivchenko D. V., MD, PhD, DSc, Professor of the Department of Traumatology and Orthopedics, Zaporizhzhia State Medical University, Ukraine.

Varzhapetian S. D., MD, PhD, DSc, Professor of the Department of Postgraduate Dentistry, Zaporizhzhia State Medical University, Ukraine.

Mishchenko O. M., MD, PhD, DSc, Associate Professor, Head of the Department of Postgraduate Dentistry, Zaporizhzhia State Medical University, Ukraine.

Sydor O. V., Postgraduate student of the Department of Postgraduate Dentistry, Zaporizhzhia State Medical University, Ukraine.

Petrenko Yu. M., MD, Head of the Department of Intensive Care, Municipal Non-Commercial Enterprise "City Hospital of Emergency and Urgent Medical Care of the Zaporizhzhia City Council", Ukraine.

Yatsun Ye. V., MD, PhD, Assistant of the Department of Traumatology and Orthopedics, Zaporizhzhia State Medical University, Ukraine.

Strohonova T. V., PhD, Associate Professor of the Department of Medical Physics, Biophysics and Further Mathematics, Zaporizhzhia State Medical University, Ukraine.

#### Список літератури

- [1] Treatment protocol for high velocity/high energy gunshot injuries to the face / M. Peled, Y. Leiser, O. Emodi, A. Krausz. *Craniomaxillofacial trauma & reconstruction*. 2012. Vol. 5, Iss. 1. P. 31-40. <https://doi.org/10.1055/s-0031-1293518>
- [2] Jeyaraj P., Chakranarayan A. Treatment Strategies in the Management of Maxillofacial Ballistic Injuries in Low-Intensity Conflict Scenarios. *Journal of maxillofacial and oral surgery*. 2018. Vol. 17, Iss. 4. P. 466-481. <https://doi.org/10.1007/s12663-018-1089-0>
- [3] The impact of delayed surgical intervention following high velocity maxillofacial injuries / D. Oren, A. A. Dror, A. Zoabi et al. *Scientific Reports*. 2021. Vol. 11, Iss. 1. P. 1379. <https://doi.org/10.1038/s41598-021-80973-7>
- [4] Cho D. Y., Willborg B. E., Lu G. N. Management of Traumatic Soft Tissue Injuries of the Face. *Seminars in plastic surgery*. 2021. Vol. 35, Iss. 4. P. 229-237. <https://doi.org/10.1055/s-0041-1735814>
- [5] Bezrodnyi B. G., Dykuha S. O., Kolosovich I. V. Diagnosis and treatment of combat injuries of the heart and great vessels. Review. *Медична наука України*. 2020. Т. 16, № 2. С. 69-74. <https://doi.org/10.32345/2664-4738.2.2020.12>
- [6] Сучасні хірургічні методи лікування постраждалих з вогнепальними пораненнями кінцівок / О. А. Бур'янов, Ю. О. Ярмолук, Д. В. Лось, М. В. Вакулич. *Траума*. 2017. Т. 18, № 2. С. 30-35. <https://doi.org/10.22141/1608-1706.2.18.2017.102555>
- [7] Firearms-related skeletal muscle trauma: pathophysiology and novel approaches for regeneration / A. Moriscot, E. H. Miyabara, B. Langeani et al. *NPJ Regenerative medicine*. 2021. Vol. 6, Iss. 1. P. 17. <https://doi.org/10.1038/s41536-021-00127-1>
- [8] Jeffery S. L. The Management of Combat Wounds: The British Military Experience. *Advances in wound care*. 2016. Vol. 5, Iss. 10. P. 464-473. <https://doi.org/10.1089/wound.2015.0653>
- [9] Facial Gunshot Wounds / A. S. Volk, T. Shokri, M. Sokoya et al. *Facial plastic surgery : FPS*. 2019. Vol. 35, Iss. 6. P. 578-583. <https://doi.org/10.1055/s-0039-1700879>
- [10] Breeze J., Gensheimer W., Du Bose J. J. Combat Facial Fractures Sustained During Operation Resolute Support and Operation Freedom's Sentinel in Afghanistan. *Military Medicine*. 2020. Vol. 185, Iss. 9-10. P. 414-416. <https://doi.org/10.1093/milmed/usaa159>
- [11] Management of combat-related facial injuries / A. Mardassi, S. Turki, H. Mbarek et al. *La Tunisie medicale*. 2016. Vol. 94, Iss. 12. P. 856.

#### References

- [1] Peled, M., Leiser, Y., Emodi, O., & Krausz, A. (2012). Treatment protocol for high velocity/high energy gunshot injuries to the face. *Craniomaxillofacial trauma & reconstruction*, 5(1), 31-40. <https://doi.org/10.1055/s-0031-1293518>
- [2] Jeyaraj, P., & Chakranarayan, A. (2018). Treatment Strategies in the Management of Maxillofacial Ballistic Injuries in Low-Intensity Conflict Scenarios. *Journal of maxillofacial and oral surgery*, 17(4), 466-481. <https://doi.org/10.1007/s12663-018-1089-0>

## Clinical cases of extrapulmonary manifestations in patients with coronavirus disease (COVID-19)

O. V. Riabokon  \*1,A,F, K. A. Pak  1,B,D, O. O. Furyk  1,C,E, V. V. Cherkaskyi  1,2,B,D

<sup>1</sup>Zaporizhzhia State Medical University, Ukraine, <sup>2</sup>Municipal Non-Profit Enterprise "Regional Infectious Diseases Clinical Hospital" of Zaporizhzhia Regional Council, Ukraine

A – research concept and design; B – collection and/or assembly of data; C – data analysis and interpretation; D – writing the article; E – critical revision of the article; F – final approval of the article

### Key words:

coronavirus disease COVID-19, viral infection, extrapulmonary manifestations, treatment.

### Pathologia

2022; 19 (2), 160-165

### \*E-mail:

ryabokon.zsmu@ukr.net

**The aim of the work** – to provide variants of extrapulmonary manifestations of coronavirus disease (COVID-19) based on the analysis of the relevant course of the disease in adults.

**Results.** The paper presents two clinical cases of coronavirus disease (COVID-19) with the manifestation of extrapulmonary symptoms, which required some individualization of therapy.

The first clinical observation showed that in a 56-year-old patient with moderate COVID-19, the development of oxygen dependence on the 8<sup>th</sup> day of the disease was combined with the manifestation of extrapulmonary symptoms in the form of cutaneous manifestations. Individualization of glucocorticosteroid therapy and endothelioprotective therapy has been shown to be effective in regressing both oxygen dependence and cutaneous vasculitis.

The second clinical observation showed that in a 35-year-old patient, moderate COVID-19 without oxygen dependence was accompanied by the development of extrapulmonary manifestations, namely short-lasting diarrheal syndrome, which manifested in the onset of the disease and of the development of orchiepididymitis on the 9<sup>th</sup> day of illness, which required the appointment of anti-inflammatory therapy.

**Conclusions.** The abovementioned clinical observations of COVID-19 cases show relatively rare cases of SARS-CoV-2-associated extrapulmonary manifestations in patients with moderate disease, but their development necessitated individualization of treatment.

### Ключові слова:

коронавірусна хвороба COVID-19, вірусна інфекція, позалегенові прояви, лікування.

### Патологія. 2022.

Т. 19, № 2(55).  
С. 160-165

## Клінічні випадки позалегенових проявів у хворих на коронавірусну хворобу (COVID-19)

О. В. Рябоконт, К. А. Пак, О. О. Фурик, В. В. Черкаський

**Мета роботи** – описати варіанти позалегенових проявів коронавірусної хвороби (COVID-19) на підставі здійсненого аналізу відповідного перебігу хвороби у дорослих.

**Результати.** В роботі наведено два клінічних випадки коронавірусної хвороби (COVID-19) з маніфестацією позалегенової симптоматики, що потребувала певної індивідуалізації терапії.

Перше клінічне спостереження показало, що в пацієнтки віком 56 років із середньотяжким перебігом COVID-19 виникнення кисневої залежності на 8 добу хвороби поєднувалося з маніфестацією позалегенової симптоматики – шкірними проявами. Виявили, що індивідуалізація лікування з призначенням глюкокортикостероїдів та ендотеліопротективної терапії виявилась ефективною щодо регресу і кисневої залежності, і шкірних проявів васкуліту.

У другому клінічному випадку показано, як у пацієнта віком 35 років середньотяжкий перебіг COVID-19 без кисневої залежності супроводжувався виникненням позалегенових проявів: ураженням кишечника, що проявилось короткотривалим діарейним синдромом у дебюті захворювання, та розвитком орхоепідидиміту на 9 день хвороби, яке потребувало призначення протизапальної терапії.

**Висновки.** Клінічні спостереження випадків COVID-19, що описали, показують відносно рідкісні випадки виникнення SARS-CoV-2-асоційованих позалегенових проявів, які виникли у пацієнтів із середньотяжким перебігом хвороби, проте їх розвиток зумовив необхідність індивідуалізації лікування.

An essential feature of the clinical course of coronavirus disease (COVID-19) is the development of extrapulmonary symptoms, which may be combined with pulmonary ones, or in cases of mild and moderate course of the disease even dominate, which can lead to late diagnosis [1]. The presence of extrapulmonary symptoms in COVID-19 is due to the presence of angiotensin-converting enzyme receptor 2 (ACE2), which uses SARS-CoV-2 to penetrate the target cell [2], not only on lung cells, but also on vascular endothelial cells, epithelial cells of the intestine,

kidneys, endocrine system, etc. [3]. It is believed that all cells in which ACE2 expression exceeds 1 % may be a target for SARS-CoV-2 virus [2]. It is assumed that certain extrapulmonary manifestations are most characteristic for non-severe COVID-19, in particular at the nervous system (anosmia, dysgeusia) [4], gastrointestinal tract (diarrhea) [5], skin manifestations [6]. Therefore, understanding by physicians of different specialties of the features of the clinical manifestation of mild COVID-19 will improve diagnostics of new coronavirus disease.



## Aim

To provide variants of extrapulmonary manifestations of coronavirus disease (COVID-19) based on the analysis of the relevant course of the disease in adults.

## Materials and methods

Two clinical cases of self-monitoring of mild coronavirus disease (COVID-19) with extrapulmonary manifestations were analyzed: in patient B., 56 years old and patient G., 35 years old, who were treated at the Municipal Non-Profit Enterprise "Regional Infectious Diseases Clinical Hospital" of Zaporizhzhia Regional Council (MNP "RIDCH" ZRC) in 2020 and 2021.

The diagnosis of coronavirus disease (COVID-19) was laboratory confirmed by the isolation of RNA-SARS-CoV-2 in nasopharyngeal mucus by polymerase chain reaction. The patients were treated according to the Protocol for the provision of medical care for the treatment of coronavirus disease (COVID-19) [7].

## Results

**Clinical observation 1.** Patient B., 56 years old (inpatient card No. 62) was admitted to MNP "RIDCH" ZRC on January 11, 2021 (on the 6<sup>th</sup> day of illness) with complaints of weakness, dry cough, fever up to 37.5 °C.

From the anamnesis of the disease it became known that she fell ill on January 6, 2021 with a rise of the body temperature to 37.5 °C, the appearance of general weakness and headache. She received symptomatic treatment on the advice of a family doctor. The results of computed tomography of the chest of January 8, 2021, showed signs of bilateral polysegmental pneumonia, probably COVID one, with lung damage of 25–30 %. PCR testing of nasopharyngeal mucus for RNA-SARS-CoV-2 was performed and taking into account the positive result on January 09, 2021 (No. 817) the patient was sent to the infectious hospital.

From the anamnesis of life it became known that in November 2020 the family had patients with COVID-19. At that time, the patient was examined by contact and the result of PCR testing of nasopharyngeal mucus for RNA-SARS-CoV-2 appeared positive on Nov 22, 2020 (No. 16835), but at that time there were no clinical symptoms, indicating on the development of asymptomatic COVID-19. After 10 days, at the control, PCR test was negative. The patient was not vaccinated against COVID-19. She had grade II hypertension, for which she took antihypertensive drugs as prescribed by a cardiologist. Grade I obesity (body mass index 31.25 kg/m<sup>2</sup>) also occurred.

At hospitalization on January 11, 2021 (on the 6<sup>th</sup> day of illness) the patient's condition was moderate, body temperature was 37.4 °C, heart rate was 90 per minute, blood pressure was 130/80 mm Hg, respiratory rate was 18 per minute, oxygen saturation 98 % without oxygen support. Auscultatory areas of crepitation were heard in the lower lobes of both lungs. The laboratory examination showed no signs of absolute lymphopenia, but there were already signs of hypercoagulation, as evidenced

by an increase in fibrinogen levels at normal levels of prothrombin index (PTI) and the international normalized ratio (MNS). The presence of hyperinflammation was confirmed by an increase in the level of C-reactive protein (CRP) in 9.2 times above the upper limit of the reference value at the level of procalcitonin 0.1 ng/ml. The results of laboratory data are shown in the *Table 1*. Symptomatic drug treatment and low molecular weight heparin in a prophylactic dose were prescribed.

However, against the background of the prescribed treatment for two days of observation, negative clinical and laboratory dynamics was noted due to the increase in body temperature to 39.5 °C, increased intensity of dry cough, auscultatory increase in crepitation, shortness of breath up to 22–24 times per minute and reduction of oxygen saturation to 93–92 % on January 13, 2021 (8<sup>th</sup> day of illness), which was corrected by oxygen support with the use of oxygen concentrator at an oxygen flow of 4 l/minute to 96 %. However, according to the results of the coagulogram of January 15, 2021, progression of signs of hypercoagulation was revealed, as prothrombin index, hyperfibrinogenemia and a decrease in INR. During this period of the disease (10<sup>th</sup> day of illness) the appearance of cutaneous manifestations of vasculitis in the form of feathery rashes on the skin of the lower extremities was detected, the number of which increased the next day (*Fig. 1*). The abovementioned sign was the reason for doubling the dose of enoxiparin and the appointment of dexamethasone at a dose of 12 mg/day, the appointment of antibacterial therapy with ceftriaxone at a dose of 1.0 grams twice a day. L-arginine was also administered orally for endothelioprotection.

Against the background of the ongoing treatment, a clear positive clinical and laboratory dynamics was observed for three days, which persisted in the future. Namely, the body temperature gradually decreased with normalization on January 18, 2021 (13<sup>th</sup> day of illness), at the same time oxygen dependence disappeared, and skin signs of vasculitis began to regress. The results of biochemical studies at discharge showed normalization of coagulogram parameters, a significant reduction in CRP (*Table 1*). The patient was discharged for outpatient treatment with recommendations for continued anticoagulant therapy with enoxiparin in a prophylactic dose for two weeks.

As one can see from the above clinical example, a 56-year-old patient had coronavirus disease (COVID-19) on the background of concomitant pathology (hypertension II, obesity I) and had a moderate course with oxygen dependence on the 8<sup>th</sup> day of illness. A feature of the clinical course of COVID-19 in this patient was the appearance of cutaneous manifestations of vasculitis in the form of feathery rashes on the skin of the lower extremities with the appearance of oxygen dependence. The application of glucocorticosteroids and endothelioprotective therapy has been shown to be effective in regressing both oxygen dependence and cutaneous manifestations of vasculitis.

**Clinical observation 2.** Patient G., 35 years old (inpatient card No. 4395) was admitted to MNP "RIDCH" ZRC on December 3, 2020 (9<sup>th</sup> day of illness) with complaints of fever up to 39.0 °C with chills, severe weakness, dry cough, pain in the right testicle.

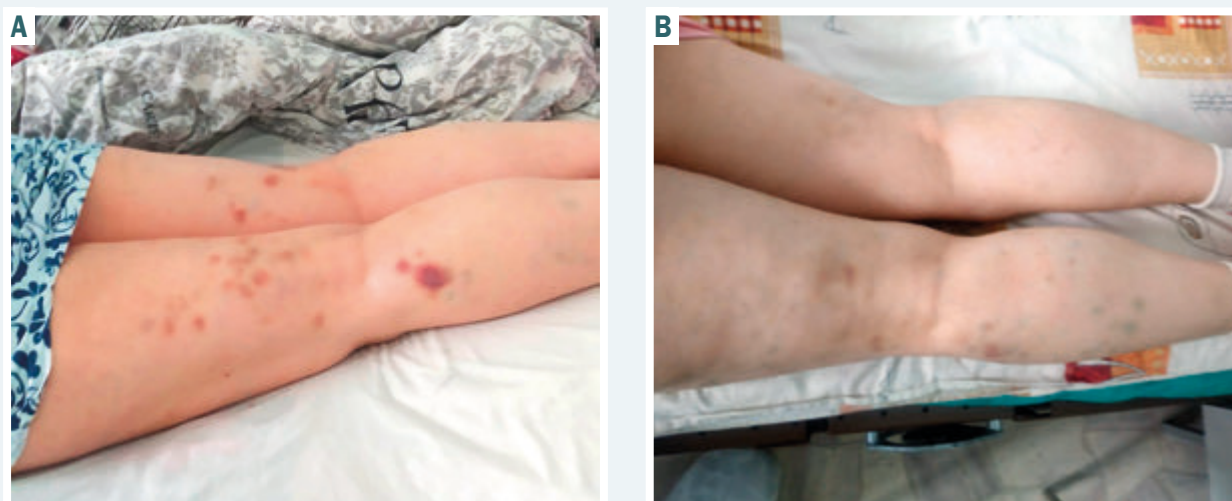

Fig. 1. Cutaneous manifestations of vasculitis in the form of feathery rash in an oxygen-dependent patient with COVID-19 (A – when the rash appeared; B – after a week of treatment).

**Table 1.** The main laboratory parameters of patient B., 56 years old in the dynamics of COVID-19

Index	Laboratory parameters of patient B., 56 years old		
	at hospitalization	at the condition worsens	at discharge
Erythrocytes	$3.9 \times 10^{12}/l$	$4.1 \times 10^{12}/l$	$4.1 \times 10^{12}/l$
Hemoglobin	110 g/l	114 g/l	113 g/l
Leukocytes	$6.7 \times 10^9/l$	$7.7 \times 10^9/l$	$9.7 \times 10^9/l$
Bands	5 %	3 %	2 %
Segments	71 %	65 %	57 %
Lymphocytes	20 %	29 %	38 %
Lymphocytes	$1.3 \times 10^9/l$	$2.2 \times 10^9/l$	$3.7 \times 10^9/l$
Monocytes	4 %	2 %	2 %
Thrombocytes	$200 \times 10^9/l$	$250 \times 10^9/l$	$292 \times 10^9/l$
ESR	26 mm/hour	27 mm/hour	29 mm/hour
Prothrombin index	109.2 %	166.8 %	104.9 %
INR	0.93	0.71	0.93
Fibrinogen	5.35 g/l	6.1 g/l	4.1 g/l
D-dimer	0.5 ng/ml	0.5 ng/ml	0.3 ng/ml
CRP	46.1 mg/l	48.2 mg/l	9.2 mg/l
AIAT activity	91.8 U	94.5 U	59.9 U
Creatinine	89.3 mmol/l	88.7 mmol/l	81.0 mmol/l
Urea	5.1 mmol/l	5.0 mmol/l	3.6 mmol/l
Glucose	4.4 mmol/l	4.8 mmol/l	5.4 mmol/l

From the anamnesis of the disease it became known that he fell ill on November 25, 2020 with a rise in body temperature to 39.0–40.0 °C, which was periodically accompanied by chills and it persisted despite taking paracetamol. In the first days of the disease, the patient noted a weakness of bowel up to 3–4 times a day without pathological impurities. Since November 27, 2020 there was a dry cough, when examined in the nasopharyngeal mucus was detected RNA-SARS-CoV-2 via PCR test (No. 1968). The family doctor prescribed ceftriaxone antibacterial therapy, but it showed no effect. Since December 03, 2020, computed tomography of the chest revealed signs of bilateral polysegmental pneumonia with a lesion of approximately 10 % of the lung parenchyma. On the same day, December 3, 2020, there was pain

in the right testicle. Due to the lack of effect from outpatient treatment, the patient was sent to hospital. In the anamnesis there are no data on the presence of concomitant pathology, body mass index 24.6 kg/m<sup>2</sup>.

At the time of hospitalization to MNP "RIDCH" ZRC the patient's condition was moderate, body temperature 38.0 °C after taking antipyretics, respiratory rate – 20 per minute, oxygen saturation without oxygen support – 98 %, hemodynamics was stable. Auscultatory examination showed weakening of breathing in the lower parts of both lungs, crepitation is heard. Hyperemia of the scrotal skin, moderate enlargement and soreness of the right testicle were noted. On December 3, 2020, the patient was consulted by a surgeon, the development of right-sided orchiepididymitis was confirmed. The results of laboratory blood tests of December 03, 2020 were as follows. In the general analysis of blood the tendency to lymphopenia and the presence of thrombocytopenia. Signs of hypercoagulation were noted, as evidenced by increased prothrombin index and fibrinogen, decreased INR. Functional tests of the kidneys showed an increase in creatinine at a normal glomerular filtration rate – 69 ml/min. Acute phase indicators indicated the presence of inflammation: an increase in CRP by 6.2 times, ferritin by 1.7 times. At a normal level of procalcitonin 0.19 ng/ml. The results of the main laboratory parameters of the patient are shown in *Table 2*. Taking into account the established features of clinical and laboratory manifestations of COVID-19, in addition to symptomatic drug treatment, the patient was prescribed enoxiparin in a prophylactic dose, dexamethasone 16 mg per day with gradual dose reduction for a total course of 7 days, antibacterial therapy for 5 days, probiotics.

Against the background of treatment, there was a clear positive dynamics, namely during the day the level of fever decreased to subfebrile, pain in the right testicle decreased, and since December 06, 2020 (12<sup>th</sup> day of the disease) stable normothermia, no pain in the right testicle, reducing its edema and reducing the severity of hyperemia of the scrotum were recorded. Complete regression of clinical manifestations of right-sided

orchiepididymitis occurred within a week of the treatment. The results of laboratory blood tests from December 10, 2020 were as follows: recorded recovery of the absolute number of lymphocytes and thrombocytes of blood, normalization of blood creatinine, a significant reduction in CRP (Table 2). During the X-ray examination of December 11, 2020, the signs of bilateral polysegmental pneumonia with a certain positive dynamics in relation to the regression of these manifestations were preserved. The patient was discharged with improvement for outpatient treatment.

As one can be see from the abovementioned clinical example, a 35-year-old patient with coronavirus disease (COVID-19) had a moderate course with the development of bilateral polysegmental pneumonia without oxygen dependence. However, the clinical course was accompanied by the development of extrapulmonary manifestations, namely intestinal lesions, manifested by short-term diarrheal syndrome in the onset of clinical manifestations and the development of orchiepididymitis on the 9<sup>th</sup> day of illness, requiring anti-inflammatory therapy.

## Discussion

To date, the direct role of the virus in the formation of skin manifestations has been proven by the detection of RNA-SARS-CoV-2 in skin cells and is explained by the expression of ACE2 receptors on cells of the basal layer of the skin [8]. Clarification of the frequency of skin manifestations, the nature of skin elements and their clinical and prognostic significance continues. References show that the frequency of registration of cutaneous manifestations vary from detection in 20.4 % of patients with COVID-19 [9] to description of individual cases [10]. And data on the nature of the rash indicate a wide range of these changes [9,11].

Our clinical observation is based on the rarity in clinical practice of cutaneous manifestations that were clearly associated with SARS-CoV-2 infection and had the appearance of feathery changes. At the same time skin manifestations appeared in moderate COVID-19 in the second week of the disease with oxygen dependence, and regression of these manifestations occurred when receiving the dynamics of regression of respiratory failure, which in our opinion was also some confirmation of their relationship with COVID-19.

Spanish study [12], which analyzed 375 cases of COVID-19 with cutaneous extrapulmonary manifestations, also confirms that the appearance of pernio-like skin changes more often, namely in 59 % of patients, appears late after the manifestation of all respiratory manifestations of the disease. The pernioid skin changes detected in our clinical observation are considered to be the most natural cutaneous extrapulmonary manifestation of COVID-19 [13]. Pathogenetic explanation of the appearance of SARS-CoV-2-associated pernio-like skin changes are tissue damage caused by the deposition of immune complexes in the walls of blood vessels, peripheral thrombotic microangiopathy due to the transmission of type 1 interferon signals and secondary ischemia due to vascular damage [14]. This is confirmed

**Table 2.** The main laboratory parameters of patient G., 35 years in the dynamics of COVID-19

Index	Laboratory parameters of patient G., 35 years old	
	at hospitalization	at discharge
Erythrocytes	$5.1 \times 10^{12}/l$	$5.0 \times 10^{12}/l$
Hemoglobin	151 g/l	148 g/l
Leukocytes	$5.2 \times 10^9/l$	$4.8 \times 10^9/l$
Bands	2 %	5 %
Segments	71 %	46 %
Lymphocytes	22 %	40 %
Lymphocytes	$1.1 \times 10^9/l$	$1.9 \times 10^9/l$
Monocytes	5 %	8 %
Thrombocytes	$146 \times 10^9/l$	$165 \times 10^9/l$
ESR	9 mm/hour	11 mm/hour
Prothrombin index	143.2 %	115.1 %
INR	0.79	0.89
Fibrinogen	4.1 g/l	4.0 g/l
Ferritin	423 ng/ml	–
CRP	31.1 mg/l	7.5 mg/l
Alat activity	33.3 U	–
Creatinine	139.0 mmol/l	96.0 mmol/l
Urea	7.6 mmol/l	5.6 mmol/l
Glucose	5.5 mmol/l	5.9 mmol/l

by histopathological data, namely the presence of perivascular lymphocytic infiltrate mainly CD3+/CD4+ T-cells, papillary edema, necrosis/apoptosis of epidermal keratinocytes, epidermal thrombosis and fibrin deposition [15,16].

According to the literature [17], endothelial damage is an independent predictor of unfavorable prognosis in many diseases, which necessitates timely medical correction. In clinical practice, the effectiveness of endothelioprotector based on L-arginine in the treatment of vasculitis has been proven. The L-arginine-NO pathway is thought to play a major role in maintaining normal endothelial function, inflammatory response, apoptosis, and protection against free radical damage. However, in inflammatory processes, in particular in infectious diseases, endogenous synthesis of L-arginine does not provide physiological needs [18]. Therefore, in the pathogenetic treatment of various pathological conditions accompanied by endothelial lesions, the use of L-arginine ( $\alpha$ -amino- $\delta$ -guanidinovaleric acid) – a relatively essential amino acid, especially in pathological conditions, which is the only substrate for NO synthesis [18,19]. According to our clinical observations, individualization of pathogenetic treatment by additional administration of L-arginine to a patient with COVID-19-associated vasculitis was effective in regressing skin manifestations.

To date, there are clear reports in the references that receptor expression ACE2 is much more represented in the cells of the reproductive system of men than women [20–22]. Yes, low receptor expression of ACE2 was found on ciliated and endothelial cells of the fallopian tube, endometrium, ovaries, cervix and vagina [20,21]. However, a high level of receptor expression ACE2 on Leydig and Sertoli cells has been noted, as well as moderate expression on glandular testicular cells [20,22]. Studies [23,24] demonstrated the presence of functional changes in the male reproductive system, which was

manifested by a decrease in the amount of testosterone in combination with an increase in luteinizing hormone in both severe and moderate COVID-19 cases.

It is believed that viruses that can infect the male reproductive system can cause orchitis, in particular during the SARS-CoV epidemic orchitis has been described in severe coronavirus infection [25]. With the deepening of knowledge about the extrapulmonary manifestations of COVID-19, studies have emerged that show the presence of discomfort in the scrotum in 19 % of patients, the intensity of which resembled orchitis [26]. Even an atypical course of COVID-19 in a 42-year-old patient with a predominance of weakness, abdominal and scrotal pain without respiratory symptoms has been described [27]. In this case, the predominance of extrapulmonary symptoms led to hospitalization of the patient in a non-infectious department, but the examination confirmed COVID-19 and computed tomography revealed signs of pneumonia with the presence of foci of infiltration type "frosted glass", and the phenomenon of colitis of the sigmoid colon and descending colon was not excluded [27]. In the described clinical case, a patient with moderate COVID-19 who was not accompanied by oxygen dependence, but in the second week of the disease developed extrapulmonary symptoms, namely orchiepididymitis, which required hospitalization and appropriate individualization of therapy. The references present a small number of pathomorphological results of autopsy of gonadal tissues in deaths due to COVID-19, and their results confirm the connection with infection. In the study [28] on the basis of pathomorphological examination of testicular tissue in 12 deceased damage to the seminal tubules, a significant decrease in the number of Leydig cells and the presence of signs of mild lymphocytic inflammation with the presence of T-lymphocytes in infiltrates was noted.

## Conclusions

1. These clinical observations of COVID-19 cases show relatively rare cases of SARS-CoV2-associated extrapulmonary manifestations in patients with moderate disease, but their development necessitated individualization of treatment.

2. Expanding knowledge about the features of the clinical manifestation of extrapulmonary manifestations of COVID-19 will allow general practitioners to improve diagnostics of the disease and timely individualization of treatment.

**Conflicts of interest:** authors have no conflict of interest to declare.  
**Конфлікт інтересів:** відсутній.

Надійшла до редакції / Received: 13.04.2022  
Після доопрацювання / Revised: 25.05.2022  
Прийнято до друку / Accepted: 02.06.2022

## Information about authors:

Riabokon O. V., MD, PhD, DSc, Professor, Head of the Department of Infectious Diseases, Zaporizhzhia State Medical University, Ukraine.  
ORCID ID: [0000-0002-7394-4649](https://orcid.org/0000-0002-7394-4649)

Pak K. A., Senior Laboratory Assistant of the Department of Infectious Diseases, Zaporizhzhia State Medical University, Ukraine.

ORCID ID: [0000-0002-2286-6919](https://orcid.org/0000-0002-2286-6919)

Furyk O. O., MD, PhD, Associate Professor of the Department of Infectious Diseases, Zaporizhzhia State Medical University, Ukraine.

ORCID ID: [0000-0002-5196-7698](https://orcid.org/0000-0002-5196-7698)

Cherkaskiy V. V., Assistant of the Department of Infectious Diseases, Zaporizhzhia State Medical University; Head of the Department of Anesthesiology and Intensive Care, Municipal Non-Profit Enterprise "Regional Infectious Diseases Clinical Hospital" of Zaporizhzhia Regional Council, Ukraine.

ORCID ID: [0000-0003-2959-8803](https://orcid.org/0000-0003-2959-8803)

## Відомості про авторів:

Рябоконт О. В., д-р мед. наук, професор, зав. каф. інфекційних хвороб, Запорізький державний медичний університет, Україна.  
Пак К. А., старший лаборант каф. інфекційних хвороб, Запорізький державний медичний університет, Україна.  
Фурик О. О., канд. мед. наук, доцент каф. інфекційних хвороб, Запорізький державний медичний університет, Україна.  
Черкаський В. В., асистент каф. інфекційних хвороб, Запорізький державний медичний університет; зав. відділення анестезіології та інтенсивної терапії КНП «Обласна клінічна інфекційна лікарня» ЗОР, Україна.

## References

- Gupta, A., Madhavan, M. V., Sehgal, K., Nair, N., Mahajan, S., Sehrawat, T. S., Bikdeli, B., Ahluwalia, N., Ausiello, J. C., Wan, E. Y., Freedberg, D. E., Kirtane, A. J., Parikh, S. A., Maurer, M. S., Nordvig, A. S., Accili, D., Bathon, J. M., Mohan, S., Bauer, K. A., Leon, M. B., ... Landry, D. W. (2020). Extrapulmonary manifestations of COVID-19. *Nature medicine*, 26(7), 1017-1032. <https://doi.org/10.1038/s41591-020-0968-3>
- Zou, X., Chen, K., Zou, J., Han, P., Hao, J., & Han, Z. (2020). Single-cell RNA-seq data analysis on the receptor ACE2 expression reveals the potential risk of different human organs vulnerable to 2019-nCoV infection. *Frontiers of medicine*, 14(2), 185-192. <https://doi.org/10.1007/s11684-020-0754-0>
- Li, L. Q., Huang, T., Wang, Y. Q., Wang, Z. P., Liang, Y., Huang, T. B., Zhang, H. Y., Sun, W., & Wang, Y. (2020). COVID-19 patients' clinical characteristics, discharge rate, and fatality rate of meta-analysis. *Journal of medical virology*, 92(6), 577-583. <https://doi.org/10.1002/jmv.25757>
- Mao, L., Jin, H., Wang, M., Hu, Y., Chen, S., He, Q., Chang, J., Hong, C., Zhou, Y., Wang, D., Miao, X., Li, Y., & Hu, B. (2020). Neurologic Manifestations of Hospitalized Patients With Coronavirus Disease 2019 in Wuhan, China. *JAMA neurology*, 77(6), 683-690. <https://doi.org/10.1001/jamaneuro.2020.1127>
- Mao, R., Qiu, Y., He, J. S., Tan, J. Y., Li, X. H., Liang, J., Shen, J., Zhu, L. R., Chen, Y., Iacucci, M., Ng, S. C., Ghosh, S., & Chen, M. H. (2020). Manifestations and prognosis of gastrointestinal and liver involvement in patients with COVID-19: a systematic review and meta-analysis. *Lancet. Gastroenterology & hepatology*, 5(7), 667-678. [https://doi.org/10.1016/S2468-1253\(20\)30126-6](https://doi.org/10.1016/S2468-1253(20)30126-6)
- Tammaro, A., Adebajo, G., Parisella, F. R., Pezzuto, A., & Rello, J. (2020). Cutaneous manifestations in COVID-19: the experiences of Barcelona and Rome. *Journal of the European Academy of Dermatology and Venereology : JEADV*, 34(7), e306-e307. <https://doi.org/10.1111/jdv.16530>
- Ministry of Health of Ukraine. (2013, April 2). *Pro zatverdzhennia protokolu "Nadannia medychnoi dopomohy dlia likuvannia koronavirusnoi khvoroby (COVID-19)"* [On approval of the protocol "Provision of medical care for the treatment of coronavirus disease (COVID-19)" (No. 762)]. URL: <https://moz.gov.ua/article/ministry-mandates/nakaz-moz-ukraini-vid-2042020-762-pro-zatverdzhennia-protokolu-nadannia-medichnoi-dopomogi-dlia-likuvannia-koronavirusnoi-hvorobi-covid-19>
- Elrobaa, I. H., & New, K. J. (2021). COVID-19: Pulmonary and Extra Pulmonary Manifestations. *Frontiers in public health*, 9, 711616. <https://doi.org/10.3389/fpubh.2021.711616>
- Recalcati S. (2020). Cutaneous manifestations in COVID-19: a first perspective. *Journal of the European Academy of Dermatology and Venereology : JEADV*, 34(5), e212-e213. <https://doi.org/10.1111/jdv.16387>
- Sachdeva, M., Gianotti, R., Shah, M., Bradanini, L., Tosi, D., Veraldi, S., Ziv, M., Leshem, E., & Dodiuk-Gad, R. P. (2020). Cutaneous manifestations of COVID-19: Report of three cases and a review of literature. *Journal of dermatological science*, 98(2), 75-81. <https://doi.org/10.1016/j.jdermsci.2020.04.011>

- [11] Tamarro, A., Adebajo, G., Parisella, F. R., Pezzuto, A., & Rello, J. (2020). Cutaneous manifestations in COVID-19: the experiences of Barcelona and Rome. *Journal of the European Academy of Dermatology and Venereology : JEADV*, 34(7), e306-e307. <https://doi.org/10.1111/jdv.16530>
- [12] Galván Casas, C., Catalá, A., Carretero Hernández, G., Rodríguez-Jiménez, P., Fernández-Nieto, D., Rodríguez-Villa Lario, A., Navarro Fernández, I., Ruiz-Villaverde, R., Falkenhain-López, D., Llamas Velasco, M., García-Gavín, J., Baniandrés, O., González-Cruz, C., Morillas-Lahuerta, V., Cubiró, X., Figueras Nart, I., Selva-Enriquez, G., Romani, J., Fustà-Novell, X., Melian-Olivera, A., ... García-Doval, I. (2020). Classification of the cutaneous manifestations of COVID-19: a rapid prospective nationwide consensus study in Spain with 375 cases. *The British journal of dermatology*, 183(1), 71-77. <https://doi.org/10.1111/bjd.19163>
- [13] Jia, J. L., Kamceva, M., Rao, S. A., & Linos, E. (2020). Cutaneous manifestations of COVID-19: A preliminary review. *Journal of the American Academy of Dermatology*, 83(2), 687-690. <https://doi.org/10.1016/j.jaad.2020.05.059>
- [14] Damsky, W., Peterson, D., & King, B. (2020). When interferon tiptoes through COVID-19: Pernio-like lesions and their prognostic implications during SARS-CoV-2 infection. *Journal of the American Academy of Dermatology*, 83(3), e269-e270. <https://doi.org/10.1016/j.jaad.2020.06.052>
- [15] Kanitakis, J., Lesort, C., Danset, M., & Jullien, D. (2020). Chilblain-like acral lesions during the COVID-19 pandemic ("COVID toes"): Histologic, immunofluorescence, and immunohistochemical study of 17 cases. *Journal of the American Academy of Dermatology*, 83(3), 870-875. <https://doi.org/10.1016/j.jaad.2020.05.145>
- [16] Colmenero, I., Santonja, C., Alonso-Riaño, M., Noguera-Morel, L., Hernández-Martín, A., Andina, D., Wiesner, T., Rodríguez-Peralta, J. L., Requena, L., & Torrelo, A. (2020). SARS-CoV-2 endothelial infection causes COVID-19 chilblains: histopathological, immunohistochemical and ultrastructural study of seven paediatric cases. *The British journal of dermatology*, 183(4), 729-737. <https://doi.org/10.1111/bjd.19327>
- [17] Perez-Vizcaino, F., Duarte, J., & Andriantsitohaina, R. (2006). Endothelial function and cardiovascular disease: effects of quercetin and wine polyphenols. *Free radical research*, 40(10), 1054-1065. <https://doi.org/10.1080/10715760600823128>
- [18] Morris, C. R., Kato, G. J., Poljakovic, M., Wang, X., Blackwelder, W. C., Sachdev, V., Hazen, S. L., Vichinsky, E. P., Morris, S. M., Jr, & Gladwin, M. T. (2005). Dysregulated arginine metabolism, hemolysis-associated pulmonary hypertension, and mortality in sickle cell disease. *JAMA*, 294(1), 81-90. <https://doi.org/10.1001/jama.294.1.81>
- [19] Tousoulis, D., Böger, R. H., Antoniadis, C., Siasos, G., Stefanadi, E., & Stefanadis, C. (2007). Mechanisms of disease: L-arginine in coronary atherosclerosis—a clinical perspective. *Nature clinical practice. Cardiovascular medicine*, 4(5), 274-283. <https://doi.org/10.1038/nccp0878>
- [20] Hikmet, F., Méar, L., Edvinsson, Å., Micke, P., Uhlén, M., & Lindskog, C. (2020). The protein expression profile of ACE2 in human tissues. *Molecular systems biology*, 16(7), e9610. <https://doi.org/10.15252/msb.20209610>
- [21] Henarejos-Castillo, I., Sebastian-Leon, P., Devesa-Peiro, A., Pellicer, A., & Diaz-Gimeno, P. (2020). SARS-CoV-2 infection risk assessment in the endometrium: viral infection-related gene expression across the menstrual cycle. *Fertility and sterility*, 114(2), 223-232. <https://doi.org/10.1016/j.fertnstert.2020.06.026>
- [22] Wang, Z., & Xu, X. (2020). scRNA-seq Profiling of Human Testes Reveals the Presence of the ACE2 Receptor, A Target for SARS-CoV-2 Infection in Spermatogonia, Leydig and Sertoli Cells. *Cells*, 9(4), 920. <https://doi.org/10.3390/cells9040920>
- [23] Ma, L., Xie, W., Li, D., Shi, L., Ye, G., Mao, Y., Xiong, Y., Sun, H., Zheng, F., Chen, Z., Qin, J., Lyu, J., Zhang, Y., & Zhang, M. (2021). Evaluation of sex-related hormones and semen characteristics in reproductive-aged male COVID-19 patients. *Journal of medical virology*, 93(1), 456-462. <https://doi.org/10.1002/jmv.26259>
- [24] Rastrelli, G., Di Stasi, V., Inglese, F., Beccaria, M., Garuti, M., Di Costanzo, D., Spreafico, F., Greco, G. F., Cervi, G., Pecoriello, A., Magini, A., Todisco, T., Cipriani, S., Maseroli, E., Corona, G., Salonia, A., Lenzi, A., Maggi, M., De Donno, G., & Vignozzi, L. (2021). Low testosterone levels predict clinical adverse outcomes in SARS-CoV-2 pneumonia patients. *Andrology*, 9(1), 88-98. <https://doi.org/10.1111/andr.12821>
- [25] Xu, J., Qi, L., Chi, X., Yang, J., Wei, X., Gong, E., Peh, S., & Gu, J. (2006). Orchitis: a complication of severe acute respiratory syndrome (SARS). *Biology of reproduction*, 74(2), 410-416. <https://doi.org/10.1095/biolreprod.105.044776>
- [26] Pan, F., Xiao, X., Guo, J., Song, Y., Li, H., Patel, D. P., Spivak, A. M., Alukal, J. P., Zhang, X., Xiong, C., Li, P. S., & Hotaling, J. M. (2020). No evidence of severe acute respiratory syndrome-coronavirus 2 in semen of males recovering from coronavirus disease 2019. *Fertility and sterility*, 113(6), 1135-1139. <https://doi.org/10.1016/j.fertnstert.2020.04.024>
- [27] Kim, J., Thomsen, T., Sell, N., & Goldsmith, A. J. (2020). Abdominal and testicular pain: An atypical presentation of COVID-19. *The American journal of emergency medicine*, 38(7), 1542.e1-1542.e3. <https://doi.org/10.1016/j.ajem.2020.03.052>
- [28] Yang, M., Chen, S., Huang, B., Zhong, J. M., Su, H., Chen, Y. J., Cao, Q., Ma, L., He, J., Li, X. F., Li, X., Zhou, J. J., Fan, J., Luo, D. J., Chang, X. N., Arkun, K., Zhou, M., & Nie, X. (2020). Pathological Findings in the Testes of COVID-19 Patients: Clinical Implications. *European urology focus*, 6(5), 1124-1129. <https://doi.org/10.1016/j.euf.2020.05.009>

# Features of the simultaneous course of pulmonary aspergillosis and tuberculosis on the background of type 1 diabetes mellitus (clinical case)

O. M. Raznatovska<sup>id</sup>\*A,D,E,F, Yu. V. Myronchuk<sup>id</sup>C,D, O. S. Shalmin<sup>id</sup>E,F,  
A. V. Fedorets<sup>id</sup>A,B, O. A. Svitlytska<sup>id</sup>B,C

Zaporizhzhia State Medical University, Ukraine

A – research concept and design; B – collection and/or assembly of data; C – data analysis and interpretation; D – writing the article; E – critical revision of the article; F – final approval of the article

## Key words:

pulmonary aspergillosis, MDR tuberculosis, type 1 diabetes mellitus.

## Pathologia

2022; 19 (2), 166-170

## \*E-mail:

raznatovskaya@gmail.com

**Aim.** To analyze the features of the simultaneous course of pulmonary aspergillosis and multidrug-resistant pulmonary tuberculosis (MDR-TB) on the background of type 1 diabetes mellitus, on the example of a clinical case of our practice.

**Materials and methods.** Clinical case of our practice of simultaneous pulmonary aspergillosis and MDR-TB on the background of type 1 diabetes mellitus in a patient, who was treated in Pulmonary tuberculosis department No. 2 of clinical base of Phthisiatry and Pulmonology Department of Zaporizhzhia State Medical University at Communal Non-Commercial Enterprise of the "Zaporizhzhia Regional Clinical and Diagnostic Center of Phthisiatry and Pulmonology" of Zaporizhzhia Regional Council.

**Results.** In the presented clinical case, the patient had been suffering from diabetes mellitus for 8 years and had been receiving insulin therapy for all these years. One year before the TB disease, he had contact with an index patient, but he categorically refused a course of preventive chemotherapy. Also, the patient did not make a comparison X-ray TCO after 6 months, as a contact person. MDR-TB and aspergilloma of the left lung of the patient were diagnosed simultaneously on the background of severe condition with decompensated form of type 1 diabetes mellitus, severe intoxication syndrome and inflammatory process, massive hemoptysis. Aspergilloma of the left lung was diagnosed using X-ray TCO and cultural examination of bronchial aspirate for *Aspergillus*, which was not difficult to diagnose. Diagnosis of MDR-TB was also not difficult, because the patient had MBT, which contributed to the timely and correct appointment of antimycobacterial therapy. Surgery for aspergilloma of the left lung was contraindicated, as the type 1 diabetes was in decompensation. Persistent hyperglycemia remained, despite the fact of antifungal therapy and constant correction of insulin therapy prescribed for the patient. Endocarditis quickly developed in the patient, which was the reason of patient's death.

**Conclusions.** The decompensated form of type 1 diabetes mellitus caused persistent hyperglycemia, which was the reason of immune disorders and this made the patient's body susceptible to bacterial (MDR-TB) and fungal (aspergillosis) infections, which led to the development of the complication of endocarditis and death. A big mistake in his case, was a categorical refusal by the patient to receive a course of preventive chemotherapy, as a contact person with an index patient. In view of this, in the presence of type 1 diabetes, the patient should have not neglected it. And as a result, the patient had a MDR-TB, one year after. At the same time, the patient did not make a comparison X-ray TCO, after 6 months, as a contact person, which was a possible reason for the missing of early diagnosis of pulmonary aspergilloma. That's why, a correct treatment of type 1 diabetes mellitus and timely preventive radiological examination of the thoracic cavity organs are especially important, as the diabetes mellitus is the most common premorbid background for TB and aspergillosis.

## Ключові слова:

легеневий аспергілез, мультирезистентний туберкульоз, цукровий діабет 1 типу.

Патологія. 2022. Т. 19, № 2(55). С. 166-170

## Особливості одночасного перебігу легеневого аспергілезу та туберкульозу при цукровому діабеті 1 типу (клінічний випадок)

О. М. Разнатовська, Ю. В. Мирончук, О. С. Шальмін, А. В. Федорець, О. А. Світлицька

**Мета роботи** – на клінічному випадку власного спостереження проаналізувати особливості одночасного перебігу легеневого аспергілезу та мультирезистентного туберкульозу (МР ТБ) при цукровому діабеті 1 типу.

**Матеріали та методи.** Наведено клінічний випадок власного спостереження одночасного перебігу легеневого аспергілезу та МР ТБ у пацієнта з цукровим діабетом 1 типу, який перебував на лікуванні у відділенні легеневого туберкульозу № 2 на клінічній базі кафедри фтизіатрії і пульмонології Запорізького державного медичного університету КНП «Запорізький регіональний фтизіопульмонологічний клінічний лікувально-діагностичний центр» ЗОР.

**Результати.** Пацієнт, клінічний випадок якого наведено, мав цукровий діабет 1 типу протягом 8 років, отримував терапію інсуліном. За рік до захворювання на МР ТБ мав контакт з індексним пацієнтом, але від курсу профілактичної хіміотерапії категорично відмовився. Також хворий не зробив контрольну рентгенограму органів грудної порожнини (РГ ОГП) як контактна особа через 6 місяців. МР ТБ та аспергілезу лівої легені в пацієнта діагностували одночасно на тлі важкого стану з декомпенсованою формою цукрового діабету 1 типу, вираженим інтоксикаційним синдромом і запальним процесом, масивним кровохарканням. Аспергілезу лівої легені виявили за результатами РГ ОГП та культурального дослідження аспірату з бронхів на *Aspergillus*, під час діагностики труднощі не виникли. Діагностика МР ТБ також не складна, оскільки пацієнт був бактеріовиділювачем. Це сприяло своєчасному і правильному призначенню антимікобактеріальної терапії. Оперативне втручання з приводу аспергілезу легені було протипоказане через декомпенсований стан цукрового діабету 1 типу. Незважаючи на те, що пацієнтові призначили протигрибкову терапію, постійно здійснювали корекцію інсулінотерапії, зберігалася стійка гіперглікемія. У хворого швидко розвинувся ендокардит, що спричинив смерть.

**Висновки.** Декомпенсована форма цукрового діабету 1 типу призвела до стійкої гіперглікемії, що стало наслідком порушення імунітету та зробило організм пацієнта сприйнятливим до бактеріальної (МР ТБ) та грибової (аспергілез) інфекції, спричинивши виникнення ускладнення (ендокардит) і смерті. Категорична відмова пацієнта від курсу профілактичної хіміотерапії (контактна особа з індексним хворим) стала у цьому випадку великою помилкою. Враховуючи наявність цукрового діабету 1 типу, пацієнт не мав цим нехтувати. Оскільки необхідних заходів не вжито, пацієнт через рік захворів на МР ТБ. Ба більше, хворий не зробив контрольну РГ ОГП як контактна особа через 6 місяців, можливо, це стало причиною того, що аспергілема легені не була діагностована на ранніх етапах захворювання. Особливо важливим є правильне лікування цукрового діабету 1 типу, а враховуючи, що цукровий діабет – найчастіший преморбідний фон для ТБ, і аспергілези, необхідне своєчасне профілактичне рентгенологічне дослідження органів грудної порожнини.

Aspergillosis is the most common mycosis of the lungs, caused by mold fungi of the genus *Aspergillus* [8]. Aspergilloma is a cavitary lesion with clearly delineated walls, which isolates spores of fungi of the genus *Aspergillus* from the mechanical purification and immune eradication [3]. The clinical picture of pulmonary aspergillosis is determined by the interaction between the fungus *Aspergillus* and the host [9].

Pulmonary aspergilloma is often associated with tuberculosis (TB) and is found in residual tuberculous cavities, as sufficient oxygen and caseous necrosis contribute its growth in this location [4].

The main methods of aspergillosis diagnostics are radiological (X-ray examination of the thoracic cavity organs (TCO)), but computed tomography (CT) of the TCO is recommended, if possible), cultural examination of sputum for fungi of the genus *Aspergillus* and histopathological examination of samples of the affected tissue. Thus, J. A. Maertens et al. [8] indicate a high frequency of negative cultural results, which significantly complicates the differential diagnosis. Also, identification of galactomannan antigen in serum and bronchoalveolar lavage samples [12] and *Aspergillus*-specific IgE, is recommended for diagnosis of aspergillosis [13]. And for the diagnosis of endobronchial aspergilloma, which is diagnosed in various diseases (cancer with metastases, TB, bronchiolitis, etc.), the timely use of fibero bronchoscopy (FBS) is recommended [5–7, 14, 15].

Kosmidis C. and Denning D. W. [9] indicated, that invasive aspergillosis develops in patients with severe immunodeficiency, and chronic pulmonary aspergillosis affects patients without immune disorders, but with concomitant lung diseases, such as: chronic obstructive pulmonary disease, sarcoidosis, previous or concomitant TB, mycobacteriosis.

Horiuchi K. et al. [13] observed a clinical case of simultaneous course of allergic bronchiogenic aspergillosis and aspergilloma in a patient, who had had TB in the past. Despite massive hormone and antifungal therapy, the patient continued to have respiratory symptoms, which were the reason of lobectomy of the upper lobe of the right lung, where aspergilloma was localized. However, the patient's condition worsened with increasing respiratory symptoms 23 months after treatment stopped. Visualization revealed bronchiectasis, cavities with mucoid obstruction in the lower part of the right lung indicating recurrence of aspergillosis. The patient's condition slightly improved only after 5 years of hormonal and antifungal therapy. Therefore, the authors addressed the severity of aspergillosis and recommended long-term patients monitoring, as this condition may recur, even after surgery and remission.

Liang C. N. et al. [2] observed a patient, who had acute mediastinitis on the background of the simultaneous detection of rifampicin-resistant tuberculosis (Rif TB), endobronchial tuberculosis and pseudomembranous aspergillosis tracheobronchitis. However, despite the performed complex treatment, the patient died of massive hemoptysis on the 10<sup>th</sup> day after hospitalization. The authors suggested that acute mediastinitis in immunosuppressed patients with central respiratory tract damage, namely, with concomitant endobronchial tuberculosis and pseudomembranous aspergillosis tracheobronchitis were the potential cause of death.

Diabetes mellitus is one of the most common premorbid backgrounds for *Aspergillus* invasion of the bronchi [1].

Nugroho G. M. S. and Wulandari L. [11] in their clinical case described the diagnosis of aspergilloma of the left lung in a woman with type 2 diabetes mellitus, who was admitted to the hospital with chronic hemoptysis. The diagnosis of aspergillosis was confirmed culturally (*Aspergillus* was found in sputum). The patient had thoracotomy with left upper lobectomy. The authors believed, that type 2 diabetes was the risk factor for *Aspergillus* infection, as hyperglycemia caused immunodeficiency. And timely removal of aspergilloma and maintenance of blood glucose levels could provide a good prognosis.

Soewondo W. et al. [4] observed a patient with type 2 diabetes mellitus who was diagnosed of aspergilloma in the upper left lung, after 9 months of ineffective antimycobacterial therapy (AMBT). The patient also underwent a lobectomy, after which a positive effect was achieved on the background of AMBT and antifungal therapy with blood glucose control.

Like the previous authors [4], A. A. Kumar et al. [10] described a clinical case of their own observation of triple pathology: multidrug-resistant pulmonary tuberculosis (MDR-TB) and aspergilloma of the upper lobe of the right lung on the background of type 2 diabetes mellitus. A 50-year-old woman with a long history of type 2 diabetes mellitus, who had been receiving AMBT irregularly for 2 years, for MDR-TB complained of productive cough and hemoptysis for the past 2 months. The X-ray TCO revealed a cavity with thick walls in the upper right lobe with constant aspergilloma. The patient underwent resection of her upper right lobe of the lung, and biopsy and culture of the resected specimen showed concomitance of *Aspergillus fumigatus* and multidrug-resistant Mycobacterium tuberculosis (MBT). And as in the previous case, after the surgery on the background of AMBT and antifungal therapy with control of blood glucose levels, treatment success was achieved.

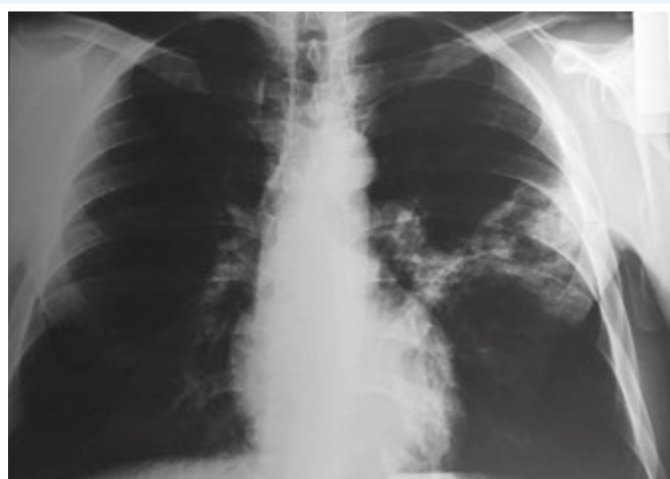

Fig. 1. X-ray TCO at hospitalization in the CNE "ZRCDPP" ZRC.

As we can see from the literature review, pulmonary aspergillosis is a serious disease per se, and in combination with tuberculosis (both sensitive and MDR-TB) and type 2 diabetes, the condition worsens significantly. In all cases, aspergilloma of the lungs required surgery to remove it, and the main clinical symptom was hemoptysis. However, we did not find in the literature a description of a clinical case of the simultaneous course of pulmonary aspergillosis and tuberculosis on the background of type 1 diabetes mellitus, which became the reason for writing this article.

## Aim

To analyze the features of the simultaneous course of pulmonary aspergillosis and MDR-TB on the background of type 1 diabetes mellitus, on the example of a clinical case of self-observation.

## Materials and methods

Clinical case of self-observation of simultaneous pulmonary aspergillosis and MDR-TB on the background of type 1 diabetes mellitus in a patient, who was treated in the pulmonary tuberculosis department No. 2 of clinical base of Phthisiatry and Pulmonology Department of Zaporizhzhia State Medical University at Communal Non-Commercial Enterprise of the "Zaporizhzhia Regional Clinical and Diagnostic Center of Phthisiatry and Pulmonology" of Zaporizhzhia Regional Council (CNE "ZRCDPP" ZRC).

## Results

### Clinical case

Patient K., 37 years old. From the anamnesis: type 1 diabetes mellitus was first diagnosed in 2012, and he has been receiving regular insulin therapy since then. He has not had a tuberculosis before. In October 2019, the patient had contact with his wife's brother, who had TB. At the time of the follow-up examination, as a contact

person with the index patient, changes in the lungs on the X-ray TCO were not found. After 6 months, the patient did not do a comparison X-ray. He categorically refused a course of preventive chemotherapy.

In October 2020, he went to his family doctor with complaints of cough with sputum, massive hemoptysis, subfebrile fever, weight loss, excessive urination, thirst, rapid fatigability, numbness of fingertips, skin itching, nausea and vomiting. The following changes were revealed at the X-ray TCO (Fig. 1): in S1 + 2/S6 of the left lung a deformed destruction cavity to  $6.0 \times 5.0$  cm in diameter with infiltrated walls and with parietal formation inside the cavity up to 2.0 cm in diameter; pericavitary infiltration of lung tissue; from the destruction cavity "path" to the lung root; in the right lung without features; the roots are structural.

According to the obtained data from anamnesis, complaints and changes were found on the X-ray TCO the patient was referred for further examination to CNE "ZRCDPP" ZRC.

The following changes were revealed during the follow-up examination.

Mycobacteria of tuberculosis (MBT) resistant to rifampicin (R) were detected in sputum by molecular genetic method (MG): MG + Rif +.

Fibrobronchoscopy (FBS) revealed infiltrative TB of the upper part of the bronchus on the left with stenosis of the first degree, left-sided disseminated purulent endobronchitis of the second degree. The result of bronchial aspirate: the material is represented by inflammatory cells, alveolar cells, bronchial epithelial cells, there are groups of cells with signs of moderate hyperplasia, erythrocytes 1/3 in the field of view; atypical cells were not found, MBT (1+).

The glycemic profile: 15.9–16.2–18.5 mmol/L.

Endocrinologist's conclusion: Type 1 diabetes mellitus, decompensation stage.

The results of the general blood analysis (GBA): hemoglobin (HGB) – 119 g/l, erythrocytes (RBC) –  $3.8 \times 10^{12}/l$ , leukocytes (WBC) –  $12 \times 10^9/l$ , eosinophils (EOS) – 1 %, banded neutrophils (b/n) – 5 %, segmented neutrophils (s/n) – 55 %, lymphocytes (LYM) – 36 %, monocytes (MONO) – 3 %, erythrocyte sedimentation rate (ESR) – 41 mm/hour.

Biochemical analysis of blood: bilirubin total – 9.1  $\mu\text{mol}/l$ , thymol test – 1.19 U, ALT – 0.16, AST – 0.48, total protein (TP) – 79.5 g/l, glucose – 5.04 mmol/l.

Blood test for HIV was negative.

Spirography revealed: Respiratory insufficiency (RI) of the I degree.

Based on the obtained data, the diagnosis was established: rifampicin-resistant tuberculosis infiltrative of the left lung Destructive +, MBT +, microscopy (M) –, MG +, Rif +. Extrapulmonary tuberculosis (EPTB) infiltrative TB of the upper part of the bronchus on the left with stenosis of the first degree, left-sided widespread purulent endobronchitis of the second degree. Category 4 (newly detected tuberculosis – NDTB). RI of the I degree. Type 1 diabetes mellitus, moderate, decompensation stage. Aspergilloma of the left lung?

The patient was hospitalized in the pulmonary tuberculosis department No. 2 MNPE «ZRPCMDC»



ZRC, where was prescribed a course of AMBT according to the scheme for category 4. Also, taking into account the glycemic profile and the patient's complaints, the endocrinologist corrected of insulin therapy.

After 5 days, liquid culture of the sputum was obtained, which showed resistance to isoniazid (H) and levofloxacin (Lfx). The diagnosis of Rif TB was changed to multidrug-resistant tuberculosis (MDR-TB), culture (K) +, resistance 1 (HRLfx). AMBT was corrected with drug susceptibility test (DST) data.

After 4 days, the result of culture of bronchial aspirate was obtained, where the growth of *Aspergillus* ( $10^{-5}$ ) was detected, that why the diagnosis of "Aspergillum of the left lung" was confirmed. An antifungal therapy was added to the patient's treatment.

During the week after hospitalization, despite AMBT and corrected insulin therapy, the patient did not stop massive hemoptysis, and symptoms of decompensated type 1 diabetes (hyperglycemia, excessive urination, thirst, fatigue, numbness, numbness, numbness, constipation), and intoxication increased. He received antifungal therapy for only 3 days, during this time. Surgery for aspergilloma of the left lung was postponed, as the type 1 diabetes was decompensation. The patient died, after 1 week of the start of hospitalization. The endocarditis was cause of death.

## Discussion

According to the literature, pulmonary aspergillosis is often accompanies of tuberculosis, especially in residual tuberculous cavities [4,9], and type 2 [11] diabetes mellitus [1] is one of the most common premorbid backgrounds for *Aspergillus* invasion into the bronchi. It established, that hyperglycemia in diabetes mellitus contributes to the development of immunodeficiency [11], so the control of blood glucose levels is requirement for success in both the treatment of aspergillosis and its combination with other diseases [4,10,11].

In the presented clinical case, the patient had been suffering from diabetes mellitus for 8 years and had been receiving insulin therapy for all these years. One year before the TB disease, he had contact with an index patient, but he categorically refused a course of preventive chemotherapy. Also, the patient did not make a comparison X-ray TCO after 6 months, as a contact person.

MDR-TB and aspergilloma of the left lung in the patient were diagnosed simultaneously on the background of severe condition with decompensated form of type 1 diabetes mellitus, severe intoxication syndrome and inflammatory process, massive hemoptysis. Aspergilloma of the left lung was diagnosed using X-ray TCO and cultural examination of bronchial aspirate for *Aspergillus*, which was not difficult to diagnose. Diagnosis of MDR-TB was also not difficult, because the patient had MBT, which contributed to the timely and correct appointment of AMBT. Surgery for aspergilloma of the left lung was contraindicated, as the type 1 diabetes was decompensation. And, according to the literature [4,10,11], removal of aspergilloma contributes to a good prognosis for recovery. Persistent hyperglycemia

remained, despite the fact of antifungal therapy and constant correction of insulin therapy prescribed for patient. The endocarditis quickly developed in patient, which was the reason of the patient's death.

## Conclusions

The decompensated form of type 1 diabetes mellitus caused of persistent hyperglycemia, which was a reason of immune disorders and this made the patient's body susceptible to bacterial (MDR-TB) and fungal (aspergillosis) infections, which led to the development of a complication of endocarditis and death. A big mistake in his case, was a categorical refusal of the patient to receive a course of preventive chemotherapy, as a contact person with an index patient. In view of this, the presence of type 1 diabetes, the patient should not neglect it. And as a result, the patient had a MDR-TB, after one year. At the same time, the patient did not make a comparison X-ray TCO, after 6 months, as a contact person, which was a possible reason for the missing of early diagnosis of pulmonary aspergilloma. That's why, a correct treatment of type 1 diabetes mellitus and timely preventive radiological examination of the thoracic cavity organs are especially important, as the diabetes mellitus is most common premorbid background for TB and aspergillosis.

**Prospects for further research.** The next research of features, of the course of tuberculosis in combination with other rare diseases, in order to improve doctors' caution for their timely diagnosis and correct management tactics.

**Conflicts of interest:** authors have no conflict of interest to declare.  
**Конфлікт інтересів:** відсутній.

Надійшла до редакції / Received: 13.05.2022  
Після доопрацювання / Revised: 30.05.2022  
Прийнято до друку / Accepted: 23.06.2022

### Information about authors:

Raznatovska O. M., MD, PhD, DSc, Professor, Head of the Department of Phthisiology and Pulmonology, Zaporizhzhia State Medical University, Ukraine.

ORCID ID: [0000-0003-2252-9063](https://orcid.org/0000-0003-2252-9063)

Myronchuk Yu. V., MD, Assistant of the Department of Phthisiology and Pulmonology, Zaporizhzhia State Medical University, Ukraine.

ORCID ID: [0000-0002-4608-2991](https://orcid.org/0000-0002-4608-2991)

Shalmin O. S., MD, PhD, DSc, Professor of the Department of Phthisiology and Pulmonology, Zaporizhzhia State Medical University, Ukraine.

ORCID ID: [0000-0002-1727-0408](https://orcid.org/0000-0002-1727-0408)

Fedorets A. V., MD, Assistant of the Department of Phthisiology and Pulmonology, Zaporizhzhia State Medical University, Ukraine.

ORCID ID: [0000-0003-0994-5265](https://orcid.org/0000-0003-0994-5265)

Svitlytska O. A., MD, PhD, Assistant of the Department of Phthisiology and Pulmonology, Zaporizhzhia State Medical University, Ukraine.

ORCID ID: [0000-0003-4987-8458](https://orcid.org/0000-0003-4987-8458)

### Відомості про авторів:

Разнатовська О. М., д-р мед. наук, професор, зав. каф. фізіатрії і пульмонології, Запорізький державний медичний університет, Україна.

Мирончук Ю. В., асистент каф. фтизіатрії та пульмонології, Запорізький державний медичний університет, Україна.  
Шальмін О. С., д-р мед. наук, професор каф. фтизіатрії і пульмонології, Запорізький державний медичний університет, Україна.  
Федорець А. В., асистент каф. фтизіатрії та пульмонології, Запорізький державний медичний університет, Україна.  
Світлицька О. А., канд. мед. наук, асистент каф. фтизіатрії та пульмонології, Запорізький державний медичний університет, Україна.

[15] Yeo, C. D., Baeg, M. K., & Kim, J. W. (2012). A case of endobronchial aspergilloma presenting as a broncholith. *The American journal of the medical sciences*, 343(6), 501-503. <https://doi.org/10.1097/MAJ.0b013e3182425745>

## References

- [1] Feshhenko, Ju. I., & Rekalova, E. M. (2011). Allergicheskii bronkholegochnoi aspergillez [Allergic bronchopulmonary aspergillosis]. *Medychna hazeta "Zdorovia Ukrainy 21 storichchia"*, 9-10. [in Russian].
- [2] Liang, C. N., Zhao, H. W., Kang, J., Hou, G., & Yin, Y. (2020). Acute mediastinitis associated with tracheobronchial tuberculosis and aspergilloma: a case report and literature review. *The Journal of international medical research*, 48(5), 300060520918469. <https://doi.org/10.1177/0300060520918469>
- [3] Chakraborty, R. K., & Baradhi, K. M. (2022). Aspergilloma. In *StatPearls*. StatPearls Publishing.
- [4] Soewondo, W., Kusumaningrum, C. S., Hanafi, M., Adiputri, A., & Hayuningrat, P. K. (2022). Co-existing active pulmonary tuberculosis with aspergilloma in a diabetic patient: A rare case report. *Radiology case reports*, 17(4), 1136-1142. <https://doi.org/10.1016/j.radcr.2021.12.064>
- [5] Huang, D., Li, B., Chu, H., Zhang, Z., Sun, Q., Zhao, L., Xu, L., Shen, L., Gui, T., Xie, H., & Zhang, J. (2017). Endobronchial aspergilloma: A case report and literature review. *Experimental and therapeutic medicine*, 14(1), 547-554. <https://doi.org/10.3892/etm.2017.4540>
- [6] Ma, J. E., Yun, E. Y., Kim, Y. E., Lee, G. D., Cho, Y. J., Jeong, Y. Y., Jeon, K. N., Jang, I. S., Kim, H. C., Lee, J. D., & Hwang, Y. S. (2011). Endobronchial aspergilloma: report of 10 cases and literature review. *Yonsei medical journal*, 52(5), 787-792. <https://doi.org/10.3349/ymj.2011.52.5.787>
- [7] Ngu, S., Narula, N., Abureesh, M., Li, J. J., & Chalhoub, M. (2020). Endobronchial aspergilloma—a comprehensive literature review with focus on diagnosis and treatment modalities. *European journal of clinical microbiology & infectious diseases*, 39(4), 601-605. <https://doi.org/10.1007/s10096-019-03726-5>
- [8] Maertens, J. A., Raad, I. I., Marr, K. A., Patterson, T. F., Kontoyiannis, D. P., Cornely, O. A., Bow, E. J., Rahav, G., Neofytos, D., Aoun, M., Baddley, J. W., Giladi, M., Heinz, W. J., Herbrecht, R., Hope, W., Karthaus, M., Lee, D. G., Lortholary, O., Morrison, V. A., Oren, I., ... Ullmann, A. J. (2016). Isavuconazole versus voriconazole for primary treatment of invasive mould disease caused by Aspergillus and other filamentous fungi (SECURE): a phase 3, randomised-controlled, non-inferiority trial. *Lancet*, 387(10020), 760-769. [https://doi.org/10.1016/S0140-6736\(15\)01159-9](https://doi.org/10.1016/S0140-6736(15)01159-9)
- [9] Kosmidis, C., & Denning, D. W. (2015). The clinical spectrum of pulmonary aspergillosis. *Thorax*, 70(3), 270-277. <https://doi.org/10.1136/thoraxjnl-2014-206291>
- [10] Kumar, A. A., Shantha, G. P., Jeyachandran, V., Rajkumar, K., Natesan, S., Srinivasan, D., Joseph, L. D., Sundaresan, M., & Rajamanickam, D. (2008). Multidrug resistant tuberculosis co-existing with aspergilloma and invasive aspergillosis in a 50 year old diabetic woman: a case report. *Cases journal*, 1(1), 303. <https://doi.org/10.1186/1757-1626-1-303>
- [11] Nugroho, G., & Wulandari, L. (2021). Hemoptysis in a patient with pulmonary aspergilloma and type 2 diabetes mellitus: A rare case in an Indonesian adult. *International journal of surgery case reports*, 84, 106125. <https://doi.org/10.1016/j.ijscr.2021.106125>
- [12] Patterson, T. F., Thompson, G. R., 3rd, Denning, D. W., Fishman, J. A., Hadley, S., Herbrecht, R., Kontoyiannis, D. P., Marr, K. A., Morrison, V. A., Nguyen, M. H., Segal, B. H., Steinbach, W. J., Stevens, D. A., Walsh, T. J., Wingard, J. R., Young, J. A., & Bennett, J. E. (2016). Practice Guidelines for the Diagnosis and Management of Aspergillosis: 2016 Update by the Infectious Diseases Society of America. *Clinical infectious diseases*, 63(4), e1-e60. <https://doi.org/10.1093/cid/ciw326>
- [13] Horiuchi, K., Asakura, T., Hasegawa, N., & Saito, F. (2018). Recurrence of allergic bronchopulmonary aspergillosis after adjunctive surgery for aspergilloma: a case report with long-term follow-up. *BMC pulmonary medicine*, 18(1), 185. <https://doi.org/10.1186/s12890-018-0743-0>
- [14] Hirano, T., Yamada, M., Igusa, R., Tanno, A., Numakura, T., Sakamoto, K., Kikuchi, T., & Ichinose, M. (2016). Two cases of endobronchial aspergilloma complicated with primary and metastatic lung cancer: A case report and literature review. *Respiratory investigation*, 54(3), 211-215. <https://doi.org/10.1016/j.resinv.2015.12.005>