

Патологія



Том 21, № 2(61), травень – серпень 2024 р.

ISSN (print): 2306-8027. ISSN (online): 2310-1237

<http://pat.zsmu.edu.ua>

Науково-практичний журнал Запорізького державного медико-фармацевтичного університету. Передплатний індекс – 95911

Заснований у жовтні 2004 р. Виходить один раз на 4 місяці.
Ідентифікатор медіа R30-01125, згідно з рішенням
Національної ради України з питань телебачення і радіомовлення
від 27.07.2023 № 598

Атестований як наукове фахове видання України категорії «А»,
в якому можуть публікуватися результати дисертаційних робіт
на здобуття наукових ступенів доктора наук, кандидата наук
та ступеня доктора філософії

Галузь знань – охорона здоров'я (22).
Спеціальності: стоматологія – 221, медицина – 222,
технології медичної діагностики та лікування – 224, педіатрія – 228
(наказ МОН України від 25.10.2023 № 1309)

Журнал включений до Web of Science, Ulrich's Periodicals
Directory (США), WorldCat (США), The National Center
for Biotechnology Information (США), National Library of Medicine
(США), WORLDWIDE ELIBRARY(США), DOAJ, ROAD (Франція), Google
Scholar та інших міжнародних наукометричних баз даних

Статті, що надходять до журналу, рецензуються за процедурою
Double-blind. Ліцензія Creative Commons

Рекомендовано до друку Вченою радою ЗДМФУ,
протокол від 29.08.2024 № 1

Редакція:

Начальник редакційно-видавничого відділу О. С. Савеленко
Технічний редактор Ю. В. Полупан

Адреса редакції та видавця:

Запорізький державний медико-фармацевтичний університет,
пр. Маяковського, 26, м. Запоріжжя, Україна, 69035
тел. (38061) 233 02 34

editorial@zsmu.edu.ua

<http://pat.zsmu.edu.ua>

Головний редактор професор В. О. Туманський

Заступник головного редактора професор М. Ю. Колесник

Відповідальний секретар професор С. В. Павлов

Редакційна колегія

проф. А. В. Абрамов (Запоріжжя)
д.м.н. П. П. Бідзіля (Запоріжжя)
проф. С. Д. Варжапетян (Запоріжжя)
проф. В. А. Візір (Запоріжжя)
проф. Л. Л. Воронцова (Запоріжжя)
проф. С. І. Воротинцев (Запоріжжя)
проф. О. В. Ганчева (Запоріжжя)
проф. С. Г. Гичка (Київ)
проф. А. І. Гоженко (Одеса)
проф. М. Л. Головаха (Запоріжжя)
проф. С. М. Гриценко (Запоріжжя)
проф. І. С. Давиденко (Чернівці)
проф. О. О. Дядик (Київ)
проф. М. Єлень (Вроцлав, Польща)
проф. С. М. Завгородній (Запоріжжя)
чл.-кор. НАМН України, проф. Т. Д. Задорожна (Київ)
проф. К. Д. Захаровскі (Франкфурт, ФРН)
проф. А. В. Клименко (Запоріжжя)
проф. С. М. Коваль (Харків)
проф. О. О. Ковальов (Запоріжжя)
проф. Д. Контогеоргос (Афіни, Греція)
проф. Д. А. Лашкул (Запоріжжя)
проф. Г. О. Леженко (Запоріжжя)
проф. О. М. Міщенко (Запоріжжя)
проф. Н. С. Михайловська (Запоріжжя)
проф. О. Є. Пашкова (Запоріжжя)
проф. Ю. О. Поспішіль (Львів)
академік НАМН, чл.-кор. НАН України, проф. О. Г. Резніков (Київ)
академік НАМН, чл.-кор. НАН України, проф. А. М. Романенко (Київ)
проф. А. М. Романюк (Суми)
проф. О. В. Рябоконе (Запоріжжя)
чл.-кор. НАН України, проф. Г. Г. Скібо (Київ)
проф. І. В. Сорокіна (Харків)
проф. С. І. Тertiшний (Запоріжжя)
проф. О. В. Усачова (Запоріжжя)
д.м.н. М. А. Шишкін (Запоріжжя)
проф. І. С. Шпонька (Дніпро)

В умовах війни надруковано в Центрі видавничого забезпечення ЗДМФУ (пр. Маяковського, 26, м. Запоріжжя, Україна, 69035)
обмеженим накладом. Свідоцтво про внесення до Державного реєстру від 05.03.2024 ДК № 8082.
Формат 60x841/8. Папір офсетний. Умовн. друк. арк. 6. Наклад 100 прим. Замовлення № 9946

Pathologia

Volume 21, Number 2, May – August 2024

Scientific Medical Journal. Publisher Zaporizhzhia State Medical and Pharmaceutical University.
ISSN (print): 2306-8027. ISSN (online): 2310-1237

Pathologia (established in October 2004) is the official journal of Zaporizhzhia State Medical and Pharmaceutical University and is published 3 times a year. The Journal publishes peer-reviewed, original articles related and reviews to the science of pathology. The Journal welcomes investigative studies on anatomical pathology, cytopathology, experimental pathology, forensic pathology and morbid anatomy, genetics, haematology, immunology and immunopathology, microbiology and molecular pathology. In determining content, the primary considerations are excellence, relevance and novelty.

Experimental studies must include a statement that the experimental protocol and informed consent procedure were in compliance with the Helsinki Convention and were approved by the relevant local ethics committee. Specific subject of publication: Medical science, Pathology, Diagnostics, Cytology. Submit papers are peer-reviewed. License Creative Commons

Indexing: Web of Science Core Collection, Emerging Sources Citation Index, Ulrich's Periodicals Directory (USA), WorldCat (USA), ISSN (France), Index Copernicus (Poland), BASE - Bielefeld Academic Search Engine (Germany), getCITED (USA), UIF (Universal Impact Factor), DRJI (Sweden), JournalTOCs, CiteFactor (USA/Canada), PILA – Publishers International Linking Association, Inc, CROSSREF (USA), The National Library of Medicine (USA), The National Center for Biotechnology Information, Research Bible (Japan), SIS (Scientific Indexing Services) (USA), Hinari, DOAJ (Directory of Open Access Journals), Worldwide Science Education Library (USA), ROAD, Google Scholar

Editorial office: Maiakovskiy Avenue, 26, Zaporizhzhia, 69035, UKRAINE.

E-mail: editorial@zsmu.edu.ua

Editor-in-Chief

V. O. Tumanskiy
(Zaporizhzhia, Ukraine)

Deputy Editor-in-Chief

M. Yu. Kolesnyk
(Zaporizhzhia, Ukraine)

Executive secretary

S. V. Pavlov
(Zaporizhzhia, Ukraine)

Editorial Board

A. V. Abramov (Zaporizhzhia, Ukraine)
P. P. Bidzilya (Zaporizhzhia, Ukraine)
I. S. Davydenko (Chernivtsi, Ukraine)
O. O. Dyadyk (Kyiv, Ukraine)
A. I. Gozhenko (Odesa, Ukraine)
S. H. Gychka (Kyiv, Ukraine)
O. V. Hancheva (Zaporizhzhia, Ukraine)
M. L. Holovakha (Zaporizhzhia, Ukraine)
S. M. Hrytsenko (Zaporizhzhia, Ukraine)
M. Jeleń (Wroclaw, Poland)
A. V. Klymenko (Zaporizhzhia, Ukraine)
S. M. Koval (Kharkiv, Ukraine)
O. O. Kovalov (Zaporizhzhia, Ukraine)
G. Kontogeorgos (Athens, Greece)
D. A. Lashkul (Zaporizhzhia, Ukraine)
H. O. Lezhenko (Zaporizhzhia, Ukraine)
O. M. Mishchenko (Zaporizhzhia, Ukraine)
N. S. Mykhailovska (Zaporizhzhia, Ukraine)

O. Ye. Pashkova (Zaporizhzhia, Ukraine)
Yu. O. Pospishil (Lviv, Ukraine)
O. H. Reznikov (Kyiv, Ukraine)
O. V. Riabokon (Zaporizhzhia, Ukraine)
A. M. Romanenko (Kyiv, Ukraine)
A. M. Romaniuk (Sumy, Ukraine)
I. S. Shponka (Dnipro, Ukraine)
M. A. Shyshkin (Zaporizhzhia, Ukraine)
H. H. Skibo (Kyiv, Ukraine)
I. V. Sorokina (Kharkiv, Ukraine)
S. I. Tertyshnyi (Zaporizhzhia, Ukraine)
O. V. Usachova (Zaporizhzhia, Ukraine)
S. D. Varzhapetian (Zaporizhzhia, Ukraine)
V. A. Vizir (Zaporizhzhia, Ukraine)
L. L. Vorontsova (Zaporizhzhia, Ukraine)
S. I. Vorotyntsev (Zaporizhzhia, Ukraine)
K. D. Zacharowski (Frankfurt, Germany)
T. D. Zadorozhna (Kyiv, Ukraine)
S. M. Zavhorodnii (Zaporizhzhia, Ukraine)

Оригінальні дослідження

- 93** Патогенетичні особливості експресії iNOS у базальному магноцелюлярному ядрі щурів на тлі експериментальної нейродегенерації
Данукало М. В., Колесник Ю. М.
- 100** Комбінований вплив урсодезоксихолевої кислоти та кверцетину на структуру печінки та серцеву функцію в пацієнтів із неалкогольною жировою хворобою печінки та фібриляцією передсердь
Тесленко О. Б., Федоров С. В., Белінський М. В., Герашенко А. С., Стойка І. В.
- 106** Діагностична точність ендоскопічного оптичного оцінювання та щипцевої біопсії порівняно з патогістологічними знахідками пухлин товстої кишки, що поширюються латерально
Ткачов В. С., Клименко А. В., Кіосов О. М.
- 113** Вплив поліморфізму гена ангіотензинперетворювального ферменту на перебіг артеріальної гіпертензії у поєднанні з цукровим діабетом 2 типу та ефективність антигіпертензивної терапії
Аль-Травнех О. В., Тихонова Т. М., Шоп І. В.
- 120** УЗ-індивідуалізована інфузійна терапія в геріатричних хворих після ургентної абдомінальної хірургії: вплив на розвиток гострого пошкодження нирок
Момот Н. В., Туманська Н. В., Воротинцев С. І.
- 127** Вплив цукрового діабету на характер змін процесів резорбції та репарації в тканинах пародонта та нижньої щелепи після видалення зуба
Абрамов А. В., Ганчев К. С.
- 132** Періімплантатний остеогенез на титанових імплантатах із корундовим покриттям у стегновій кістці щура: морфологічний та елементний аналіз поверхонь імплантату
Бондаренко О. О., Божко А. Г., Скорик М. А., Бондаренко Н. С., Шпонька І. С., Лоскутов О. Є.
- 141** Клініко-патогенетичне та прогностичне значення рівня нітритрозинових в сироватці крові хворих на коронавірусну хворобу COVID-19 із пневмонією
Рябокоть О. В., Кулеш І. О., Бєленічев І. Ф., Рябокоть Ю. Ю.
- 148** Морфологічні та морфометричні показники структурних компонентів екзокринної частини підшлункової залози після скасування введення шурам глутамату натрію
Литвак Ю. В., Гарапко Т. В., Литвак В. В., Кучерявченко М. О.
- 156** Динаміка ензимної та глутатіонової ланок антиоксидантного захисту печінки у щурів різного віку за умов експериментальної краніоскелетної травми
Сушко Ю. І., Бадюк М. І., Гудима А. А., Зачепа О. А., Доброродній А. В., Грицишин Л. Є.

Огляди

- 162** Патогенетичний зв'язок когнітивних порушень при артеріальній гіпертензії з анатомо-функціональними особливостями та кровопостачанням гіпокампа (огляд літератури)
Світлицький А. О., Бєленічев І. Ф., Ганчева О. В., Грекова Т. А.
- 170** Роль мезенхімальних стовбурових клітин у регенерації периферичного нерва
Невмержицька Н. М., Яременко Л. М., Грабовий О. М.

Клінічний випадок

- 177** Метастаз раку невідомої первинної локалізації в операційний келоїдний рубець після мінно-вибухового поранення шиї
Ковальов О. О., Завгородній С. М., Толоч О. П., Кубрак М. А., Ковальов К. О.

Original research

- 93** Pathogenetic features of iNOS expression in the basal magnocellular nucleus of rats against the background of experimental neurodegeneration
Danukalo M. V., Kolesnyk Yu. M.
- 100** The combined effects of ursodesoxycholic acid and quercetin on liver health and cardiac function in patients with non-alcoholic fatty liver disease and atrial fibrillation
Teslenko O. B., Fedorov S. V., Bielinskyi M. V., Herashchenko A. S., Stoika I. V.
- 106** Diagnostic accuracy of endoscopic optical evaluation and forceps biopsy in comparison with pathohistological findings of colorectal laterally spreading tumors
Tkachov V. S., Klymenko A. V., Kiosov O. M.
- 113** The effect of polymorphism of the angiotensin-converting enzyme gene on the course of arterial hypertension in combination with type 2 diabetes and the effectiveness of antihypertensive therapy
Al-Trawneh O. V., Tykhonova T. M., Shop I. V.
- 120** US-individualized infusion therapy in geriatric patients after emergency abdominal surgery: effect on the development of acute kidney injury
Momot N. V., Tumanska N. V., Vorotyntsev S. I.
- 127** Influence of diabetes on the character of changes of resorption and repair processes in the parodontium and mandibular tissues after tooth extraction
Abramov A. V., Hanchev K. S.
- 132** Peri-implant osteogenesis on alumina-coated titanium implants in rat femur: morphological and elemental analysis of implant surfaces
Bondarenko O. O., Bozhko A. H., Skoryk M. A., Bondarenko N. S., Shponka I. S., Loskutov O. Ye.
- 141** Clinical-pathogenetic and prognostic value of the nitrotyrosine level in the blood serum of patients with coronavirus disease (COVID-19) with pneumonia
Riabokon O. V., Kuliesh I. O., Bielenichev I. F., Riabokon Yu. Yu.
- 148** Morphological and morphometric indicators of structural components of the exocrine part of the pancreas after withdrawal of administration of monosodium glutamate to rats
Lytvak Yu. V., Harapko T. V., Lytvak V. V., Kucheriavchenko M. O.
- 156** Dynamics of enzymatic and glutathione link of antioxidant protection of the liver of rats of different age in case of experimental cranioskeletal injury
Sushko Yu. I., Badiuk M. I., Hudyma A. A., Zachepa O. A., Dobrorodnii A. V., Hrytysyshyn L. Ye.

Review

- 162** Pathogenetic links between cognitive impairment in arterial hypertension and anatomical and functional characteristics of hippocampal morphology and blood supply (a literature review)
Svitlytskyi A. O., Bielenichev I. F., Hancheva O. V., Hrekova T. A.
- 170** The role of mesenchymal stem cells in peripheral nerve regeneration
Nevmerzhytska N. M., Yaremenko L. M., Grabovyi O. M.

Case report

- 177** Cancer metastasis of an unknown primary location into a postoperative keloid scar after a mine blast wound of the neck
Kovalyov O. O., Zavhorodnii S. M., Tolok O. P., Kubrak M. A., Kovalov K. O.

Патогенетичні особливості експресії iNOS у базальному магноцелюлярному ядрі щурів на тлі експериментальної нейродегенерації

М. В. Данукало^{ID}*^{A,B,C,D}, Ю. М. Колесник^{ID}^{A,E,F}

Запорізький державний медико-фармацевтичний університет, Україна

A – концепція та дизайн дослідження; B – збір даних; C – аналіз та інтерпретація даних; D – написання статті; E – редагування статті; F – остаточне затвердження статті

Мета роботи – характеризувати особливості експресії iNOS у нейронах базального магноцелюлярного ядра на тлі нітрозативного стресу при експериментальній колхіцин-індукованій нейродегенерації.

Матеріали і методи. Дослідження здійснили на 30 щурах-самцях лінії Wistar. На першому етапі експерименту частині тварин (n = 10) змоделивали когнітивні порушення за допомогою інтрацеребровентрикулярного введення колхіцину. Порівняно з групою псевдооперованих та інтактних тварин довели валідність моделі з використанням восьмиплечового радіального лабіринту LE760 (PanLab Harvard Apparatus, Spain). Надалі тварин евтаназували тіопенталом натрію і вилучали головний мозок для гістохімічних, імунофлуоресцентних і біохімічних досліджень.

Результати. Встановлено, що інтрацеребровентрикулярне введення колхіцину порівняно з інтактними та псевдооперованими тваринами призводить до порушення гістоархітекtonіки в базальному магноцелюлярному ядрі щурів із достовірним зменшенням площі речовини Ніссля в нейронах на 47,3 % і 35,9 % відповідно. При цьому рівень нітритів у гомогенатах головного мозку тварин з експериментальною нейродегенерацією перевищував показник групи порівняння майже в 10 (інтакт) і 7 (псевдооперовані щури) разів. У результаті імунофлуоресцентного дослідження особливостей експресії iNOS в базальному магноцелюлярному ядрі щурів з інтрацеребровентрикулярним введенням колхіцину порівняно з інтактними та псевдооперованими тваринами встановили достовірно більший показник сумарної коригованої клітинної флуоресценції на 22,7 % і 45,3 % відповідно. Виявили також, що експериментальна колхіцин-індукована нейродегенерація супроводжується достовірно більшою кількістю iNOS⁺ клітин у базальному магноцелюлярному ядрі порівняно з групами контролю.

Висновки. Інтрацеребровентрикулярне введення колхіцину експериментальним щурам спричиняє морфологічні ознаки нейродеструкції в базальному магноцелюлярному ядрі на тлі нітрозативного стресу. Експресія iNOS у щурів після інтрацеребровентрикулярного введення колхіцину в клітинах базального магноцелюлярного ядра характеризується більшим вмістом ферменту порівняно з інтактними та псевдооперованими тваринами. Площа імунопозитивних клітин не мала статистично значущих змін у різних групах дослідження. Інтрацеребровентрикулярне введення колхіцину експериментальним щурам спричинило збільшення кількості імунопозитивних клітин до iNOS у базальному магноцелюлярному ядрі.

Ключові слова:

синтаза оксиду азоту, нітрозативний стрес, нітрити, нейродегенерація.

Патологія. 2024.

Т. 21, № 2(61).

С. 93-99

*E-mail:

danukalo.mv@zsmu.zp.ua

Pathogenetic features of iNOS expression in the basal magnocellular nucleus of rats against the background of experimental neurodegeneration

M. V. Danukalo, Yu. M. Kolesnyk

Aim. To characterize the features of iNOS expression in neurons of the basal magnocellular nucleus against the background of nitrosative stress during experimental colchicine-induced neurodegeneration.

Materials and methods. The study was conducted on 30 male Wistar rats. At the first stage of the experiment, cognitive impairments were modeled in rats (n = 10) by intracerebroventricular injection of colchicine, and compared with sham-operated and intact animal groups, the validity of the model was demonstrated using an 8-arm radial maze LE760 (PanLab Harvard Apparatus, Spain). Subsequently, the animals were euthanized with sodium thiopental, and the brain was removed for histological, immunofluorescence, and biochemical analyses.

Results. It was found that intracerebroventricular injection of colchicine compared to intact and sham-operated animals leads to disruption of histoarchitecture in the basal magnocellular nucleus of rats with a significant decrease in the Nissl substance area in neurons by 47.3 % and 35.9 %, respectively. At the same time, the level of nitrites in the brain homogenates of animals with experimental neurodegeneration exceeded the comparison groups almost 10 times (intact) and 7 times (sham-operated rats). Meanwhile, immunofluorescence investigation of iNOS expression in the basal magnocellular nucleus of rats with intracerebroventricular colchicine administration, compared to intact and sham-operated animals, revealed a significantly higher value of corrected total cell fluorescence by 22.7 % and 45.3 %, respectively. Simultaneously, it was established that experimental colchicine-induced neurodegeneration is accompanied by a significantly greater number of iNOS⁺ cells in the basal magnocellular nucleus compared to control groups.

Conclusions. Intracerebroventricular injection of colchicine to experimental rats is accompanied by morphological signs of neurodestruction in the basal magnocellular nucleus against the background of nitrosative stress. iNOS expression in rats after

Keywords:

nitric oxide synthase, nitrosative stress, nitrites, neurodegeneration.

Pathologia.

2024;21(2):93-99

intracerebroventricular colchicine administration in the cells of the basal magnocellular nucleus is characterized by a higher enzyme content compared to intact and sham-operated animals. The area of immunopositive cells between experimental groups does not change statistically. Intracerebroventricular administration of colchicine to experimental rats is accompanied by an increase in the number of immunopositive cells for iNOS in the basal magnocellular nucleus.

Вивчення патохімічних механізмів нейродегенерації є важливим елементом поглиблення фундаментальних уявлень про патологічні процеси, що лежать в основі загибелі нейронів при низці нейродеструктивних захворювань: хворобі Альцгеймера, хворобі Паркінсона, фронто-темпоральній деменції тощо. Нині одним із найкращих інструментів для цього є модельні експерименти на тваринах.

Серед великої кількості підходів до відтворення нейродеструкції в лабораторних умовах [1] особливе місце належить інтрацеребровентрикулярному введенню (ІЦВ) колхіцину дослідним тваринам [2]. Так, показано, що холінергічні нейрони вентромедіального палідуму, відомого як базальне магноцелюлярне ядро (БМЯ), або ядро Мейнерта, чутливі до цього нейротоксину [3]. Дослідження механізмів нейродеструкції саме в цій ділянці головного мозку є цікавим, оскільки вона, по-перше, є важливим джерелом ацетилхоліну в неокортексі [4], а отже бере участь у регуляції вищих когнітивних функцій [5,6]; по-друге, нейродегенерація в цьому ядрі починається ще на доклінічній стадії хвороби Альцгеймера [7]. Це обґрунтовує патогенетичну роль загибелі нейронів БМЯ у прогресуванні деменції.

Важливим механізмом, через який колхіцин реалізує свою нейротоксичну дію, є нейрозапалення [8]. Водночас через високу метаболічну активність нейронів у ролі медіаторів вторинної альтерації при такому запаленні на перший план виходять активні форми кисню й азоту з наступним розвитком оксидативного та нітрозативного стресів [9].

Провідну роль у гіперпродукції оксиду азоту (NO) з наступним утворенням перксинітриду (ONOO-) відіграє індукцйбельна ізоформа синтази оксиду азоту (iNOS, або NOS2). Вона може продукувати NO у мікромолярних кількостях, на відміну від конститутивних ізоформ синтази оксиду азоту (nNOS та eNOS), що продукують його у наномолярних кількостях [10]. У результаті утворений пероксинітрид індукує перекисне окиснення ліпідів, запускає процеси S-нітрозилування цистеїну та нітрування тирозину, порушуючи інтранейрональний протеостаз та активуючи Ca²⁺-залежні механізми нейрональної загибелі [11]. Важливим біологічним аспектом дії NO є його коротка тривалість існування, а отже здатність реалізувати свої ефекти лише паракринно [12]. Цей факт обмежує методологічні підходи у дослідженні патогенетичної ролі iNOS у нейродеструкції окремих мозкових структур. Разом із тим, поєднання сучасних мікроскопічних технік із застосуванням програм аналізу зображень дає змогу отримати об'єктивну картину щодо характеру експресії ферменту в конкретній структурі. Це сприяє розширенню сучасних наукових даних про патогенетичну роль iNOS і нітрозативного стресу в експериментальній нейродеструкції БМЯ.

Мета роботи

Схарактеризувати особливості експресії iNOS у нейронах базального магноцелюлярного ядра на тлі нітрозативного стресу при експериментальній колхіцин-індукованій нейродегенерації.

Матеріали і методи дослідження

До експерименту залучили 30 щурів-самців лінії Wistar віком 10–11 місяців, маса тіла – 250–350 г. Усіх щурів утримували за стандартних умов у Навчально-науковому медико-лабораторному центрі з віварієм Запорізького державного медико-фармацевтичного університету. Дослідження схвалено Комісією з питань біоетики Запорізького державного медико-фармацевтичного університету. Під час роботи дотримувалися національних «Загальних етичних принципів проведення експериментів на тваринах» (Україна 2001), що узгоджені з Директивою 2010/63 ЄС Європейського парламенту та Ради від 22 вересня 2010 року «Про захист прав тварин, що використовуються для наукових цілей».

Для досягнення поставленої мети використали функціональні, гістохімічні, імунофлуоресцентні та біохімічні методи досліджень.

Експериментальних тварин поділили на 2 групи. У першій групі – 10 тварин, які сформували групу інтакту. У другій групі (n = 20) здійснили вхідне дослідження локомоторної активності та когнітивних функцій за допомогою тесту «відкрите поле» та апаратного комплексу, що включав восьмиплечовий радіальний лабіринт LE760 (PanLab Harvard Apparatus, Spain) та камеру SONY (Japan) з програмою аналізу відеофайлів Smartv.3.0 (PanLab Harvard Apparatus, Spain) (s/n DD347-0E6). Після цього тварин другої групи поділили на підгрупи: 2a (n = 10) – група контролю, яким під телазоловим наркозом інтрацеребровентрикулярно вводили фізіологічний розчин NaCl (37 °C); 2б (n = 10) – щури, яким під тим самим наркозом інтрацеребровентрикулярно вводили розчин колхіцину (37 °C). Після цього через 14 днів здійснювали повторний запис, аналіз локомоторної активності та когнітивних функцій тварин із підгруп 2a і 2б. У результаті виявили погіршення когнітивних функцій у підгрупі 2б щодо показників щурів із групи контролю. У такий спосіб доведено валідність моделі [13].

З експерименту тварин виводили шляхом одномоментної декапітації під тіопенталовим наркозом (тіопентал натрію 120 мг/кг внутрішньочеревинно). Потім у щурів вилучали головний мозок. Після стандартної гістологічної обробки (фіксація, дегідратація у висхідних концентраціях етанолу, розчинах етанолу 100 % із хлороформом у співвідношеннях 2:1, 1:1, 1:2, чистому хлороформі та хлороформі з парапластом) зразки заливали в парапласт (MkCormick, США). На мікротомі «Microm-325» (MicromCorp., Німеччина) із виготовлених блоків готували серійні зрізи мозку

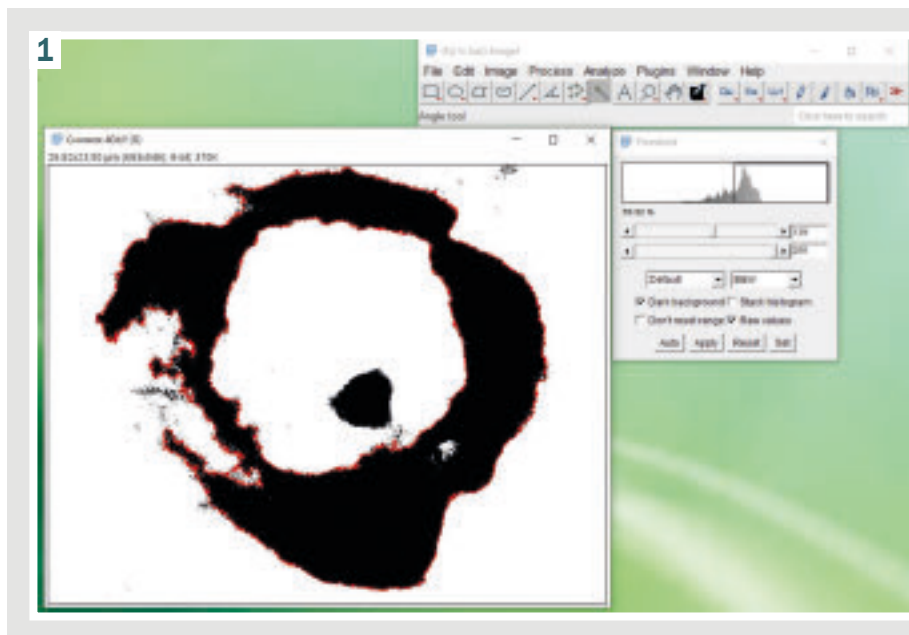


Рис. 1. Напівавтоматичне визначення площі речовини Ніссля в програмі цифрового аналізу зображення ImageJ.

(завтовшки 7 мкм). Топографічно ділянки зрізу, що відповідали БМЯ, ідентифікували за стереотаксичним атласом мозку щура [14].

Для визначення площі хромафінної субстанції в нейронах БМЯ здійснили гістохімічне забарвлення речовиною Ніссля серійних зрізів головного мозку [15]. Надалі проаналізували у видимому спектрі на мікроскопі «PrimoStar» (Carl Zeiss, Німеччина) з камерою «AxioCam 105color» (Carl Zeiss, Німеччина). Отримані в результаті мікроскопії зображення аналізували в програмі ImageJ (National Institutes of Health, США). На мікрофотографіях препаратів у напівавтоматичному режимі визначали площу речовини Ніссля в нейронах БМЯ, як показано на рис. 1.

Особливості експресії iNOS у нейронах БМЯ вивчали імунофлуоресцентним методом. Для цього гістологічні зрізи депарафінували, регідрували та демаскували в РТ-модулі (Thermo Fisher Scientific, США) у цитратному буферному розчині (Thermo Fisher Scientific, США). Після цього наносили відповідні моноклональні мишачі антитіла, кон'юговані з FITC (SantaCruz Biotechnology, USA), відповідно до інструкції виробника [16].

Імунофлуоресцентне дослідження здійснили в ультрафіолетовому спектрі збудження за допомогою світлофільтра 38HE з високою емісією на мікроскопі «AxioImager-M2» (Carl Zeiss, Німеччина) з камерою «AxioCam-ERc 5s» (Carl Zeiss, Німеччина). Мікрофотографії, що одержали, також аналізували в ImageJ. Обраховували такі показники:

– скориговану загальну клітинну флуоресценцію (corrected total cell fluorescence, CTCF), що характеризувала вміст імунореактивного матеріалу в клітині. Виразали цей показник в умовних одиницях імунофлуоресценції ($OD_{\text{фл}}$) та обраховували за формулою: $CTCF = ID_1 - (S \times ID_0)$, де ID_1 – параметр інтегрованої щільності імунопозитивної клітини, автоматично визначений програмою, S – площа імунопозитивної клітини; ID_0 – показник інтегрованої щільності фону (клітини, що не мала видимої флуоресценції);

– кількість імунопозитивних клітин у зрізі мозку в зоні інтересу.

Окремо в гомогенатах головного мозку експериментальних щурів оцінювали рівень нітритів з реактивом Гріса спектрофотометричним способом на спектрофотометрі «Libra S32» (Biochrom Ltd, USA) при 540 нм [17].

Усі експериментальні дані опрацювали, застосувавши пакет прикладних і статистичних програм Statistica v.13 ліцензія № JPZ804I382130ARCN10-J і Microsoft Excel 7.0 (Microsoft Corp., США). Перевірку нормальності розподілу даних у вибірці виконали за критерієм Шапіро–Вілка. Для виявлення достовірності відмінностей результатів досліджень між експериментальними групами щурів визначили коефіцієнт Стюдента (t) для вибірки, що відповідала нормальному закону розподілу даних, а також критерій Манна–Вітні (U) для вибірки, в якій дані не відповідали закону нормальності розподілу [18].

Результати

У результаті дослідження встановили особливості нейродеструктивного впливу ІЦВ колхіцину на нейрони БМЯ на фоні зміни рівня нітритів у гомогенатах головного мозку та характеру експресії iNOS. Так, на препаратах БМЯ, забарвлених на речовину Ніссля, у щурів після ІЦВ колхіцину (підгрупа 2б) візуально визначено порушення гістоархітекtonіки структури, зокрема з'явилася велика кількість дрібних інтенсивно забарвлених тілець і порожнини навколо них, а в зразках від інтактних (група 1) і псевдооперованих (підгрупа 2а) тварин такі ознаки не виявили (рис. 2).

Об'єктивно у нейронах БМЯ щурів підгрупи 2б визначено достовірно меншу площу речовини Ніссля порівняно з групою 1 та підгрупою 2а – на 47,3 % та 35,9 % відповідно ($p_{\text{ст}} < 0,05$). Зазначимо, що між групами інтакту та псевдооперованих щурів статистичної різниці за цим показником не було (рис. 3).

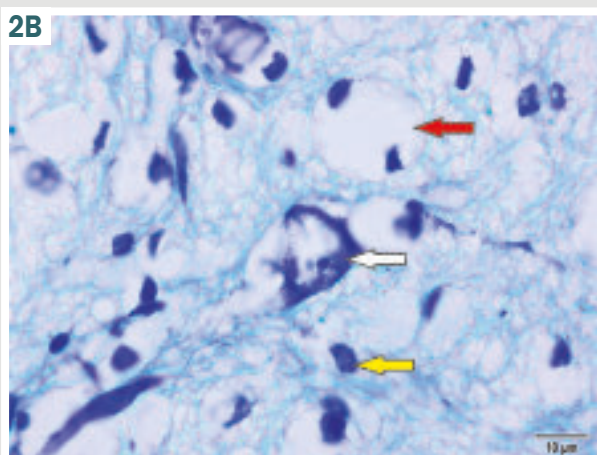
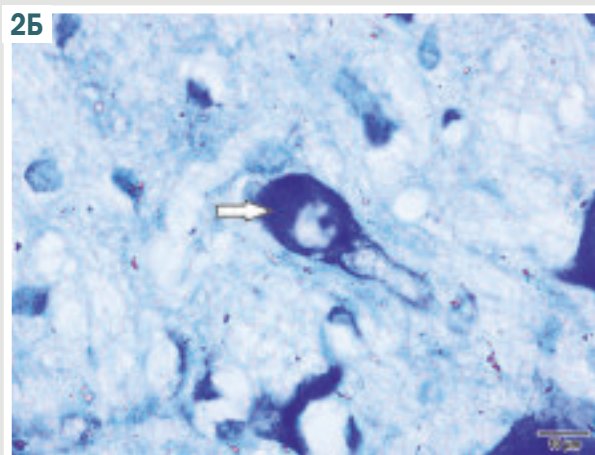
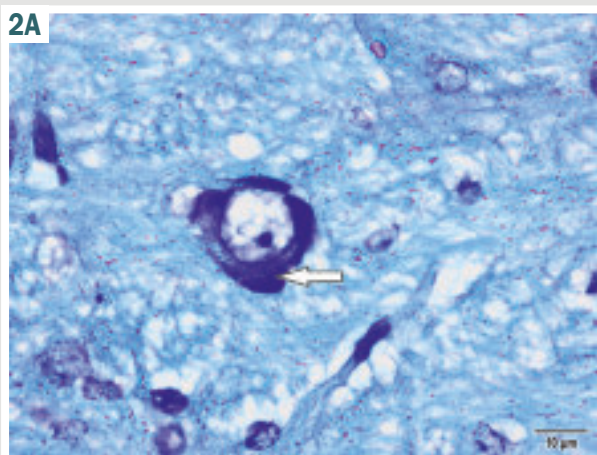
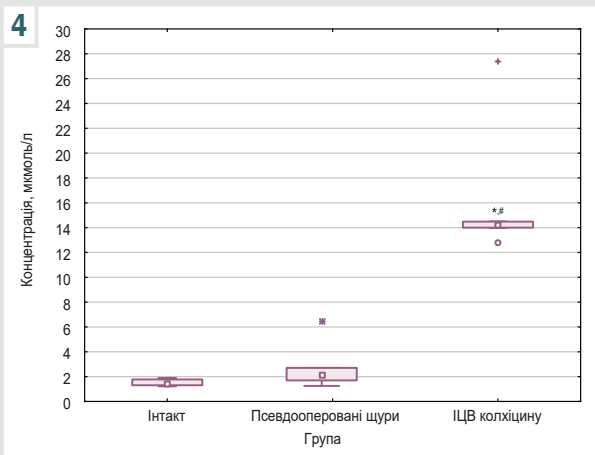
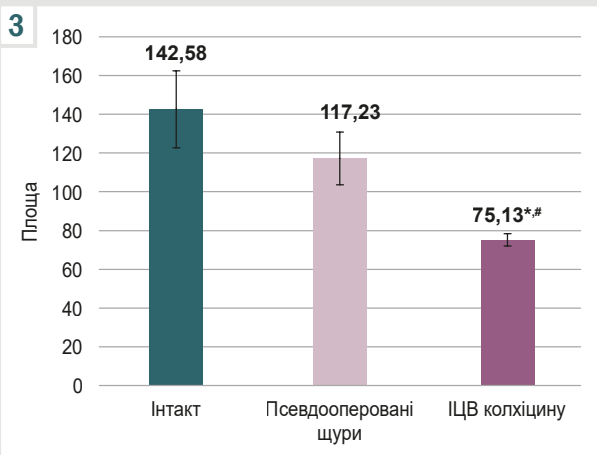


Рис. 2. Нейрони базального магноцелюлярного ядра у щурів експериментальних груп (забарвлення за Нісслем). А: у щурів групи 1; Б: у щурів групи 2а; В: у щурів групи 2б; біла стрілка: речовина Ніссля; жовта стрілка: щільно забарвлене тільце; червона стрілка: порожнина навколо щільно забарвлених тілець.

Рис. 3. Площа речовини Ніссля (μm²) у нейронах базального магноцелюлярного ядра щурів експериментальних груп. *: достовірна різниця щодо показника інтактних тварин (p_{st} < 0,05); #: вірогідна різниця щодо псевдооперованих тварин (p_{st} < 0,05).

Рис. 4. Вміст нітритів у гомогенатах головного мозку щурів з експериментальних груп. *: достовірна різниця щодо показника інтактних тварин (p_u < 0,05); #: вірогідна різниця щодо псевдооперованих тварин (p_u < 0,05).



Така морфологічна картина в групі 2б визначена на фоні статистично значущо більших показників рівня нітритів у гомогенатах головного мозку порівняно з групою 1 і підгрупою 2а (майже в 10 і 7 разів відповідно). Разом з тим, за вмістом нітритів групи інтакту й псевдооперованих щурів не відрізнялися (рис. 4).

У результаті імунофлуоресцентного аналізу експресії iNOS у нейронах БМЯ виявили певні особливості в експериментальних групах щурів (табл. 1, рис. 5).

Так, площа імунопозитивних клітин до iNOS достовірно не відрізнялася в групах дослідження. Разом

із тим встановили, що показник CTCF у групі тварин з ІЦВ колхіцину максимальний, достовірно перевищував відповідні значення інтактних тварин на 22,7 %, псевдооперованих щурів – на 45,3 % (табл. 1). Важливий етап роботи – дослідження кількості iNOS⁺ клітин у БМЯ в одному зрізі мозку. Визначили, що кількість клітин, які експресують iNOS, у групі 1 (інтактні) і підгрупі 2а (псевдооперовані) статистично не відрізнялася. У підгрупі 2б (ІЦВ колхіцину) кількість клітин, імунопозитивних до iNOS, достовірно перевищувала відповідний показник групи 1 на 50 %, підгрупи 2а – на 100 % (рис. 6).

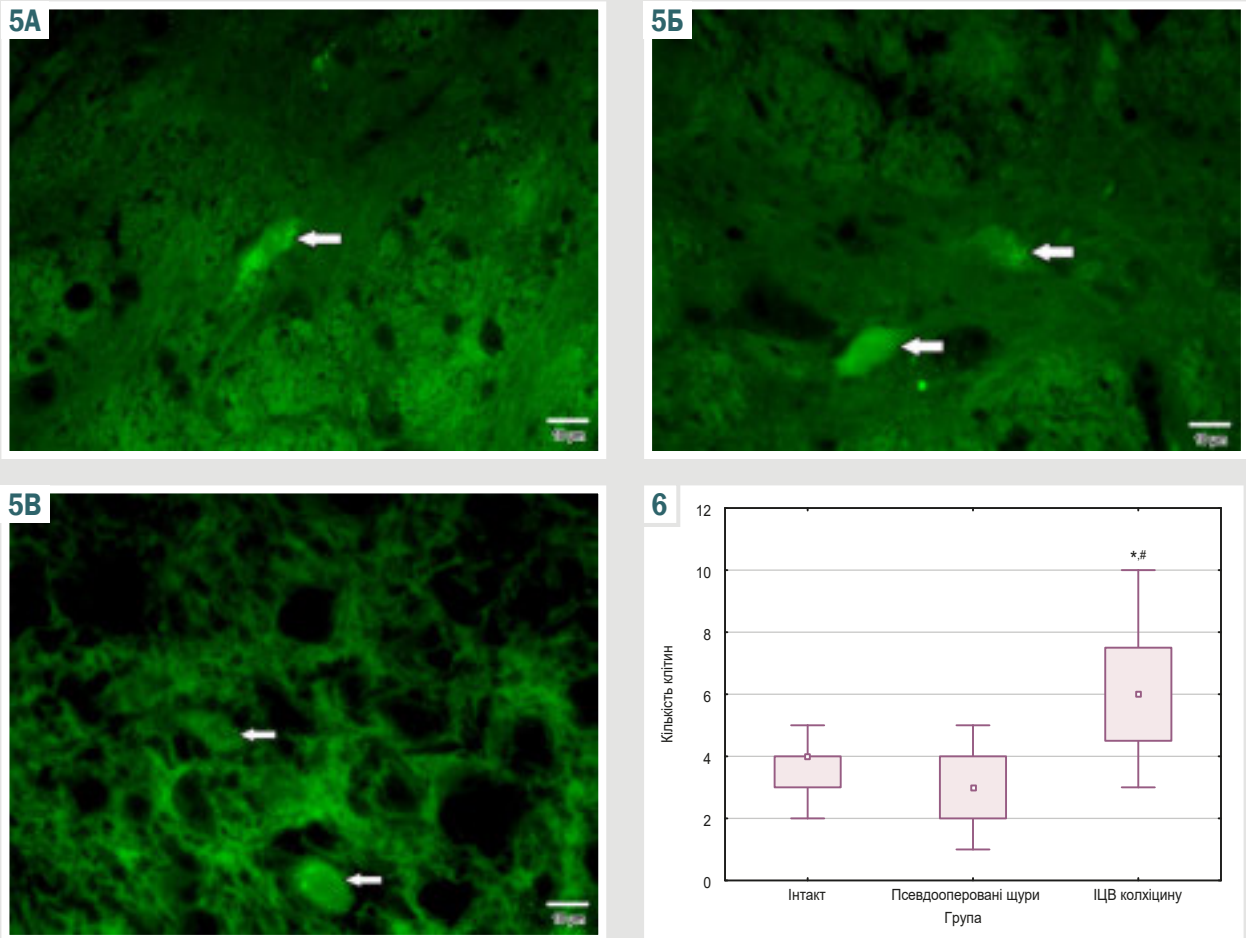


Рис. 5. Експресія iNOS у нейронах БМЯ щурів експериментальних груп. Реакція прямої імунофлуоресценції. **A:** у щурів групи 1; **Б:** у щурів підгрупи 2а; **В:** у щурів підгрупи 2б (стрілка вказує на імунопозитивну клітину).

Рис. 6. Кількість iNOS⁺ клітин у БМЯ щурів експериментальних груп у зрізі головного мозку. *: достовірна різниця щодо показника інтактних тварин ($p_U < 0,05$); #: вірогідна різниця щодо показника псевдооперованих тварин ($p_U < 0,05$).

Таблиця 1. Показники експресії iNOS у нейронах БМЯ щурів експериментальних груп, Ме [Q1; Q4]

Показник, одиниці вимірювання	Інтакт (група 1)	Псевдооперовані щури (підгрупа 2а)	ЦВ колхіцину (підгрупа 2б)
Площа імунопозитивних клітин, мкм ²	96,82 [71,88; 141,09]	105,59 [86,81; 131,16]	111,3 [84,58; 144,64]
СТCF, Од _ф	5014,17 [3357,01; 6827,85]	4234,14 [3098,01; 6068,97]	6150,72 [4213,97; 9552,74] ^{1,2}

1: вірогідна різниця показників ($p_U < 0,05$) щодо групи 1; 2: достовірна різниця показників ($p_U < 0,05$) щодо групи 2а.

Обговорення

Дослідження дало змогу визначити участь нітрозативного стресу в колхіцин-індукованій нейродегенерації, а також виявити особливості експресії iNOS у нейронах БМЯ експериментальних щурів.

Гістохімічне забарвлення за Нісслем є досить поширеним методом візуального оцінювання нейродегенерації, зокрема при ЦВ колхіцину експериментальним щурам [19]. Так, відомо, що типовою морфологічною ознакою дегенерації нейронів у зрізах мозку, які забарвлені за цим методом, є наявність зморщених аномально гіперхромних тілець, а самі нейрони набувають кутастої форми. Крім того, визначають втрату субстанції Нісслея у нейронах, що дегенерують. Ці характеристики допомагають чітко

відрізнити такі нейрони від нормальних [19,20]. Отже, крім візуального оцінювання, цей спосіб гістохімічного забарвлення дає змогу об'єктивно визначити нейродегенерацію на підставі метричних показників. Це спостерігали під час дослідження, яке здійснили, та підтверджено результатами інших учених [9,21].

Підвищення рівня нітритів як один із показників нітрозативного стресу після введення колхіцину також неодноразово визначали [19,22]. Проте локальна патогенетична роль iNOS у БМЯ як важливої ланки розвитку нітрозативного стресу у науковій літературі описана недостатньо.

У цьому контексті зауважимо: якщо 25 років тому питання щодо експресії цього ферменту в головному мозку інтактних тварин було дискусійним, оскільки окремі дослідники у нейронах контрольних тварин

не виявляли імунофлуоресценцію до iNOS на фоні мінімальної базальної експресії mPFC та самого білка (оцінені методом полімеразної ланцюгової реакції та вестерн-блоттингу відповідно) [23], то нині виявлено ензим у головному мозку здорових тварин, ба більше, показано збільшення експресії iNOS з віком [24]. Отже, вік тварини впливає на експресію iNOS.

Крім того, слід звернути увагу на неоднорідність популяції імунопозитивних нейронів за показником площі в усіх експериментальних групах (табл. 1). Традиційно вважали, що за експресію iNOS відповідають переважно мікрогліальні клітини, для яких характерні малі розміри порівняно з нейронами [25,26]. Дані, що наведені в цій роботі, підтверджують залученість до експресії iNOS широкого спектра клітин за показником площі в усіх експериментальних групах. Це може свідчити про наявність цього ферменту і в гліальних клітинах, і безпосередньо в нейронах. Подібні результати одержали інші вчені, змодельювавши хворобу Альцгеймера у щурів [27]. Разом із тим, при моделюванні хвороби Паркінсона M. Bortolanza et al. не виявили iNOS⁺ нейронів, визначивши тільки глієподібні клітини, що експресували цей фермент [28]. Такі розбіжності результатів можуть свідчити про певну специфічність патерну клітин головного мозку, що залучені до експресії iNOS у відповідь на різні нейродеструктивні агенти.

Зауважимо, що у щурів після ІЦВ колхіцину порівняно з іншими експериментальними групами істотне підвищення рівня нітритів у гомогенатах головного мозку визначається не тільки надмірною експресією iNOS, але й збільшенням кількості iNOS⁺ клітин у БМЯ.

Висновки

1. Інтрацеребровентрикулярне введення колхіцину експериментальним щурам спричиняє морфологічні ознаки нейродеструкції в базальному магноцелюлярному ядрі на тлі нітрозативного стресу.

2. Експресія iNOS у щурів після інтрацеребровентрикулярного введення колхіцину в клітинах базального магноцелюлярного ядра характеризується більшим вмістом ферменту порівняно з інтактними та псевдооперованими тваринами. При цьому площа імунопозитивних клітин не мала статистично значущих змін у різних групах дослідження.

3. Інтрацеребровентрикулярне введення колхіцину експериментальним щурам спричинило збільшення кількості імунопозитивних клітин до iNOS у базальному магноцелюлярному ядрі.

Фінансування

Дослідження виконано в рамках науково-дослідної роботи Запорізького державного медико-фармацевтичного університету: «Дисфункція нейро-гуморальної регуляції в патогенезі метаболічних розладів та когнітивних порушень при експериментальній патології», державний реєстраційний № 0123U103051 (2023–2028).

Конфлікт інтересів: відсутній.

Conflicts of interest: authors have no conflict of interest to declare.

Надійшла до редакції / Received: 06.05.2024

Після доопрацювання / Revised: 05.06.2024

Схвалено до друку / Accepted: 11.06.2024

Відомості про авторів:

Данукало М. В., PhD, доцент каф. патологічної фізіології з курсом нормальної фізіології, Запорізький державний медико-фармацевтичний університет, Україна.

ORCID ID: 0000-0003-3413-945X

Колесник Ю. М., д-р мед. наук, професор каф. патологічної фізіології з курсом нормальної фізіології, ректор Запорізького державного медико-фармацевтичного університету, заслужений діяч науки і техніки України.

ORCID ID: 0000-0002-1556-5085

Information about the authors:

Danukalo M. V., PhD, Associate Professor of the Department of Pathological Physiology with the Course of Normal Physiology, Zaporizhzhia State Medical and Pharmaceutical University, Ukraine.

Kolesnyk Yu. M., MD, PhD, DSc, Professor of the Department of Pathological Physiology with the Course of Normal Physiology, Rector of Zaporizhzhia State Medical and Pharmaceutical University, Honored Science and Technology Figure of Ukraine.

References

- Rapaka D, Adiukwu PC, Bitra VR. Experimentally induced animal models for cognitive dysfunction and Alzheimer's disease. *MethodsX*. 2022;9:101933. doi: 10.1016/j.mex.2022.101933
- Som Chaudhury S, Nandi M, Kumar K, Ruidas B, Sur TK, Prasad P, et al. Rodent model preclinical assessment of pegylated block copolymer targeting cognition and oxidative stress insults of alzheimer's disease. *Mol Neurobiol*. 2023;60(4):2036-50. doi: 10.1007/s12035-022-03194-7
- Dhapola R, Kumari S, Sharma P, HariKrishnaReddy D. Insight into the emerging and common experimental in-vivo models of Alzheimer's disease. *Lab Anim Res*. 2023;39(1):33. doi: 10.1186/s42826-023-00184-1
- Oswald MJ, Han Y, Li H, Marashli S, Oglo DN, Ojha B, et al. Cholinergic basal forebrain nucleus of Meynert regulates chronic pain-like behavior via modulation of the prefrontal cortex. *Nat Commun*. 2022;13(1):5014. doi: 10.1038/s41467-022-32558-9
- Soma S, Suematsu N, Sato AY, Tsunoda K, Bramian A, Reddy A, et al. Acetylcholine from the nucleus basalis magnocellularis facilitates the retrieval of well-established memory. *Neurobiol Learn Mem*. 2021;183:107484. doi: 10.1016/j.nlm.2021.107484
- Byun J-I, Cha KS, Kim M, Lee W-J, Lee HS, Sunwoo J-S, et al. Association of nucleus basalis of Meynert functional connectivity and cognition in idiopathic rapid-eye-movement sleep behavior disorder. *J Clin Neurol*. 2022;18(5):562-70. doi: 10.3988%2Fjcn.2022.18.5.562
- Aisen PS, Jimenez-Maggiora GA, Rafii MS, Walter S, Raman R. Early-stage alzheimer disease: Getting trial-ready. *Nat Rev Neurol*. 2022;18(7):389-99. doi: 10.1038/s41582-022-00645-6
- Saini N, Singh D, Sandhir R. Bacopa monnieri prevents colchicine-induced dementia by anti-inflammatory action. *Metab Brain Dis*. 2019;34(2):505-18. doi: 10.1007/s11011-018-0332-1
- Sil S, Ghosh R, Sanyal M, Guha D, Ghosh T. A comparison of neurodegeneration linked with neuroinflammation in different brain areas of rats after intracerebroventricular Colchicine Injection. *J Immunotoxicol*. 2015;13(2):181-90. doi: 10.3109/1547691X.2015.1030804
- Balez R, Ooi L. Getting to no alzheimer's disease: Neuroprotection versus neurotoxicity mediated by nitric oxide. *Oxid Med Cell Longev*. 2016;2016:3806157. doi: 10.1155/2016/3806157
- Piacenza L, Zeida A, Trujillo M, Radi R. The superoxide radical switch in the biology of nitric oxide and peroxynitrite. *Physiol Rev*. 2022;102(4):1881-906. doi: 10.1152/physrev.00005.2022
- Picón-Pagès P, Garcia-Buendia J, Muñoz FJ. Functions and dysfunctions of nitric oxide in brain. *Biochim Biophys Acta Mol Basis Dis*. 2019;1865(8):1949-67. doi: 10.1016/j.bbdis.2018.11.007
- Danukalo MV, Kolesnyk YM, Hancheva OV. Contemporary comprehensive approaches to assessing the effectiveness of experimental model of neurodegenerative disorders with cognitive status changes. *Modern medical technology*. 2023;0(4):51-8. doi: 10.34287/MMT.4(59).2023.7
- Paxinos G, Watson C. *The Rat Brain in stereotaxic coordinates*. London: Elsevier, Academic Press; 2018.
- Zhu Y, Liu F, Zou X, Torbey M. Comparison of unbiased estimation of neuronal number in the rat hippocampus with different staining methods. *J Neurosci Methods*. 2015;254:73-9. doi: 10.1016/j.jneumeth.2015.07.022

16. Santa Cruz Biotechnology. Immunofluorescence Cell Staining [Internet]. www.scbt.com. [cited 2024 Jul 4]. Available from: <https://www.scbt.com/resources/protocols/immunofluorescence-cell-staining>
17. Miranda KM, Espey MG, Wink DA. A rapid, simple spectrophotometric method for simultaneous detection of nitrate and nitrite. *Nitric Oxide*. 2001;5(1):62-71. doi: 10.1006/niox.2000.0319
18. Holovanova IA, Bielikova IV, Liakhova NO. Osnovy medychnoi statystyky [Basics of medical statistics]. Poltava, Ukrainian Medical Stomatological Academy; 2017. Ukrainian. Available from: <https://core.ac.uk/download/211228894.pdf>
19. Sil S, Ghosh T, Ghosh R, Gupta P. Nitric oxide synthase inhibitor, aminoguanidine reduces intracerebroventricular colchicine induced neurodegeneration, memory impairments and changes of systemic immune responses in rats. *J Neuroimmunol*. 2017;303:51-61. doi: 10.1016/j.jneuroim.2016.12.007
20. Memudu AE, Adewumi AE. Alpha lipoic acid ameliorates scopolamine induced memory deficit and neurodegeneration in the Cerebello-hippocampal cortex. *Metab Brain Dis*. 2021;36(7):1729-45. doi: 10.1007/s11011-021-00720-9
21. Liang Y, Li S, Wen C, Zhang Y, Guo Q, Wang H, et al. Intrastratial injection of colchicine induces striatonigral degeneration in mice. *J Neurochem*. 2008;106(4):1815-27. doi: 10.1111/j.1471-4159.2008.05526.x
22. Kumar A, Dogra S. Neuroprotective effect of Carvedilol, an adrenergic antagonist against colchicine induced cognitive impairment and oxidative damage in rat. *Pharmacol Biochem Behav*. 2009;92(1):25-31. doi: 10.1016/j.pbb.2008.10.005
23. Moro MA, De Alba J, Leza JC, Lorenzo P, Fernández AP, Bentura ML, et al. Neuronal expression of inducible nitric oxide synthase after oxygen and glucose deprivation in rat forebrain slices. *Eur J Neurosci*. 1998;10(2):445-56. doi: 10.1046/j.1460-9568.1998.00028.x
24. El Azab EF, Abdulmalek S. Amelioration of age-related multiple neuronal impairments and inflammation in high-fat diet-fed rats: The prospective multitargets of Geraniol. *Oxid Med Cell Longev*. 2022;2022:4812993. doi: 10.1155/2022/4812993
25. Pourbagher-Shahri AM, Farkhondeh T, Talebi M, Kopustinskiene DM, Samarghandian S, Bernatoniene J. An overview of no signaling pathways in aging. *Molecules*. 2021;26(15):4533. doi: 10.3390/molecules26154533
26. Doherty GH. Nitric oxide in neurodegeneration: potential benefits of non-steroidal anti-inflammatories. *Neurosci Bull*. 2011;27(6):366-82. doi: 10.1007/s12264-011-1530-6
27. Chen M-H, Wang T-J, Chen L-J, Jiang M-Y, Wang Y-J, Tseng G-F, et al. The effects of astaxanthin treatment on a rat model of alzheimer's disease. *Brain Res Bull*. 2021;172:151-63. doi: 10.1016/j.brainresbull.2021.04.020
28. Bortolanza M, Cavalcanti-Kiwiatkoski R, Padovan-Neto FE, da-Silva CA, Mitkovski M, Raisman-Vozari R, et al. Glial activation is associated with L-DOPA induced dyskinesia and blocked by a nitric oxide synthase inhibitor in a rat model of Parkinson's disease. *Neurobiol Dis*. 2015;73:377-87. doi: 10.1016/j.nbd.2014.10.017

The combined effects of ursodesoxycholic acid and quercetin on liver health and cardiac function in patients with non-alcoholic fatty liver disease and atrial fibrillation

O. B. Teslenko¹, S. V. Fedorov¹, M. V. Bielinskyi¹, A. S. Herashchenko¹, I. V. Stoika¹

Ivano-Frankivsk National Medical University, Ukraine

A – research concept and design; B – collection and/or assembly of data; C – data analysis and interpretation; D – writing the article; E – critical revision of the article; F – final approval of the article

Keywords:

non-alcoholic fatty liver disease, atrial fibrillation, quercetin, ursodesoxycholic acid, myocardium.

Pathologia.

2024;21(2):100-105

*E-mail:

mbelinskyi@ifnmu.edu.ua

Non-alcoholic fatty liver disease (NAFLD) or due modern nomenclature – metabolic dysfunction-associated steatotic liver disease (MASLD) and atrial fibrillation are interconnected health problems that require reassessment of treatment strategies to address their common underlying causes. Lifestyle changes and pharmacotherapy are used to manage NAFLD, while treatment for atrial fibrillation focuses on anticoagulation and rhythm control.

Aim. To evaluate the efficacy of combining ursodesoxycholic acid and quercetin with standard treatment to improve liver health and heart function in patients with non-alcoholic fatty liver disease and atrial fibrillation.

Material and methods. A prospective, randomized controlled trial was conducted on patients with NAFLD and atrial fibrillation at two hospitals from January 2020 to December 2023. The study involved 127 patients who were divided into three groups: standard treatment, standard treatment + ursodesoxycholic acid (UDCA), and standard treatment + UDCA + quercetin.

Results. The average age and sex distribution were similar among the three groups, suggesting that the randomization process successfully balanced the demographic characteristics. Paroxysmal atrial fibrillation was the most common form in all groups, followed by persistent atrial fibrillation and permanent atrial fibrillation, with no statistically significant differences between the groups. The body mass index was comparable across all three groups as well. The results showed a decrease in liver stiffness in all groups, with groups 2 and 3 showing the most significant improvements. Fibrosis stages also shifted after treatment, with group 3 showing a marked reduction in progressive fibrosis. Groups 2 and 3 also showed significant reductions in steatosis levels, with an increase in the proportion of patients without steatosis. Left atrial diameter decreased in all groups, with group 3 showing the most significant reduction. Left ventricular ejection fraction improved in all groups, with the most significant increase in group 3. Group 3 also showed improvements in diastolic filling and left ventricular filling pressure. Overall, the combined treatment regimen in group 3 appeared to have the most favourable effects on liver and cardiac health.

Conclusions. The addition of UDCA and quercetin to standard treatment regimens for NAFLD and atrial fibrillation shows promising improvements in liver health and cardiac function.

Ключові слова:

неалкогольна жирова хвороба печінки, фібриляція передсердь, кверцетин, урсодезоксихолева кислота, міокард.

Патологія. 2024.

T. 21, № 2(61).
С. 100-105

Комбінований вплив урсодезоксихолевої кислоти та кверцетину на структуру печінки та серцеву функцію в пацієнтів із неалкогольною жировою хворобою печінки та фібриляцією передсердь

О. Б. Тесленко, С. В. Федоров, М. В. Белінський, А. С. Герашченко, І. В. Стойка

Неалкогольна жирова хвороба печінки (НАЖХП) та фібриляція передсердь – взаємопов'язані проблеми, що потребують специфічних стратегій лікування для усунення спільних патогенетичних ланок. В основі лікування НАЖХП – зміна способу життя та корекція маси тіла, а менеджмент фібриляції передсердь фокусується передусім на антикоагуляції та контролі ритму.

Мета роботи – оцінити ефективність поєднання урсодезоксихолевої кислоти та кверцетину зі стандартною терапією для покращення стану печінки та серцевої функції в пацієнтів із НАЖХП і фібриляцією передсердь.

Матеріали і методи. Проспективне, рандомізоване контрольоване дослідження здійснили за участю пацієнтів із НАЖХП і фібриляцією передсердь у двох лікарнях з січня 2020 до грудня 2023 року. До дослідження залучили 127 пацієнтів, яких поділили на три групи залежно від терапії, яку вони одержали: стандартне лікування, стандартне лікування + урсодезоксихолева кислота (УДХК) та стандартне лікування + УДХК + кверцетин.

Результати. Розподіл за віком і статтю статистично однорідний у трьох групах обстежених. Це свідчить, що процес рандомізації успішно збалансував демографічні характеристики. Пароксизмальна форма фібриляції передсердь найпоширеніша в усіх групах, далі – персистуюча та постійна форми фібриляції передсердь, без статистично значущих відмінностей між групами. У результаті дослідження виявили зменшення фіброзу печінки в усіх групах, й у групах 2 і 3 визначено найістотніше вірогідне зменшення. Стадії фіброзу також змінилися після лікування; у групі 3 встановлено вірогідне зменшення прогресивної форми фіброзу. У групах 2 і 3 визначили істотне зниження рівня стеатозу, а також збільшилася частка пацієнтів без стеатозу. Діаметр лівого передсердя зменшився в усіх групах, у групі 3 зафіксовано найбільш значуще зменшення. Фракція викиду лівого шлуночка покращилася в усіх групах, найістотніше збільшення – у групі 3. У цій групі зафіксовано покращення діастолічного наповнення та тиску наповнення лівого шлуночка. Загалом комбінована схема лікування в групі 3 мала найсприятливіший вплив на структурно-функціональні параметри печінки та серця.

Висновки. Додавання УДХК і кверцетину до стандартних схем лікування НАЖХП і фібриляції передсердь сприяє покращенню структурно-функціональних параметрів печінки та серця.

Non-alcoholic fatty liver disease (NAFLD) or due modern nomenclature – metabolic dysfunction-associated steatotic liver disease (MASLD) is a significant global health concern and the leading cause of chronic liver disease in the 21st century [1]. It is characterized by the accumulation of fat in liver cells in individuals who consume little to no alcohol. The prevalence of NAFLD is estimated to affect approximately 32.4 % of the global population, indicating a silent epidemic [2]. The disease spectrum associated with NAFLD ranges from simple steatosis, which is largely benign, to non-alcoholic steatohepatitis (NASH), a more aggressive form that may progress to cirrhosis, liver failure, or hepatocellular carcinoma. The pathogenesis of NAFLD is intricately linked to insulin resistance, which is a hallmark of metabolic syndrome. These associations underscore the systemic nature of NAFLD, emphasizing its position at the intersection of metabolic dysregulation [3].

In addition to the rising prevalence of NAFLD, atrial fibrillation, the most prevalent sustained cardiac arrhythmia, presents significant public health challenges [4]. Affecting millions globally, atrial fibrillation is a major risk factor for stroke, heart failure, and systemic embolism, contributing significantly to morbidity, mortality, and healthcare costs. The pathophysiological basis of atrial fibrillation involves structural and electrical changes in the atria, which are triggered by conditions such as hypertension, coronary artery disease, and valvular heart disease [5]. Moreover, recent research has uncovered a new association between NAFLD and atrial fibrillation, suggesting that the metabolic and inflammatory environment of NAFLD may heighten the risk of developing atrial arrhythmias. The evidence suggests a complex relationship between metabolic liver disease and cardiac arrhythmia [6]. Therefore, it may be necessary to reevaluate treatment strategies that address these interconnected pathologies.

The current management of NAFLD focuses on lifestyle interventions aimed at weight reduction and metabolic control, with pharmacotherapy primarily reserved for those with NASH or fibrosis [7]. Ursodesoxycholic acid (UDCA), although not specifically approved for NAFLD, has been investigated for its hepatoprotective effects, offering potential benefits in normalising liver enzymes and histological improvement [8]. In the realm of atrial fibrillation, treatment strategies prioritise rate and rhythm control, alongside anticoagulation to prevent thromboembolic events [9]. Therefore, it is crucial to explore potential treatment options that consider the connection between NAFLD and atrial fibrillation. However, it is important to note that these conventional approaches often treat NAFLD and atrial fibrillation in isolation, overlooking their shared pathophysiological roots.

Aim

To evaluate the efficacy of combining ursodesoxycholic acid and quercetin with standard treatment to improve liver health and heart function in patients with non-alcoholic fatty liver disease and atrial fibrillation.

Material and methods

A prospective, randomized controlled trial was conducted at the therapeutic departments of Ivano-Frankivsk Central Clinical Hospital and Ivano-Frankivsk City Clinical Hospital No. 1 from January 2020 to December 2023. The study included patients aged 18–75 years who were diagnosed with non-alcoholic fatty liver disease confirmed by ultrasound elastography and had a history of atrial fibrillation confirmed by 12-lead ECG. The diagnosis of NAFLD was established in accordance with state protocol for management of NASH [10] and atrial fibrillation in accordance with ESC guidelines for the diagnosis and management of atrial fibrillation developed in collaboration with the European Association for Cardio-Thoracic Surgery (EACTS) [11] and state protocol for management of atrial fibrillation [12]. The study's exclusion criteria included patients with alcohol consumption, other chronic liver diseases (such as viral hepatitis and autoimmune liver diseases), significant cardiac conditions (such as heart valve disease), and patients on anticoagulant therapy that could not be standardized.

The study included 127 patients who were divided into three groups. Group 1 (standard treatment) consisted of 42 patients, Group 2 (standard treatment + UDCA) consisted of 44 patients, and Group 3 (standard treatment + UDCA + Quercetin) consisted of 41 patients.

The study protocol was reviewed and approved by the Ethics Commission of Ivano-Frankivsk National Medical University, taking into account ethical considerations. Additionally, all participants provided written informed consent before enrollment. The study was conducted in accordance with the Declaration of Helsinki and local regulatory requirements.

Standard treatment for NAFLD consisted of dietary and lifestyle recommendations, with an emphasis on weight loss and physical activity. The management of atrial fibrillation followed current guidelines, which involved the use of rate or rhythm control medications as clinically indicated. The dosages of UDCA and quercetin were determined based on existing literature and preliminary safety assessments. UDCA was administered orally at a dose of 10 mg/kg/day, while quercetin was provided as a dietary supplement at a dose of 40 mg three times a day, both for a duration of 3 months.

The primary outcomes measured were changes in liver stiffness and fat content, as determined by ultrasound elastography and Controlled Attenuation Parameter scoring, respectively. The study also investigated changes in echocardiographic parameters, specifically ejection fraction and diastolic function, to assess cardiac function improvement. Ultrasound investigations were conducted using a Toshiba Aplio 500 ultrasound machine at a clinical base of Ivano-Frankivsk National Medical University.

Data were analyzed using IBM SPSS 26.0 (License Code QA2WSWS3QTR5TG6Y7TG6RF59JUY7H). Continuous variables were expressed as median (interquartile range), and categorical variables as numbers and percentages. Differences between groups were evaluated using Mann-Whitney test for continuous variables and

Table 1. Baseline characteristics of studied patients

Parameter, units of measurement		Group 1, n = 42	Group 2, n = 44	Group 3, n = 41	p value
Age, years		51.00 (44.25; 56.75)	52.50 (49.00; 57.00)	50.00 (46.00; 54.00)	0.214
Sex	Male	15 (35.70 %)	17 (38.60 %)	15 (36.60 %)	0.959
	Female	27 (64.30 %)	27 (61.40 %)	26 (63.40 %)	
Atrial fibrillation form	Paroxysmal	26 (61.90 %)	24 (54.50 %)	27 (65.90 %)	0.871
	Persistent	9 (21.40 %)	12 (27.30 %)	8 (19.50 %)	
	Permanent	7 (16.70 %)	8 (18.20 %)	6 (14.60 %)	
Body mass index, kg/m ²		32.61 (29.98; 36.51)	32.23 (29.75; 35.39)	33.24 (30.09; 35.79)	0.797

Table 2. Changes in intensity of fibrosis and steatosis

Parameter, units of measurement		Group 1, n = 42	Group 2, n = 44	Group 3, n = 41	
Intensity of fibrosis, kPa	Pre treatment	9.83 (8.23; 10.62)	9.02 (8.24; 10.13)	7.98 (7.00; 9.98)	
	Post treatment	8.73 (7.17; 9.71)	8.15 (6.95; 9.70)	7.54 (6.60; 8.36)**	
	Δ%, p	-7.03 %, p = 0.097	-9.55 %, p = 0.020	-11.88 %, p = 0.018	
Intensity of steatosis, dB/m	Pre treatment	278.06 (261.85; 301.44)	281.48 (265.74; 295.64)	280.97 (258.98; 292.27)	
	Post treatment	280.41 (261.97; 296.81)	245.34 (222.21; 269.44)*	255.87 (219.93; 274.45)*	
	Δ%, p	-0.98 %, p = 0.698	-13.33 %, p < 0.001	-9.89 %, p < 0.001	

*: p value <0.05 with group 1; #: p value <0.05 between group 2 and 3.

Table 3. Changes in stage of fibrosis and steatosis

Variable name		Group 1, n = 42	Group 2, n = 44	Group 3, n = 41	p value
Stage of fibrosis pre treatment	F1	5 (11.90 %)	3 (6.80 %)	10 (24.40 %)	0.167
	F2	21 (50.00 %)	25 (56.80 %)	21 (51.20 %)	
	F3	16 (38.10 %)	16 (36.40 %)	10 (24.40 %)	
Stage of fibrosis post treatment	F1	9 (21.40 %)	13 (29.50 %)	14 (34.10 %)	0.022
	F2	23 (54.80 %)	22 (50.00 %)	27 (65.90 %)	
	F3	10 (23.80 %)	9 (20.50 %)	0 (0.00 %)	
Stage of steatosis pre treatment	S0	3 (7.10 %)	3 (6.80 %)	3 (7.30 %)	0.392
	S1	7 (16.70 %)	2 (4.50 %)	8 (19.50 %)	
	S2	16 (38.10 %)	25 (56.80 %)	17 (41.50 %)	
	S3	16 (38.10 %)	14 (31.80 %)	13 (31.70 %)	
Stage of steatosis post treatment	S0	5 (11.90 %)	20 (45.50 %)	16 (39.00 %)	0.002
	S1	4 (9.50 %)	7 (15.90 %)	8 (19.50 %)	
	S2	17 (40.50 %)	12 (27.30 %)	12 (29.30 %)	
	S3	16 (38.10 %)	5 (11.40 %)	5 (12.20 %)	

the Chi-square test for categorical variables. A p-value of <0.05 was considered statistically significant.

Results

In *Table 1* the baseline characteristics of studied patients are summarized.

The median age of the three groups was closely matched. Group 1 had a median age of 51 years (44.25; 56.75), Group 2 had a median age of 52.5 years (49.00; 57.00), and Group 3 had a median age of 50 years (46.00; 54.00). The age distribution between the groups was not significantly different ($p = 0.214$). Similarly, the sex distribution was also similar across the groups. In Group 1, 35.7 % were males and 64.3 % were females. In Group 2, 38.6 % were males and 61.4 % were females. In Group 3, 36.6 % were males and 63.4 % were females. There was no significant difference in sex composition between the groups ($p = 0.959$).

Paroxysmal atrial fibrillation was the most common form across all groups, observed in 61.9 % of Group 1, 54.5 % of Group 2, and 65.9 % of Group 3. Persistent

atrial fibrillation was reported in 21.4 % of Group 1, 27.3 % of Group 2, and 19.5 % of Group 3. Permanent atrial fibrillation was the least common, found in 16.7 % of Group 1, 18.2 % of Group 2, and 14.6 % of Group 3. These differences were not statistically significant ($p = 0.871$). The Body mass index (BMI) was comparable across in all three groups, with Group 1 having a median BMI of 32.61 (29.98; 36.51) kg/m², Group 2 with 32.23 (29.75; 35.39) kg/m², and Group 3 with 33.24 (30.09; 35.79) kg/m². The statistical analysis revealed no significant difference in BMI among the groups ($p = 0.797$).

The study's randomization process successfully balanced the demographic and baseline characteristics of patients across the three treatment groups. This indicates that any differences in treatment outcomes are likely due to the interventions themselves rather than baseline disparities. The age, sex distribution, type of atrial fibrillation, and BMI were comparable across all groups.

The dynamic of liver ultrasound parameters is presented in *Tables 2* and *3*.

At the outset of the study, the median liver stiffness values measured in kilopascals (kPa) were comparable

Table 4. Changes in echocardiographic parameters

Parameter, units of measurement		Group 1, n = 42	Group 2, n = 44	Group 3, n = 41
Left atrial diameter, cm	Pre treatment	4.16 (3.77; 4.54)	4.28 (3.86; 4.43)	4.19 (3.85; 4.48)
	Post treatment	4.04 (3.69; 4.33)	4.01 (3.67; 4.34)	3.89 (3.34; 4.23)
	Δ%, p	-2.18 %, p = 0.474	-5.61 %, p = 0.055	-6.77 %, p = 0.011
Left atrial volume, mL	Pre treatment	54.58 (44.18; 65.68)	50.18 (41.08; 66.79)	50.48 (41.34; 65.49)
	Post treatment	55.67 (42.10; 65.77)	55.12 (34.66; 67.77)	49.53 (33.15; 64.26)
	Δ%, p	-0.44 %, p = 0.957	-1.80 %, p = 0.790	-6.22 %, p = 0.415
Left atrial volume index, mL/ms	Pre treatment	28.82 (24.32; 38.42)	29.63 (21.42; 37.31)	28.04 (23.62; 35.62)
	Post treatment	34.17 (25.00; 40.81)	31.57 (24.72; 37.71)	28.06 (20.55; 35.26)
	Δ%, p	6.99 %, p = 0.304	3.73 %, p = 0.595	-3.78 %, p = 0.660
Left ventricular ejection fraction, %	Pre treatment	56.00 (49.88; 59.35)	55.39 (52.35; 61.62)	56.27 (53.46; 60.81)
	Post treatment	57.75 (53.48; 60.79)	57.20 (53.09; 60.84)	60.92 (56.70; 64.67)**
	Δ%, p	4.30 %, p = 0.073	2.55 %, p = 0.280	7.74 %, p = 0.001
E/A ratio	Pre treatment	1.13 (0.85; 1.36)	1.00 (0.81; 1.27)	1.06 (0.93; 1.27)
	Post treatment	1.04 (0.91; 1.17)	1.17 (0.93; 1.49)*	1.39 (1.12; 1.66)
	Δ%, p	-12.22 %, p = 0.040	13.52 %, p = 0.069	32.04 %, p < 0.001
Isovolumic relaxation time, ms	Pre treatment	66.59 (53.78; 77.16)	66.16 (56.08; 79.07)	68.34 (58.10; 77.35)
	Post treatment	68.31 (58.91; 76.79)	79.45 (60.69; 89.16)*	70.31 (61.56; 78.19)
	Δ%, p	0.37 %, p = 0.950	14.01 %, p = 0.005	1.70 %, p = 0.760
E deceleration time, ms	Pre treatment	177.19 (145.75; 198.21)	182.30 (153.82; 204.30)	172.91 (150.40; 198.14)
	Post treatment	177.24 (140.00; 205.20)	150.59 (130.65; 178.64)*	153.43 (119.39; 182.56)*
	Δ%, p	0.49 %, p = 0.924	-12.81 %, p = 0.005	-12.99 %, p = 0.015
E/e' ratio	Pre treatment	7.24 (6.36; 8.94)	8.68 (6.88; 9.85)	8.16 (6.22; 9.83)
	Post treatment	8.12 (6.46; 10.51)	8.30 (6.61; 10.72)	6.47 (4.64; 8.26)**
	Δ%, p	9.59 %, p = 0.226	1.46 %, p = 0.835	-17.59 %, p = 0.034

*: p value <0.05 with group 1; #: p value <0.05 between group 2 and 3.

across all groups: 9.83 (8.23; 10.62) kPa for Group 1, 9.02 (8.24; 10.13) kPa for Group 2, and 7.98 (7.00; 9.98) kPa for Group 3. Subsequent measurements after treatment revealed a decrease in liver stiffness in all groups, with Group 1 at 8.73 (7.17; 9.71) kPa, Group 2 at 8.15 (6.95; 9.70) kPa, and Group 3 at 7.54 (6.60; 8.36) kPa. The results show a decrease in liver stiffness of -7.03 % for Group 1 (p = 0.097), -9.55 % for Group 2 (p = 0.020), and -11.88 % for Group 3 (p = 0.018). It is worth noting that Groups 2 and 3 experienced a statistically significant reduction, with Group 3 showing the most significant improvement. Before treatment, the distribution of fibrosis stages was relatively balanced across the groups, with similar percentages of patients in stages F1, F2, and F3. Following treatment, a significant shift in fibrosis stages was observed. It is noteworthy that Group 3 exhibited a marked reduction in advanced fibrosis, with no patients remaining in the F3 stage after treatment (p = 0.022).

Baseline levels of steatosis, measured in decibels per meter (dB/m), were similar across all groups. After the intervention, significant reductions in steatosis levels were observed in Groups 2 and 3. Specifically, Group 2 experienced a decrease from 281.48 dB/m to 245.34 dB/m, representing a -13.33 % reduction (p < 0.001). Similarly, Group 3 experienced a decrease from 280.97 dB/m to 255.87 dB/m, representing a -9.89 % reduction (p < 0.001). In contrast, Group 1 showed a non-significant change (-0.98 %, p = 0.698). The study found a significant increase in the proportion of patients classified as S0 (no steatosis) after treatment in Groups 2 and 3 (p = 0.002), with 45.5 % and 39.0 % of patients in the S0 stage, respectively, compared to 11.9 % in Group 1.

Changes in echocardiographic parameters are summarized in *Table 4*.

Initially, the left atrial diameter measurements were similar across all three groups. After treatment, a reduction in left atrial diameter was observed in all groups. Group 3 exhibited the most significant decrease (-6.77 %, p = 0.011), suggesting a potential improvement in atrial remodeling. In contrast, the changes in Groups 1 and 2 were less pronounced and did not reach statistical significance. Although Group 3 showed a slight decrease (-6.22 %, p = 0.415), it was not statistically significant. There were no significant changes observed in left atrial volume across the groups after treatment. Similarly, the left atrial volume index did not show significant improvements across the groups.

However, the left ventricular ejection fraction, an important measure of cardiac function, improved in all groups, with the most significant increase observed in Group 3 (7.74 %, p = 0.001). The results indicate that the combined treatment regimen in Group 3 may have resulted in improved cardiac efficiency. These findings demonstrate the potential benefits of the combined treatment regimen in Group 3.

Specifically, Group 3 showed a significant increase in the E/A ratio (32.04 %, p < 0.001), which suggests improved diastolic filling and potentially better overall cardiac function. In contrast, Group 1 experienced a decrease in the E/A ratio, while Group 2 showed a non-significant increase. Isovolumic relaxation time, which reflects the time taken for the ventricles to relax, increased significantly only in Group 2 (14.01 %, p = 0.005). The E deceleration time, which measures the rate of decline in early diastolic filling velocity, showed a significant decrease in Groups 2 and 3, suggesting an improvement in early diastolic filling and potentially reduced left atrial pressure. The E/e' ratio, which is commonly used to estimate left ventricular

filling pressure, showed a significant decrease in Group 3 (-17.59 %, $p = 0.034$). This suggests a possible reduction in left ventricular diastolic pressure and an improvement in cardiac function. However, no significant changes were observed in Groups 1 and 2.

Discussion

The analysis indicates that the addition of UDCA and quercetin to standard treatment regimens can significantly reduce liver stiffness and improve steatosis levels. The group treated with both UDCA and quercetin showed the most significant changes. These findings are consistent with recent research that highlights the hepatoprotective effects of UDCA and the anti-inflammatory and antioxidant properties of quercetin [13,14]. For instance, the study conducted by [15] demonstrated that UDCA has the ability to modulate bile acid composition and reduce liver inflammation. Additionally, P. Cao et al. found that quercetin can attenuate oxidative stress and improve liver histology in a NAFLD model [16].

The combined treatment also exhibited promising effects on cardiac parameters, such as left atrial diameter, left ventricular ejection fraction, and diastolic function indicators. The improvement in left ventricular ejection fraction in the combined treatment group suggests enhanced cardiac efficiency, which may be attributed to the systemic benefits of quercetin. This is consistent with L. Wang et al.'s findings, which reported improved cardiac output and reduced myocardial fibrosis with quercetin supplementation in a heart failure model [17].

The observed improvement in the E/A ratio and reduction in E/e' ratio may indicate better diastolic function and lower left ventricular filling pressures. This finding is consistent with K. Moonikh et al., who also noted similar improvements in diastolic function with antioxidant therapy in patients with metabolic syndrome and subclinical heart disease [18]. These results suggest that antioxidant therapy may be a promising approach for improving diastolic function in patients with metabolic syndrome and subclinical heart disease.

In comparison to the existing literature, our study takes a unique approach by addressing both NAFLD and atrial fibrillation through a combined pharmacological approach. While previous studies have separately investigated the effects of UDCA and quercetin on liver and heart health [19,20], our research highlights the potential synergistic effects of these agents when used together.

Our study's findings suggest that integrating UDCA and quercetin with Standard treatments may provide a more comprehensive approach to managing patients with NAFLD and atrial fibrillation, addressing both hepatic and cardiac aspects of these conditions. Future research will focus on long-term outcomes, potential side effects, and optimal dosing and administration strategies for these treatments.

Conclusions

1. The addition of ursodesoxycholic acid and quercetin to standard treatment regimens significantly improved liver health, as evidenced by reductions in liver fibrosis and

steatosis, in patients with non-alcoholic fatty liver disease and atrial fibrillation.

2. Significant enhancements in cardiac function were observed, particularly in left ventricular ejection fraction and diastolic function parameters, indicating potential cardioprotective effects of the combined pharmacological approach.

3. The findings suggest a synergistic effect of ursodesoxycholic acid and quercetin when used alongside standard treatments, highlighting the benefits of a comprehensive treatment strategy that addresses both hepatic and cardiac aspects of non-alcoholic fatty liver disease and atrial fibrillation.

4. These results underscore the potential of integrating ursodesoxycholic acid and quercetin into treatment protocols for patients with non-alcoholic fatty liver disease and atrial fibrillation, offering a novel approach to managing these interrelated conditions more effectively.

Prospects for further research. Future plans include closer examination of left atrial and left ventricular changes in patients with non-alcoholic fatty liver disease and atrial fibrillation and to develop new treatment strategies to alleviate the inflammatory damage.

Funding

This study is a fragment of the complex research work of Ivano-Frankivsk National Medical University "The structural and functional variations of inner organs at chronic non-communicable diseases: medicines' management resources", state registration No. 0121U108893 (2021–2025).

Conflicts of interest: authors have no conflict of interest to declare.
Конфлікт інтересів: відсутній.

Надійшла до редакції / Received: 23.02.2024

Після доопрацювання / Revised: 01.04.2024

Схвалено до друку / Accepted: 04.04.2024

Information about authors:

Teslenko O. B., MD, PhD student, Department of Therapy, Family and Emergency Medicine of Postgraduate Education, Ivano-Frankivsk National Medical University, Ukraine.

ORCID ID: [0000-0003-0424-2560](https://orcid.org/0000-0003-0424-2560)

Fedorov S. V., MD, PhD, DSc, Professor, Head of the Department of Therapy, Family and Emergency Medicine of Postgraduate Education, Ivano-Frankivsk National Medical University, Ukraine.

ORCID ID: [0000-0002-2202-4279](https://orcid.org/0000-0002-2202-4279)

Bielinskyi M. V., MD, PhD, Department of Internal Medicine No. 2 and Nursing, Ivano-Frankivsk National Medical University, Ukraine.

ORCID ID: [0000-0001-5013-3838](https://orcid.org/0000-0001-5013-3838)

Herashchenko A. S., MD, PhD student, Assistant of the Department of Therapy, Family and Emergency Medicine of Postgraduate Education, Ivano-Frankivsk National Medical University, Ukraine.

ORCID ID: [0000-0003-4090-7320](https://orcid.org/0000-0003-4090-7320)

Stoika I. V., MD, Department of Internal Medicine No. 1, Clinical Immunology and Allergology named after Yevgen Neyko, Ivano-Frankivsk National Medical University, Ukraine.

ORCID ID: [0000-0002-6221-9345](https://orcid.org/0000-0002-6221-9345)

Відомості про авторів:

Тесленко О. Б., аспірант каф. терапії, сімейної та екстреної медицини післядипломної освіти, Івано-Франківський національний медичний університет, Україна.

Федоров С. В., д-р мед. наук, професор, зав. каф. терапії, сімейної та екстреної медицини післядипломної освіти, Івано-Франківський національний медичний університет, Україна.
Белінський М. В., д-р філософії з медицини, каф. внутрішньої медицини № 2 та медсестринства, Івано-Франківський національний медичний університет, Україна.
Герашенко А. С., д-р філософії з медицини, асистент, каф. терапії, сімейної та екстреної медицини післядипломної освіти, Івано-Франківський національний медичний університет, Україна.
Стойка І. В., асистент каф. внутрішньої медицини № 1, клінічної імунології та алергології імені академіка Є. М. Нейка, Івано-Франківський національний медичний університет, Україна.

References

1. Le MH, Yeo YH, Li X, Li J, Zou B, Wu Y, et al. 2019 Global NAFLD Prevalence: A Systematic Review and Meta-analysis. *Clin Gastroenterol Hepatol.* 2022;20(12):2809-17.e28. doi: [10.1016/j.cgh.2021.12.002](https://doi.org/10.1016/j.cgh.2021.12.002)
2. Riazi K, Azhari H, Charette JH, Underwood FE, King JA, Afshar EE, et al. The prevalence and incidence of NAFLD worldwide: a systematic review and meta-analysis. *Lancet Gastroenterol Hepatol.* 2022;7(9):851-61. doi: [10.1016/S2468-1253\(22\)00165-0](https://doi.org/10.1016/S2468-1253(22)00165-0)
3. Pafili K, Roden M. Nonalcoholic fatty liver disease (NAFLD) from pathogenesis to treatment concepts in humans. *Mol Metab.* 2021;50:101122. doi: [10.1016/j.molmet.2020.101122](https://doi.org/10.1016/j.molmet.2020.101122)
4. Kornej J, Börschel CS, Benjamin EJ, Schnabel RB. Epidemiology of Atrial Fibrillation in the 21st Century: Novel Methods and New Insights. *Circ Res.* 2020;127(1):4-20. doi: [10.1161/CIRCRESAHA.120.316340](https://doi.org/10.1161/CIRCRESAHA.120.316340)
5. Heijman J, Linz D, Schotten U. Dynamics of Atrial Fibrillation Mechanisms and Comorbidities. *Annu Rev Physiol.* 2021;83:83-106. doi: [10.1146/annurev-physiol-031720-085307](https://doi.org/10.1146/annurev-physiol-031720-085307)
6. Nattel S, Heijman J, Zhou L, Dobrev D. Molecular Basis of Atrial Fibrillation Pathophysiology and Therapy: A Translational Perspective. *Circ Res.* 2020;127(1):51-72. doi: [10.1161/CIRCRESAHA.120.316363](https://doi.org/10.1161/CIRCRESAHA.120.316363)
7. Mantovani A, Dalbeni A. Treatments for NAFLD: State of Art. *Int J Mol Sci.* 2021;22(5):2350. doi: [10.3390/ijms22052350](https://doi.org/10.3390/ijms22052350)
8. Stan SI, Biciuşcă V, Clenciu D, Mitrea A, Boldeanu MV, Durand P, et al. The therapeutic mechanisms and beneficial effects of ursodeoxycholic acid in the treatment of nonalcoholic fatty liver disease: a systematic review. *Med Pharm Rep.* 2024;97(1):12-25. doi: [10.15386/mpr-2629](https://doi.org/10.15386/mpr-2629)
9. Romiti GF, Pastori D, Rivera-Caravaca JM, Ding WY, Gue YX, Menichelli D, et al. Adherence to the 'Atrial Fibrillation Better Care' Pathway in Patients with Atrial Fibrillation: Impact on Clinical Outcomes-A Systematic Review and Meta-Analysis of 285,000 Patients. *Thromb Haemost.* 2022;122(3):406-14. doi: [10.1055/a-1515-9630](https://doi.org/10.1055/a-1515-9630)
10. Ministry of Health of Ukraine. [Unified clinical protocol of primary, secondary (specialized), tertiary (highly specialized) medical care for non-alcoholic steatohepatitis]. Order dated Nov 6 2014 No. 826 [Internet]. 2014 [cited 2024 Apr 4]. Ukrainian. Available from: https://www.dec.gov.ua/wp-content/uploads/2019/11/2014_826_ykpm_d_nstpt.pdf
11. Hindricks G, Potpara T, Dagres N, Arbelo E, Bax JJ, Blomström-Lundqvist C, et al. 2020 ESC Guidelines for the diagnosis and management of atrial fibrillation developed in collaboration with the European Association for Cardio-Thoracic Surgery (EACTS): The Task Force for the diagnosis and management of atrial fibrillation of the European Society of Cardiology (ESC) Developed with the special contribution of the European Heart Rhythm Association (EHRA) of the ESC. *Eur Heart J.* 2021;42(5):373-498. doi: [10.1093/eurheartj/ehaa612](https://doi.org/10.1093/eurheartj/ehaa612)
12. Ministry of Health of Ukraine. [Unified clinical protocol of primary, secondary (specialized), tertiary (highly specialized) medical care for atrial fibrillation]. Order dated Jun 15 2016 No. 567 [Internet]. 2016 [cited 2024 Apr 4]. Ukrainian. Available from: https://www.dec.gov.ua/wp-content/uploads/2019/11/2016_597_ykpm_d_fibrpreds.pdf
13. Wu P, Zhao J, Guo Y, Yu Y, Wu X, Xiao H. Ursodeoxycholic acid alleviates nonalcoholic fatty liver disease by inhibiting apoptosis and improving autophagy via activating AMPK. *Biochem Biophys Res Commun.* 2020;529(3):834-8. doi: [10.1016/j.bbrc.2020.05.128](https://doi.org/10.1016/j.bbrc.2020.05.128)
14. Azeem M, Hanif M, Mahmood K, Ameer N, Chughtai FRS, Abid U. An insight into anticancer, antioxidant, antimicrobial, antidiabetic and anti-inflammatory effects of quercetin: a review. *Polym Bull (Berl).* 2023;80(1):241-62. doi: [10.1007/s00289-022-04091-8](https://doi.org/10.1007/s00289-022-04091-8)
15. John BV, Khakoo NS, Schwartz KB, Aitchenson G, Levy C, Dahman B, et al. Ursodeoxycholic Acid Response Is Associated With Reduced Mortality in Primary Biliary Cholangitis With Compensated Cirrhosis. *Am J Gastroenterol.* 2021;116(9):1913-23. doi: [10.14309/ajg.000000000001280](https://doi.org/10.14309/ajg.000000000001280)
16. Cao P, Wang Y, Zhang C, Sullivan MA, Chen W, Jing X, et al. Quercetin ameliorates nonalcoholic fatty liver disease (NAFLD) via the promotion of AMPK-mediated hepatic mitophagy. *J Nutr Biochem.* 2023;120:109414. doi: [10.1016/j.jnutbio.2023.109414](https://doi.org/10.1016/j.jnutbio.2023.109414)
17. Wang L, Tan A, An X, Xia Y, Xie Y. Quercetin Dihydrate inhibition of cardiac fibrosis induced by angiotensin II in vivo and in vitro. *Biomed Pharmacother.* 2020;127:110205. doi: [10.1016/j.biopha.2020.110205](https://doi.org/10.1016/j.biopha.2020.110205)
18. Moonikh KO, Kashef M, Mahmoudi K, Salehpour M. Effects of quercetin supplementation on oxidative stress, blood pressure, aerobic power, concentric pathologic hypertrophy and cardiac function in men with hypertension and coronary artery disease after percutaneous coronary intervention: a randomized, double-blind placebo-controlled trial. *Nutr Food Sci Res.* 2020;7(2):21-8. doi: [10.29252/nfsr.7.2.21](https://doi.org/10.29252/nfsr.7.2.21)
19. Sotiropoulou M, Katsaros I, Vailas M, Lidoriki I, Papatheodoridis GV, Kostomitsopoulos NG, et al. Nonalcoholic fatty liver disease: The role of quercetin and its therapeutic implications. *Saudi J Gastroenterol.* 2021;27(6):319-30. doi: [10.4103/sjg.sjg_249_21](https://doi.org/10.4103/sjg.sjg_249_21)
20. Raunsai MM, Elfahmi E, Chahyadi A, Suhandono S, Kristianti T, Al Muqarrabun LM. Ursodeoxycholic acid: a systematic review on the chemical and biochemical properties, biosynthesis, sources and pharmacological activities. *Current Research in Biosciences and Biotechnology.* 2021;3(1):178-85. doi: [10.5614/crb.2021.3.1.UJZVBNAO](https://doi.org/10.5614/crb.2021.3.1.UJZVBNAO)

Діагностична точність ендоскопічного оптичного оцінювання та щипцевої біопсії порівняно з патогістологічними знахідками пухлин товстої кишки, що поширюються латерально

В. С. Ткачов^{1D A-F}, А. В. Клименко^{1D E,F}, О. М. Кіосов^{1D *B,C}

Запорізький державний медико-фармацевтичний університет, Україна

A – концепція та дизайн дослідження; B – збір даних; C – аналіз та інтерпретація даних; D – написання статті; E – редагування статті; F – остаточне затвердження статті

Ключові слова:
колоноскопія,
оптична біопсія,
пухлина, що
поширюється
латерально,
прицільна біопсія,
колоректальні
неоплазії.

Патологія. 2024.
Т. 21, № 2(61).
С. 106-112

*E-mail:
kiosow015@gmail.com

Дотримуючись принципів ендоскопії з покращеним зображенням і користуючись стандартизованими ендоскопічними класифікаціями, можна з високою точністю передбачити морфологічний діагноз колоректальних новоутворень. Великий розмір і нерівна поверхня утворення суттєво ускладнюють ретельний огляд, а рутинну біопсію все ще широко застосовують на практиці, незважаючи на її недоліки. Це зумовлює необхідність порівняння результатів оптичної та щипцевої біопсії, а також визначення доцільності виконання останньої для різних типів новоутворень товстої кишки, що поширюються латерально (LST).

Мета роботи – порівняти ендоскопічно визначений ямковий патерн і судинний рисунок із патогістологічними знахідками у LST, визначити діагностичну точність методик оптичного оцінювання та щипцевої біопсії. Оцінити зв'язок між розміром, морфологічним типом утворень і наявністю злоякісних змін.

Матеріали і методи. Під час дослідження вивчили 80 LST ≥ 20 мм. Для оптичного оцінювання і стратифікації здійснили експертну ендоскопію з покращеним зображенням із NBI, використали класифікації Paris, Kudo, JNET, Hiroshima. Прицільну щипцеву біопсію виконали з ділянок із найбільш прогресивними змінами. Результати оптичної біопсії та патогістологічного дослідження щипцевої біопсії порівнювали з даними патогістологічного дослідження видалених LST. Статистичні обрахунки виконали в програмі Statistica 13.

Результати. До групи 1 залучили 30 пацієнтів із негранулярним типом, до групи 2 – 50 хворих із гранулярним типом LST. Медіана діаметра становила 20 мм (IQR, 20; 25) і 40 мм (IQR, 25; 50); локуси аденокарциноми виявлено у 10 % і 32 % випадків у першій і другій групі відповідно. Визначили кореляційні зв'язки між локалізацією і підтипом LST; між наявністю злоякісних змін, розміром і морфологічним типом утворень. Зіставні показники чутливості (80,0 % / 81,8 % у першій і 76,7 % / 80,0 % у другій групі), діагностичної точності (93,3 % для обох методів у першій і 84,0 % / 86,0 % у другій групі), а також прогностичної значущості визначили для оптичного оцінювання та щипцевої біопсії відповідно. Специфічність ідентична, становила 100 % у першій і 95 % у другій групі. У всіх випадках $p < 0,01$.

Висновки. LST-G змішаного типу частіше утворюються у прямій кишці, а пласкі припідняті LST-NG – у попереково-ободовій кишці. Наявність аденокарциноми корелює з морфологічним типом тубуло-вільозної аденоми та великим розміром утворення, а великі LST є частіше тубуло-вільозними аденомами. Оптична та щипцева біопсія має вищу точність для негранулярного типу LST порівняно з гранулярним. Щипцева біопсія не має переваг перед оптичною і не рекомендована для рутинного виконання.

Keywords:
colonoscopy,
optical biopsy,
laterally spreading
tumor, target
biopsy, colorectal
neoplasms.

Pathologia.
2024;21(2):106-112

Diagnostic accuracy of endoscopic optical evaluation and forceps biopsy in comparison with pathohistological findings of colorectal laterally spreading tumors

V. S. Tkachov, A. V. Klymenko, O. M. Kiosov

Following the principles of image-enhanced endoscopy and using standardized endoscopic classifications, it is possible to predict the morphological diagnosis of colorectal neoplasms with high accuracy. The large size and uneven surface of lesion significantly complicates a thorough examination, and routine biopsy is still widely practiced, despite its drawbacks. This makes it necessary to compare the results of optical and forceps biopsy and determine the expediency of performing the latter for different types of colorectal laterally spreading tumors (LST).

Aim. To compare the pit and vascular pattern, determined endoscopically, with histopathological findings in LST, with the calculation of the diagnostic accuracy of optical evaluation and forceps biopsy. To ascertain the relationship between lesion size, morphological type, and the presence of malignant changes.

Materials and methods. 80 LST ≥ 20 mm were included in the study. Expert image-enhanced endoscopy with NBI and utilizing Paris, Kudo, JNET and Hiroshima classifications was employed for optical evaluation and stratification of lesions. Target forceps biopsy was obtained from areas showing the most progressive changes. The data from optical biopsy and the pathohistology of forceps biopsy specimens were compared with the results of the pathohistological findings of removed LST. Statistics were calculated in the Statistica 13.

Results. Group 1 comprised 30 patients with non-granular type LST, while group 2 consisted of 50 patients with granular type LST. The median diameter was 20 mm (IQR, 20; 25) and 40 mm (IQR, 25; 50), adenocarcinoma loci were found in 10 % and 32 % in the first and second groups, respectively. Correlations between lesion localization and LST subtype were assessed,

as well as between the presence of malignant changes and the size and morphological type of the lesions. Comparative indicators of sensitivity (80.0 % / 81.8 % in the first and 76.7 % / 80.0 % in the second group), diagnostic accuracy (93.3 % for both methods in the first and 84.0 % / 86.0 % in the second group), and also predictive values were revealed for optical evaluation / forceps biopsy, respectively. The specificity was identical and amounted to 100 % in the first and 95 % in the second group. In all cases, $p < 0.01$.

Conclusions. Mixed type LST-G lesions occur more often in the rectum, whereas flat elevated LST-NG lesions – in the transverse colon. The presence of adenocarcinoma correlates with the morphological type of tubulovillous adenoma and the larger size of the tumor; larger LSTs are more frequently tubulovillous adenomas. Optical and forceps biopsies demonstrate higher accuracy for non-granular types of LST compared to granular types. Forceps biopsy does not confer any advantages over optical biopsy and is not recommended for routine use.

Новоутворення товстої кишки, що поширюються латерально (laterally spreading tumors, LST), мають нижчий потенціал до інвазії в підслизовий шар порівняно з поліпоподібними утвореннями; визначена тенденція до їх поширення по поверхні стінки товстої кишки. У разі збільшення їхнього розміру підвищується ризик диспластичних змін і малігнізації, який також залежить від локалізації та макроскопічно-морфологічного типу LST [1].

Враховуючи, що доброякісні новоутворення товстої кишки здебільшого безсимптомні, а комп'ютерна томографія та ультразвукове дослідження мають низьку чутливість щодо діагностики LST, оскільки вони не мають тканинного компонента, який пролабує у просвіт кишки, то основним діагностичним методом є скринінгова колоноскопія. Відеокколоноскопія характеризується високою роздільною здатністю зображення; робоче скринінгове оптичне збільшення зображення – у 30–150 разів, у разі використання ендоскопів – у 520–1400 разів, що стає ще більшим завдяки застосуванню препроцесингу та якісних моніторів [2,3,4,5]. Це робить можливим огляд ямкового рисунку, що утворюється отворами окремих кишкових крипт, судинного рисунку капілярів та їх патологічних змін.

Ендоскопія з покращеним зображенням (image-enhanced endoscopy, IEE) – комплекс методів, що передбачає використання вітальних барвників для хромоскопії, віртуальної хромоскопії та різних оптичних, електронних технологій, спрямованих на поліпшення візуалізації ямкового патерну, мікрovasкулярної структури та отримання висококонтрастних ендоскопічних зображень [6]. IEE рекомендована до рутинного застосування Європейським, Американським, Азіатським та іншими ендоскопічними товариствами у відповідних гайдлайнах [6,7,8].

Зображення, отримане за допомогою IEE, іноді називають оптичною біопсією (optical biopsy) [7]. Використовуючи стандартизовані ендоскопічні класифікації, можна за оцінкою IEE з високою точністю передбачити патоморфологічний діагноз колоректальних новоутворень. Нині ретельному огляду з оптичною біопсією надають перевагу щодо щипцевої біопсії, якщо немає припущення про виникнення інвазивного раку [8,9,10,11]. Втім, виконання щипцевої біопсії все ще дуже поширене, незважаючи на її недоліки.

Відомо, що ендоскопічне оцінювання не завжди корелює з патогістологічними знахідками. Хоча з розвитком ендоскопічної апаратури чутливість оптичного методу істотно зростає, остаточний діагноз може відрізнитися від попереднього. Це може бути

пов'язано з неправильною інтерпретацією зображення ендоскопістом, відсутністю або неможливістю ретельного огляду всіх частин утворення. Якщо площа утворення велика, його оцінювання потребує більше часу, підвищується імовірність того, що буде пропущений осередок із більш прогресивними змінами [12].

Порівняння даних оптичної біопсії та щипцевої біопсії з мікрофотографіями патогістологічних зрізів доцільне для аналізу випадків розбіжностей діагнозу у пацієнтів із пухлинами товстої кишки, що поширюються латерально.

Мета роботи

Порівняти ендоскопічно визначений ямковий патерн і судинний рисунок із патогістологічними знахідками у LST, визначити діагностичну точність методик оптичного оцінювання та щипцевої біопсії. Оцінити зв'язок між розміром, морфологічним типом утворень і наявністю злроякісних змін.

Матеріали і методи дослідження

До дослідження залучили 80 пацієнтів із LST розміром понад 20 мм. Дані одержали ретроспективно за період 2015–2021 роки і проспективно за 2022–2023 роки. Якщо в пацієнта виявлено більше ніж одне LST, під час дослідження аналізували новоутворення більшого розміру.

Критерії виключення з дослідження – вік менше ніж 18 років, ендоскопічні ознаки глибокої інвазії [13], діагностований злроякісний процес іншої локалізації, наявність протипоказань до видалення утворення, синдром Лінча.

Пацієнтів поділили на 2 групи відповідно до макроскопічно-морфологічного типу LST. Так, розрізняють гранулярний тип LST (LST-G), що включає гранулярний гомогенний підтип (LST-G-H) і гранулярний змішаний підтип (LST-G-M), та негранулярний тип (LST-NG), до якого належать негранулярний плоский припіднятий підтип (LST-NG-FE) і негранулярний підтип із псевдодепресією (LST-NG-PD) [1,13,14].

Для візуального оцінювання новоутворень під час колоноскопії дотримувалися принципів IEE [3], виконано віртуальну хромоскопію і хромоскопію розчином індигокарміну. Для опису макроскопічного морфологічного типу LST застосували Паризьку ендоскопічну класифікацію неоплазій [14,15], для оцінювання й опису ямкового патерну – класифікацію Kudo [16], архітекtonіки судин – ендоскопічну

Таблиця 1. Характеристики новоутворень

Показник	Перша група (LST-NG)	Друга група (LST-G)
Розмір, мм	20 (IQR, 20; 25)*	40 (IQR, 25; 50)*
Локалізація		
Пряма кишка, n (%)	–	25 (50,00 %)
Ректосигмоїдний вигин, n (%)	–	2 (4,00 %)
Сигмовидна кишка, n (%)	2 (6,67 %)	3 (6,00 %)
Низхідна кишка, n (%)	1 (3,33 %)	1 (2,00 %)
Попереково-ободова кишка, n (%)	14 (46,67 %)	3 (6,00 %)
Висхідна кишка, n (%)	10 (33,33 %)	7 (14,00 %)
Сліпа кишка, n (%)	3 (10,00 %)	9 (18,00 %)
Морфологічний тип утворення		
Тубулярна аденома, n (%)	20 (66,67 %)	16 (32 %)
Вільозна аденома, n (%)	–	1 (2,00 %)
Тубуло-вільозна аденома, n (%)	1 (3,33 %)	32 (64,00 %)
Гіперпластичний, n (%)	5 (16,67 %)	1 (2,00 %)
Зубчаста аденома, n (%)	4 (13,33 %)	–

LST-NG: негранулярний тип новоутворень товстої кишки, що поширюються латерально; **LST-G:** гранулярний тип новоутворень товстої кишки, що поширюються латерально; *: значення є медіаною (міжквартильний інтервал).

класифікація судинного рисунку колоректальних новоутворень у вузькому спектрі (Japan NBI Expert Team Classification, JNET) [17], а також узагальнену Hiroshima classification [18].

Після огляду й оцінювання всієї поверхні утворення виконали прицільну щипцеву біопсію з ділянок, що викликали найбільше сумнівів. Після отримання результатів патогістологічного дослідження (ПГД) утворення видалені ендоскопічно. Шляхом ендоскопічної резекції слизової (EMR) 26 (32,50 %) LST видалені єдиним блоком; 33 (41,25 %) – шляхом поетапної фрагментарної EMR (pEMR); 13 (16,25 %) – шляхом ендоскопічної підслизової дисекції (ESD); 8 (10,00 %) – із застосуванням методики гібридної ESD.

Результати візуального оцінювання під час ендоскопії та дані ПГД щипцевої біопсії порівняли з результатами ПГД видалених LST. Для отримання мікрофотографій використали мікроскоп «ZEISS Primo Star» з камерою «AxioCam 105 color».

Критерій χ^2 -квадрат зі скоригованими залишками з поправкою Бонферроні або точний тест Фішера використали для визначення зв'язку між категорійними змінними. Коефіцієнт Пірсона обчислили для визначення кореляційного зв'язку. Результати опрацювали за допомогою програми Statistica 13 (ліцензійний номер JPZ8041382130ARCN10-J).

Результати

До першої групи залучили 30 (37,5 %) пацієнтів із LST-NG (рис. 1 A–F); до другої – 50 (62,5 %) хворих із LST-G (рис. 2 A–F). У першій групі домінував підтип LST-NG-FE (24/30, 80 %) (рис. 1 A–C), у другій – LST-G-M (36/50, 72 %) (рис. 2 D–F).

У таблиці 1 наведено властивості LST.

За даними, що наведені в таблиці 1, медіана максимального діаметра негранулярних LST ($20,00 \pm 0,67$ мм) вдвічі менша за показник гранулярних LST ($40,00 \pm 1,31$ мм). Більшість новоутворень негранулярного типу (27/30, 90 %) виявили у правих відділах товстого кишечника, на відміну від гранулярного типу, з яких більше ніж половина (31/50, 62 %) утворень – у

лівих відділах. Встановлено статистично значущий кореляційний зв'язок між підтипом LST і локалізацією в товстій кишці. Так, LST-NG-FE достовірно частіше утворюються у попереково-ободовій, а LST-G-M – у прямій кишці ($p = 0,000014$).

Порівнявши результати патогістологічного дослідження в обох групах, визначили: у першій групі переважає морфологічний тип тубулярної аденоми (20/30, 66,67 %), у другій – тубуло-вільозної аденоми (32/50, 64,00 %). Встановили пряму кореляцію середньої сили між великим розміром утворення і тубуло-вільозним морфологічним типом (коефіцієнт кореляції Пірсона, $r = 0,503$; $p < 0,001$).

За даними, що наведені на рис. 3, у понад половині негранулярних LST (16/30, 53,34 %) не виявлено диспластичних змін, у 10 % випадків діагностовано аденокарциному «на місці». У другій групі локуси аденокарциноми визначено у 32 % (16/50) видалених LST-G, без дисплазії – лише 22 % (11/50) утворень. Наявність аденокарциноми має пряму кореляцію середньої сили з тубуло-вільозним типом ($r = 0,427$; $p < 0,001$), слабко корелює з великим розміром утворення ($r = 0,223$; $p < 0,05$).

За даними, що наведені в таблиці 2, діагностична точність, чутливість, специфічність і прогностична значущість позитивного та негативного результатів для оптичного оцінювання зіставні з відповідними показниками для щипцевої біопсії і в першій, і в другій групі. Різниця чутливості у першій групі становила 1,8 %, у другій – 3,3 %; діагностичної точності – 2 % у другій групі на користь щипцевої біопсії. Враховуючи обсяг вибірок, ці відмінності не є статистично значущими. Негативне прогностичне значення і діагностична точність обох методів діагностики вищі у першій групі; це пов'язано з більшою часткою хибнонегативних результатів у другій групі (оцінювання LST гранулярного типу). Отже, визначено загальну вищу ефективну здатність цих методів правильно діагностувати відсутність дисплазії або раку «на місці» для негранулярного порівняно з гранулярним типом пухлин товстої кишки, що поширюються латерально.

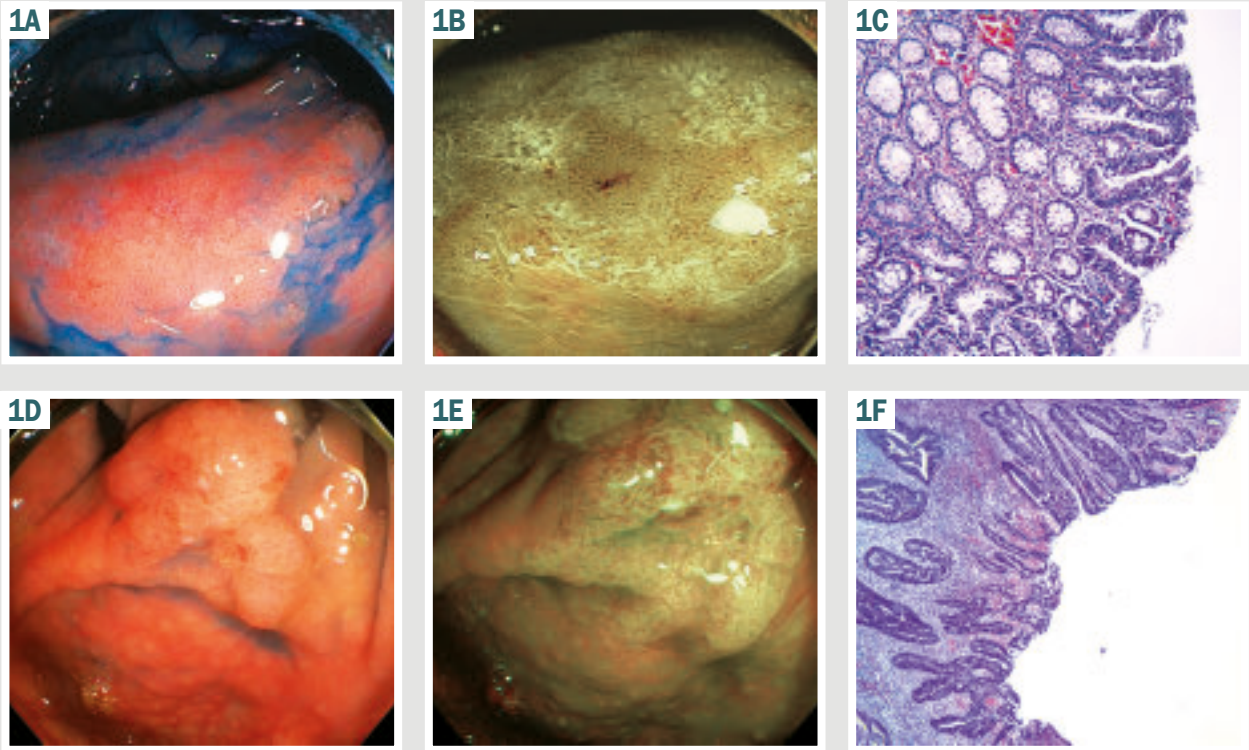


Рис. 1. LST-NG. **A:** 25 мм 0-IIa негранулярне плоске припідняте новоутворення поперекової ободової кишки, що поширюється латерально, огляд у білому світлі з хромоскопією індигокарміном; **B:** у вузькому спектрі світла (NBI) видно гомогенний ямковий і регулярний судинний патерн; **C:** патогістологія показала тубулярну аденому з низьким ступенем дисплазії, Н & Е, $\times 100$; **D:** 25 мм 0-IIa негранулярне новоутворення сліпої кишки з псевдодепресією, що поширюється латерально; **E:** під час огляду в NBI виявлено ділянки, де ямкового рисунку немає, судинний – нерегулярний і стертий; **F:** патогістологія виявила низькодиференційовану аденокарциному, Н & Е, $\times 40$.

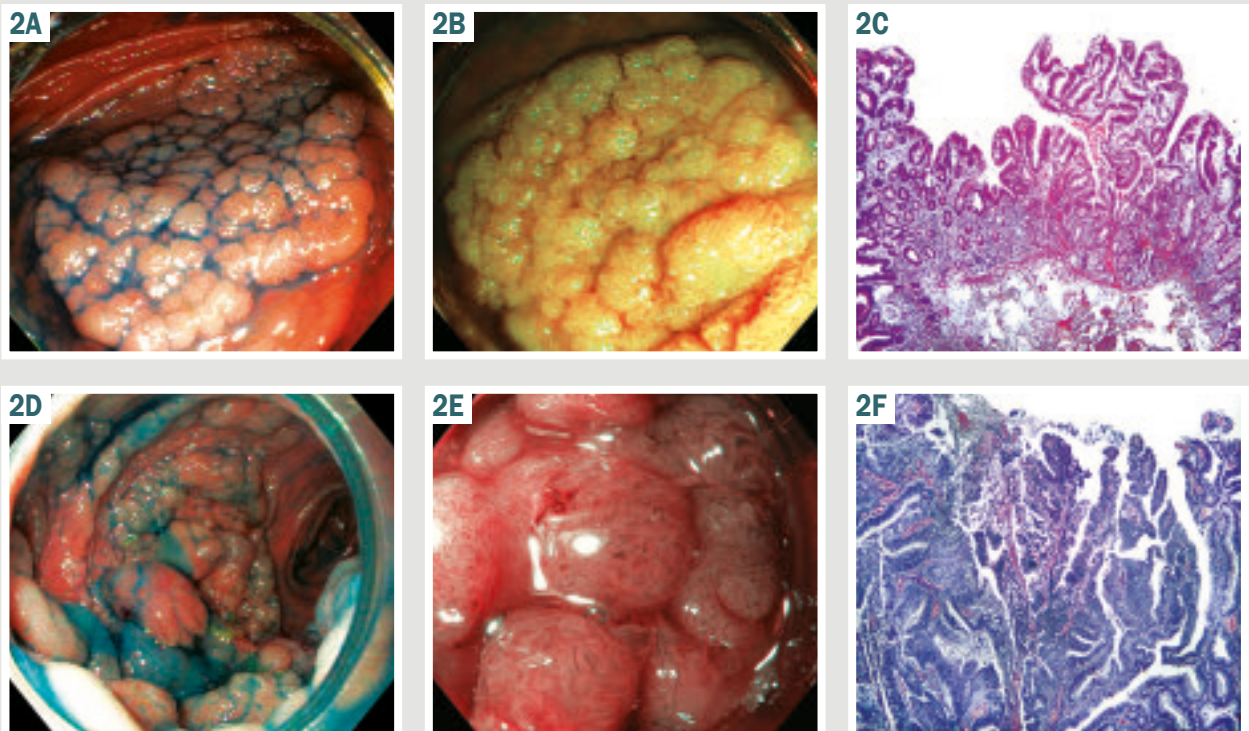


Рис. 2. LST-G. **A:** 25 мм 0-Ia гранулярне гомогенне утворення сліпої кишки, що поширюється латерально, огляд у білому світлі з хромоскопією індигокарміном; **B:** у вузькому спектрі світла (NBI) видно гомогенний судинний і ямковий патерн; **C:** патогістологія показала тубуло-вільозну аденому з дисплазією низького ступеня, Н & Е, $\times 40$; **D:** 60 мм 0-Ia+IIa гранулярне змішане утворення прямої кишки, що поширюється латерально; **E:** у NBI візуалізується нерегулярний переривчастий патерн капілярів; **F:** патогістологія виявила тубуло-вільозну аденому з дисплазією високого ступеня і ділянками малігнізації за типом помірно диференційованої аденокарциноми, Н & Е, $\times 40$.

Таблиця 2. Показники діагностичної точності оптичного оцінювання та щипцевої біопсії

Показник	Чутливість	Специфічність	Позитивне прогностичне значення	Негативне прогностичне значення	Діагностична точність	p-значення
1 група (LST-NG)						
Оптичне оцінювання	80,0 %	100,0 %	100,0 %	90,9 %	93,3 %	0,0002
Щипцева біопсія	81,8 %	100,0 %	100,0 %	90,5 %	93,3 %	0,0002
2 група (LST-G)						
Оптичне оцінювання	76,7 %	95,0 %	95,8 %	73,1 %	84,0 %	0,0022
Щипцева біопсія	80,0 %	95,0 %	96,0 %	76,0 %	86,0 %	0,0035

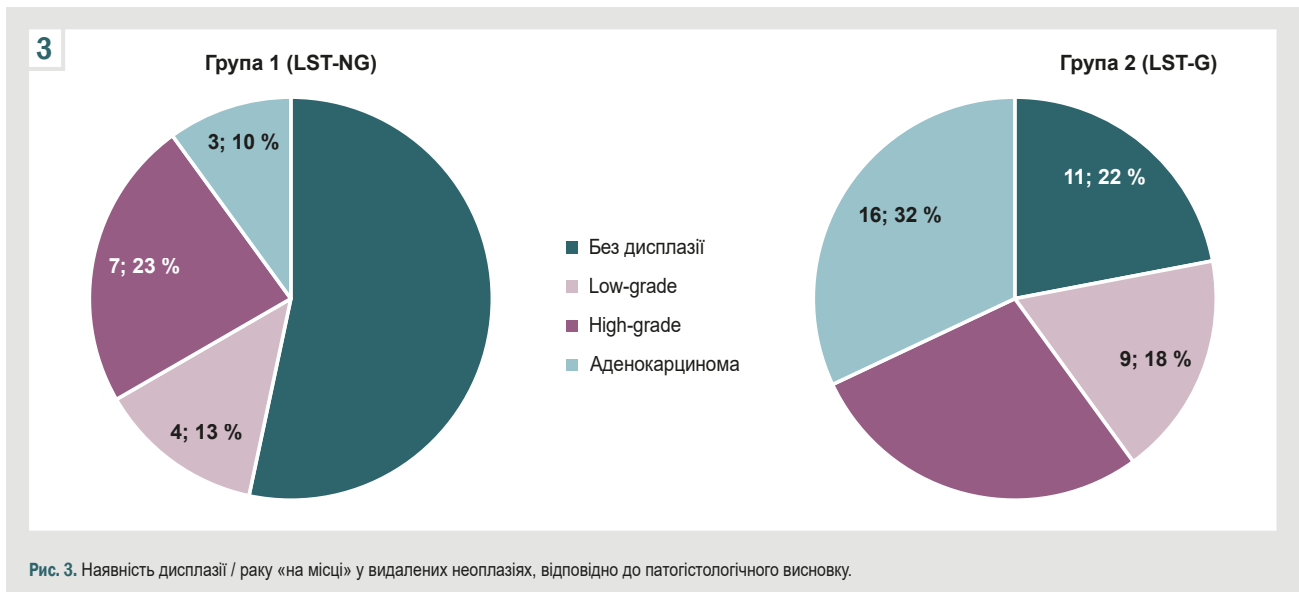


Рис. 3. Наявність дисплазії / раку «на місці» у видалених неоплазіях, відповідно до патогістологічного висновку.

Обговорення

Якщо LST має великий розмір, експертний огляд потребує багато часу і часто ускладнений контактною кровоточивістю або нерівномірною поверхнею утворення, що характерно для гранулярного змішаного типу LST, коли осередок із найбільш прогресивними диспластичними змінами або малігнізацією часто прихований між частинами утворення, що виступають.

Більшість LST-G-M (27/36, 75 %) класифіковано як тубуло-вільозні аденоми. Вони мають довгі ворсинки і здатні продукувати велику кількість слизу, що ще більше ускладнює огляд бугристої нерівної поверхні LST-G-M. У результаті дослідження визначили кореляційні зв'язки між розміром утворення, морфологічним типом тубуло-вільозної аденоми та наявністю аденокарциноми. Ці дані збігаються з результатами попередніх досліджень. Так, у роботі S. Vosko et al. показано: шанси не помітити оптичні особливості, властиві для раку «на місці», зростають зі збільшенням площі поверхні ураження [12]. У дослідженні N. Shahidi et al. встановлено, що розмір неоплазії, локалізація в ректосигмі та змішана морфологія – незалежні фактори, асоційовані з прихованим осередком раку [19].

Згідно з даними, що одержали, гранулярні новоутворення змішаного типу частіше утворюються у прямій кишці, а негранулярні плоского припіднятого типу – в попереково-ободовій. З-поміж LST гранулярного типу (більшість випадків виявляють у лівих відділах товстої кишки) значно більша частка утворень має гістологію з прогресивними змінами (дисплазія

високого ступеня або аденокарцинома) – 60,0 % проти 33,3 % випадків у другій і першій групі відповідно. Це пов'язано в тому числі з різницею груп за розмірами утворень. Наведені дані відповідають відомостям фахової літератури, де показано: ризик розвитку раку у дистальних відділах кишечника значно вищий порівняно з проксимальними відділами [19], а LST-G і LST-NG утворюються різними шляхами генетичних мутацій, що призводить до виникнення морфологічно подібних пухлин із різними молекулярними характеристиками [20].

Хоча LST-NG-PD мають найвищий потенціал до малігнізації [19], і, можливо, низький відсоток цих утворень з-поміж LST, що видаляють ендоскопічно, зумовлений швидкою інвазією у глибші шари стінки кишки, але виявлення ознак глибокої інвазії, а отже і стратифікація пацієнта в певну групу ризику і вибір методу ендоскопічного чи хірургічного видалення найскладніші саме у LST-G-M [11,21]. Показники ефективності діагностики для оптичного оцінювання нижчі для гранулярного типу порівняно з негранулярним. Дослідження на великих вибірках пацієнтів показали істотні розбіжності за показниками чутливості (негранулярний – 90,9 %, гранулярний – 52,7 %) та іншими параметрами [12]. Ці дані почасти не збігаються з результатами, що одержали під час нашого дослідження, де негативне прогностичне значення і діагностична точність для гранулярного типу значно нижчі, але показники чутливості у групах майже однакові. Це може бути пов'язано з критеріями поділу на

групи, бо група нодулярних великих непедункулярних колоректальних поліпів [12] за своїми характеристиками відповідає LST-G-M [1, 14], а в нашому дослідженні у групу гранулярних LST включили LST гомогенного типу, огляд яких не пов'язаний із перешкодами, що властиві для змішаного типу.

Зіставна ефективність оптичної та щипцевої біопсії свідчить про взаємну залежність цих діагностичних методів. Враховуючи дотримання принципів ІЕЕ, щипцеву біопсію виконують під контролем зору прицільно з ділянок утворення з найбільш прогресивними змінами ямкового і судинного патерну. Тому, якщо осередок таких змін не визначений на поверхні, з високою ймовірністю у ньому не буде виконана біопсія. Крім того, іноді взяття біоптату з невеликої ділянки змін пов'язане з технічними складнощами і може, за даними окремих досліджень, викликати фіброз; це потенційно ускладнює наступне ендоскопічне видалення. Зазначимо, що щипцева біопсія, враховуючи невеликий об'єм біоптату, не дає змоги оцінити глибину інвазії, тому лише тоді впливає на рішення щодо ведення пацієнта надалі [11], коли відрізняються оптичний ендоскопічний висновок і дані ПГД біопсії, якщо в біоптаті визначена гістологія з прогресивними змінами (у 5 % (4/80) випадків).

За даними наукової літератури, виразкування LST визначене як одна з ознак глибокої інвазії, є показанням до хірургічного, а не ендоскопічного видалення [13,21]. Тому такі новоутворення не включали до дослідження, що здійснили. Втім, у двох пацієнтів під час передопераційного огляду, а у трьох хворих за даними ретельного дослідження вже видалених неоплазій виявили ділянки поверхневого ерозування слизової оболонки. Патогістологія показала наявність аденокарциноми у ділянках, прилеглих до ерозії у всіх п'яти випадках. Це дає підстави припускати, що ерозування може мати зв'язок із гістологією з прогресивними змінами як візуальна ознака осередкового некрозу, що починається і який видно на мікропрепаратах. Недостатній обсяг даних унеможлиблює статистичний аналіз даних, щоб підтвердити достовірність цього припущення.

Висновки

1. Підтип LST залежить від локалізації: LST гранулярного змішаного типу частіше утворюються у прямій кишці, а негранулярні плоскі припідняті LST – переважно у попереково-ободовій кишці.

2. LST більшого розміру частіше є тубуло-вільозними аденомами. Наявність аденокарциноми корелює з морфологічним типом тубуло-вільозної аденоми та великим розміром утворення.

3. Й оптична, і щипцева біопсія характеризується високою діагностичною точністю і прогностичною значущістю для LST-NG порівняно з LST-G.

4. Щипцева біопсія не має переваг перед оптичним оцінюванням і гранулярних, і негранулярних LST. Її рутинне виконання не доцільне.

Перспективи подальших досліджень полягають в оцінюванні віддалених результатів різних методів ендоскопічного видалення пухлин товстої кишки, що поширюються латерально, а також визначенні

ендоскопічної класифікації, що найточніше прогнозує результати патогістології LST.

Конфлікт інтересів: відсутній.

Conflicts of interest: authors have no conflict of interest to declare.

Надійшла до редакції / Received: 29.04.2024

Після доопрацювання / Revised: 13.05.2024

Схвалено до друку / Accepted: 03.06.2024

Відомості про авторів:

Ткачов В. С., аспірант каф. факультетської хірургії, Запорізький державний медико-фармацевтичний університет, Україна.
ORCID ID: 0000-0002-5583-4921

Клименко А. В., д-р мед. наук, професор, зав. каф. факультетської хірургії, Запорізький державний медико-фармацевтичний університет, Україна.
ORCID ID: 0000-0002-8502-0769

Кіосов О. М., асистент каф. загальної хірургії та післядипломної хірургічної освіти, Навчально-науковий інститут післядипломної освіти, Запорізький державний медико-фармацевтичний університет, Україна.

ORCID ID: 0000-0002-0212-1549

Information about the authors:

Tkachov V. S., MD, PhD student of the Department of Faculty Surgery, Zaporizhzhia State Medical and Pharmaceutical University, Ukraine.

Klymenko A. V., MD, PhD, DSc, Professor, Head of the Department of Faculty Surgery, Zaporizhzhia State Medical and Pharmaceutical University, Ukraine.

Kiosov O. M., MD, Assistant of the Department of General Surgery and Postgraduate Surgical Education, Educational and Scientific Institute of Postgraduate Education, Zaporizhzhia State Medical and Pharmaceutical University, Ukraine.

References

- Lambert R, Tanaka S. Laterally spreading tumors in the colon and rectum. *Eur J Gastroenterol Hepatol.* 2012;24(10):1123-34. doi: 10.1097/MEG.0b013e328355e2d9
- Khalaf K, Fujiyoshi MR, Spadaccini M, Rizkala T, Ramai D, Colombo M, et al. From Staining Techniques to Artificial Intelligence: A Review of Colorectal Polyps Characterization. *Medicina (Kaunas).* 2024;60(1):89. doi: 10.3390/medicina60010089
- Barua I, Mori Y, Bretthauer M. Colorectal polyp characterization with endocytoscopy: Ready for widespread implementation with artificial intelligence? *Best Pract Res Clin Gastroenterol.* 2021;52-53:101721. doi: 10.1016/j.bpg.2020.101721
- Takamaru H, Wu SY, Saito Y. Endocytoscopy: technology and clinical application in the lower GI tract. *Transl Gastroenterol Hepatol.* 2020;5:40. doi: 10.21037/tgh.2019.12.04
- Rath T, Morgenstern N, Vitali F, Atreya R, Neurath MF. Advanced Endoscopic Imaging in Colonic Neoplasia. *Visc Med.* 2020;36(1):48-59. doi: 10.1159/000505411
- Shahsavari D, Waqar M, Thoguluva Chandrasekar V. Image enhanced colonoscopy: updates and prospects-a review. *Transl Gastroenterol Hepatol.* 2023;8:26. doi: 10.21037/tgh-23-17
- Sano Y, Chiu HM, Li XB, Khomvilai S, Pisespongsa P, Co JT, et al. Standards of diagnostic colonoscopy for early-stage neoplasia: Recommendations by an Asian private group. *Dig Endosc.* 2019;31(3):227-44. doi: 10.1111/den.13330
- Bisschops R, East JE, Hassan C, Hazewinkel Y, Kamiński MF, Neumann H, et al. Advanced imaging for detection and differentiation of colorectal neoplasia: European Society of Gastrointestinal Endoscopy (ESGE) Guideline – Update 2019. *Endoscopy.* 2019;51(12):1155-79. doi: 10.1055/a-1031-7657
- Kaltenbach T, Anderson JC, Burke CA, Dominitz JA, Gupta S, Lieberman D, et al. Endoscopic Removal of Colorectal Lesions-Recommendations by the US Multi-Society Task Force on Colorectal Cancer. *Gastrointest Endosc.* 2020;91(3):486-519. doi: 10.1016/j.gie.2020.01.029
- Pouw RE, Bisschops R, Gecse KB, de Hertogh G, Iacucci M, Rutter M, et al. Endoscopic tissue sampling – Part 2: Lower gastrointestinal tract.

- European Society of Gastrointestinal Endoscopy (ESGE) Guideline. *Endoscopy*. 2021;53(12):1261-73. doi: [10.1055/a-1671-6336](https://doi.org/10.1055/a-1671-6336)
11. Pimentel-Nunes P, Dinis-Ribeiro M. Endoscopic Submucosal Dissection in the Treatment of Gastrointestinal Superficial Lesions: Follow the Guidelines! *GE Port J Gastroenterol*. 2015;22(5):184-6. doi: [10.1016/j.jjge.2015.08.002](https://doi.org/10.1016/j.jjge.2015.08.002)
 12. Vosko S, Shahidi N, Sidhu M, van Hattem WA, Bar-Yishay I, Schoeman S, et al. Optical Evaluation for Predicting Cancer in Large Nonpedunculated Colorectal Polyps Is Accurate for Flat Lesions. *Clin Gastroenterol Hepatol*. 2021;19(11):2425-34.e4. doi: [10.1016/j.cgh.2021.05.017](https://doi.org/10.1016/j.cgh.2021.05.017)
 13. Tanaka S, Kashida H, Saito Y, Yahagi N, Yamano H, Saito S, et al. Japan Gastroenterological Endoscopy Society guidelines for colorectal endoscopic submucosal dissection/endoscopic mucosal resection. *Dig Endosc*. 2020;32(2):219-39. doi: [10.1111/den.13545](https://doi.org/10.1111/den.13545)
 14. Kudo Se, Lambert R, Allen JI, Fujii H, Fujii T, Kashida H, et al. Nonpolypoid neoplastic lesions of the colorectal mucosa. *Gastrointest Endosc*. 2008;68(4 Suppl):S3-47. doi: [10.1016/j.gie.2008.07.052](https://doi.org/10.1016/j.gie.2008.07.052)
 15. The Paris endoscopic classification of superficial neoplastic lesions: esophagus, stomach, and colon: November 30 to December 1, 2002. *Gastrointest Endosc*. 2003;58(6 Suppl):S3-43. doi: [10.1016/s0016-5107\(03\)02159-x](https://doi.org/10.1016/s0016-5107(03)02159-x)
 16. Kudo S, Hirota S, Nakajima T, Hosobe S, Kusaka H, Kobayashi T, et al. Colorectal tumours and pit pattern. *J Clin Pathol*. 1994;47(10):880-5. doi: [10.1136/jcp.47.10.880](https://doi.org/10.1136/jcp.47.10.880)
 17. Sano Y, Tanaka S, Kudo SE, Saito S, Matsuda T, Wada Y, et al. Narrow-band imaging (NBI) magnifying endoscopic classification of colorectal tumors proposed by the Japan NBI Expert Team. *Dig Endosc*. 2016;28(5):526-33. doi: [10.1111/den.12644](https://doi.org/10.1111/den.12644)
 18. Kanao H, Tanaka S, Oka S, Hirata M, Yoshida S, Chayama K. Narrow-band imaging magnification predicts the histology and invasion depth of colorectal tumors. *Gastrointest Endosc*. 2009;69(3 Pt 2):631-6. doi: [10.1016/j.gie.2008.08.028](https://doi.org/10.1016/j.gie.2008.08.028)
 19. Shahidi N, Vosko S, van Hattem WA, Sidhu M, Bourke MJ. Optical evaluation: the crux for effective management of colorectal neoplasia. *Therap Adv Gastroenterol*. 2020;13:1756284820922746. doi: [10.1177/1756284820922746](https://doi.org/10.1177/1756284820922746)
 20. Rai S, Singh MP, Srivastava S. Integrated Analysis Identifies Novel Fusion Transcripts in Laterally Spreading Tumors Suggestive of Distinct Etiology Than Colorectal Cancers. *J Gastrointest Cancer*. 2023;54(3):913-26. doi: [10.1007/s12029-022-00881-5](https://doi.org/10.1007/s12029-022-00881-5)
 21. Lee BI, Matsuda T. Estimation of Invasion Depth: The First Key to Successful Colorectal ESD. *Clin Endosc*. 2019;52(2):100-6. doi: [10.5946/ce.2019.012](https://doi.org/10.5946/ce.2019.012)

Вплив поліморфізму гена ангіотензинперетворювального ферменту на перебіг артеріальної гіпертензії у поєднанні з цукровим діабетом 2 типу та ефективність антигіпертензивної терапії

О. В. Аль-Травнех^{1D,*A,B,C,D,E}, Т. М. Тихонова^{1D,D,E,F}, І. В. Шоп^{1D,E,C}

Харківський національний університет імені В. Н. Каразіна, Україна

A – концепція та дизайн дослідження; B – збір даних; C – аналіз та інтерпретація даних; D – написання статті; E – редагування статті; F – остаточне затвердження статті

Мета роботи – встановити вплив поліморфізму гена ангіотензинперетворювального ферменту (АПФ) на особливості перебігу й ефективність антигіпертензивної терапії з використанням інгібітора АПФ лізиноприлу та бета-адреноблокатора карведилолу в пацієнтів із коморбідністю артеріальної гіпертензії (АГ) та цукрового діабету (ЦД) 2 типу.

Матеріали і методи. Дослідження здійснили на базі відділення артеріальної гіпертензії та захворювання нирок ДУ «Національний інститут терапії імені Л. Т. Малої НАМН України». До дослідження залучили 106 пацієнтів з АГ 2 ступеня, II стадії та ЦД 2 типу. Середній вік обстежених становив $54,3 \pm 5,3$ року. Пацієнтів поділили на три групи. До першої групи залучили 48 обстежених із генотипом А/А поліморфного маркера 2350 А/Г гена АПФ; до другої групи – 22 хворих із генотипом А/Г; до третьої – 36 осіб із генотипом Г/Г. Для дослідження однонуклеотидного поліморфізму маркера 2350 А/Г гена АПФ використали ДНК лейкоцитів периферичної крові. Як антигіпертензивну терапію призначили комбінацію препаратів – лізиноприл і карведилол.

Результати. Визначили прямі кореляційні зв'язки між генотипами А/Г і Г/Г однонуклеотидного поліморфізму 2350 А/Г гена АПФ із підвищеним індексом маси тіла (ІМТ; $p < 0,001$), вищими рівнями систолічного та діастолічного артеріального тиску (АТ; $p < 0,001$), підвищеним рівнем глікемії натще ($p < 0,05$), індексом НОМА-ІР ($p < 0,05$), підвищеними рівнями ліпопротеїнів низької щільності ($p < 0,05$) та тригліцеридів ($p < 0,05$) у крові. Встановили позитивні кореляційні зв'язки цих поліморфізмів із підвищенням індексу маси міокарда лівого шлуночка ($p < 0,001$). Після лікування в усіх пацієнтів визначили достовірне зниження і систолічного, і діастолічного АТ ($p < 0,001$). Зафіксували статистично значуще зменшення індексу маси міокарда лівого шлуночка ($p < 0,001$) в усіх групах хворих. Зменшення гіпертрофії міокарда лівого шлуночка статистично вираженіше в пацієнтів із генотипом А/А порівняно з хворими з генотипами А/Г і Г/Г ($p < 0,05$). У трьох групах пацієнтів під впливом дієтотерапії та внаслідок медикаментозного лікування відбулося достовірне ($p < 0,05$) зниження ІМТ. Порівнявши групи хворих, визначили, що найістотніше зниження цього показника в динаміці лікування зафіксовано в осіб з А/А генотипом. Виявили достовірне зниження рівнів глюкози крові натще, індексу інсулінорезистентності НОМА-ІР і маркерів атерогенної дисліпідемії в пацієнтів із генотипами А/А, А/Г і Г/Г ($p < 0,05$). Зниження рівня інсулінорезистентності (ІР) у пацієнтів після лікування в усіх групах дослідження мало позитивні кореляційні зв'язки зі зменшенням показників гіпертрофії лівого шлуночка (ГЛШ) ($p < 0,05$). Крім того, визначили позитивні кореляційні зв'язки у хворих з усіх груп спостереження між зниженням ІМТ після лікування та зменшенням ГЛШ ($p < 0,05$). Статистично значущих відмінностей за показниками, що вивчали, між групами пацієнтів з генотипами А/Г і Г/Г не виявлено ні до, ні після лікування. Отже, саме наявність G-алелю поліморфного маркера 2350 А/Г гена АПФ пов'язана з розвитком АГ і ГЛШ.

Висновки. Лікування комбінацією лізиноприлу та карведилолу в пацієнтів з АГ та ЦД 2 типу сприяло ефективному зниженню АТ у всіх групах дослідження. Встановили, що до початку лікування пацієнти з генотипами А/Г і Г/Г поліморфного маркера 2350 А/Г гена АПФ мали більш виражені гіпертрофічні зміни міокарда, ніж хворі з генотипом А/А. Антигіпертензивна терапія найбільш ефективна щодо зменшення гіпертрофії міокарда в пацієнтів з А/А генотипом поліморфного маркера 2350 А/Г гена АПФ. Виявлено, що генотипи А/Г і Г/Г поліморфного маркера 2350 А/Г гена АПФ можна використовувати як предиктор не тільки розвитку ГЛШ, але й метаболічних порушень, що асоціюються з підвищеним ІМТ, вищими рівнями глікемії та ІР, вираженими зсувами атерогенної дисліпідемії в пацієнтів із коморбідним перебігом АГ і ЦД 2 типу. Зниження ІР та ІМТ супроводжувалося зменшенням ступеня ГЛШ. Доведено, що використання антигіпертензивної терапії, що передбачала приймання карведилолу та лізиноприлу, в пацієнтів із несприятливими генотипами А/Г і Г/Г поліморфного маркера 2350 А/Г гена АПФ є ефективним, сприяє вираженому регресу ГЛШ. Пацієнти з АА генотипом поліморфного маркера 2350 А/Г гена АПФ мають найбільшу передумову щодо ефективного зменшення ГЛШ після лікування; це визначили як сприятливу прогностичну ознаку.

Ключові слова:

однонуклеотидний поліморфізм гена, ангіотензинперетворювальний фермент, артеріальна гіпертензія, цукровий діабет 2 типу, антигіпертензивна терапія.

Патологія. 2024.
Т. 21, № 2(61).
С. 113-119

*E-mail:
olena.altrawneh@
karazin.ua

The effect of polymorphism of the angiotensin-converting enzyme gene on the course of arterial hypertension in combination with type 2 diabetes and the effectiveness of antihypertensive therapy

O. V. Al-Trawneh, T. M. Tykhonova, I. V. Shop

The aim of the work is to determine the influence of angiotensin-converting enzyme (ACE) gene polymorphism on the course and effectiveness of antihypertensive therapy using the ACE inhibitor lisinopril and the beta-blocker carvedilol in patients with comorbidity of arterial hypertension and type 2 diabetes.

Keywords:

single nucleotide polymorphism, angiotensin-converting enzyme, arterial hypertension, type 2 diabetes, antihypertensive therapy.

Pathologia.

2024;21(2):113-119

Materials and methods. The study was carried out based on the Department of arterial hypertension and kidney disease of the L. T. Malaya Therapy National Institute of the National Academy of Medical Sciences of Ukraine. The study included 106 patients with arterial hypertension of the 2nd degree, stage II and diabetes mellitus type 2, the average age was 54.3 ± 5.3 years. All patients were divided into three groups. The first group consisted of 48 patients with the A/A genotype of the polymorphic marker 2350 A/G of the angiotensin-converting enzyme gene, the second group included 22 patients with the A/G genotype, and the third group included 36 patients with the G/G genotype. DNA of peripheral blood leukocytes was used to study the single-nucleotide polymorphism of marker 2350 A/G of the angiotensin-converting enzyme gene. A combination of lisinopril and carvedilol was used as antihypertensive therapy.

Results. Direct correlations were established between the presence of A/G and G/G genotypes of the single-nucleotide polymorphism 2350 A/G of the angiotensin-converting enzyme gene with an increased body mass index ($p < 0.001$), higher levels of systolic and diastolic blood pressure ($p < 0.001$), with an increased level of fasting blood glucose ($p < 0.05$), the HOMA-IR ($p < 0.05$), an increased level of low-density lipoproteins ($p < 0.05$) and triglycerides of the blood ($p < 0.05$). Positive correlations of the specified polymorphisms with an increase in the mass index of the myocardium of the left ventricle were also established ($p < 0.001$). As a result of the treatment, a significant decrease in blood pressure, both systolic and diastolic, was observed in all patients ($p < 0.001$). A statistically significant decrease in the left ventricular myocardial mass index was found ($p < 0.001$) in all groups of patients. At the same time, the reduction of left ventricular myocardial hypertrophy was statistically more pronounced in patients with genotype A/A than in patients with genotypes A/G and G/G ($p < 0.05$). In three groups of patients, a significant ($p < 0.05$) decrease in BMI was observed under the influence of diet therapy and drug treatment. Among the comparison groups of patients, the statistically most significant decrease of this indicator in treatment dynamics was found in individuals with the A/A genotype. A significant decrease in fasting blood glucose levels, HOMA-IR insulin resistance index, and markers of atherogenic dyslipidemia was revealed in both patients with the A/A genotype and those with the A/G and G/G genotypes ($p < 0.05$). The decrease in the level of insulin resistance (IR) in patients after treatment in all studied groups had positive correlations with the decrease in indicators of left ventricular hypertrophy (LVH) ($p < 0.05$). Positive correlations were also observed in patients of all observation groups between a decrease in body mass index (BMI) after treatment and a decrease in LVH ($p < 0.05$). There were no statistically significant differences between the studied parameters between the A/G and G/G groups, both before and after treatment. This confirms that the G allele of the polymorphic marker 2350 A/G of the ACE gene is associated with the development of hypertension and LVH.

Conclusions. The therapy with the combination of lisinopril and carvedilol in patients with hypertension and type 2 diabetes contributed to the effective reduction of blood pressure in three groups of patients. It was established that patients with genotypes A/G and G/G of the polymorphic marker 2350 A/G of the ACE gene had more pronounced hypertrophic changes of the myocardium than patients with genotype A/A before the start of treatment. Antihypertensive therapy was the most effective in reducing myocardial hypertrophy in patients with the A/A genotype of the polymorphic marker 2350 A/G of the ACE gene. It was found that the presence of genotypes A/G and G/G of the polymorphic marker 2350 A/G of the ACE gene can be used as a predictor not only of the development of LVH but also of metabolic disorders associated with increased BMI, glycemia and insulin resistance, expressed by shifts in atherogenic dyslipidemia in patients with comorbid hypertension and type 2 diabetes. It was established that a decrease in the degree of LVH accompanied by a decrease in IR and BMI. It has been proven that the use of antihypertensive therapy with the use of carvedilol and lisinopril in the treatment regimen in patients with unfavourable genotypes A/G and G/G of the polymorphic marker 2350 A/G of the ACE gene is effective and contributes to marked regression of LVH. It was determined that patients with the AA genotype of the polymorphic marker 2350 A/G of the ACE gene have the greatest prerequisite for the effective reduction of LVH after treatment, which was considered a favourable prognostic sign.

За результатами численних досліджень, артеріальна гіпертензія (АГ) є однією з головних причин інвалідизації та смертності від серцево-судинних захворювань [1]. За даними Всесвітньої організації охорони здоров'я, у світі 1,28 млрд осіб віком 30–79 років мають АГ, більшість (дві третини) із них живуть у країнах із низьким і середнім рівнем доходу. Майже 46 % дорослих із підвищеним артеріальним тиском (АТ) не знають про свій стан. Менше ніж 1/2 дорослих (42 %) із діагностованою АГ дотримуються схеми її лікування. Наведені факти обґрунтовують, чому АГ визначена як одна з головних причин передчасної смерті [2].

Висока частота поєднаної патології характерна для хворих на АГ. Один із найчастіших коморбідних станів у таких пацієнтів – цукровий діабет (ЦД) 2 типу [3,4,5]. Тяжкість перебігу АГ і виникнення ускладнень тісно пов'язані з різними чинниками, як-от із метаболічними порушеннями, що притаманні ЦД 2 типу [6].

Нині відомо, що АГ – мультифакторне захворювання. У його патогенезі ключову роль відіграє активація ренін-ангіотензин-альдостеронової системи (РААС) [7]. Розрізняють циркулюючу і локальну РААС [8]. Локальна РААС безпосередньо бере участь у форму-

ванні притаманного для ЦД синдрому гіпоренімічного гіпоальдостеронізму, коли низька концентрація реніну й альдостерону в плазмі крові поєднується з високою концентрацією ангіотензину II, що циркулює [9,10].

Гени-кандидати, що визначають схильність до розвитку АГ, включають: гени РААС; гени, пов'язані з натрієвою системою; гени, пов'язані зі шляхом передачі сигналу; гени ендотелінової системи.

Зв'язок між поліморфізмом гена ангіотензин-перетворювального ферменту (АПФ) і генетичною гетерогенністю гіпертензії є предметом багатьох досліджень [11,12].

РААС має ключове значення у патогенезі гіпертрофії лівого шлуночка (ГЛШ). Крім того, відомо, що АПФ впливає на низку станів, які пов'язані з РААС, зокрема і на ГЛШ. Здійснили кілька досліджень для оцінювання кореляції між поліморфізмом гена АПФ 2350 A/G і гіпертрофією лівого шлуночка, одержали доволі суперечливі результати [13,14,15,16].

Нині активно вивчають поліморфізм кількох генів-кандидатів АПФ. Один із найчастіше досліджуваних – однонуклеотидний поліморфізм 2350 A/G гена АПФ, розташований на 17 інтроні. Вважають, що він

найбільше впливає на рівень АПФ у сироватці крові [17]. Оpubліковано суперечливі результати впливу поліморфізму маркера 2350 A/G гена АПФ на розвиток есенціальної АГ у різних популяціях [18].

Клінічні настанови, що ґрунтуються на принципах доказової медицини, здебільшого регламентують стандартний універсальний підхід до призначення антигіпертензивних препаратів, який на рівні окремого пацієнта не є персоналізованими. Клінічна практика показала неоднорідну ефективність загальноприйнятих і затверджених схем лікування. Генетичний поліморфізм хворого та фармакокінетичні особливості лікарського засобу можуть почасти пояснити індивідуальну варіабельність ефективності антигіпертензивної терапії [19].

Усе більше доказів отримано щодо доцільності персоналізованого підходу до фармакотерапевтичного лікування, який враховує результати генетичного аналізу пацієнта. Передбачають, що персоналізована фармакотерапія, яка ґрунтується на аналізі генетичної інформації з визначенням оптимального антигіпертензивного засобу, стане основним способом лікування АГ у майбутньому, особливо пацієнтів із гіпертензією, в яких загальноприйнята терапія не ефективна. Нині під час генетичних досліджень АГ вивчають передусім гени, що спричиняють гіпертензію, та механізми підвищення АТ. Так, вивчають поліморфізм інсерції / делеції ангіотензинперетворювального ферменту (АПФ I/D) [20], що, як було виявлено, пов'язаний із високим АТ [21].

Втім, результати клінічних досліджень щодо обґрунтування вибору антигіпертензивних препаратів, а також щодо зв'язків між поліморфізмом генів і підвищеною чутливістю до антигіпертензивних лікарських засобів, включаючи інгібітори АПФ, блокатори рецепторів ангіотензину II, бета-блокатори, блокатори кальцієвих каналів і діуретики, є суперечливими [22,23].

Щодо впливу генетичного поліморфізму гена АПФ встановлено: серед поліморфних генотипів ACE генотип DD має найвищий рівень активності, а генотип II – найнижчий, генотип ID характеризується середнім рівнем активності. Визначили, що чим вища активність АПФ, тим більшу антигіпертензивну роль відіграє пригнічення його активності [24]. Отже, вивчення поліморфізму гена АПФ доцільне не тільки в науковому аспекті. Такі дослідження – невід'ємна складова послідовного вивчення впливу поліморфізмів генів на ефективність застосування різних антигіпертензивних лікарських засобів для поширення персоналізованого лікування хворих на АГ, що сприятиме оптимальному контролю показників АТ.

Мета роботи

Встановити вплив поліморфізму гена АПФ на особливості перебігу й ефективність антигіпертензивної терапії з використанням інгібітора АПФ лізиноприлу та бета-адреноблокатора карведилолу в пацієнтів із коморбідністю артеріальної гіпертензії та цукрового діабету 2 типу.

Матеріали і методи дослідження

Обстежили 106 пацієнтів з АГ II стадії, 2 ступеня та ЦД 2 типу в стані медикаментозної субкомпенсації. До

дослідження залучили 59 чоловіків і 47 жінок, середній вік – $54,3 \pm 5,3$ року.

Хворих поділили на три групи залежно від поліморфізму поліморфного маркера 2350 A/G гена АПФ. До першої групи ($n = 48$) залучено пацієнтів із генотипом A/A поліморфного маркера 2350 A/G гена АПФ: 27 чоловіків і 21 жінку, середній вік – $55,2 \pm 4,4$ року. У другу групу ($n = 22$) включили хворих із генотипом A/G: 12 чоловіків і 10 жінок, середній вік – $53,3 \pm 3,2$ року. До третьої групи ($n = 36$) залучили пацієнтів із генотипом G/G: 20 чоловіків та 16 жінок, середній вік – $54,2 \pm 4,2$ року.

Усі обстежені пацієнти надали письмову інформовану згоду на участь у дослідженні.

Критерії виключення – діагностовані тяжкі соматичні захворювання (ниркова, печінкова, серцева, дихальна недостатність) наявність в анамнезі інсульту, інфаркту, онкологічних захворювань, декомпенсованого ЦД 2 типу за критеріями Всесвітньої організації охорони здоров'я, а також порушення функції щитоподібної залози, первинна сімейна гіперхолестеринемія, симптоматичні АГ, вагітність.

АГ діагностували відповідно до рекомендацій Європейського товариства з АГ і Європейського товариства кардіологів, а також Української асоціації кардіологів з профілактики та лікування АГ. Діагноз ЦД 2 типу встановили за чинними рекомендаціями Європейської асоціації з вивчення ЦД [25,26,27].

Рівень глікозильованого гемоглобіну (HbA1c) в цільній крові визначили з використанням тест-системи фірми «Реагент» (Україна). Індекс інсулінорезистентності (НОМА-IR) обрахували за формулою: $\text{НОМА-IR} = \text{інсулін натще (мкЕД / мл)} \times \text{глюкоза натще (ммоль / л)} / 22,5$. При індексі НОМА-IR $>2,77$ пацієнтів вважали такими, що мають інсулінорезистентність (ІР). Концентрацію глюкози в сироватці крові натще (ГКН) визначили глюкозооксидантним методом; концентрацію інсуліну – імуноферментним методом, використавши набори DRG (США).

Для дослідження ліпідного обміну (вміст загального холестерину (ЗХС) в сироватці крові, ліпопротеїдів високої щільності (ХС ЛПВЩ), тригліцеридів (ТГ)) застосували ензиматичний колориметричний метод із використанням наборів «Human» (Німеччина). Вміст холестерину в складі ліпопротеїнів низької щільності (ХС ЛПНЩ) обрахували за формулою W. T. Friedewald: $\text{ХС ЛПНЩ (ммоль/л)} = 3\text{ХС} - (\text{ХС ЛПВЩ} + \text{ТГ} / 2,2)$.

Геномну ДНК відокремлювали з лейкоцитів периферичної крові методом фенолхлороформної екстракції з ампліфікацією надалі в 25 мкл реакційної суміші під час полімеразної ланцюгової реакції. Ампліфікацію здійснили на ампліфікаторі «Rotor-Gene 6000» (Австралія) у режимі реального часу. Продукти гідролізу після ампліфікації розділили в поліакриламідному і агарозному гелях. Матеріал, що одержали, візуалізували під ультрафіолетом.

Структурно-функціональні параметри серця визначили методом ехокардіографії (ЕхоКГ), застосували діагностичну систему «GE Medical Systems» (Німеччина) із фазованим датчиком і модульованою частотою 2,25–3,00 мГц, згідно з рекомендаціями Американського товариства з ехокардіографії [28,29]. За методом Сімсона визначали товщину міжшлуночкової перетинки

у систолу (ТМШПс) та діастолу (ТМШПд), товщину задньої стінки лівого шлуночка у систолу (ТЗСЛШс) та діастолу (ТЗСЛШд), кінцевий систолічний діаметр (КСД), кінцевий діастолічний діаметр (КДД) і фракцію викиду (ФВ) лівого шлуночка (ЛШ). Масу міокарда ЛШ (ММЛШ) обраховували за рекомендаціями Американського товариства з ехокардіографії (2016); індекс ММЛШ (іММЛШ) визначали як відношення ММЛШ до площі поверхні тіла [29,30].

Усім пацієнтам надано рекомендації щодо підтримки дієтичного харчування впродовж усього періоду лікування.

Хворі отримували комбіновану антигіпертензивну терапію лізиноприлом і карведилолом. Добова доза препаратів визначена індивідуально. Початкова доза карведилолу становила 12,5 мг на добу, лізиноприлу – 10,0 мг на добу; максимальна доза карведилолу становила 50,0 мг на добу, лізиноприлу – 20,0 мг на добу. Для додаткової корекції АТ за необхідності призначали препарат «Леркамен». Як цільові показники АТ визначили такі: систолічний артеріальний тиск (САТ) – до 120–130 мм рт. ст.; діастолічний артеріальний тиск (ДАТ) – менше ніж 80 мм рт. ст. [31].

Усі пацієнти одержували цукрознижувальну терапію, зокрема метформін (від 1000 мг до 2000 мг на добу) та гліклазид (від 60 мг до 90 мг на добу). Комплексне лікування включало також розувастатин у дозі 10 мг на добу та ацетилсаліцилову кислоту у дозі 75 мг на добу.

Математичне опрацювання результатів дослідження здійснили за допомогою програмного пакета Statistica 8.0 (StatSoft Inc., США) (номер ліцензії STA862D175437Q). Обчислили середнє значення (M), дисперсію, стандартне відхилення, медіану (m), рівень значущості (p). Відмінності вважали достовірними при рівні статистичної значущості $p < 0,05$. Аналізуючи значущість відмінностей між групами за вираженістю показника, що вимірюється числом, використали t-критерій Стьюдента. Для оцінювання взаємозв'язків між показниками застосували метод кореляційного аналізу з обчисленням коефіцієнтів кореляції Пірсона (при нормальному розподілі) та Спірмена (при розподілі, що відрізняється від нормального).

Результати

Середній індекс маси тіла (ІМТ) у пацієнтів першої групи становив $28,79 \pm 0,44$ кг/м²; другої – $29,24 \pm 0,52$ кг/м²; третьої – $28,46 \pm 0,34$ кг/м². Отже, хворі всіх трьох груп спостереження мали надлишкову масу тіла. Статистично значущої різниці між групами за ІМТ до лікування не було ($p > 0,05$). Зауважимо, що показник ІМТ у групі пацієнтів із генотипами А/Г і Г/Г поліморфного маркера 2350 А/Г гена АПФ статистично значущо вищий за відповідний у хворих із генотипом А/А після лікування ($27,62 \pm 0,31$ кг/м², $28,62 \pm 0,31$ кг/м² та $24,53 \pm 0,40$ кг/м² відповідно, $p < 0,05$). Це може бути пов'язано з асоціацією генотипів А/Г і Г/Г, зокрема G алеля поліморфного маркера 2350 А/Г АПФ, зі ступенем метаболічних порушень, що ускладнюють зниження маси тіла. Показники ІМТ у пацієнтів з усіх груп після лікування статистично значущо відрізнялися від результатів, що встановили до лікування ($p < 0,05$).

До лікування показники САТ і ДАТ у хворих із генотипами А/Г і Г/Г поліморфного маркера 2350 А/Г гена АПФ достовірно вищі, ніж у хворих з А/А генотипом ($p < 0,05$). За результатами 18-місячного лікування встановили, що АТ знижений до цільового рівня у 92 % пацієнтів першої групи, у 87 % – другої, у 89 % – третьої. Разом із тим, у хворих із генотипами А/Г і Г/Г поліморфного маркера 2350 А/Г гена АПФ встановлено достовірно вищі показники САТ після лікування порівняно з такими у хворих із генотипом А/А: $132,24 \pm 0,34$ мм рт. ст., $132,26 \pm 0,41$ мм рт. ст. та $124,68 \pm 0,54$ мм рт. ст. відповідно, $p < 0,05$.

Зіставну тенденцію після лікування виявили також щодо рівня ДАТ. Так, у пацієнтів із генотипами А/Г і Г/Г показники ДАТ вірогідно вищі, ніж у хворих із генотипом А/А: $82,45 \pm 0,46$ мм рт. ст., $81,44 \pm 0,48$ мм рт. ст. і $74,54 \pm 0,45$ мм рт. ст. відповідно, $p < 0,001$ (табл. 1).

Зазначимо, що для корекції АТ додаткового призначення амлодипіну потребували 2 хворих із першої групи, 1 пацієнт із другої, 2 особи із третьої. Таку корекцію медикаментозної терапії здійснили ситуативно, постійне приймання амлодипіну протягом всього періоду спостереження не доцільне.

Проаналізувавши показники ЕхоКГ у пацієнтів до лікування, встановили: особи з генотипами А/Г і Г/Г мали достовірно вищий іММЛШ, ніж хворі з генотипом А/А: $146,16 \pm 6,62$ г/м², $145,18 \pm 5,58$ г/м² та $140,04 \pm 4,14$ г/м² відповідно, $p < 0,001$. Таку саму тенденцію визначили і щодо інших досліджуваних ЕхоКГ-маркерів, як-от ТМШПд ($1,21 \pm 0,02$ см, $1,22 \pm 0,03$ см і $1,18 \pm 0,07$ см відповідно, $p < 0,05$) і КСД ($3,34 \pm 0,06$ см, $3,37 \pm 0,06$ см і $3,18 \pm 0,04$ см відповідно; $p < 0,05$) (табл. 2).

До дослідження залучали тільки пацієнтів зі збереженою систолічною функцією. Втім, оцінювання ФВ як основного показника систолічної функції ЛШ показало: у хворих другої та третьої групи ФВ ЛШ достовірно нижча, ніж у пацієнтів першої ($60,67 \pm 0,36$ %, $60,64 \pm 0,55$ % і $62,03 \pm 0,44$ % відповідно, $p < 0,001$). Ці дані збігаються з результатами інших досліджень, під час яких встановили вплив поліморфного маркера 2350 А/Г гена АПФ на прогресування гіпертрофічних змін міокарда у хворих на АГ [14,20].

Після лікування визначили вірогідне зменшення ММЛШ та іММЛШ ($p < 0,001$) у пацієнтів з усіх груп спостереження. Це є сприятливим індикатором ефективності призначеної схеми лікування на процеси регресії гіпертрофії міокарда ЛШ. Зазначимо, що після лікування ММЛШ та іММЛШ у пацієнтів другої та третьої груп були статистично значущо вищими щодо показників хворих із першої групи ($p < 0,05$). У пацієнтів усіх трьох груп після лікування визначили достовірно зменшення рівнів КСД і КДД ($p < 0,05$).

Отже, антигіпертензивна терапія сприяла регресії ГЛШ і була найефективнішою в пацієнтів першої групи (з генотипом А/А поліморфного маркера 2350 А/Г гена АПФ).

Ліпідний профіль у пацієнтів другої та третьої груп до лікування характеризувався вірогідно вищими показниками ТГ, ЗХС, ХС ЛПНЩ і нижчим рівнем ХС ЛПВЩ порівняно з хворими першої групи ($p < 0,05$) (табл. 3).

Після лікування встановили суттєве зменшення ступеня атерогенної дисліпідемії, яку до лікування

Таблиця 1. Показники артеріального тиску пацієнтів з АГ і ЦД 2 типу до та після 18 місяців лікування

Показник, одиниці вимірювання	1 група (A/A), n = 48		2 група (A/G), n = 22		3 група (G/G), n = 36	
	до лікування	після лікування	до лікування	після лікування	до лікування	після лікування
САТ, мм рт. ст.	168,54 ± 0,43	124,68 ± 0,54 ¹	177,45 ± 0,42 ³	131,24 ± 0,34 ^{2,4}	176,47 ± 0,45 ⁶	132,26 ± 0,41 ^{5,7}
ДАТ, мм рт. ст.	102,44 ± 0,32	74,54 ± 0,45 ¹	108,34 ± 0,54 ³	82,45 ± 0,46 ^{2,4}	109,44 ± 0,54 ⁶	81,44 ± 0,48 ^{5,7}

1: статистично значущі відмінності між показниками до та після лікування у пацієнтів із генотипом A/A, $p < 0,05$; 2: статистично значущі відмінності між показниками до та після лікування у пацієнтів із генотипом A/G, $p < 0,05$; 3: статистично значущі відмінності першої та другої групи за показниками до лікування, $p < 0,05$; 4: статистично значущі відмінності першої та другої групи за показниками після лікування ($p < 0,05$); 5: статистично значущі відмінності показників пацієнтів із генотипом G/G до та після лікування, $p < 0,05$; 6: статистично значущі відмінності першої та третьої групи за показниками до лікування; 7: статистично значущі відмінності першої та третьої групи за показниками після лікування ($p < 0,05$).

Таблиця 2. Динаміка ехокардіографічних маркерів у пацієнтів з АГ і ЦД 2 типу до та після 18 місяців лікування

Показник, одиниці вимірювання	1 група (A/A), n = 48		2 група (A/G), n = 22		3 група (G/G), n = 36	
	до лікування	після лікування	до лікування	після лікування	до лікування	після лікування
ТМШПд, см	1,18 ± 0,07	1,12 ± 0,02 ¹	1,21 ± 0,02 ³	1,14 ± 0,02 ^{2,4}	1,22 ± 0,03 ⁶	1,16 ± 0,02 ^{5,7}
ТМШПс, см	1,46 ± 0,08	1,32 ± 0,02 ¹	1,50 ± 0,06	1,38 ± 0,02 ^{2,4}	1,49 ± 0,03	1,38 ± 0,02 ^{5,7}
ТЗСЛШд, см	1,17 ± 0,09	1,14 ± 0,02 ¹	1,17 ± 0,02	1,15 ± 0,03 ²	1,17 ± 0,02	1,16 ± 0,03 ⁵
ТЗСЛШс, см	1,72 ± 0,02	1,48 ± 0,05 ¹	1,66 ± 0,07 ³	1,54 ± 0,06 ^{2,4}	1,65 ± 0,05 ⁶	1,52 ± 0,06 ^{5,7}
КДД, см	5,04 ± 0,05	4,85 ± 0,05 ¹	5,18 ± 0,08	4,95 ± 0,07 ^{2,4}	5,19 ± 0,08	4,96 ± 0,07 ^{5,7}
КСД, см	3,18 ± 0,04	2,98 ± 0,04 ¹	3,34 ± 0,06 ³	3,21 ± 0,06 ^{2,4}	3,37 ± 0,06 ⁶	3,23 ± 0,06 ^{5,7}
ФВ, %	62,03 ± 0,44	65,08 ± 0,37 ¹	60,67 ± 0,36 ³	64,15 ± 0,45 ²	60,64 ± 0,55 ⁶	64,34 ± 0,43 ⁵
ММЛШ, г	261,32 ± 4,22	226,31 ± 4,21 ¹	279,35 ± 3,27 ³	2,38 ± 4,45 ^{2,4}	280,25 ± 3,34 ⁶	2,36 ± 4,43 ^{5,7}
іММЛШ, г/м ²	140,04 ± 4,14	136,04 ± 4,23 ¹	146,16 ± 6,62 ³	141,14 ± 7,74 ^{2,4}	145,18 ± 5,58 ⁶	140,56 ± 6,55 ^{5,7}

1: статистично значущі відмінності між показниками до та після лікування у пацієнтів із генотипом A/A, $p < 0,05$; 2: статистично значущі відмінності між показниками до та після лікування у пацієнтів із генотипом A/G, $p < 0,05$; 3: статистично значущі відмінності першої та другої групи за показниками до лікування, $p < 0,05$; 4: статистично значущі відмінності першої та другої групи за показниками після лікування ($p < 0,05$); 5: статистично значущі відмінності показників пацієнтів із генотипом G/G до та після лікування, $p < 0,05$; 6: статистично значущі відмінності першої та третьої групи за показниками до лікування; 7: статистично значущі відмінності першої та третьої групи за показниками після лікування ($p < 0,05$).

Таблиця 3. Показники ліпідного профілю в пацієнтів з АГ і ЦД 2 типу до та після 18 місяців лікування

Показник, одиниці вимірювання	1 група (A/A), n = 48		2 група (A/G), n = 22		3 група (G/G), n = 36	
	до лікування	після лікування	до лікування	після лікування	до лікування	після лікування
ЗХС, ммоль/л	6,32 ± 0,06	5,21 ± 0,07 ¹	8,23 ± 0,08 ³	5,64 ± 0,09 ^{2,4}	8,34 ± 0,09 ⁶	5,75 ± 0,08 ^{5,7}
ХС ЛПНЩ, ммоль/л	5,14 ± 0,08	4,10 ± 0,07 ¹	5,00 ± 0,09 ³	4,52 ± 0,12 ^{2,4}	5,00 ± 0,11 ⁶	4,50 ± 0,10 ^{5,7}
ХС ЛПВЩ, ммоль/л	1,02 ± 0,01	1,25 ± 0,02 ¹	0,97 ± 0,01 ³	1,01 ± 0,02 ^{2,4}	0,98 ± 0,01 ⁶	1,02 ± 0,02 ^{5,7}
ТГ, ммоль/л	2,25 ± 0,06	1,65 ± 0,06 ¹	3,23 ± 0,06 ³	1,78 ± 0,05 ^{2,4}	3,11 ± 0,06 ⁶	1,79 ± 0,05 ^{5,7}

1: статистично значущі відмінності між показниками до та після лікування у пацієнтів із генотипом A/A, $p < 0,05$; 2: статистично значущі відмінності між показниками до та після лікування у пацієнтів із генотипом A/G, $p < 0,05$; 3: статистично значущі відмінності першої та другої групи за показниками до лікування, $p < 0,05$; 4: статистично значущі відмінності першої та другої групи за показниками після лікування ($p < 0,05$); 5: статистично значущі відмінності показників пацієнтів із генотипом G/G до та після лікування, $p < 0,05$; 6: статистично значущі відмінності першої та третьої групи за показниками до лікування; 7: статистично значущі відмінності першої та третьої групи за показниками після лікування ($p < 0,05$).

Таблиця 4. Динаміка показників вуглеводного обміну в пацієнтів з АГ і ЦД 2 типу до та після 18 місяців лікування

Показник, одиниці вимірювання	1 група (A/A), n = 48		2 група (A/G), n = 22		3 група (G/G), n = 36	
	до лікування	після лікування	до лікування	після лікування	до лікування	після лікування
ГКН, ммоль/л	7,56 ± 0,03	6,14 ± 0,03 ¹	8,60 ± 0,02 ³	6,25 ± 0,02 ²	8,54 ± 0,02 ⁶	6,25 ± 0,02 ⁵
НbA1c, %	7,08 ± 0,03	6,23 ± 0,03 ¹	8,76 ± 0,02 ³	6,44 ± 0,02 ²	8,66 ± 0,03 ⁶	6,51 ± 0,02 ⁵
Інсулін, мкОд/мл	22,14 ± 0,46	14,01 ± 0,55 ¹	25,76 ± 0,74 ³	15,32 ± 0,54 ²	24,80 ± 0,72 ⁶	15,44 ± 0,24 ⁵
НОМА-IR	7,20 ± 0,17	3,12 ± 0,15 ¹	8,03 ± 0,18 ³	3,18 ± 0,16 ²	8,22 ± 0,16 ⁶	3,14 ± 0,15 ⁵

1: статистично значущі відмінності між показниками до та після лікування у пацієнтів із генотипом A/A, $p < 0,05$; 2: статистично значущі відмінності між показниками до та після лікування у пацієнтів із генотипом A/G, $p < 0,05$; 3: статистично значущі відмінності першої та другої групи за показниками до лікування, $p < 0,05$; 4: статистично значущі відмінності першої та другої групи за показниками після лікування ($p < 0,05$); 5: статистично значущі відмінності показників пацієнтів із генотипом G/G до та після лікування, $p < 0,05$; 6: статистично значущі відмінності першої та третьої групи за показниками до лікування; 7: статистично значущі відмінності першої та третьої групи за показниками після лікування ($p < 0,05$).

визначили в усіх хворих, залучених до дослідження. Так, у всіх пацієнтів зафіксовано достовірне зниження рівнів ЗХС, тригліцеридів і ХС ЛПНЩ, а також статистично значуще зростання рівня ХС ЛПВЩ ($p < 0,05$). Найбільш виражений гіполіпідемічний ефект визначили в пацієнтів з A/A генотипом поліморфного маркера 2350 A/G АПФ порівняно з хворими із другої та третьої груп ($p < 0,05$).

Аналіз показників вуглеводного обміну у пацієнтів до лікування дав змогу встановити статистично достовірно вищий рівень ГКН, інсуліну у крові, НbA1c та індексу НОМА-IR у хворих другої та третьої груп порівняно з пацієнтами із першої групи (з A/A генотипом, $p < 0,05$) (табл. 4).

Після лікування встановили статистично значуще зниження рівнів ГКН, НbA1c, інсуліну та НОМА-IR у пацієнтів усіх трьох груп спостереження ($p < 0,05$).

Отже, відповідно до результатів, що одержали, пацієнти з A/G і G/G генотипами до лікування мали найістотніші прояви ІР та вищі рівні ГКН порівняно з хворими з A/A генотипом. Втім, призначена терапія однаково ефективна щодо зменшення проявів ІР і зниження рівнів ГКН у сироватці крові пацієнтів з усіх трьох груп дослідження. Зниження рівня ІР після лікування у всіх хворих, які перебували під спостереженням, мало позитивні кореляційні зв'язки зі зменшенням проявів ГЛШ ($p < 0,05$). Крім того, після лікування в усіх пацієнтів зафіксовано позитивні кореляційні зв'язки між зниженням ІМТ і зменшенням проявів ГЛШ ($p < 0,05$).

Обговорення

Серед чинників ризику розвитку та прогресування АГ найбільш значущими є спадкові, що визначають розвиток, особливості перебігу захворювання, ефективність застосування лікарських засобів і прогноз [32,33,34,35,36].

Під час нашого дослідження встановили, що всі обстежені з АГ і коморбідним ЦД 2 типу мали позитивні результати внаслідок застосування обраної лікувальної тактики, що передбачала включення до схеми лікування карведілолу та лізиноприлу. Зафіксовано статистично значуще зниження рівнів і САТ, і ДАТ, а також зменшення проявів гіпертрофії міокарда лівого шлуночка в усіх хворих, які залучені до дослідження. Зазначимо, що ММЛШ та іММЛШ у пацієнтів із генотипами A/G і G/G поліморфного маркера 2350 A/G гена АПФ після лікування статистично значуще більші, ніж у хворих першої групи (A/A, $p < 0,05$).

Обрана стратегія лікування, що передбачала застосування комбінації інгібіторів АПФ і бета-блокатора, була ефективною щодо зниження АТ до цільових рівнів. Виявлена ефективність цих груп лікарських засобів відповідає результатам, що встановили інші дослідники. Так, встановлено, що пацієнти з поліморфізмом гена АПФ мали високу чутливість до бета-блокаторів, середню чутливість до блокаторів ангіотензину II та інгібіторів АПФ, слабку відповідь на діуретики [37]. Зазначимо, що в пацієнтів зі «сприятливим» генотипом A/A поліморфного маркера 2350 A/G АПФ зафіксовано найшвидше досягнення та стабілізацію цільових рівнів АТ. Разом із тим, у хворих із «несприятливими» генотипами A/G і G/G у процесі лікування визначено більш виражений регрес ГЛШ порівняно з пацієнтами з A/A генотипом. Втім, кращий кінцевий результат зафіксовано в пацієнтів з A/A генотипом.

У клінічній практиці високий АТ пов'язаний із серцево-судинними та цереброваскулярними подіями [38]. Тому результати визначення поліморфізму генотипу АПФ можуть не тільки бути підґрунтям для індивідуалізованої антигіпертензивної терапії, – на практиці ці дані можна використати і для прогнозування ефективності лікування. Передбачають, що така антигіпертензивна терапія зменшить частоту гіпертензивних ускладнень внаслідок ефективного зниження АТ, зокрема в пацієнтів із коморбідним ЦД 2 типу.

У наступних дослідженнях доцільно розширити вибірку хворих і дослідити перехресні поліморфізми, що потенційно можуть вплинути на прогресування ускладнень АГ у віддаленій перспективі. Крім того,

визначення генетичного поліморфізму гена АПФ у взаємодії з перехресними поліморфізмами сприятиме удосконаленню схем лікування хворих на АГ, зокрема в осіб із рефрактерною АГ.

Висновки

1. Генотипи A/G і G/G поліморфного маркера 2350 A/G гена АПФ зумовлюють тяжчий перебіг АГ і ЦД 2 типу з істотно вираженими гіпертрофічними змінами міокарда порівняно з пацієнтами з генотипом A/A.

2. Доцільним є використання даних щодо генотипів A/G і G/G поліморфного маркера 2350 A/G гена АПФ як предикторів розвитку ГЛШ і метаболічних порушень, що асоціюються з вищими показниками ІМТ, глікемії та інсулінорезистентності, значною атерогенною дисліпидемією у пацієнтів із коморбідним перебігом АГ і ЦД 2 типу.

3. Медикаментозна терапія, що включає лізиноприл і карведілол, сприяє ефективному зниженню артеріального тиску в пацієнтів з АГ і ЦД 2 типу з різними поліморфізмами 2350 A/G гена АПФ, але найефективнішою є в осіб із генотипом A/A.

4. Хворі з A/A генотипом поліморфного маркера 2350 A/G гена АПФ мають кращий прогноз щодо ефективності зменшення ГЛШ після лікування.

Перспективи подальших досліджень полягають у продовженні вивчення впливу однонуклеотидного поліморфізму АПФ на процеси міокардіального ремоделювання в пацієнтів із коморбідністю АГ і ЦД 2 типу. Це сприятиме розробленню персоналізованого ефективного довгострокового терапевтичного контролю артеріального тиску та запобіганню прогресуванню гіпертрофії лівого шлуночка.

Фінансування

Дослідження здійснено в рамках НДР: «Оптимізація діагностики і лікування коморбідної патології (гіпертонічної хвороби та цукрового діабету 2 типу) на підставі оцінки кардіогемодинаміки, метаболізму і фармакогенетичного аналізу», за програмою наукових досліджень і розробок, що фінансується з державного бюджету, держреєстрація № 0118U000923 (2017–2019).

Конфлікт інтересів: відсутній.

Conflicts of interest: authors have no conflict of interest to declare.

Надійшла до редакції / Received: 11.03.2024

Після доопрацювання / Revised: 22.04.2024

Схвалено до друку / Accepted: 02.05.2024

Відомості про авторів:

Аль-Травнех О. В., канд. мед. наук, доцент каф. внутрішньої медицини, Харківський національний університет імені В. Н. Каразіна, Україна.

ORCID ID: 0000-0003-4049-6365

Тихонова Т. М., д-р мед. наук, професор, зав. каф. внутрішньої медицини, Харківський національний університет імені В. Н. Каразіна, Україна.

ORCID ID: 0000-0001-9196-9113

Шоп І. В., канд. мед. наук, доцент каф. внутрішньої медицини, Харківський національний університет імені В. Н. Каразіна, Україна.

ORCID ID: 0000-0002-2027-3335

Information about authors:

Al-Trawneh O. V., MD, PhD, Associate Professor of the Department of Internal Medicine, V. N. Karazin Kharkiv National University, Ukraine.

Tykhonova T. M., MD, PhD, DSc, Professor, Head of the Department of Internal Medicine, V. N. Karazin Kharkiv National University, Ukraine.

Shop I. V., MD, PhD, Associate Professor of the Department of Internal Medicine, V. N. Karazin Kharkiv National University, Ukraine.

References

- Tashchuk V, Khrebtii H. [The treatment of arterial hypertension at the present stage of medical practice]. *Arterialna hipertenzia*. 2022;15(1-2):8-15. Ukrainian. doi: 10.22141/2224-1485.15.1.2022.338
- WHO. Hypertension [Internet]. World Health Organization. 2023 [cited 2024 Jul 2]. Available from: <https://www.who.int/news-room/fact-sheets/detail/hypertension>
- Phanzu BK, Natuhoyila AN, Vita EK, Longo-Mbenza B, Kabangu JM. Effect of insulin resistance on left ventricular remodelling in essential hypertensives: a cross-sectional study. *Cardiovasc J Afr*. 2023;34:1-8. https://hdl.handle.net/10520/ejc-sajdv_d_v20_n1_a4
- Chobufo MD, Gayam V, Solunly J, Rahman EU, Enoru S, Foryoung JB, et al. Prevalence and control rates of hypertension in the USA: 2017-2018. *Int J Cardiol Hypertens*. 2020;6:100044. doi: 10.1016/j.ijchy.2020.100044
- Koval S, Snihurska I, Penkova M, Lytvynova O, Bozhko V, Yushko K. [Arterial hypertension and diabetes mellitus: questions of optimizing the control of arterial pressure]. *Arterialna hipertenzia*. 2021;(2.58):9-18. Ukrainian. doi: 10.22141/2224-1485.2.58.2018.131061
- Sciacqua A, Cimellaro A, Mancuso L, Miceli S, Cassano V, Perticone M, et al. Different Patterns of Left Ventricular Hypertrophy in Metabolically Healthy and Insulin-Resistant Obese Subjects. *Nutrients*. 2020;12(2):412. doi: 10.3390/nu12020412
- Ames MK, Atkins CE, Pitt B. The renin-angiotensin-aldosterone system and its suppression. *J Vet Intern Med*. 2019;33(2):363-82. doi: 10.1111/jvim.15454
- Martyniak A, Tomasik PJ. A New Perspective on the Renin-Angiotensin System. *Diagnostics (Basel)*. 2022;13(1):16. doi: 10.3390/diagnostics13010016
- Kanugula AK, Kaur J, Batra J, Ankireddyapalli AR, Velagapudi R. Renin-Angiotensin System: Updated Understanding and Role in Physiological and Pathophysiological States. *Cureus*. 2023 Jun 21;15(6):e40725. doi: 10.7759/cureus.40725
- Kaur G, Verma SK, Singh D, Singh NK. Role of G-Proteins and GPCRs in Cardiovascular Pathologies. *Bioengineering (Basel)*. 2023;10(1):76. doi: 10.3390/bioengineering10010076
- Liu M, Yi J, Tang W. Association between angiotensin-converting enzyme gene polymorphism and essential hypertension: A systematic review and meta-analysis. *J Renin Angiotensin Aldosterone Syst*. 2021;22(1):1470320321995074. doi: 10.1177/1470320321995074
- Zambrano AK, Cadena-Ullauri S, Guevara-Ramirez P, Ruiz-Pozo VA, Tamayo-Trujillo R, Paz-Cruz E, et al. Genetic diet interactions of ACE: the increased hypertension predisposition in the Latin American population. *Front Nutr*. 2023;10:1241017. doi: 10.3389/2023.1241017
- Fajar JK, Pikir BS, Sidarta EP, Berinda Saka PN, Akbar RR, Heriansyah T. The Gene Polymorphism of Angiotensin-Converting Enzyme Intron Deletion and Angiotensin-Converting Enzyme G2350A in Patients With Left Ventricular Hypertrophy: A Meta-analysis. *Indian Heart J*. 2019;71(3):199-206. doi: 10.1016/j.ihj.2019.07.002
- Heidari MM, Hadadzadeh M, Fallahzadeh H. Development of One-Step Tetra-primer ARMS-PCR for Simultaneous Detection of the *Angiotensin Converting Enzyme (ACE) I/D* and *rs4343* Gene Polymorphisms and the Correlation with CAD Patients. *Avicenna J Med Biotechnol*. 2019;11(1):118-23.
- Zhu YX, Liu G. The relationship between the insertion/deletion gene polymorphism of ACE and atrial fibrillation in Chinese population: a meta-analysis. *Food Science and Technology (Brazil)*. 2022;42. doi: 10.1590/fst.36020
- Wolf CM. Hypertrophic cardiomyopathy: genetics and clinical perspectives. *Cardiovasc Diagn Ther*. 2019;9(Suppl 2):S388-S415. doi: 10.21037/cdt.2019.02.01
- Wang L, Song TT, Dong CW. Association between Interactions among ACE Gene Polymorphisms and Essential Hypertension in Patients in the Hefei Region, Anhui, China. *J Renin Angiotensin Aldosterone Syst*. 2023;2023:1159973. doi: 10.1155/2023/1159973
- Zeng WL, Yang SK, Song N, Chu FF. The impact of angiotensin converting enzyme insertion/deletion gene polymorphism on diabetic kidney disease: A debatable issue. *Nefrologia*. 2022;42(4):415-31. doi: 10.1016/j.nefro.2022.09.004
- Rysz J, Franczyk B, Rysz-Górzyńska M, Gluba-Brzózka A. Pharmacogenomics of Hypertension Treatment. *Int J Mol Sci*. 2020;21(13):4709. doi: 10.3390/ijms21134709
- Gunel T. Comparison of Elite Athletes and Essential Hypertension Patients for Angiotensin-Converting Enzyme (ACE) I/D and ACE G2350A Gene Polymorphisms. *Biomedical Journal of Scientific and Technical Research*. 2020;31(1):23829-36. doi: 10.26717/BJSTR.2020.31.005032
- Birhan TA, Molla MD, Abdulkadir M, Tesfa KH. Association of angiotensin-converting enzyme gene insertion/deletion polymorphisms with risk of hypertension among the Ethiopian population. *PLoS One*. 2022;17(11):e0276021. doi: 10.1371/journal.pone.0276021
- Elshimy G, Techathaveewat P, Alsayed M, Jyothinagaram S, Correa R. Simple Reason for Hypoglycemia: ACE Inhibitor-induced Severe Recurrent Hypoglycemia in a Nondiabetic Patient. *Cureus*. 2019;11(8):e5449. doi: 10.7759/cureus.5449
- Oliveira-Paula GH, Pereira SC, Tanus-Santos JE, Lacchini R. Pharmacogenomics And Hypertension: Current Insights. *Pharmacogenomics Pers Med*. 2019;12:341-59. doi: 10.2147/PGPM.S230201
- Lønnebakken MT, Mancusi C, Losi MA, Gerdtis E, Izzo R, Manzi MV, et al. Weight loss facilitates reduction of left ventricular mass in obese hypertensive patients: The Campania Salute Network. *Nutr Metab Cardiovasc Dis*. 2019;29(2):185-90. doi: 10.1016/j.numecd.2018.10.010
- American Diabetes Association Professional Practice Committee; Summary of Revisions: Standards of Care in Diabetes – 2024. *Diabetes Care* 1 January 2024;47(Suppl 1):S5-S10. doi: 10.2337/dc24-SREV
- Buse JB, Wexler DJ, Tsapas A, Rossing P, Mingrone G, Mathieu C, et al. 2019 update to: Management of hyperglycaemia in type 2 diabetes, 2018. A consensus report by the American Diabetes Association (ADA) and the European Association for the Study of Diabetes (EASD). *Diabetologia*. 2020;63(2):221-8. doi: 10.1007/s00125-019-05039-w
- Davies MJ, Aroda VR, Collins BS, Gabbay RA, Green J, Maruthur NM, et al. Management of Hyperglycemia in Type 2 Diabetes, 2022. A Consensus Report by the American Diabetes Association (ADA) and the European Association for the Study of Diabetes (EASD). *Diabetes Care*. 2022;45(11):2753-86. doi: 10.2337/dci22-0034
- Fraiche AM, Strom JB. Impact of ultrasound enhancing agents on clinical management. *Curr Opin Cardiol*. 2022;37(5):389-93. doi: 10.1097/HCO.0000000000000973
- US Preventive Services Task Force; Mangione CM, Barry MJ, Nicholson WK, Cabana M, Chelmos D, et al. Statin Use for the Primary Prevention of Cardiovascular Disease in Adults: US Preventive Services Task Force Recommendation Statement. *JAMA*. 2022;328(8):746-53. doi: 10.1001/jama.2022.13044
- Kuznetsova T, Cauwenberghs N, Sabovčik F, Kobayashi Y, Haddad F. Evaluation of diastole by echocardiography for detecting early cardiac dysfunction: an outcome study. *ESC Heart Fail*. 2022;9(3):1775-83. doi: 10.1002/ehf2.13863
- Aleyadeh W, Hutt-Centeno E, Ahmed HM, Shah NP. Hypertension guidelines: Treat patients, not numbers. *Cleve Clin J Med*. 2019;86(1):47-56. doi: 10.3949/ccjm.86a.18027
- Sudayasa IP, Husdaningsih F, Alifariqi LO. Polymorphism of gene ACE I/D and family history of hypertension as the predisposition of hypertension. *Malays J Med Health Sci*. 2023;19(2):236-41. doi: 10.47836/mjmh.19.2.34
- Imran I, Syahrul S, Sofia S, Farida F, Musadir N, Fajar JK. Association of angiotensin-converting enzyme G2350A gene polymorphisms with hypertension among patients with intracerebral haemorrhage. *J Taibah Univ Med Sci*. 2019;14(3):300-5. doi: 10.1016/j.jtumed.2019.04.004
- Magavern EF, Warren HR, Ng FL, Cabrera CP, Munroe PB, Caulfield MJ. An Academic Clinician's Road Map to Hypertension Genomics: Recent Advances and Future Directions MMXX. *Hypertension*. 2021;77(2):284-95. doi: 10.1161/HYPERTENSIONAHA.120.14535
- Nagi DK, Mansfield MW, Stickland MH, Grant PJ. Angiotensin converting enzyme (ACE) insertion/deletion (I/D) polymorphism, and diabetic retinopathy in subjects with IDDM and NIDDM. *Diabet Med*. 1995;12(11):997-1001. doi: 10.1111/j.1464-5491.1995.tb00412.x
- Pinheiro DS, Santos RS, Jardim PC, Silva EG, Reis AA, Pedrino GR, et al. The combination of ACE I/D and ACE2 G8790A polymorphisms reveals susceptibility to hypertension: A genetic association study in Brazilian patients. *PLoS One*. 2019;14(8):e0221248. doi: 10.1371/journal.pone.0221248
- Xiao ZL, Yang M, Chen XB, Xie XM, Chen MF. Personalized antihypertensive treatment guided by pharmacogenomics in China. *Cardiovasc Diagn Ther*. 2022;12(5):635-45. doi: 10.21037/cdt-22-154
- Bär C, Chatterjee S, Falcão Pires I, Rodrigues P, Sluijter JP, Boon RA, et al. Non-coding RNAs: update on mechanisms and therapeutic targets from the ESC Working Groups of Myocardial Function and Cellular Biology of the Heart. *Cardiovasc Res*. 2020;116(11):1805-19. doi: 10.1093/cvr/cvaa195

УЗ-індивідуалізована інфузійна терапія в геріатричних хворих після ургентної абдомінальної хірургії: вплив на розвиток гострого пошкодження нирок

Н. В. Момот^{1D A-E}, Н. В. Туманська^{1D A,C,E,F}, С. І. Воротинцев^{1D *A,C,E,F}

Запорізький державний медико-фармацевтичний університет, Україна

A – концепція та дизайн дослідження; B – збір даних; C – аналіз та інтерпретація даних; D – написання статті; E – редагування статті; F – остаточне затвердження статті

Ключові слова:
геріатричні пацієнти, гостре пошкодження нирок, інфузійна терапія, УЗД нижньої порожнистої вени.

Патологія. 2024.
T. 21, № 2(61).
C. 120-126

*E-mail:
vorotyntsev_s@ukr.net

У більшості пацієнтів похилого віку призначення необхідного об'єму інфузійної терапії для профілактики преренального гострого пошкодження нирок (ГПН) потребує індивідуалізації. Вважають, що ультразвукове дослідження (УЗД) нижньої порожнистої вени (НПВ) може бути ефективним додатковим методом оцінювання волемії в цих пацієнтів.

Мета роботи – визначення ефективності інфузійної терапії на основі результатів УЗД нижньої порожнистої вени для профілактики ГПН у геріатричних хворих після ургентної абдомінальної хірургії.

Матеріали і методи. До проспективного одноцентрового дослідження залучили 50 пацієнтів віком 74,5 (68,0; 81,0) року. Хворих поділили на дві групи: група А (n = 25, інфузійна терапія, що враховує результати УЗД НПВ); група В (n = 25, інфузійна терапія, призначена на підставі змін параметрів гемодинаміки та діурезу). Діаметр НПВ визначали за допомогою ультразвукографії (ультразвуковий датчик CN-6, SIEMENS, Acuson Antares), показники гемодинаміки оцінювали за допомогою технології esCOO (монітор Vismo PVM-2701K, Nihon Kohden, Японія). Для виявлення та стадіювання ГПН використали класифікацію KDIGO. Статистичний аналіз здійснили за допомогою програми Statistica for Windows 13 (StatSoft Inc., № JPZ804I382130ARCN10-J).

Результати. Добовий об'єм інфузійної терапії в групі А на 150 мл більший, ніж у групі В (p = 0,049). Пацієнти групи А мали в 1,2 раза більший серцевий індекс (p = 0,016), на 6 мм рт. ст. вищий середній артеріальний тиск (p = 0,012), в 1,3 раза більший ударний об'єм (p < 0,001), ніж хворі із групи В. Крім того, вони вдвічі рідше потребували використання вазопресорів (p = 0,026), в 2,8 раза – застосування діуретиків (p = 0,008). Кореляційний зв'язок між ударним об'ємом, серцевим індексом, середнім артеріальним тиском і діаметром НПВ слабкий, але достовірний (r = 0,35, r = 0,25, r = 0,29 відповідно, p < 0,05). Групи дослідження не відрізнялися за інцидентністю та ступенем тяжкості ГПН. У групі А тривалість перебування у відділенні інтенсивної терапії становила 42 (35; 102) години, а в групі В – 80 (48; 176) годин (p = 0,028); виживаність – на рівні 88 % та 40 % за групами відповідно (p = 0,004).

Висновки. Інфузійна терапія, що ґрунтується на результатах УЗД нижньої порожнистої вени, може бути ефективною в геріатричних хворих після ургентної абдомінальної хірургії у відділеннях інтенсивної терапії. Оцінювання волемії, що враховує результати визначення максимального діаметра НПВ, – хороший додатковий метод, застосування якого сприятиме індивідуалізації об'єму післяопераційної інфузійної терапії, що безпосередньо спрямована на оптимізацію системної гемодинаміки, опосередковано – на профілактику ГПН.

Keywords:
geriatric patients, acute kidney injury, infusion therapy, inferior vena cava, diagnostic ultrasound.

Pathologia.
2024;21(2):120-126

US-individualized infusion therapy in geriatric patients after emergency abdominal surgery: effect on the development of acute kidney injury

N. V. Momot, N. V. Tumanska, S. I. Vorotyntsev

In most elderly patients, prescribing the necessary volume of infusion therapy for the prevention of prerenal acute kidney injury (AKI) requires individualization. It is considered that ultrasound examination of the inferior vena cava (IVC) can be an effective additional method of assessing volemia in this category of patients.

The aim is to determine the effectiveness of infusion therapy based on ultrasound of the inferior vena cava for the prevention of AKI in geriatric patients after urgent abdominal surgery.

Materials and methods. A prospective single-center study included 50 patients (74.5 (68.0; 81.0) y. o.), divided into 2 groups: group A (n = 25, infusion therapy based on ultrasound of the IVC); group B (n = 25, infusion therapy based on changes in hemodynamic parameters and diuresis). The diameter of the IVC was determined using ultrasonography (ultrasound probe CN-6, SIEMENS, Acuson Antares), hemodynamic parameters were assessed using esCOO technology (Vismo PVM-2701K monitor, Nihon Kohden, Japan). The KDIGO classification was used to determine the presence and stage of AKI. Statistical analysis was performed using the program Statistica for Windows 13 (StatSoft Inc., No. JPZ804I382130ARCN10-J).

Results. The daily volume of infusion therapy in group A was 150 ml more than in group B (p = 0.049). Group A patients had 1.2 times higher CI (p = 0.016), by 6 mm Hg higher MAP (p = 0.012), 1.3 times greater SV (p < 0.001) than patients in group B. Also, they required 2 times less use of vasopressors (p = 0.026) and 2.8 times less use of diuretics (p = 0.008). Correlation between SV, CI, MAP and IVC diameter was weak but significant (r = 0.35, r = 0.25, r = 0.29, respectively, p < 0.05). The incidence and severity of AKI did not differ between the study groups. In group A, the intensive care unit stay was 42 (35; 102) hours versus 80 (48; 176) hours in group B (p = 0.028) and survival rate was 88 % versus 40 %, respectively (p = 0.004).

Conclusions. Infusion therapy based on ultrasound of the inferior vena cava may be effective in geriatric patients after urgent abdominal surgery in the intensive care unit. The assessment of volemia based on the determination of the maximum diameter of the IVC is a good additional criterion for the individualization of the volume of postoperative infusion therapy aimed directly at the optimization of systemic hemodynamics and indirectly at the prevention of AKI.

Щороку кілька сотень тисяч людей потребують термінового хірургічного втручання на органах шлунково-кишкового тракту. 3-поміж таких хворих майже 25 % становлять пацієнти похилого віку [1,2,3,4].

Інфузійна терапія – важлива складова післяопераційного лікування цих пацієнтів. Внутрішньовенне введення рідини необхідне передусім для підтримки кровообігу та забезпечення доставки кисню до життєво важливих органів. Занадто малий об'єм рідинного навантаження може призвести до гіповолемії, зниження перфузії органів, циркуляторного шоку та преренального гострого пошкодження нирок (ГПН). Надмірне призначення рідини збільшує кількість післяопераційних ускладнень, безпосередньо погіршує функцію легень і серця, а також загоєння операційних ран та анастомозів внаслідок локального набряку тканин [1,3,4,5,6,7]. Подовжене перенавантаження рідиною призводить до ендотеліальної дисфункції та системного інтерстиціального набряку, зокрема спричиняє застій у нирках, зниження ниркової перфузії та клубочкової фільтрації, що згодом також може зумовити розвиток ГПН [5].

Для пацієнтів похилого віку характерним є зниження фізіологічних резервів, вікові анатомічні та функціональні зміни органів, висока частота супутніх захворювань [6,7]. Ці фактори значно підвищують ризики негативних наслідків і недостатньої, й надмірної інфузійної терапії. Тому для геріатричних хворих призначення оптимального об'єму рідинної терапії після операції є особливо важливим.

Визначення дефіциту рідини та об'єму регідратації в ургентній абдомінальній хірургії є складним завданням. Такі хворі нерідко мають в анамнезі нудоту та неодноразову блювоту, часто протягом кількох днів, а отже в них визначають істотну дегідратацію. Для адекватної періопераційної компенсації такої дегідратації у пацієнтів похилого віку дуже важливим є максимально точне визначення реального волемічного статусу з оцінюванням дефіциту рідини та погодинним контролем гемо-гідробалансу [7].

Клінічні ознаки та зміни параметрів гемодинаміки можуть сформувати певне уявлення про стан волемії в пацієнта, але внаслідок дії компенсаторних механізмів вони виявляються не одразу [8]. Доведено, що артеріальний тиск (АТ) може бути нормальним навіть при такій втраті рідини, що достатня для розвитку поліорганної недостатності. Частота серцевих скорочень (ЧСС) і діурез – показники, що не тільки характеризують волемічний статус пацієнтів, але й змінюються при гострому запаленні та реакції на стрес [1]. До того ж, супутня кардіальна патологія у хворих похилого віку та постійне приймання препаратів, що впливають на серцево-судинну систему, не дають змоги чітко орієнтуватись на показники АТ, ЧСС і діурезу під час оцінювання волемічного статусу.

Ультразвукове дослідження (УЗД) діаметра нижньої порожнистої вени (НПВ) як додаткового критерію ступеня волемії широко застосовують у сучасній

інтенсивній терапії для оптимізації інфузійної терапії. НПВ має найбільший діаметр в усій венозній системі. Це тонкостінна безклапанна заочеревинна судина, що відповідає за повернення великих об'ємів деоксигенованої крові з нижніх кінцівок і черевної порожнини в праве передсердя. Маючи 85 % загального об'єму крові у венозному кровообігу, НПВ є її важливим резервуаром, а варіації калібру НПВ чітко відповідають змінам об'єму крові, що циркулює [9].

Дослідження показали, що діаметр НПВ значно менший у пацієнтів із гіповолемією, ніж у хворих без неї [10,11]. Діаметр НПВ <10 мм наприкінці видиху часто визначають у разі малого об'єму крові, а діаметр НПВ >25 мм свідчить про гіперволемію. Під час більшості досліджень визначали дихальну варіабельність НПВ, але це триваліший і складніший метод оцінювання реакції на введення рідини. Вважають, що визначення саме критичної гіповолемії або нормоволемії може бути корисним під час дослідження реакції на внутрішньовенне введення рідини та для корекції об'єму інфузійної терапії у хворих, в яких складно оцінити ступінь дефіциту рідини та його тривалість [11].

Мета роботи

Визначення ефективності інфузійної терапії на основі результатів УЗД нижньої порожнистої вени для профілактики ГПН у геріатричних хворих після ургентної абдомінальної хірургії.

Матеріали і методи дослідження

Дослідження схвалене Комісією з питань біоетики Запорізького державного медико-фармацевтичного університету; усі пацієнти надали письмову інформовану згоду на участь.

До одноцентрового проспективного дослідження послідовно залучили 50 пацієнтів віком понад 60 років. Усі хворі прооперовані ургентно з приводу перитоніту та надійшли до відділення інтенсивної терапії (ВІТ) для продовження лікування. Критерії виключення – пошкодження сечового міхура, хронічна ниркова недостатність в анамнезі, перитоніт на фоні тяжкого панкреатиту або панкреонекрозу, надходження до ВІТ після релапаротомії.

Шляхом простої комп'ютерної рандомізації пацієнтів поділили на дві групи: А – група індивідуалізованої інфузійної терапії з оцінюванням волемії на основі даних УЗД нижньої порожнистої вени, В – група стандартної інфузійної терапії з визначенням волемії на основі змін параметрів гемодинаміки та діурезу. Дослідження тривало до часу, коли хворий міг вільно приймати рідину всередину; максимальна тривалість – сьома доба післяопераційного періоду.

Для аналізу зібрано демографічні, клінічні та лабораторні дані, первинні та вторинні діагнози. Передопераційно визначали ризик розвитку ГПН за допомогою

Таблиця 1. Критерії класифікації KDIGO при ГПН

Стадія	Креатинін сироватки	Темп діурезу
1	Зростання в 1,5–1,9 раза від базового рівня в межах 7 днів або зростання ≥ 27 мкмоль/л (0,3 мг/дл) у межах 48 годин	$< 0,5$ мл/кг \times год протягом 6–12 годин
2	Зростання в 2,0–2,9 раза від базового рівня в межах 7 днів	$< 0,5$ мл/кг \times год протягом ≥ 12 годин
3	Зростання в 3,0 раза від базового рівня в межах 7 днів або зростання ≥ 354 мкмоль/л (≥ 4 мг/дл), або початок замісної ниркової терапії	$< 0,3$ мл/кг \times год протягом ≥ 24 годин або анурія ≥ 12 годин

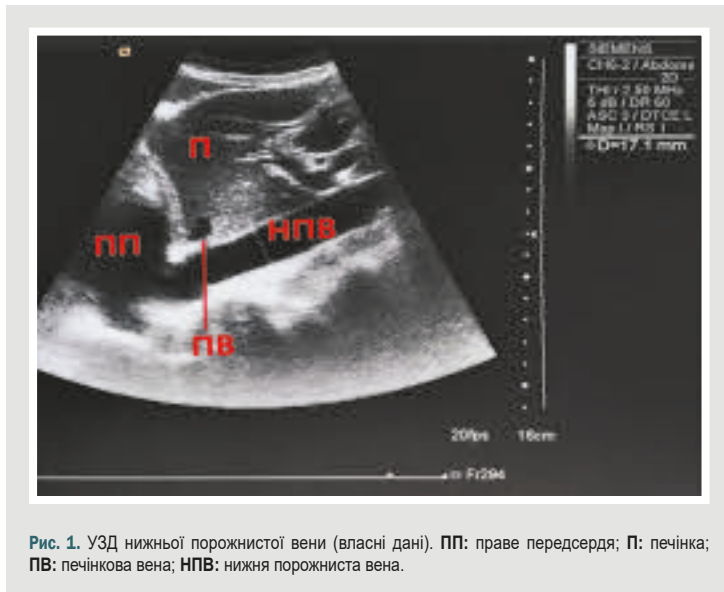


Рис. 1. УЗД нижньої порожнистої вени (власні дані). ПП: праве передсердя; П: печінка; ПВ: печінкова вена; НПВ: нижня порожниста вена.

калькулятора ACS-NSQIP [12]. Операції всім хворим виконано під тотальною внутрішньовенною анестезією зі штучною вентиляцією легень (ШВЛ). У післяопераційному періоді в пацієнтів здійснили стандартний моніторинг гемодинаміки, виміряли внутрішньочеревний тиск (ВЧТ) транзвезикальним методом (Kron & Iberti, 1984), оцінили тяжкість стану за допомогою шкали SOFA [13], визначили серцевий індекс (CI) та ударний об'єм (УО) за допомогою технології esCOO (монітор Vismo PVM-2701K, Nihon Kohden, Японія). Щодня під час перебування пацієнтів у ВІТ визначали наявність та стадію ГПН відповідно до класифікації KDIGO [14] (табл. 1).

Протягом 72 годин після операції хворим здійснили мультимодальну аналгезію з обов'язковим регіонарним знеболюванням передньої черевної стінки (TAP-block або rectus sheath block). Для вентиляційної підтримки у ВІТ за потреби використовували продовжену ШВЛ апаратом Hamilton C1 у режимі ASV зі збереженням дихальних зусиль.

Щоденно зранку хворим групи А виконували УЗД нижньої порожнистої вени та коригували об'єм інфузійної терапії залежно від його результатів. Вимірювали діаметр НПВ із субкостального доступу за допомогою конвексного датчика з частотою хвилі 2–5 МГц (ультразвуковий датчик CH-6, SIEMENS, Acuson Antares) у положенні пацієнта лежачи на спині. Під час дослідження датчик позиціонували справа від середньої лінії, використовуючи печінку як акустичне вікно для візуалізації поздовжнього зображення нижньої порожнистої вени. Діаметр НПВ вимірювали на відстані 3 см від правого передсердя або безпосередньо дистальніше від печінкової вени (рис. 1).

Діаметр НПВ > 10 мм визначили як нормоволемію, рідинну терапію (враховуючи пероральне приймання рідини) призначили залежно від фізіологічних потреб відповідно до віку та патологічних втрат (гіпертермія, блювота, тахіпное тощо). Діаметр НПВ > 20 мм визначили як предиктор гіперволемії, обмежили введення рідини відповідно до фізіологічної потреби за віком. Діаметр НПВ < 10 мм визначили як гіповолемію, тому крім фізіологічних потреб у рідині, враховуючи патологічні втрати, хворі отримували 8–10 мл/кг/добу кристалоїдів із наступним контролем УЗД НПВ.

Хворі обох груп дослідження отримували збалансовані інфузійні розчини. Показання для призначення діуретиків у всіх пацієнтів – неможливість обмежити приймання рідини, гіперкаліємія та набряк легень, додатково – діаметр НПВ > 20 мм у хворих із групи А.

Як кінцеві точки дослідження визначено стадію та тривалість ГПН, необхідність замісної ниркової терапії, тривалість перебування у ВІТ, виживаність пацієнтів.

Статистичний аналіз здійснили за допомогою програми Statistica for Windows 13 (StatSoft Inc., № JPZ8041382130ARCN10-J). Безперервні дані наведені як медіана та міжквартильний розмах; категоріальні дані – як відсотки. Для порівняння клінічних характеристик у групах використали U критерій Манна–Вітні. Для визначення кореляції між показниками застосували коефіцієнт Спірмена. Відмінності зі значенням $p < 0,05$ вважали вірогідними.

Результати

Характеристика хворих, які залучені до дослідження, наведена в таблиці 2.

За даними, що наведені в таблиці 2, групи пацієнтів зіставні за віком, статтю, ІМТ, коморбідною патологією, тяжкістю стану, характеристиками оперативних втручань і величиною фактичного ризику розвитку післяопераційного ГПН. Передопераційно пацієнти групи А мали вищий рівень гемоглобіну, але медіана показників в обох групах відповідала нормі: 145 (129; 154) г/л у пацієнтів групи А та 122 (89; 143) г/л у пацієнтів групи В. Після операції групи пацієнтів вірогідно не відрізнялися за потребою в гемотрансфузії та частотою післяопераційної анемії ($p > 0,05$).

В інтраопераційному періоді групи А та В вірогідно не відрізнялися за всіма показниками, що вивчали ($p > 0,05$). Зазначимо, що під час надходження до ВІТ після операції 11 (44 %) пацієнтів із групи А мали діаметр НПВ менше ніж 10 мм, 1 (4 %) хворий мав діаметр НПВ понад 20 мм.

У післяопераційному періоді пацієнти групи А отримували достовірно більший об'єм інфузійної терапії ($p = 0,049$). Хоча різниця медіан цього показника

становила лише 150 мл, вона виявилася значущою. Встановлена також достовірна різниця за використанням діуретика: фуросемід у групі А отримували 6 (24 %) пацієнтів, у групі В – 17 (68 %) хворих ($p = 0,008$). Під час лікування у ВІТ пацієнти групи А порівняно з хворими із групи В мали достовірно більший СІ (3,78 (3,02; 4,16) л/хв \times м² та 3,10 (2,68; 4,12) л/хв \times м² відповідно, $p = 0,016$), середній артеріальний тиск (91,0 (83,5; 99,5) мм рт. ст. та 85,0 (77,0; 95,0) мм рт. ст. відповідно, $p = 0,012$), УО (81,5 (65,0; 88,5) мл та 65,0 (58,0; 75,0) мл відповідно, $p < 0,001$). Крім того, в них зафіксована вдвічі менша частота використання симпатоміметичної підтримки: 8 (32 %) і 16 (64 %) хворих відповідно за групами, $p = 0,026$.

Наприкінці дослідження встановили: пацієнти з групи А мали достовірно менший час перебування у ВІТ – 42 (35; 102) години проти 80 (48; 176) годин у групі В ($p = 0,028$). У них визначена й вища виживаність – 88 % проти 40 % ($p = 0,004$). Групи дослідження не відрізнялися за частотою, тривалістю та стадією ГПН. Жодному пацієнту з обох груп не призначали замісну ниркову терапію в післяопераційному періоді. Втім, і середній рівень креатиніну (КР), і його максимальне значення нижчі в пацієнтів із групи А порівняно з хворими з групи В: КР – 133 (95; 176) мкмоль/л і 165 (120; 212) мкмоль/л відповідно ($p = 0,002$); КР max – 153 (107; 180) мкмоль/л і 191 (134; 263) мкмоль/л відповідно ($p = 0,045$). Середні значення ВЧТ у групі А достовірно менші, ніж у групі В (7,4 (6,0; 9,0) мм рт. ст. та 9,0 (6,0; 12,5) мм рт. ст. відповідно, $p = 0,02$).

У результаті кореляційного аналізу за допомогою коефіцієнта гамма встановили, що зв'язок між величинами УО, СІ, САТ і діаметром НПВ слабкий, хоч і достовірний ($r = 0,35$, $r = 0,25$, $r = 0,29$ відповідно, $p < 0,05$) (рис. 2).

Обговорення

Важливим завданням у післяопераційному періоді є оцінювання стану волевмії для визначення тактики інфузійної терапії. Незважаючи на проведену передта інтраопераційну рідинну ресусцитацію, хворі дуже часто надходять до ВІТ у стані гіповолевмії; фіксують також випадки, коли пацієнти одержували надмірний об'єм рідини. У разі підтвердженого преренального ГПН збільшене інфузійне навантаження є золотим стандартом. Однак продовження такої терапії після корекції гіповолевмії призводить до збільшення захворюваності, смертності та тривалості перебування в лікарні, а також до підвищення ризику розвитку післяопераційного ГПН [15].

Нижня порожниста вена – магістральна вена з високим ступенем колапсу. Її діаметр тісно корелює з функціями правого відділу серця. Встановлено, що на діаметр НПВ не впливає компенсаторна вазоконстрикторна реакція організму на втрату об'єму крові, що циркулює. Отже, діаметр НПВ точніше характеризує статус об'ємного наповнення судин, ніж інші параметри, що описують роботу артеріальної системи організму, як-от артеріальний тиск, частота серцевих скорочень і пульсу, діаметр аорти тощо [16]. Показники гемодинаміки не є надійним орієнтиром не

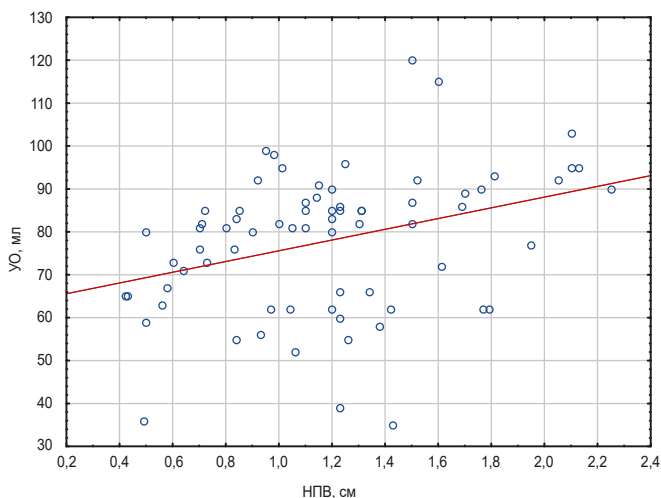
Таблиця 2. Загальна характеристика пацієнтів

Показник, одиниці вимірювання	Усі пацієнти, n = 50	Група А, n = 25	Група В, n = 25	p
Вік, роки	74,5 (68,0; 81,0)	73,0 (66,0; 81,0)	75,0 (70,0; 81,0)	0,42
Чоловіча стать, n (%)	17 (34 %)	7 (28 %)	10 (40 %)	0,47
ІМТ, кг/м ²	24,1 (21,6; 27,5)	24,2 (22,7; 26,1)	23,4 (20,8; 29)	0,50
Коморбідна патологія				
СН, n (%)	33 (66 %)	13 (52 %)	20 (80 %)	0,23
ГХ, n (%)	45 (90 %)	21 (84 %)	24 (96 %)	0,47
ЦД, n (%)	12 (24 %)	5 (20 %)	7 (28 %)	0,63
Передопераційний період				
АSA, клас	3 (3; 4)	3 (3; 4)	3 (3; 4)	0,6
Ризик ГПН				
Припустимий, %	1,50 (0,95; 2,45)	1,30 (0,80; 2,30)	1,60 (1,30; 2,50)	0,12
Фактичний, %	4,15 (1,95; 6,75)	3,20 (1,10; 8,00)	5,00 (3,30; 6,40)	0,10
Вихідний Нь, г/л	130,5 (102; 151)	145 (129; 154)	122 (89; 143)	0,026
Вихідний КР, мкмоль/л	100 (83; 129)	93 (82; 119)	103 (92; 129)	0,32
Анемія, n (%)	11 (22 %)	3 (12 %)	8 (32 %)	0,23
Інтраопераційний період				
Операція				
Лапаротомія, n (%)	48 (96 %)	23 (92 %)	25 (100 %)	0,47
Лапароскопія, n (%)	2 (4 %)	2 (8 %)	0 (0 %)	
Тривалість операції, хв	115 (75; 150)	100 (75; 150)	115 (75; 150)	0,66
Тривалість анестезії, хв	125 (95; 167)	115 (95; 165)	130 (95; 175)	0,66
Загальна інфузія, мл	2250 (1400; 2800)	1900 (1300; 2400)	2400 (1700; 3100)	0,20
Вазопресори, n (%)	18 (36 %)	8 (32 %)	10 (40 %)	0,63
Післяопераційний період				
Час в стаціонарі, доба	12 (8; 14)	12 (9; 13)	12 (7; 14)	0,80
Час у ВІТ, год	61 (37; 130)	42 (35; 102)	80 (48; 176)	0,028
Повторно у ВІТ, n (%)	7 (14 %)	2 (8 %)	5 (20 %)	0,23
Виживаність, n (%)	32 (64 %)	22 (88 %)	10 (40 %)	0,004
SOFA, бали	2 (1; 3)	3 (2; 3)	2 (1; 3)	0,66
Анемія, n (%)	30 (60 %)	12 (48 %)	18 (72 %)	0,15
Інфузія, мл/доба	2000 (1500; 2500)	2150 (1700; 2500)	2000 (1400; 2400)	0,049
Вазопресори, n (%)	24 (48 %)	8 (32 %)	16 (64 %)	0,026
Гемотрансфузія, n (%)	8 (16 %)	2 (8 %)	6 (24 %)	0,33
СІ, л/хв \times м ²	3,25 (2,78; 4,12)	3,78 (3,02; 4,16)	3,10 (2,68; 4,12)	0,016
САТ, мм рт. ст.	87,0 (80,0; 97,0)	91,0 (83,5; 99,5)	85,0 (77,0; 95,0)	0,012
УО, мл	71,0 (60,0; 83,0)	81,5 (65,0; 88,5)	65,0 (58,0; 75,0)	<0,001
Діуретики, n (%)	23 (46 %)	6 (24 %)	17 (68 %)	0,008
Діурез, мл/доба	1300 (800; 2200)	1350 (1000; 2175)	1300 (800; 2300)	0,061
ВЧТ, мм рт. ст.	7,4 (6,0; 11,0)	7,4 (6,0; 9,0)	9,0 (6,0; 12,5)	0,02
КР, мкмоль/л	146 (106; 194)	133 (95; 176)	165 (120; 212)	0,002
КР max, мкмоль/л	171 (120; 230)	153 (107; 180)	191 (134; 263)	0,045
ГПН, n (%)	37 (74 %)	17 (68 %)	20 (80 %)	0,47
Стадія ГПН, n (%)				
1	21 (56,8 %)	11 (64,8 %)	10 (50 %)	0,45
2	8 (21,6 %)	3 (17,6 %)	5 (25 %)	0,71
3	8 (21,6 %)	3 (17,6 %)	5 (25 %)	0,71
Тривалість ГПН, год	72 (48; 96)	48 (48; 72)	72 (48; 120)	0,13

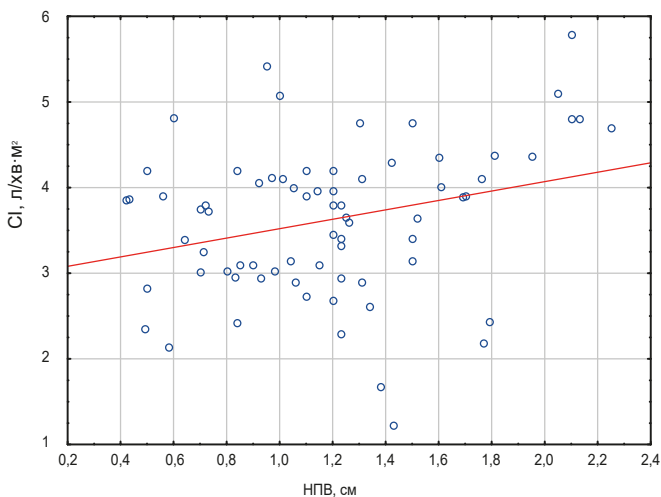
ІМТ: індекс маси тіла; СН: серцева недостатність; ГХ: гіпертонічна хвороба; ЦД: цукровий діабет; ГПН: гостре пошкодження нирок; Нь: гемоглобін; КР: креатинін; СІ: серцевий індекс; САТ: середній артеріальний тиск; ВЧТ: внутрішньочеревний тиск; УО: ударний об'єм.

тільки для станів низького об'єму крові, що циркулює, але й не дають достовірної оцінки нормоволевмії або перевантаження рідиною, тобто не вказують, коли слід припинити внутрішньовенне вливання рідини [17]. На відміну від планової абдомінальної хірургії, в ургентних випадках дуже складно достовірно оцінити реальний гідробаланс хворого, адже доволі складно обрахувати передопераційний дефіцит рідини внаслідок блювоти, обмеженого вживання рідини та патологічних втрат у

2a



2б



2в

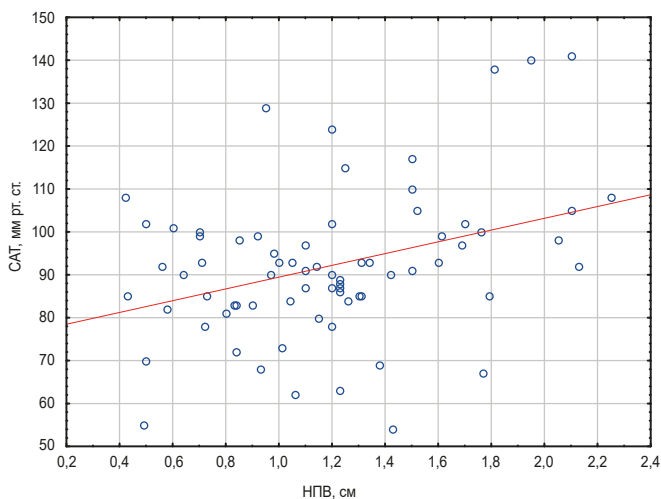


Рис. 2. Кореляційний аналіз між НPB та УО (а), CI (б), САТ (в).

так званий третій простір. Тому вимірювання діаметра НPB є доцільним методом оцінювання стану волемії як допоміжний при визначенні клінічних ознак загальної дегідратації.

Розрізняють два принципових підходи до дослідження нижньої порожнистої вени: визначення її максимального діаметра та оцінювання дихальної варіабельності (індекс розтяжності). Під час нашого дослідження не визначали індекс розтяжності НPB, адже ця методика показала абсолютну прогностичну цінність лише в конкретній групі пацієнтів – на примусовій ШВЛ у контрольованому режимі (без дихальних зусиль) [10].

Визначали саме максимальний діаметр НPB, адже пацієнти в післяопераційному періоді перебували або на спонтанному диханні, або на допоміжній вентиляції легень зі спонтанними дихальними зусиллями. Відомості фахової літератури також свідчать, що хворі з підвищеним ВЧТ матимуть НPB зі зниженим комплаенсом, що може бути помилково трактовано [11]. Bauman Z. et al. виміряли НPB до та після накладання пневмоперитоніуму під час лапароскопічного втручання. Автори встановили, що діаметр НPB зменшувався майже на 24 % при підвищенні внутрішньочеревного тиску до 15 мм рт. ст. [18]. Під час нашого дослідження медіана ВЧТ у групі дослідження становила 7,4 (6,0; 9,0) мм рт. ст.; це не могло вплинути на достовірність вимірювання діаметра НPB.

У праці Y. Yanagawa et al. наведено, що в пацієнтів із травмою та шоком діаметр нижньої порожнистої вени становив 6 мм [19]. Під час дослідження J. M. Brennan et al. обстежили пацієнтів на гемодіалізі з низьким АТ та виявили, що 92 % хворих мали розмір НPB <8 мм [20]. Метааналіз A. Dipti et al., здійснений у 2012 році, показав: усі пацієнти з шоком мали розмір НPB <15 мм, середнє значення – 11 мм [21]. У роботі M. Feissel et al. показано, що 29 із 30 пацієнтів, у яких не зафіксовано позитивних результатів від введення рідини, мали розмір НPB понад 15 мм [22]. Ґрунтуючись на цих даних, C. W. Lee et al. зробили висновок, що максимальний діаметр НPB менше ніж 15 мм буде достатньо чутливим і специфічним критерієм позитивної реакції на введення рідини [23]. Schmidt G. A. et al. запропонували свій алгоритм, якщо пацієнт дихає спонтанно або перебуває на допоміжній ШВЛ. Цей алгоритм ґрунтується на визначенні саме максимального діаметра НPB. Автори показали: НPB менше ніж 10 мм у діаметрі свідчить, що пацієнт перебуває у стані гіповолемії та позитивно реагуватиме на введення рідини; якщо діаметр НPB становить понад 25 мм, імовірність відповіді на рідину низька [24].

За результатами нашого дослідження, 44 % пацієнтів із групи А надійшли до ВІТ із діаметром НPB менше за 10 мм, тобто у стані гіповолемії, потребували призначення «ліберальної» інфузійної терапії; 4 % хворих мали діаметр нижньої порожнистої понад 20 мм, у них доцільним був «рестриктивний» підхід до інфузії; 52 % пацієнтів мали нормальні розміри НPB та не потребували додаткової рідинної ресусцитації, а лише компенсації фізіологічних і патологічних втрат. На нашу думку, саме алгоритм корекції інфузійної терапії, що ґрунтується на оцінюванні максимального діаметра

НПВ, сприяв покращенню системної гемодинаміки в пацієнтів та зменшенню використання симптоматичної підтримки. Хоча групи дослідження достовірно не відрізнялися за частотою та тривалістю ГПН згідно з критеріями KDIGO, післяопераційні рівні креатиніну вірогідно нижчі в групі, де виконали УЗД НПВ.

Другим важливим аспектом є контроль достатності введеної рідини. Крім стандартного гемодинамічного моніторингу, найчастіше для цього клініцисти призначають діуретики. Згідно з висновками I. E. McCoy et al., діуретики застосовували майже в половині випадків госпіталізацій до відділень інтенсивної терапії (49 %, 22 569 із 46 037 пацієнтів). Автори встановили, що фуросемід – найпоширеніший сечогінний засіб, а також зробили висновок, що стратегії дозування діуретиків можуть бути неоптимальними [25].

За результатами нашого дослідження, в пацієнтів з групи А зафіксовано достовірно меншу частоту призначення сечогінних засобів. Зменшення використання діуретиків, на нашу думку, пов'язане саме з застосуванням додаткового критерію оцінювання – діаметра НПВ, що визначений за допомогою УЗД, а також точнішим контролем об'єму введеної рідини.

Висновки

1. Інфузійна терапія, що ґрунтується на результатах УЗД нижньої порожнистої вени, може бути ефективною в гериатричних хворих після ургентної абдомінальної хірургії у відділеннях інтенсивної терапії.

2. Оцінювання волеїї, що враховує результати визначення максимального діаметра НПВ, – хороший додатковий метод, застосування якого сприятиме індивідуалізації об'єму післяопераційної інфузійної терапії, що безпосередньо спрямована на оптимізацію системної гемодинаміки, опосередковано – на профілактику ГПН.

Конфлікт інтересів: відсутній.

Conflicts of interest: authors have no conflict of interest to declare.

Надійшла до редакції / Received: 09.04.2024

Після доопрацювання / Revised: 14.05.2024

Схвалено до друку / Accepted: 20.05.2024

Відомості про авторів:

Момот Н. В., аспірант каф. анестезіології та інтенсивної терапії, Запорізький державний медико-фармацевтичний університет, Україна.

ORCID ID: 0000-0002-4154-611X

Туманська Н. В., канд. мед. наук, доцент каф. пропедевтики внутрішньої медицини, променевої діагностики та променевої терапії, Запорізький державний медико-фармацевтичний університет, Україна.

ORCID ID: 0000-0002-4290-7474

Воротинцев С. І., д-р мед. наук, зав. каф. анестезіології та інтенсивної терапії, Запорізький державний медико-фармацевтичний університет, Україна.

ORCID ID: 0000-0002-9159-6617

Information about the authors:

Momot N. V., MD, PhD student of the Department Anesthesiology and Intensive Care, Zaporizhzhia State Medical and Pharmaceutical University, Ukraine.

Tumanska N. V., MD, PhD, Associate Professor of the Department of Propaedeutics of Internal Medicine, Radiation Diagnostics and Therapy, Zaporizhzhia State Medical and Pharmaceutical University, Ukraine.

Vorotyntsev S. I., MD, PhD, DSc, Professor, Head of Department of Anesthesiology and Intensive Care, Zaporizhzhia State Medical and Pharmaceutical University, Ukraine.

References

- Henden Çam P, Baydin A, Yürüker S, Erenler AK, Şengüldür E. Investigation of Geriatric Patients with Abdominal Pain Admitted to Emergency Department. *Curr Gerontol Geriatr Res*. 2018;2018:9109326. doi: 10.1155/2018/9109326
- Ay N, Derbent A, Şahin AS, Yalçın N, Çelik M. Variables affecting mortality rates in patients undergoing emergency abdominal surgery: A retrospective cross-sectional study. *Ulus Travma Acil Cerrahi Derg*. 2023;29(4):505-13. doi: 10.14744/ijtes.2022.01264
- Myles PS, Bellomo R, Corcoran T, Forbes A, Peyton P, Story D, et al. Restrictive versus Liberal Fluid Therapy for Major Abdominal Surgery. *N Engl J Med*. 2018 Jun 14;378(24):2263-74. doi: 10.1056/NEJMoa1801601
- Aaen AA, Voldby AW, Storm N, Kildsig J, Hansen EG, Zimmermann-Nielsen E, et al. Goal-directed fluid therapy in emergency abdominal surgery: a randomised multicentre trial. *Br J Anaesth*. 2021;127(4):521-31. doi: 10.1016/j.bja.2021.06.031
- Patil VP, Salunke BG. Fluid Overload and Acute Kidney Injury. *Indian J Crit Care Med*. 2020;24(Suppl 3):S94-S97. doi: 10.5005/jp-journals-10071-23401
- Mahender A, Chavan SS, Saroa R, Chauhan M. Recent advances in geriatric anaesthesia. *Indian J Anaesth*. 2023;67:152-8. doi: 10.4103/ija.ija_1029_22
- Beil M, Flaatten H, Guidet B, Sviri S, Jung C, de Lange D, et al. The management of multi-morbidity in elderly patients: Ready yet for precision medicine in intensive care? *Crit Care*. 2021;25(1):330. doi: 10.1186/s13054-021-03750-y
- Pinsky MR, Cecconi M, Chew MS, De Backer D, Douglas I, Edwards M, et al. Effective hemodynamic monitoring. *Crit Care*. 2022;26(1):294. doi: 10.1186/s13054-022-04173-z
- Di Nicolò P, Tavazzi G, Nannoni L, Corradi F. Inferior Vena Cava Ultrasonography for Volume Status Evaluation: An Intriguing Promise Never Fulfilled. *J Clin Med*. 2023;12(6):2217. doi: 10.3390/jcm12062217
- Ma Q, Shi X, Ji J, Chen L, Tian Y, Hao J, Li B. The diagnostic accuracy of inferior vena cava respiratory variation in predicting volume responsiveness in patients under different breathing status following abdominal surgery. *BMC Anesthesiol*. 2022;22(1):63. doi: 10.1186/s12871-022-01598-5
- Furtado S, Reis L. Inferior vena cava evaluation in fluid therapy decision making in intensive care: practical implications. *Rev Bras Ter Intensiva*. 2019;31(2):240-7. doi: 10.5935/0103-507X.20190039
- About – ACS Risk Calculator [Internet]. riskcalculator.facs.org. Available from: <https://riskcalculator.facs.org/RiskCalculator/about.html>
- Vincent JL. Sequential Organ Failure Assessment (SOFA) Score [Internet]. MDCalc. Available from: <https://www.mdcalc.com/calc/691/sequential-organ-failure-assessment-sofa-score>
- Kellum JA, Lameire N, Aspelin P, Barsoum RS, Burdman EA, Goldstein SL, et al. Kidney disease: Improving global outcomes (KDIGO) acute kidney injury work group. KDIGO clinical practice guideline for acute kidney injury. *Kidney International Supplements*. 2012;2(1):1-138. doi: 10.1038/kisup.2012.1
- Hayashi Y, Shimazui T, Tomita K, Shimada T, Miura RE, Nakada TA. Associations between fluid overload and outcomes in critically ill patients with acute kidney injury: a retrospective observational study. *Sci Rep*. 2023;13(1):17410. doi: 10.1038/s41598-023-44778-0
- Di Nicolò P, Tavazzi G, Nannoni L, Corradi F. Inferior Vena Cava Ultrasonography for Volume Status Evaluation: An Intriguing Promise Never Fulfilled. *J Clin Med*. 2023;12:2217. doi: 10.3390/jcm12062217
- Voldby AW, Aaen AA, Møller AM, Brandstrup B. Goal-directed fluid therapy in urgent Gastrointestinal Surgery-study protocol for A Randomised multicentre Trial: The GAS-ART trial. *BMJ Open*. 2018;8(11):e022651. doi: 10.1136/bmjopen-2018-022651
- Bauman Z, Coba V, Gassner M, Amponsah D, Gallien J, Blyden D, Killu K. Inferior vena cava collapsibility loses correlation with internal jugular vein collapsibility during increased thoracic or intra-abdominal pressure. *J Ultrasound*. 2015;18(4):343-8. doi: 10.1007/s40477-015-0181-2
- Yanagawa Y, Nishi K, Sakamoto T, Okada Y. Early diagnosis of hypovolemic shock by sonographic measurement of inferior vena cava in trauma patients. *J Trauma*. 2005;58(4):825-9. doi: 10.1097/01.ta.0000145085.42116.a7

20. Brennan JM, Ronan A, Goonewardena S, Blair JE, Hammes M, Shah D, et al. Handcarried ultrasound measurement of the inferior vena cava for assessment of intravascular volume status in the outpatient hemodialysis clinic. *Clin J Am Soc Nephrol*. 2006;1(4):749-53. doi: [10.2215/CJN.00310106](https://doi.org/10.2215/CJN.00310106)
21. Dipti A, Soucy Z, Surana A, Chandra S. Role of inferior vena cava diameter in assessment of volume status: a meta-analysis. *Am J Emerg Med*. 2012;30(8):1414-1419.e1. doi: [10.1016/j.ajem.2011.10.017](https://doi.org/10.1016/j.ajem.2011.10.017)
22. Feissel M, Michard F, Faller JP, Teboul JL. The respiratory variation in inferior vena cava diameter as a guide to fluid therapy. *Intensive Care Med*. 2004;30(9):1834-7. doi: [10.1007/s00134-004-2233-5](https://doi.org/10.1007/s00134-004-2233-5)
23. Lee CW, Kory PD, Arntfield RT. Development of a fluid resuscitation protocol using inferior vena cava and lung ultrasound. *J Crit Care*. 2016;31(1):96-100. doi: [10.1016/j.jcrc.2015.09.016](https://doi.org/10.1016/j.jcrc.2015.09.016)
24. Schmidt GA, Koenig S, Mayo PH. Shock: ultrasound to guide diagnosis and therapy. *Chest*. 2012;142(4):1042-8. doi: [10.1378/chest.12-1297](https://doi.org/10.1378/chest.12-1297)
25. McCoy IE, Chertow GM, Chang TI. Patterns of diuretic use in the intensive care unit. *PLoS One*. 2019;14(5):e0217911. doi: [10.1371/journal.pone.0217911](https://doi.org/10.1371/journal.pone.0217911)

Influence of diabetes on the character of changes of resorption and repair processes in the parodontium and mandibular tissues after tooth extraction

A. V. Abramov^{id}A,E,F, K. S. Hanchev^{id}*B,C,D

Zaporizhzhia State Medical and Pharmaceutical University, Ukraine

A – research concept and design; B – collection and/or assembly of data; C – data analysis and interpretation; D – writing the article; E – critical revision of the article; F – final approval of the article

Today, diabetes mellitus (DM) represents a problem on which the attention of endocrinologists, general practitioners, and dentists is focused. Early pathological changes, which manifest themselves in the oral cavity, determine the relevance and social significance of this pathology, because dentists are usually the first to diagnose disorders of carbohydrate metabolism based on the results of the analysis of specific complaints and typical clinical symptoms of damage to the mucous membrane and periodontal tissues.

The aim of the work is to find out the pathogenetic characteristics of the reparative component of the post-extraction alveolar socket depending on the time after tooth extraction in experimental diabetes.

Materials and methods. In total, 120 sexually mature (age 8–10 months) male Wistar rats, divided into 8 groups of 15 animals each, were used for research. Complex immunohistological, radiographic and biochemical studies were used for the purpose of detailed analysis of the features of the course and mechanisms of development of complications after tooth extraction against the background of DM. In order to assess the state of the innate link of local immunity, the specifics of the course of repair processes at different times of the post-extraction period, the levels of cell proliferation (by expression of Ki-67) and the concentration and content of CD68-positive macrophages in the mucous membrane were determined immunohistochemically. In order to determine the state of the bone tissue of the dental and jaw apparatus and the levels of mineralization of the hard tissues of the molars in the animals of the experimental groups, radiovisiographic images of the right half-mandible were analyzed with determination of the radiographic density.

Results. Analysis of proliferative-reparative relationships showed almost no macrophages and very low proliferative activity in the intact periodontium, on the other hand, in DM, initial significant diffuse infiltration by CD68-immunopositive cells with high levels of Ki-67 expression was found. Analysis of X-ray images of the half-mandible revealed that induced DM in rats, even without prior surgical intervention, led to the intensification of resorption processes in bone tissue, which was evidenced by a decrease in radiographic density in the root region of the 1st molar and intraalveolar bone membranes of all three lower molars.

Conclusions. In the intact periodontium, there are almost no CD68-immunopositive macrophages and very low proliferation activity in the periodontal soft tissues. In experimental diabetes, on the contrary, initial significant diffuse infiltration by CD68-immunopositive macrophages with high proliferative activity of most fibroblasts is determined. Induced diabetes in rats, even without prior surgical intervention, leads to increased resorption processes in the bone tissue of the mandible and long-term prolongation of the inflammatory process after tooth extraction.

Keywords:

diabetes mellitus, reparation, parodontium, mandible, tooth extraction, radiovisiography, bone density, CD68, Ki-67, rats.

Pathologia.

2024;21(2):127-131

*E-mail:

kirillganchev@gmail.com

Вплив цукрового діабету на характер змін процесів резорбції та репарації в тканинах пародонта та нижньої щелепи після видалення зуба

A. V. Abramov, K. S. Hanchev

Нині цукровий діабет (ЦД) залишається складним питанням, вивченням якого займаються ендокринологи, лікарі загальної практики, а також стоматологи. Ранні патологічні зміни, що маніфестують саме в ротовій порожнині, визначають актуальність і соціальну значущість цієї патології, адже лікарі-стоматологи здебільшого першими діагностують розлади вуглеводного обміну за результатами аналізу специфічних скарг і типової клінічної симптоматики ушкодження слизової оболонки та тканин пародонта.

Мета роботи – визначити патогенетичні характеристики репаративного компонента постекстракційної альвеолярної лунки залежно від терміну після екстракції зуба при експериментальному ЦД.

Матеріали і методи. Під час досліджень використали 120 статевозрілих (вік – 8–10 місяців) щурів самців лінії Wistar, яких поділили на 8 груп по 15 тварин у кожній. Для детального аналізу особливостей перебігу та механізмів розвитку ускладнень після екстракції зуба на тлі ЦД виконали комплексні імуногістологічні, радіографічні та біохімічні дослідження. Для оцінювання стану вродженої ланки місцевого імунітету, особливостей перебігу процесів репарації в різні терміни постекстракційного періоду імуногістохімічно визначили рівні клітинної проліферації (за експресією Ki-67), концентрації та вмісту CD68-позитивних макрофагів у слизовій оболонці. Для визначення стану кісткової тканини зубощелепного апарату та рівнів мінералізації твердих тканин молярів у тварин експериментальних груп проаналізували радіовізіографічні знімки правої напівмандибули з визначенням радіологічної щільності.

Результати. Аналіз проліферативно-репаративних зв'язків показав, що в інтактному пародонті майже не було макрофагів, а також дуже низьку проліферативну активність. При ЦД виявлена вихідна істотна дифузна інфільтрація CD68-імунно-

Ключові слова:

цукровий діабет, репарація, пародонт, нижня щелепа, видалення зуба, радіовізіографія, щільність кісткової тканини, CD68, Ki-67, щури.

Патологія. 2024.

Т. 21, № 2(61).

С. 127-131

позитивними клітинами з високими рівнями експресії Ki-67. У результаті аналізу рентгенівських знімків напівмандибул виявлено, що індукований ЦД у щурів навіть без попереднього хірургічного втручання призводив до інтенсифікації процесів резорбції в кістковій тканині. Це підтверджено зниженням радіологічної щільності в кореневій ділянці першого моляра й внутрішньоальвеолярних кісткових мембран усіх трьох нижніх молярів.

Висновки. В інтактному пародонті майже не виявляли CD68-імунопозитивні макрофаги, визначена дуже низька активність проліферації у м'яких тканинах пародонта. При експериментальному цукровому діабеті виявлена вихідна значна дифузна інфільтрація CD68-імунопозитивними макрофагами з високою проліферативною активністю більшості фібробластів. Індукований цукровий діабет у щурів навіть без попереднього хірургічного втручання зумовлює посилення процесів резорбції в кістковій тканині мандибули та тривалу пролонгацію процесу запалення після екстракції зуба.

Today diabetes mellitus (DM) is a problem that attracts close attention not only of endocrinologists, but also of other specialists, including dentists. The relevance and social significance of this problem is due to the fact that early pathological changes occur precisely in the oral cavity, and dentists are the first to diagnose a violation of carbohydrate metabolism based not only on specific complaints, but also on a certain clinical picture of the mucous membrane and periodontal tissues damages [1].

In patients with diabetes mellitus, a decrease in periodontal endurance with the development of diabetic periodontopathy is noted, osteoporosis progresses, the ability to regenerate bone tissue decreases, inflammatory changes in the mucous membrane are formed [2]. A few months after the diagnosis of DM, almost all patients have signs of periodontitis [3,4]. Exactly these problems of patients with DM that become a difficult obstacle when planning dental surgical manipulations. In the works of many researchers and dentists, there is enough evidence that the removal of a tooth in a patient with diabetes mellitus can provoke an inflammatory process in the oral cavity [5].

Moreover, the procedure itself often causes decompensation of the underlying disease. The clinical aspects of this problem are caused by a significant frequency of post-extraction complications and the development of purulent-inflammatory processes [6,7,8]. The pathogenetic mechanisms leading to such a situation occur according to the type of mutual aggravation syndrome. At the same time, some kind of "vicious circle" is formed, in which metabolism and microcirculation disorders slow down the course of reparative-regenerative processes in the alveolar socket, and the developing inflammation has a negative effect on metabolic processes, increasing insulin deficiency and acidosis. Such a symbiosis of the two conditions creates a risk of development of post-extraction complications, infection of the maxillofacial area and neck with the damage to adjacent tissues [9,10].

The identifying of the mechanisms of their formation will provide an opportunity to reduce the risk of development of complications and to develop pathogenetically based methods of their treatment.

Aim

The purpose of the study was to determine the pathogenetic features of the reparative component of the post-extraction alveolar socket under conditions of experimental diabetes mellitus depending on the time after tooth extraction.

Materials and methods

Research was conducted on 120 sexually mature male Wistar rats aged 8–10 months, which were divided into eight groups of 15 animals each: Control-0 – intact rats without tooth extraction; Control-1 – animals that underwent extraction of the first lower molar under thiopental anesthesia (dose 40 mg/kg) with additional local infiltration anesthesia "Ubistesin" (3M Deutschland GmbH, Germany). The animals were removed from the experiment on the first day after tooth extraction under thiopental anesthesia (40 mg/kg body weight, intraperitoneally). In the Control-7 and Control-14 groups, a similar tooth extraction was performed, animals were removed from the experiment on the seventh and fourteenth day, respectively. Diabetes-0 group – rats in which experimental diabetes mellitus (EDM) was modelled by a single intraperitoneal injection of streptozotocin (SIGMA Chemical, USA), dose of 50 mg/kg, dissolved in 0.5 ml of 0.1 M citrate buffer (pH 4.5) ex tempore. The animals were removed from the experiment after 21 days (glucose concentration 22.65 ± 0.88 mM/l), tooth extraction was not performed. Diabetes-1, Diabetes-7 and Diabetes-14 groups are rats that, after the induction of EDM on the 21st day, the extraction of the first lower molar on the right was carried out according to the previously described method. The animals were removed from the experiment on the first, seventh and fourteenth day, respectively, after tooth extraction.

A complex of immunohistological, radiographic and biochemical studies was carried out in order to study in detail the features of the course and the mechanisms of the formation of complications after tooth extraction amid DM, which provided an opportunity to analyze in detail the state of the innate local immunity link, the nature of the course of reparative processes in the periodontal tissues, to evaluate the state of the bone tissue of the dental and jaw apparatus and mineralization of the hard tissues of the molars.

To study the state of the innate local immunity link, the peculiarities of the course of reparative processes within different time periods of the post-extraction period, immunohistochemical determination of the level of cell proliferation (by Ki-67 expression) and the concentration and content of CD68-positive macrophages in the mucous membrane in the area of the first molar of the mandible in rats (CD68 expression was studied by immunohistochemical staining with primary rabbit IgG to CD68 (Santa Cruz Biotechnology, USA), dilution 1:200 and secondary mouse IgG to the complete molecule of rabbit IgG conjugated with FITC (Santa Cruz Biotechnology, USA), dilution 1:64; the evaluation of the proliferative activity of periodontal tissues

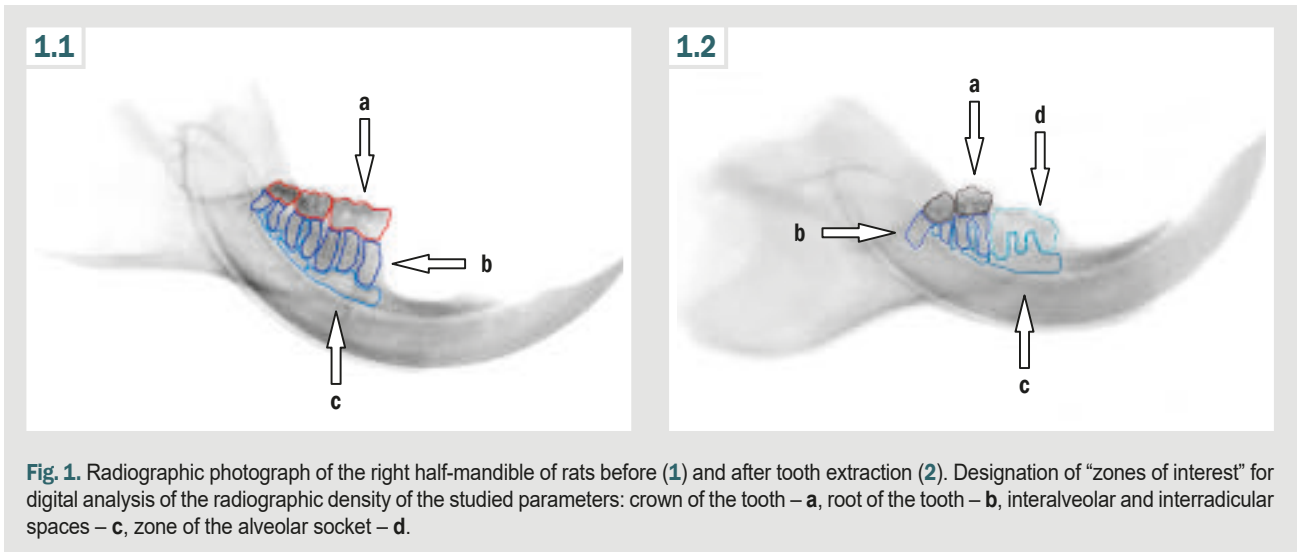


Fig. 1. Radiographic photograph of the right half-mandible of rats before (1) and after tooth extraction (2). Designation of “zones of interest” for digital analysis of the radiographic density of the studied parameters: crown of the tooth – a, root of the tooth – b, interalveolar and interradicular spaces – c, zone of the alveolar socket – d.

was determined after incubation with specific primary antibodies to Ki-67 (Santa Cruz Biotechnology, USA), dilution 1:200 and subsequent exposure in a thermostat with secondary antibodies conjugated with FITC (Santa Cruz Biotechnology, USA), dilution of 1:64).

In order to evaluate the state of the bone tissue of the dentoalveolar apparatus and the mineralization of the hard tissues of the molars in the rats of the experimental groups, radiovisiographic images of the right half-mandible were analyzed and the radiographic density of the alveolar socket of the removed 1st molar, the crowns of the molars and their roots, the interalveolar and interradicular bone membranes of the alveolar part were determined as per the 1st, 7th and 14th day after tooth extraction. The radiographic images of the half-mandible of rats were taken after the animals were removed from the experiment in the corresponding periods by one-stage decapitation under thiopental anesthesia (40 mg/kg body weight). The jaw bones were immediately separated from the animal's head, the soft tissues were removed and placed in a cold 0.9 % NaCl solution.

Visiography of the half-mandible was performed not later than 2–3 hours after the macropreparation was released. Images of the half-mandibles were obtained using a Panoura 18S Panoramic 3D (Japan) cone-beam computed tomography scanner. For digital image analysis and determination of radiographic density (RD) of the tissues of the half-mandible and hard tissues of the molars on the received images in interactive regime the “areas of interest” were distinguished corresponding to the alveolar socket of the removed 1st molar, crowns of the 1st, 2nd and 3rd molars, their roots and bone membranes of the alveolar part (interalveolar and interradicular membranes, IRB). The prepared images were calculated using the software AxioVision 4.8.2 (Carl Zeiss, Germany) and Excel 7.0. 15 images of the right half-mandible from each experimental group were studied (Fig. 1).

The statistical processing of the obtained results was carried out on a personal computer using the program Statistica for Windows 13 (StatSoft Inc., No. JPZ8041382130ARCN10-J). The hypothesis about the normality of the distribution of the studied indicators

was tested using the Shapiro–Wilk test. For all indicators, the value of the arithmetic mean of the sample (M), its mean-square deviation and the error of the mean (m) were calculated. To identify the significance of differences in research results in experimental and control groups of rats, Student's coefficient (t) was calculated, after that the probability of sample difference (p) and the confidence interval of the mean were determined according to Student's distribution tables. Values for which $p_{si} < 0.05$ were considered significant.

Results

The analysis of proliferative and reparative relations showed that in the intact parodontium there are practically no macrophages and proliferative activity is very low, in case of diabetes mellitus, on the contrary, initial significant diffuse infiltration by CD68-immunopositive cells and high expression of Ki-67 were observed.

One day after tooth extraction in control rats and animals with DM, the content of CD68 did not change reliably, while the expression of Ki-67 increased significantly. The 7th day showed an increase in expression parameters to CD68 and Ki-67 in control by more than a third, but insignificantly in case of diabetes. The 14th day in control showed a decrease of CD68 and Ki-67, while in case of DM the area of immunoreactive material to CD68 became slightly larger, which can be considered as an important indicator of the prolongation of the inflammatory process with the spread of infiltration of parodontium tissues by activated macrophages. In the same period, on the 14th day, Ki-67 expression indicators in animals with DM did not decrease, as in animals of the control group, but, on the contrary, increased. Thus, when compared with the corresponding control (14th day), the Ki-67 content was 2.26 times higher and the concentration was 2.4 times higher. Comparing the indicators of Ki-67 expression with the values of animals with EDM of the previous term (7th day), their predominance by almost a third was established.

The result of the conducted study showed that in diabetes mellitus after tooth extraction, the high initial

Table 1. Mandible tissues radiographic density after tooth extraction in rats of experimental groups, M ± m

Control groups		Radiographic density, conventional unit			
Rats with DM		Without extraction, n = 15	1 st day after extraction, n = 15	7 th day after extraction, n = 15	14 th day after extraction, n = 15
1 st molar	tooth crown	0.518 ± 0.011	alveolar socket of the 1 st molar		
		0.509 ± 0.008			
	tooth root	0.469 ± 0.014	0.172 ± 0.006 ¹	0.182 ± 0.006 ¹	0.280 ± 0.006 ^{1,2}
		0.425 ± 0.009	0.187 ± 0.005 ¹	0.198 ± 0.007 ¹	0.154 ± 0.008 ^{1,2}
	IRB	0.408 ± 0.012	0.247 ± 0.008 ¹	0.356 ± 0.012 ^{1,2}	0.367 ± 0.015 ¹
		0.320 ± 0.006	0.391 ± 0.016	0.387 ± 0.009 ^{1,2}	0.291 ± 0.009 ^{1,2}
2 nd molar	tooth crown	0.527 ± 0.018	0.432 ± 0.011 ¹	0.508 ± 0.012 ²	0.522 ± 0.011
		0.515 ± 0.009	0.521 ± 0.008	0.496 ± 0.011 ^{1,2}	0.458 ± 0.008 ²
	tooth root	0.481 ± 0.017	0.450 ± 0.012	0.463 ± 0.009	0.471 ± 0.013
		0.476 ± 0.015	0.485 ± 0.013	0.427 ± 0.012 ^{1,2}	0.356 ± 0.009 ^{1,2}
	IRB	0.392 ± 0.016	0.315 ± 0.007 ¹	0.368 ± 0.009 ²	0.370 ± 0.012
		0.325 ± 0.006	0.396 ± 0.007 ¹	0.318 ± 0.019	0.269 ± 0.007 ^{1,2}
3 rd molar	tooth crown	0.511 ± 0.016	0.484 ± 0.012	0.499 ± 0.014	0.492 ± 0.014
		0.491 ± 0.009	0.472 ± 0.017	0.469 ± 0.013	0.481 ± 0.008
	tooth root	0.474 ± 0.014	0.435 ± 0.015	0.455 ± 0.016	0.467 ± 0.009
		0.478 ± 0.013	0.453 ± 0.013	0.476 ± 0.011	0.411 ± 0.013 ^{1,2}
	IRB	0.384 ± 0.014	0.341 ± 0.012 ¹	0.369 ± 0.014	0.397 ± 0.015
		0.316 ± 0.014	0.374 ± 0.015 ¹	0.275 ± 0.011 ^{1,2}	0.269 ± 0.011 ¹

¹: significant differences in group indicators after tooth extraction ($p_{st} < 0.05$) relative to the corresponding Control-0 and Diabetes-0; ²: significant differences in indicators of groups after tooth extraction ($p_{st} < 0.05$) relative to the corresponding group of the previous term.

proliferative activity of parodontium cells is preserved and even becomes greater for a long time. However, the efficiency of such proliferation is low, the remodeling of the alveolar socket doesn't finish due to the constant maintenance of the inflammatory process, which was evidenced by the high content of iNOS and the increased number of CD68-immunopositive cells.

The analysis of X-ray images of the half-mandibles showed that diabetes mellitus formed in rats, even without surgical interventions, leads to increased resorptive processes in bone tissue, which was manifested by a decrease in RD in the root area of the 1st molar and IRB of all three lower molars (Table 1).

Discussion

The established fact of previously formed osteopenia in case of DM is considered by many researchers as one of the main unfavourable factors affecting the course of the postoperative period in patients. Thus, according to the results of numerous clinical observations and experimental studies, pathological changes in bone tissue, significant microcirculatory disorders, and neurotrophic disorders were revealed in patients with DM [11,12]. At the same time, it is believed that osteopenia and osteoporosis, as the most common pathological changes in bone tissue, are of diffuse nature, since both cancellous and tubular bones "suffer" [13,14,15].

Tooth extraction in control rats was accompanied by dynamic changes in RD not only in the area of extraction, but the inflammatory process also affected the surrounding 2nd and 3rd molars, leading to a decrease in radiographic density in the areas of IRB. In rats with DM, on the contrary, there was an increase in RD in the IRB zone of the 1st, 2nd, and 3rd molars, which was probably associated with severe edema. On the 7th day, in control rats, the early resorptive phase of the local inflammatory reaction ended, while in animals with diabetes, it continued

and was characterized by a decrease in radiographic density in the area of the IRB of the 2nd and 3rd molars and in the root area of the 2nd molar by 13.5 %. The 14th day of observation showed the end in the control, and in case of diabetes the prolongation of the inflammatory process because there was a decrease in the RD index in the area of the alveolar socket and IRB of the 1st molar, the crown and root of the 2nd molar and the root of the 3rd molar (Table 1).

Based on the literature data and conducted researches, it can be stated that in the pathogenesis of the formation of complications in case of DM after surgical interventions, a key role is played not only by established by us earlier the violation of the state of the local nitric oxide system of the mucous membrane with the excessive formation of iNOS, but also by the combination of these changes with macrophage infiltration by CD68-immunopositive cells. Complex changes prolong secondary alteration, disrupt vascularization and innervation of tissues. The result of it is chronic inflammatory process, ineffective proliferation with violation of resorption and reparative relations and bone mineralization [16].

Conclusions

1. There are practically no CD68-immunopositive macrophages in the intact parodontium, the proliferative activity in the soft parodontium tissues is very low, there are no significant differences in the radiographic density of the tissues of the interalveolar and interradicular bone membranes, crowns and roots of the first, second and third molars.

2. In case of experimental diabetes mellitus, on the contrary, there is an initial significant diffuse infiltration by CD68-immunopositive macrophages with high proliferative activity, mainly fibroblasts.

3. Induced diabetes mellitus in rats, even without surgical interventions, leads to increased resorptive

processes in the bone tissue of the mandible and long-term prolongation of the inflammatory process after tooth extraction.

Prospects of further research. To confirm these conclusions, we plan to investigate the features of local and systemic complications after tooth extraction, including considering systemic diseases.

Funding

The study was carried out as part of scientific research work Zaporizhzhia State Medical and Pharmaceutical University "Dynamic changes in the morphological and biomechanical properties of tissues of the maxillofacial region during the rehabilitation of patients with adentia", state registration No. 0118U007136 (2018–2022).

Conflicts of interest: authors have no conflict of interest to declare.
Конфлікт інтересів: відсутній.

Надійшла до редакції / Received: 05.03.2024
Після доопрацювання / Revised: 29.03.2024
Схвалено до друку / Accepted: 02.04.2024

Information about the authors:

Abramov A. V., MD, PhD, DSc, Professor of the Department of Pathological Physiology with the Course of Normal Physiology, Zaporizhzhia State Medical and Pharmaceutical University, Ukraine.
ORCID ID: [0000-0001-8520-2258](https://orcid.org/0000-0001-8520-2258)

Hanchev K. S., MD, PhD, Associate Professor of the Department of Propaedeutical and Surgical Dentistry, Zaporizhzhia State Medical and Pharmaceutical University, Ukraine.
ORCID ID: [0000-0002-5878-7980](https://orcid.org/0000-0002-5878-7980)

Відомості про авторів:

Абрамов А. В., д-р мед. наук, професор каф. патологічної фізіології з курсом нормальної фізіології, Запорізький державний медико-фармацевтичний університет, Україна.
Ганчев К. С., канд. мед. наук, доцент каф. пропедевтичної та хірургічної стоматології, Запорізький державний медико-фармацевтичний університет, Україна.

References

1. Wang Q, Lin W, Zhou X, Lei K, Xu R, Zhang X, et al. Single-Cell Transcriptomic Atlas of Gingival Mucosa in Type 2 Diabetes. *J Dent Res.* 2022;101(13):1654-64. doi: [10.1177/00220345221092752](https://doi.org/10.1177/00220345221092752)
2. Kondo T, Gleason A, Okawa H, Hokujo A, Nishimura I. Mouse gingival single-cell transcriptomic atlas identified a novel fibroblast subpopulation activated to guide oral barrier immunity in periodontitis. *Elife.* 2023;12:RP88183. doi: [10.7554/eLife.88183](https://doi.org/10.7554/eLife.88183)
3. Agrafioti P, Morin-Baxter J, Tanagala KK, Dubey S, Sims P, Lalla E, et al. Decoding the role of macrophages in periodontitis and type 2 diabetes using single-cell RNA-sequencing. *FASEB J.* 2022;36(2):e22136. doi: [10.1096/fj.202101198R](https://doi.org/10.1096/fj.202101198R)
4. Ando Y, Tsukasaki M, Huynh NC, Zang S, Yan M, Muro R, et al. The neutrophil-osteogenic cell axis promotes bone destruction in periodontitis. *Int J Oral Sci.* 2024;16(1):18. doi: [10.1038/s41368-023-00275-8](https://doi.org/10.1038/s41368-023-00275-8)
5. Bendek MJ, Canedo-Marroquin G, Realini O, Retamal IN, Hernández M, Hoare A, et al. Periodontitis and Gestational Diabetes Mellitus: A Potential Inflammatory Vicious Cycle. *Int J Mol Sci.* 2021;22(21):11831. doi: [10.3390/ijms222111831](https://doi.org/10.3390/ijms222111831)
6. Kiencało A, Jamka-Kasprzyk M, Panaś M, Wszyńska-Pawelec G. Analysis of complications after the removal of 339 third molars. *Dent Med Probl.* 2021;58(1):75-80. doi: [10.17219/dmp/127028](https://doi.org/10.17219/dmp/127028)
7. Tambella AM, Bartocetti F, Rossi G, Galosi L, Catone G, Falcone A, et al. Effects of Autologous Platelet-Rich Fibrin in Post-Extraction Alveolar Sockets: A Randomized, Controlled Split-Mouth Trial in Dogs with Spontaneous Periodontal Disease. *Animals (Basel).* 2020;10(8):1343. doi: [10.3390/ani10081343](https://doi.org/10.3390/ani10081343)
8. Cheng Y, Al-Arooni MA, Al-Worafi NA, Al-Moraisi EA, Sun C.

Influence of inflammation on bleeding and wound healing following surgical extraction of impacted lower third molars. *BMC Oral Health.* 2023;23(1):83. doi: [10.1186/s12903-023-02754-0](https://doi.org/10.1186/s12903-023-02754-0)

9. Uluibau IC, Jaunay T, Goss AN. Severe odontogenic infections. *Aust Dent J.* 2005;50(4 Suppl 2):S74-81. doi: [10.1111/j.1834-7819.2005.tb00390.x](https://doi.org/10.1111/j.1834-7819.2005.tb00390.x)
10. Ghaemina H, Nienhuijs ME, Toedtling V, Perry J, Tummers M, Hoppenreijts TJ, et al. Surgical removal versus retention for the management of asymptomatic disease-free impacted wisdom teeth. *Cochrane Database Syst Rev.* 2020;5(5):CD003879. doi: [10.1002/14651858.CD003879.pub5](https://doi.org/10.1002/14651858.CD003879.pub5)
11. Ko KI, Sculean A, Graves DT. Diabetic wound healing in soft and hard oral tissues. *Transl Res.* 2021;236:72-86. doi: [10.1016/j.trsl.2021.05.001](https://doi.org/10.1016/j.trsl.2021.05.001)
12. Graves DT, Ding Z, Yang Y. The impact of diabetes on periodontal diseases. *Periodontol 2000.* 2020;82(1):214-24. doi: [10.1111/prd.12318](https://doi.org/10.1111/prd.12318)
13. Schimmel M, Srinivasan M, McKenna G, Müller F. Effect of advanced age and/or systemic medical conditions on dental implant survival: A systematic review and meta-analysis. *Clin Oral Implants Res.* 2018;29 Suppl 16:311-30. doi: [10.1111/clr.13288](https://doi.org/10.1111/clr.13288)
14. Borgnakke WS, Genco RJ, Eke PI, Taylor GW. Oral Health and Diabetes. In: Cowie CC, Casagrande SS, Menke A, Cissell MA, Eberhardt MS, Meigs JB, et al., editors. *Diabetes in America*. 3rd ed. Bethesda (MD): National Institute of Diabetes and Digestive and Kidney Diseases (US); 2018 Aug. Chapter 31.
15. Zheng Y, Deng J, Wang G, Zhang X, Wang L, Ma X, et al. P53 negatively regulates the osteogenic differentiation in jaw bone marrow MSCs derived from diabetic osteoporosis. *Heliyon.* 2023;9(4):e15188. doi: [10.1016/j.heliyon.2023.e15188](https://doi.org/10.1016/j.heliyon.2023.e15188)
16. Abramov AV, Hanchev KS. [Quantitative analysis of proliferative activity in the periodontal tissue of the rats following tooth extraction against a background of experimental diabetes mellitus]. *Clinical and experimental pathology.* 2019;18(1):10-5. Ukrainian. doi: [10.24061/1727-4338.XVIII.1.67.2019.199](https://doi.org/10.24061/1727-4338.XVIII.1.67.2019.199)

Peri-implant osteogenesis on alumina-coated titanium implants in rat femur: morphological and elemental analysis of implant surfaces

O. O. Bondarenko¹*, A. H. Bozhko^{1,B}, M. A. Skoryk^{2,B,C}, N. S. Bondarenko^{1,C,D},
I. S. Shponka^{1,E,F}, O. Ye. Loskutov^{1,A,E,F}

¹Dnipro State Medical University, Ukraine, ²G. V. Kurdyumov Institute for Metal Physics of the National Academy of Sciences of Ukraine, Kyiv

A – концепція та дизайн дослідження; B – збір даних; C – аналіз та інтерпретація даних; D – написання статті; E – редагування статті;
F – остаточне затвердження статті

Keywords:

orthopedics, implants, functional-protective coatings, corundum ceramics, aluminum oxide, osteoinduction, osteoconduction, osseointegration, scanning electron microscopy, energy dispersive X-ray spectroscopy, peri-implant osteogenesis.

Pathologia.
2024;21(2):132-140

*E-mail:
olex.o.bondarenko@gmail.com

Peri-implant bone tissue regeneration involves complex processes that are not yet fully understood at the cellular and molecular levels, leaving significant gaps in our knowledge that require further investigation.

Aim. The study aimed to compare peri-implant osteogenesis on titanium femoral implants with alumina composite coatings applied by different methods to conventional titanium implants in an animal model.

Materials and methods. Implants underwent sandblasting with silicon carbide, plasma torch treatment, and coating with titanium, corundum, sprayed titanium wire, or hydroxyapatite, resulting in seven different surfaces. 105 female Wistar rats received implants in their right femurs and were divided into 7 groups based on implant type and exposure duration (1, 2, or 4 weeks). Implant fragments were analyzed using scanning electron microscopy and energy dispersive X-ray spectroscopy to quantify chemical elements. Ratios of carbon to nitrogen and calcium to phosphorus were calculated. Data were analyzed using the U-Mann–Whitney test, with $p < 0.05$ as a significant value.

Results. The energy dispersive X-spectrometry results confirmed morphological analysis findings by quantitatively and qualitatively assessing implants surface chemical composition. The key elements were evaluated, relevant for identifying bone tissue components like collagen (C and N) and hydroxyapatite (Ca and P), as well as implant coatings (Ti, Al, Ca, and P). Carbon and phosphorus showed fluctuations over time, with notable differences among groups. Aluminum appeared stable in some groups but varied in others. Calcium levels remained low initially and increased steadily in hydroxyapatite coated implants. Titanium levels were high initially, decreasing slightly over time. Morphological analysis correlated with surface roughness measurements. Notably, fibrin, collagen, and bone tissue presence varied among groups over time, with some groups showing significant mineralized bone tissue accumulation. After four weeks, blood clots persisted in some groups, while others exhibited bone tissue remodeling with the presence of osteoblasts and osteoclasts. Alumina-based coatings showed signs of degradation, with alumina cement scales found among macrophages and fibers.

Conclusions. Our study found that stable bone implants outperform alumina-composite coatings in long-term osseointegration due to mechanical stability. Although ceramic composites initially enhance osteoinductive properties, better attachment to titanium substrates is needed.

Ключові слова:

ортопедичні імплантати, функціонально-захисні покриття, корундова кераміка, оксид алюмінію, остеоіндукція, остеокондукція, остеоінтеграція, растрова електронна мікроскопія, енергодисперсійна рентгенівська спектроскопія, періімплантатний остеогенез.

Патологія. 2024.
Т. 21, № 2(61).
С. 132-140

Періімплантатний остеогенез на титанових імплантатах із корундовим покриттям у стегновій кістці щура: морфологічний та елементний аналіз поверхонь імплантату

О. О. Бондаренко, А. Г. Божко, М. А. Скорик, Н. С. Бондаренко, І. С. Шпонька, О. Є. Лоскутов

Регенерація періімплантатної кісткової тканини включає складні процеси, що досі остаточно не вивчені на клітинному та молекулярному рівнях. Це робить доцільними наступні дослідження в цій галузі.

Мета роботи – порівняти періімплантатний остеогенез на титанових стегнових імплантатах з алюмооксидними композитними покриттями, що нанесені різними методами, зі звичайними титановими імплантатами на тваринній моделі.

Матеріали і методи. Імплантати піскоструминно обробили карбідом кремнію, плазмовим пальником і покрили титаном, корундом, напиленим титановим дротом або гідроксиапатитом. У результаті отримали сім різних поверхонь. Імплантати встановили в праві стегнові кістки 105 самцям щурів лінії Вістар. Тварин поділили на 7 груп залежно від типу імплантату та тривалості експозиції (1, 2 або 4 тижні). Фрагменти імплантатів проаналізували за допомогою сканувальної електронної мікроскопії та енергодисперсійної рентгенівської спектроскопії для кількісного визначення хімічних елементів. Обраховали співвідношення вуглецю до азоту та кальцію до фосфору. Дані проаналізували за допомогою критерію U-Манна-Вітні, різницю при $p < 0,05$ визначили як статистично значущу.

Результати. Результати енергодисперсійної рентгенівської спектроскопії підтверджено даними морфологічного аналізу, який здійснили шляхом кількісного та якісного оцінювання хімічного складу поверхні імплантатів. Визначили ключові елементи, важливі для ідентифікації компонентів кісткової тканини, як-от колаген (C і N) і гідроксиапатит (Ca і P), а також покриття імплантатів (Ti, Al, Ca і P). Вміст вуглецю та фосфору змінювався з часом, з істотними відмінностями за групами. Алюміній виявився стабільним в одних групах, але змінювався в інших. Рівень кальцію спочатку залишався низьким, а в імплантатах з гідроксиапатитовим покриттям неухильно зростає. Частка титану спочатку була високою, але з часом дещо знижувалася. Дані морфологічного аналізу корелювали з результатами вимірювання шорсткості поверхні. Так, вміст фібрину, колагену та кісткової тканини в різних групах з часом змінювався, і в окремих групах

визначили істотне накопичення мінералізованої кісткової тканини. Через чотири тижні в окремих групах зберігалися згустки крові, а в інших виявили ремоделювання кісткової тканини з наявністю остеобластів і остеокластів. Покриття на основі глинозему мали ознаки деградації – серед макрофагів і волокон виявлено лусочки цього покриття.

Висновки. Результати дослідження дали підстави зробити висновок, що стабільні кісткові імпланти перевершують алюмокомпозитні покриття в довгостроковій остеоінтеграції завдяки механічній стабільності. Хоча керамічні композити спочатку покращують остеоіндуктивні властивості, необхідне краще прикріплення до титанової основи.

The success of surgical procedures for bone defect replacement or joint function restoration hinges on the proper selection of implant material. This material must possess mechanical properties that allow the joint and bone to perform their locomotory functions – specifically, adequate strength and elasticity [1]. Additionally, it must exhibit biocompatibility, characterized by low toxicity and high osseointegrative properties; corrosion resistance is also essential for implant materials [1,2]. Titanium (Ti) is a widely used material in modern implantology that meets all these criteria [3]. It is biomechanically strong, has a high strength-to-weight ratio, and is resistant to corrosion. However, titanium requires enhanced mechanical properties for use in highly loaded applications [1,3,4]. To address this issue, various ceramic composites have been utilized as the coatings for Ti implants: hydroxyapatite (HAp), fluorapatite, aluminum oxide (alumina, corundum), bioglass, and calcium phosphates [1]. Within others, alumina ceramics demonstrated reliable osteoinductive properties apart from their low cost, availability and simplicity in manufacturing [5]. Ultimately, successful implantation is measured by the period of the normal functioning of the implant, therefore the longest duration of normal functioning is highly desirable [1]. Obviously, such a long duration of normal functioning of the implant directly depends on whether the implant has formed a full contact with mature bone tissue, i. e. whether osseointegration has occurred [1,2,3].

In general, osseointegrative properties are the properties of the implant that ensure the formation of a dense and stable contact (interface) between its surface and the newly formed peri-implant bone tissue, in other words, that ensure osseointegration [6]. In fact, the process of osseointegration is preceded by osteoinduction and osteoconduction – processes, respectively, of migration and proliferation of osteogenic cells in response to the introduction of implant material into a bone defect, which, depending on the properties of the implant, may not necessarily end in osseointegration, but to a large extent determine its course [6]. With that in mind, a successful bone implant must have a combination of physicochemical properties that would stimulate the above processes, ultimately culminating in maximally complete osseointegration [7]. This issue prompts the search for the best options for modifications of bone implants for arthroplasty and bone plastic.

Extraction of implants with consequent morphological and elemental assessment of changes on its surface using the scanning electron microscopy and energy dispersed X-ray spectroscopy appeared as a reliable study design for the evaluation of peri-implant biological performance, which allows examining the relationship between inorganic components of the implant surface and the attached biological objects [8,9,10,11].

Aim

The aim of our study was to investigate the occurrence and extent of peri-implant osteogenesis on the surfaces of extracted titanium femoral implants with alumina composite functional protective coatings applied by different methods comparing with the same properties of conventional coatings of titanium implants in animal model.

Material and methods

The procedure for implant manufacturing and their physical and chemical characteristics are described in our previous work [12]. After the sandblasting with silicon carbide, the surface of each implant was treated with a plasma torch and simultaneous coating with different substances: A – titanium powder; B – corundum, type A25 (alumina content, Al_2O_3 ~99 %), grain size 5; C – sprayed titanium wire; D – HAp, grain size 5. All these treatment methods were consequently combined with each other, in such a way that 7 different types of implant surfaces were modified for the experiment (Table 1).

After the corresponding treatment of the titanium surface, the coated wire was cut into 15 mm cylindrical pins and sterilized at 135 °C for 20 min immediately prior to experiment.

The cylindrical pins were implanted intramedullary into the right femurs of 105 female Wistar rats with average age 17 weeks and weight 250 g. Animals were divided into 7 groups according to implant type (Ti, TS, TSP, TSPC, TSPT, TSPTC and TSPH) and duration of implant exposure (1, 2 and 4 weeks). 15 animals with untreated and uncoated Ti implants served as a control group, another 15 rats from group TSPH served as a comparison group with the conventional HAp-coated implants. All surgical and pharmacological interventions, including anesthesia and euthanasia, were described in our previous paper [12]. Rats were maintained on a 12 h light and dark cycle with *ad libitum* access to water and normal chow diet composed of 10% fat. All animal experiments and procedures mentioned above were performed in compliance with ethical regulations (Law of Ukraine N 3447-IV and European Directive 2010/63/EU) and the approval of Biomedical Ethics Committee of Dnipro State Medical University (meeting minutes No. 2 dated 26.10.2019).

After euthanasia, 1.5 cm fragments of the distal femurs with implants were collected and cut into three fragments of equal length of 0.5 cm: proximal (diaphysis), distal (epiphysis), and intermediate. An electric saw (Dremel-2050, Germany) was used for this purpose, using a diamond-coated disk. Proximal 0.5 cm fragments were used for the current study where bone tissue was carefully separated from the implant according to R. Deprich et al. [11]. Then detached bone samples were used for histological analysis reported in our previous report [12].

Table 1. Implant material characteristics, and their abbreviations

Implant material, coating	Abbreviation	Roughness (R_a , μm)
Untreated titanium wire	Ti	1.89
Ti + sandblasting	TS	4.87
TS + plasma with "A"	TSP	1.91
TS + plasma with "B"	TSPC	11.8
TS + plasma with "C"	TSPT	23.7
TS + plasma with "C" and "B"	TSPTC	11.5
TS + plasma with "D"	TSPH	9.4

"A": titanium powder; "B": corundum, type A25 (alumina content, Al_2O_3 ~99 %), grain size 5; "C": sprayed titanium wire; "D": hydroxyapatite (HAp), grain size 5.

Table 2. Peri-implant C/N and Ca/P weight% ratios

Group	C/N ratio			Ca/P ratio		
	1 week	2 weeks	4 weeks	1 week	2 weeks	4 weeks
Ti	6.59	3.88	2.97	–	1.7	0.66
TS	7.85	4.07	4.33	–	2.12	1.67
TSP	9.44	2.83	5.73	–	–	1.72
TSPT	3.39	3	3.63	–	2.23	0.88
TSPC	2.21	3.61	4.44	–	1.8	1.05
TSPTC	4.02	2.86	2.92	–	2.16	1.07
TSPH	4.86	2.78	3.23	1.07	1.12	1.2

Empty cells appeared due to missing values of one or two ratio indicators (numerator and/or denominator).

The 0.5 cm long implant fragments separated from the bone were immediately placed in a 5 % glutaraldehyde solution at +4 °C. After fixation for at least 12 hours, the samples were dried in a series of ethanol changes followed by critical point CO_2 drying (Samdri-780A, Tousimis, USA). The samples were fixed on a research table with SPI 05081-AB carbon tape and covered with a thin (20 nm) layer of conductive material (Au/Pd mixture) using a PECS Gatan 682 (Gatan, USA) device. To study the morphology, scanning electron microscope (SEM) images were captured using a MIRA3 (TESCAN, Czech Republic) microscope equipped with a field emission cathode (high-brightness Schottky cathode) and an energy dispersive X-ray spectrometer (EDS) with an X-max 80 mm² detector (Oxford Instruments, UK), operating at an accelerating voltage of 10 kV. SEM and EDS methods were carried out in Electron Microscopy Laboratory of G. V. Kurdyumov Institute for Metal Physics of the National Academy of Sciences of Ukraine (Kyiv).

The harvested implants and attached tissues were examined thoroughly at the magnification $\times 500$. On each implant 5 representative areas of interest (AOI) were chosen for further EDS analysis under a magnification of $\times 500$. From the perspective of relevance for the evaluation of living tissue formation, native implant surface coverage, and mineralized bone matrix formation, 6 chemical elements were quantified in mass percentages (weight%) for each AOI: titanium (Ti), nitrogen (N), carbon (C), calcium (Ca), aluminum (Al), and phosphorus (P) according to I. A. Iancu et al. [8]. Oxygen (O) was evaluated on native implants only. To determine the content of proteins (e. g., collagen), the C/N ratio was calculated [13]. Similarly for the mineral bone matrix (HAp) identifying, Ca/P ratio was computed [14].

EDS measurements data of element weight% were expressed as a median, first (25th percentile) and third (75th percentile) quartile (Q_1 , Me, Q_3). Statistical analysis

was performed using the U-Mann–Whitney test. P-values of <0.05 indicated an evidence, <0.01 – strong evidence, <0.001 – very strong evidence against the null hypothesis. All data analyses and drawings were performed in GraphPad Prism version 8.0.2 (263) for Windows (GraphPad Software, San Diego, California, USA, www.graphpad.com).

Results

EDS analysis of extracted implants. The results of energy dispersive X-spectrometry, which allowed analyzing the chemical composition of the implant surface, served as quantitative and qualitative confirmation of the data obtained as a result of the morphological analysis. After scanning at least five selected areas of each implant surface, seven chemical elements were evaluated, which were:

1) most relevant for identification of such components of the bone tissue as collagen (C and N) and HAp (Ca and P);

2) components of implant coatings (Ti, Al, O, Ca and P).

Besides the elemental signatures of organic and mineral bone compounds in weight percentages, the C/N and Ca/P ratios were calculated (Table 2).

Quantitative elemental analysis demonstrated dynamics of changes of the weight and atomic percentages of the selected elements on implant surfaces over time and revealed several trends across the investigated groups. It is important to note that the weight% of N on the surfaces of all experimental groups and controls (Ti and TSPH) tended to increase from the first to the fourth week of implantation. However, nitrogen was absent in native implants, and did not show any statistically significant difference between the samples both within groups and in the intergroup comparison.

Carbon levels were initially present in all groups with high variability. In general, the general trend across all investigated groups was the continuous rise of C level from 1 to 4 weeks of implantation period. Although in TS group C levels occurred high at 1 week, they surprisingly decreased at week 2, then, again, increased by week 4. Nonetheless, only TSPC group demonstrated significant growth of carbon mass on the implant surfaces after 4 weeks in comparison with 1 week after implantation ($p = 0.0002$, *Fig. 1*). Additionally, comparison of C levels across the groups of the same implantation periods revealed significant difference between TSPC and all other groups without alumina-contained coatings (Ti, TS, TSP and TSPH) at 1 week of implant exposure with 0.048, 0.005, 0.01 and 0.0006 p-values respectively.

Aluminum appeared initially and remained stable over time in TSPT group. On the surface of TSPC samples Al showed up at week 1 and remains variable but present through the weeks. In the cases of TSPTC group it was surprisingly emerged at week 4, despite its absence through the previous extracting points. However, significant difference was detected neither between the samples of different implantation periods within the same group (except native implants) nor between different groups' samples of the same implantation periods.

Generally in all investigated groups phosphorus showed minimal presence or absence initially but slightly increased over time with peaks at week 2 in control, TS, TSPT, and TSPTC samples. TSPC and TSPH demonstrated continuous growth of P concentration on the implant surface. Indeed, a statistically significant difference was indicated between 1 and 4 weeks of implantation for the TSPC group ($p = 0.218$). Notably, initially present in HAp coating of TSPH samples phosphorus significantly increased its concentration at 1, 2 and 4 weeks of implantation compared with P weight% on the native samples ($p = 0.002$, $p = 0.006$ and $p = 0.005$ respectively). In case of TSP, P appeared only at week 4: 1 and 2 weeks of implantation revealed absence of this element on the TSP implants (*Fig. 1*). Nevertheless, in case of intergroup comparison, all the studied samples demonstrated significantly lower indicators of the weight percentage of phosphorus on the implant surface compared to HAp-group at almost all implantation periods: TSPH vs. all others, 1 week, $p = 0.002$; TSPH vs. TSP at 2 and 4 weeks – $p = 0.006$ and $p = 0.048$ respectively.

Calcium showed minimal presence and remained low over time in the control group samples. In case of HAp-coated implants it demonstrated steady growth of Ca from week 1 to week 4, though weight percentages were less than in native implants and did not demonstrate significant difference between each other. In all studied groups only TSP samples revealed the peaking of Ca at week 4 ($p = 0.018$), the rest demonstrated drop of Ca concentrations at week 4, though without significance (*Fig. 1*). Intergroup comparison revealed significantly lower Ca weight percentages on the implant surfaces in all the studied samples compared to HAp-group at 1 week of implantation periods ($p < 0.05$).

In all studied groups detected titanium levels were high initially and remain significant over time, with a slight decrease by week 4. Noteworthy, significant increase of

titanium concentration was observed on the surface of the implants with corundum ceramics (TSPC and TSPTC) of one-week implantation period in comparison with native surfaces ($p = 0.003$ and 0.004 respectively). At the same time, a decrease in the level of aluminum in the elemental composition of the TSPC and TSPTC surfaces was also noted ($p < 0.05$). Subsequently, in these groups, as well as in the others, the proportion of titanium on the surface gradually decreased from 1 to 4 weeks of implantation (*Fig. 1*). Intergroup evaluation demonstrated significant decrease in titanium leaching on the implant surface compared to the control group after 4 weeks of implantation ($p = 0.014$). On the other hand, in TSPTC group the levels of titanium on the surface after 1 week were significantly higher than in TSPH ($p = 0.006$).

SEM analysis. The morphological analysis of the surfaces of the native implants completely corresponded to the data of roughness measurements (*Table 1*): the smoothest surface was demonstrated by implants from the Ti and TSP groups, the roughest were the implants with TSPT, TSPC and TSPTC coating, respectively. However, it should be noted that on the surface of TSPTC coated implants we observed the presence of cracks up to $1 \mu\text{m}$ width. Normally, we identified individual biological objects with the assistance of the EDS, since the elemental content and ratios allowed us to identify collagen fibers, fibrin, mineralised bone, etc.

Control group (Ti) and TISH demonstrated after 1 week of implantation was characterized by such general changes as the presence of fibrin fibers, erythrocytes, and adhesion of leukocytes. Besides that, TISH group revealed an early appearance of collagen fibers and fibroblasts adhesion, which were sparsely distributed over the implant surface. Two-week implantation period revealed gradual decrease of the blood clotting together with the much wider distribution of the collagen fibers on the surface. Moreover, TISH implants accumulated a significant amount of mineralized woven osseous tissue on about a half of the entire implant surfaces. In contrast, miniscule quantity of immature bone tissue was attached to the surface of the implants of the control group. Later, after 4 weeks of implant exposure to intramedullary tissues, the woven bone became more widespread on the surface of the control group implants, although we still found only diffusely scattered islands of immature mineralized bone, the vast majority of the surface area being covered with fibrous tissue and fibrin. In sharp contrast, the comparison group (TSPH) demonstrated a significantly higher amount of mineralized bone tissue attached almost along the entire implant surface (*Fig. 2*).

The surface of the implants after 1 week of implantation was characterized by the same events as in the control group. Nevertheless, the extent of those events varied between different groups. For example, the largest area of the implant surface covered by fibrin clots was demonstrated in the TS group (more than two-third), while the groups with complex surface modification (TSPC, TSPT and TSPTC) showed a smaller surface area covered by fibrin: approximately one-third of the implant surface, mainly on raised areas. However, the appearance of collagen fibers and fibroblasts was observed mainly in recessed areas of the surface relief (*Fig. 3*, TSPC, 1 week).

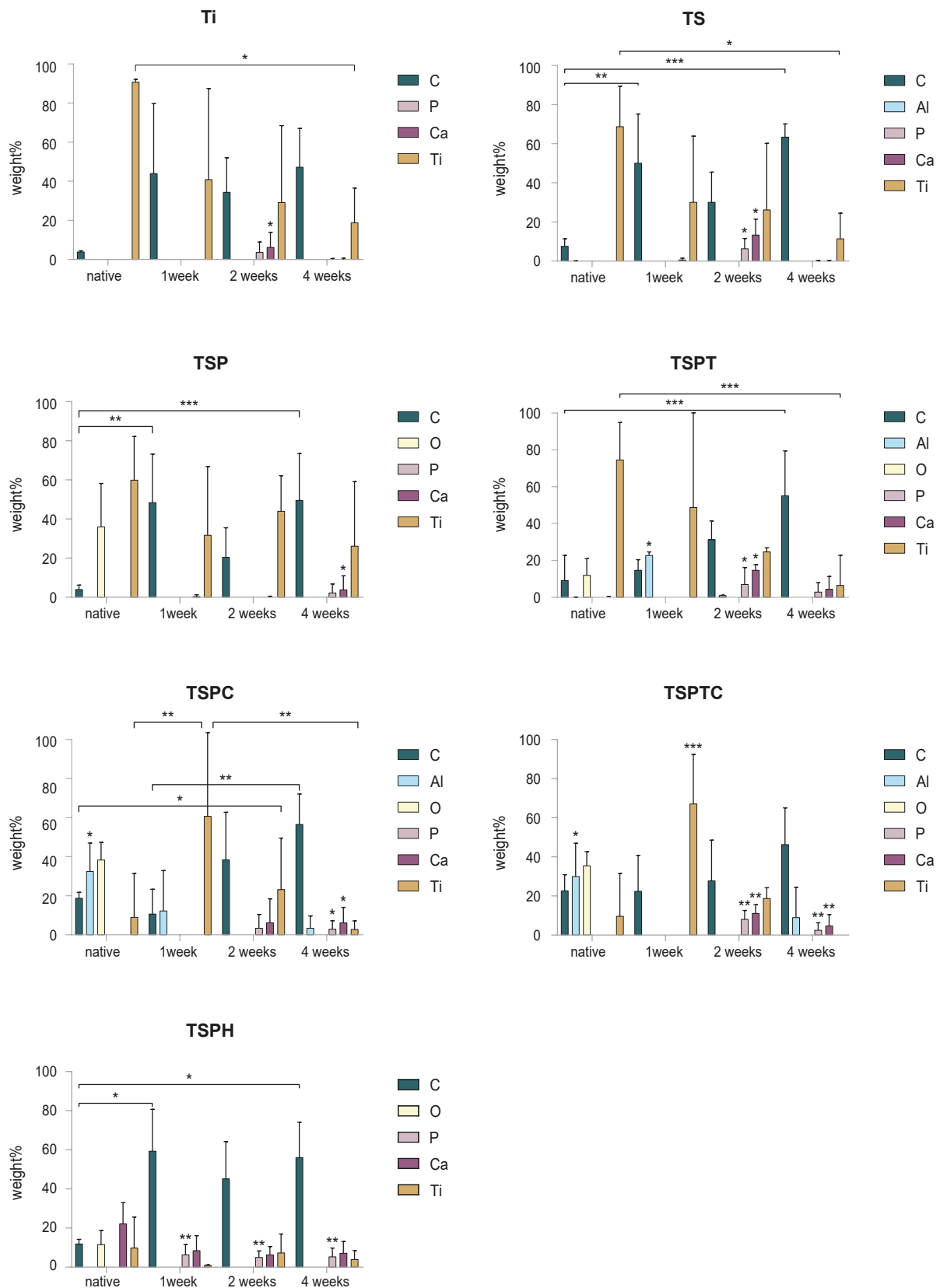


Fig. 1. The dynamics of the weight percentage (weight%) of the most relevant chemical elements that made up the surfaces of the studied implants.
 *: p < 0.05; **: p < 0.01; ***: p < 0.001.

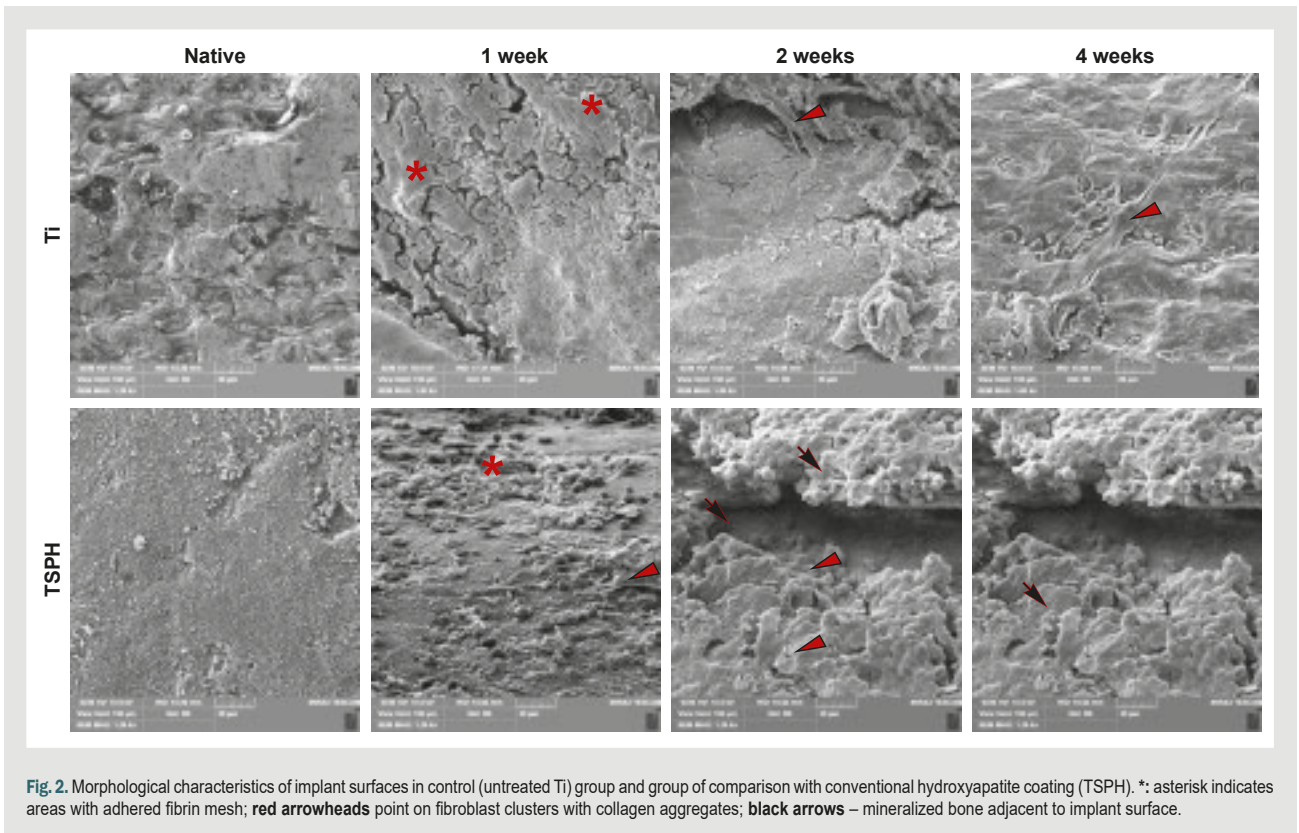


Fig. 2. Morphological characteristics of implant surfaces in control (untreated Ti) group and group of comparison with conventional hydroxyapatite coating (TSPH). *: asterisk indicates areas with adhered fibrin mesh; **red arrowheads** point on fibroblast clusters with collagen aggregates; **black arrows** – mineralized bone adjacent to implant surface.

Two-week changes on the modified surfaces were characterized by a decrease in the amount of fibrin, continuous accumulation of collagen, and the appearance of woven osseous tissue with the presence of osteoblasts. Inflammatory cells were preserved: macrophages and lymphocytes, but without a significant difference between the groups. The most formed woven bone tissue was observed around the implants with the TSPTC surface, not much less of it was found in the TSPC and TSPT groups. Almost similar amount of bone tissue on the surface was demonstrated by implants with sandblasting (TS). In general, these findings were similar to the events described on the surface of TSPH implants. However, a very small amount of provisional bone tissue was found on the surface of TSP implants, even less than in the control group (Fig. 3).

A highly variable pattern of findings was demonstrated after 4 weeks of implant exposure. For example, blood clots continued to be observed in the control group, TS and TSPT groups, while fibrin was absent in the rest of the groups. The bone tissue was remodeled: the appearance of lamellar and trabecular bone with the presence of osteoblasts (lining cells, Fig. 3, TSPC, 4 weeks) and single osteoclasts was observed, although the general trend indicated a decrease in the thickness of the bone tissue around the implant. The exception included some zones on TS implants where the accumulation and adhesion of macrophages to surfaces without bone tissue was observed. Interestingly, the TSP group revealed no difference in formation of adherent bone tissue compared with other investigated groups despite it being hindered at 2 weeks of observation. Notably, TSPC and TSPTC demonstrated the presence of destruction of the coating

with the finding of scales of alumina cement among macrophages and fibers (Fig. 3).

Discussion

The reported results of the element composition on implant surfaces over time, assessed using energy-dispersive X-ray spectroscopy (EDS), provide comprehensive insights into the bioactivity and surface modification efficacy of different implant groups with functional protective coatings including alumina-based ceramics. It indicates how different surface coatings influence the bioactivity and osseointegration potential.

Carbon levels were high initially in most groups, with variations over time. High initial levels of carbon indicate the presence of residues from the manufacturing process: calcium carbide particles remained after sandblasting. Fluctuations over time suggest ongoing changes on the implant surface, possibly due to interactions with the surrounding biological environment. Carbon presence could also be influenced by the adsorption of organic molecules from the biological fluids [15]. For example, carbon decrease in TS group at week 2 followed by a significant increase at week 4, which might suggest initial biofilm formation followed by organic material accumulation. In contrast TSPC group revealed significant increase at week 2, continuing to rise by week 4, and indicating continuous organic deposition. Aluminum was eventually observed in composite-coated groups. Stable presence in TSPTC and TSPC groups indicates successful incorporation and retention of aluminum-based materials on the implant surfaces. Presence at week 4 in TSPTC suggests some degree of coating destabilization or/and surface

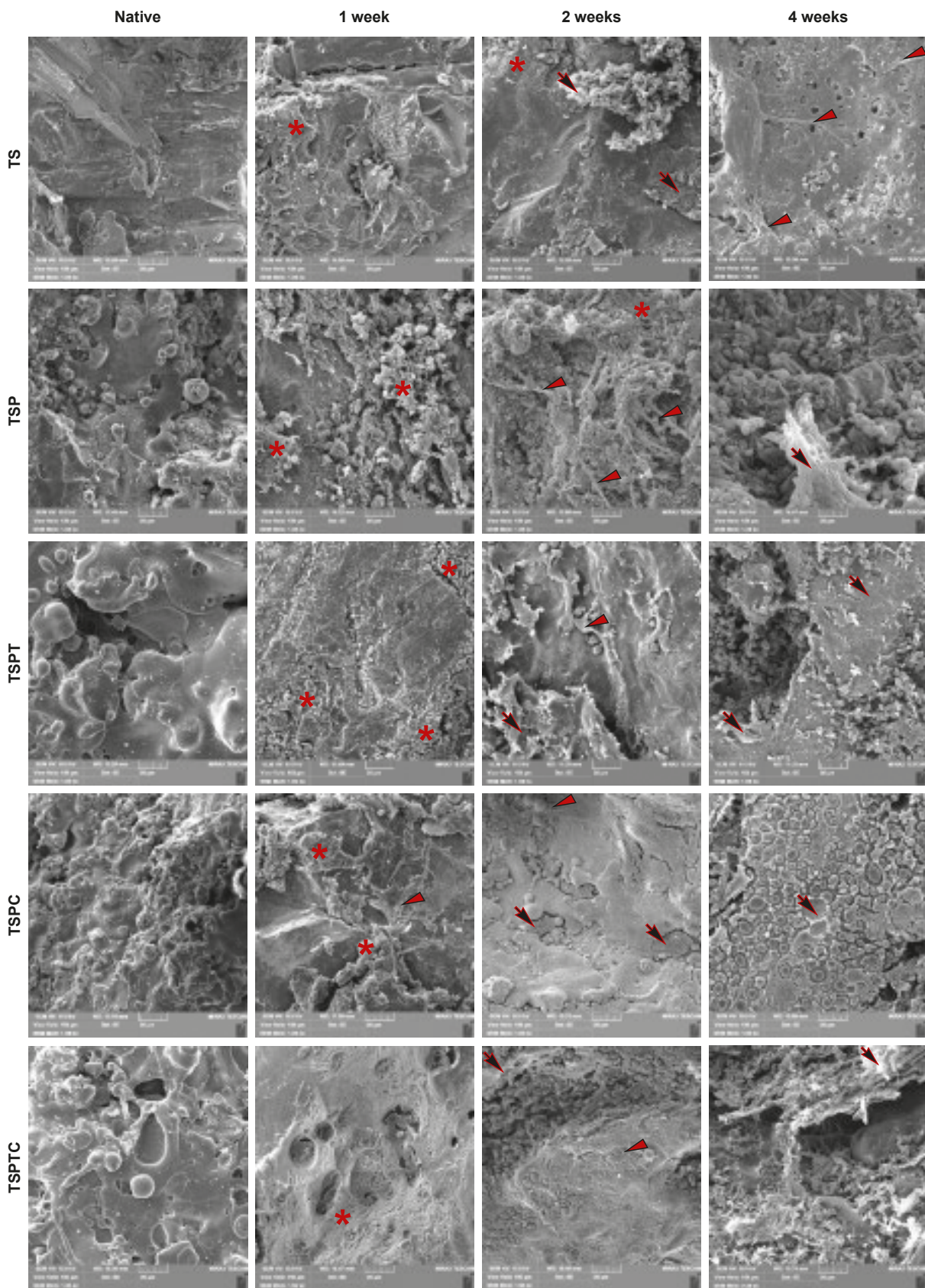


Fig. 3. Morphological characteristics of implant surfaces in studied groups. *: areas with fibrin adhesion; **red arrowheads**: collagen fibers; **black arrows**: mineralized bone. **TSPC, 4 weeks**: osteoblasts (lining cells) arranged above the bone tissue (arrow); **TSPTC, 4 weeks**: white crystalline scale (alumina coating debris) in the right lower corner.

modification that exposes areas without bone but coated with aluminum oxide. This might enhance the surface properties, potentially improving the overall bioactivity and biocompatibility of the implants. Phosphorus presence indicates bioactivity and potential bone integration [8, 16].

Appearance of P over time in most groups highlights the bioactive nature of the surfaces, promoting bone cell attachment and growth [16]. Peaks in groups like TS and TSPT at week 2 followed by a reduction could suggest initial rapid bioactivity and subsequent stabilization as the bone integration process progresses. Calcium levels were consistently present across all groups. For instance, presence from week 1 in several groups (like TS and TSP) suggests early-stage mineralization, crucial for bone integration. Increased Ca-levels over time indicate ongoing bone formation and mineralization on the implant surfaces, reflecting successful osseointegration [17]. Titanium levels remained significant across all groups, confirming it as the base material. Consistent presence across all groups validates the durability and stability of titanium as a core implant material. Minor fluctuations in percentages could reflect surface modifications or the integration of other materials, such as aluminum or phosphorus, which may alter the exposed surface composition [4].

The dynamics of these elements suggest that the different implant groups exhibit varying degrees of bioactivity and surface modification efficacy. All in all, the presence and variations of phosphorus and calcium across different groups highlight the bioactivity and potential for osseointegration of the implants [8, 9, 10, 11]. Groups with consistent phosphorus and calcium levels, like TSPT and TSPH, suggest good bone formation and integration. The detection of aluminum in specific groups confirms the successful incorporation of composite materials designed to enhance the mechanical properties of the implants. Carbon dynamics indicate significant interactions with organic tissues, which can be both beneficial (e. g., promoting bone growth) and challenging (e. g., potential for biofilm formation).

It is well known that carbon/nitrogen ratio (C/N ratio) has specific value in each protein. For instance, in collagen it comprises 3.243 [13]. Ratios significantly higher or lower than this may indicate changes in the organic matrix composition near the implant. In the control group, TS, TSPC, and TSPTC C/N ratio fluctuates over time at 1 and 2 weeks of implantation with subsequent stabilization of the matrix close to the collagen standard. TSPT shows the most stable and close-to-normal C/N ratios over time, indicating a stable organic matrix composition. However, TSP shows significant variability, indicating inconsistent organic matrix composition.

Similarly bone mineral matrix density was evaluated with Ca/P ratio, normally it varies in female Wistar rats between 1.42–1.63 [14]. According to obtained results, the TS group was characterized by normalization of Ca/P ratios over time, indicating balanced mineralization. In contrast, surprisingly, TSPH showed consistently low ratios, indicating persistent poor bone quality.

Implants showing consistent or increasing levels of elements such as phosphorus and calcium over time suggest enhanced bioactivity and potential for bone integration. Among the groups studied, TSPT, TSPC, and TSPTC

exhibit sustained or increasing levels of phosphorus and calcium at 2 weeks, indicating promising osteoinductive properties which is consistent with our previous findings [2, 15]. However, at 4 week all these groups revealed loss of peri-implant mineralized bone, coinciding with the appearance of a large number of macrophages, as a reaction to the detachment of the functional protective coating (the appearance of aluminum oxide scales among biological tissues, Fig. 3, TSPTC, 4 weeks) under the influence of mechanical stress. Indeed, for a period of 4 weeks after adequate wound healing, antibiotic therapy, anti-inflammatory therapy and pain relief, rats began active locomotion, which could cause such changes. Therefore, while surface modifications are important, the stability of the base material, typically titanium, is crucial for long-term implant success [1, 2, 3, 6, 15, 16, 17]. Groups with stable titanium levels, such as Ti, TS, and TSP, suggest minimal degradation or leaching of the base material, which is favorable for implant longevity. Implants showing dynamic changes in elemental composition may indicate ongoing surface interactions, which could be either beneficial (e. g., enhanced bioactivity) or detrimental (e. g., corrosion) [18, 19]. Careful analysis of these dynamics is required to assess their impact on implant performance. Considering these factors, the TSPT and TSPTC groups appear promising in terms of bioactivity and potential for bone integration though required more stable base material characteristics. However, additional studies incorporating biological assays, mechanical testing, and long-term in vivo evaluations are necessary to comprehensively evaluate implant effectiveness.

Conclusions

1. Obtained results provide comprehensive insights into the performance of various implant materials and their interactions with biological tissues.
2. Bone implants with a mechanically stable surface, appropriate roughness and porosity (TS, TSP) have an advantage in the long-term development of osseointegration over investigated alumina-composite coatings (TSPT, TSPC and TSPTC) despite their pronounced osteoinductive and osteoconductive properties, due to mechanical instability.
3. Although the presence of aluminum oxide in ceramic composites confirms improved osteoinductive properties at 2 week of experimental implantation in rat femur (TSPT, TSPC and TSPTC, $p < 0.05$), the models of corundum coatings tested in our study should be improved, primarily through more reliable attachment to the titanium substrate.
4. Carbon fluctuations indicate dynamic organic interactions, crucial for understanding long-term biocompatibility and functionality of the implants. The dynamic behavior of C/N ratio revealed that TSPT coating is the most appropriate for close-to-normal matrix protein formation.
5. The observed bioactivity and mineralization processes are promising for improving osseointegration and the overall success of implants via development of more effective and biocompatible materials for orthopedic applications.

Perspectives of subsequent scientific research. In the next publication we are going to report the findings obtained after 8 weeks. It will include evaluation of bone-implant interface using grinding techniques on resin-embedded non-demineralized bone samples. Future studies should focus on optimizing these surface modifications to enhance long-term stability and bioactivity.

Funding

This study was a part of the research project “Molecular-genetic and morphological features of bone tissue repair using functional protective coatings of implantation materials” with funding from the Ministry of Health of Ukraine, state registration No. 0119U101119 (2019–2021).

Conflicts of interest: authors have no conflict of interest to declare.
Конфлікт інтересів: відсутній.

Надійшла до редакції / Received: 29.04.2024
Після доопрацювання / Revised: 31.05.2024
Схвалено до друку / Accepted: 14.06.2024

Information about the authors:

Bondarenko O. O., MD, PhD, Associate Professor of the Department of Pathological Anatomy, Forensic Medicine and Pathological Physiology, Dnipro State Medical University, Ukraine.

ORCID ID: 0000-0002-9739-9219

Bozhko A. H., MD, Assistant of the Department of Trauma Surgery and Orthopedics, Dnipro State Medical University, Ukraine.

ORCID ID: 0000-0002-1054-7574

Skoryk M. A., PhD, Head of the Electron Microscopy Laboratory, Senior Researcher, G. V. Kurdyumov Institute for Metal Physics, National Academy of Sciences of Ukraine, Kyiv.

ORCID ID: 0000-0002-3479-166X

Bondarenko N. S., MD, PhD, Associate Professor of the Department of Pathological Anatomy, Forensic Medicine and Pathological Physiology, Dnipro State Medical University, Ukraine.

ORCID ID: 0000-0003-3933-7535

Shponka I. S., MD, PhD, DSc, Professor of the Department of Pathological Anatomy, Forensic Medicine and Pathological Physiology, Dnipro State Medical University, Ukraine.

ORCID ID: 0000-0002-7561-6489

Loskutov O. Ye., MD, PhD, DSc, Professor, Head of the Department of Trauma Surgery and Orthopedics, Dnipro State Medical University, Ukraine; Academician of National Academy of Medical Sciences of Ukraine of Ukraine.

ORCID ID: 0000-0003-0579-5642

Відомості про авторів:

Бондаренко О. О., канд. мед. наук, доцент каф. патологічної анатомії, судової медицини та патологічної фізіології, Дніпровський державний медичний університет, Україна.

Божко А. Г., асистент каф. травматології та ортопедії, Дніпровський державний медичний університет, Україна.

Скорик М. А., канд. фіз.-мат. наук, зав. лабораторії електронної мікроскопії, старший науковий співробітник, Інститут металофізики ім. Г. В. Курдюмова НАН України, м. Київ.

Бондаренко Н. С., канд. мед. наук, доцент каф. патологічної анатомії, судової медицини та патологічної фізіології, Дніпровський державний медичний університет, Україна.

Шпонька І. С., д-р мед. наук, професор каф. патологічної анатомії, судової медицини та патологічної фізіології, Дніпровський державний медичний університет, Україна.

Лоскутов О. Є., д-р мед. наук, професор, зав. каф. травматології та ортопедії, Дніпровський державний медичний університет, Україна; академік Національної академії медичних наук України.

References

- Kumar M, Kumar R, Kumar S. Coatings on orthopedic implants to overcome present problems and challenges: A focused review. *Materials Today: Proceedings*. 2021;45(6):5269-76. doi: [10.1016/j.matpr.2021.01.831](https://doi.org/10.1016/j.matpr.2021.01.831)
- Huynh V, Ngo NK, Golden TD. Surface Activation and Pretreatments for Biocompatible Metals and Alloys Used in Biomedical Applications. *Int J Biomater*. 2019;2019:3806504. doi: [10.1155/2019/3806504](https://doi.org/10.1155/2019/3806504)
- Zhang LC, Chen LY. A review on biomedical titanium alloys: recent progress and prospect. *Adv Eng Mater*. 2019;21(4):1801215. doi: [10.1002/adem.201801215](https://doi.org/10.1002/adem.201801215)
- Schüpbach P, Glauser R, Rocci A, Martignoni M, Sennerby L, Lundgren A, et al. The human bone-oxidized titanium implant interface: A light microscopic, scanning electron microscopic, back-scatter scanning electron microscopic, and energy-dispersive x-ray study of clinically retrieved dental implants. *Clin Implant Dent Relat Res*. 2005;7 Suppl 1:S36-S43. doi: [10.1111/j.1708-8208.2005.tb00073.x](https://doi.org/10.1111/j.1708-8208.2005.tb00073.x)
- Bahraminasab M, Arab S, Safari M, Talebi A, Kavakbeian F, Doostmohammadi N. In vivo performance of Al₂O₃-Ti bone implants in the rat femur. *J Orthop Surg Res*. 2021;16(1):79. doi: [10.1186/s13018-021-02226-7](https://doi.org/10.1186/s13018-021-02226-7)
- Albrektsson T, Johansson C. Osteoinduction, osteoconduction and osseointegration. *Eur Spine J*. 2001;10 Suppl 2:S96-101. doi: [10.1007/s005860100282](https://doi.org/10.1007/s005860100282)
- Davies JE. Bone bonding at natural and biomaterial surfaces. *Biomaterials*. 2007;28(34):5058-67. doi: [10.1016/j.biomaterials.2007.07.049](https://doi.org/10.1016/j.biomaterials.2007.07.049)
- Iancu IA, Iancu SA, Epistatu D, Comaneanu M, Badarau IA. Scanning electron microscopy and energy-dispersive X-ray spectroscopy on the degree of bone mineralization at the bone-implant interface. *Ro J Stomatol*. 2024;70(1):21-6. doi: [10.37897/RJS.2024.1.7](https://doi.org/10.37897/RJS.2024.1.7)
- Shah FA, Ruscák K, Palmquist A. 50 years of scanning electron microscopy of bone—a comprehensive overview of the important discoveries made and insights gained into bone material properties in health, disease, and taphonomy. *Bone Res*. 2019;7:15. doi: [10.1038/s41413-019-0053-z](https://doi.org/10.1038/s41413-019-0053-z)
- Mangano F, Raspanti M, Maghahreh H, Mangano C. Scanning Electron Microscope (SEM) Evaluation of the Interface between a Nanostructured Calcium-Incorporated Dental Implant Surface and the Human Bone. *Materials (Basel)*. 2017;10(12):1438. doi: [10.3390/ma10121438](https://doi.org/10.3390/ma10121438)
- Depprich R, Zipprich H, Ommerborn M, Mahn E, Lammers L, Handschel J, et al. Osseointegration of zirconia implants: an SEM observation of the bone-implant interface. *Head Face Med*. 2008;4:25. Published 2008 Nov 6. doi: [10.1186/1746-160X-4-25](https://doi.org/10.1186/1746-160X-4-25)
- Loskutov O, Shponka I, Bondarenko O, Bondarenko N, Bozhko A. Histological and histochemical assessment of short-term events in peri-implant bone for osteoinductivity evaluation of functional-protective implant coatings. *Medicini perspektivi*. 2021;26(3):4-10. doi: [10.26641/2307-0404.2021.3.241875](https://doi.org/10.26641/2307-0404.2021.3.241875)
- Schwarz HP, Nahal H. Theoretical and observed C/N ratios in human bone collagen. *J Archeol Sci*. 2021;131:105396. doi: [10.1016/j.jas.2021.105396](https://doi.org/10.1016/j.jas.2021.105396)
- Hernandez-Becerra E, Londoño-Restrepo SM, Hernández-Urbio-la MI, Jimenez-Mendoza D, Aguilera-Barreiro ML, Perez-Torrero E, et al. Determination of basal bone mineral density in the femur bones of male and female Wistar rats. *Lab Anim*. 2021;55(1):30-42. doi: [10.1177/0023677220922566](https://doi.org/10.1177/0023677220922566)
- Nikolova MP, Apostolova MD. Advances in Multifunctional Bioactive Coatings for Metallic Bone Implants. *Materials (Basel)*. 2022;16(1):183. doi: [10.3390/ma16010183](https://doi.org/10.3390/ma16010183)
- Büchter A, Joos U, Wiesmann HP, Seper L, Meyer U. Biological and biomechanical evaluation of interface reaction at conical screw-type implants. *Head Face Med*. 2006;2:5. doi: [10.1186/1746-160X-2-5](https://doi.org/10.1186/1746-160X-2-5)
- Pobloth AM, Mersiowsky MJ, Kliemt L, Schell H, Dienelt A, Pfitzner BM, et al. Bioactive coating of zirconia toughened alumina ceramic implants improves cancellous osseointegration. *Sci Rep*. 2019;9(1):16692. doi: [10.1038/s41598-019-53094-5](https://doi.org/10.1038/s41598-019-53094-5)
- Ibrahim SW, Rafeeq AK, Ahmedhamdi MS. Histomorphometric assessment of implant coated with mixture of nano-alumina and fluorapatite in rabbits. *Saudi Dent J*. 2021;33(8):1142-8. doi: [10.1016/j.sdentj.2021.02.005](https://doi.org/10.1016/j.sdentj.2021.02.005)
- Lin S, Maekawa H, Moeinzadeh S, Lui E, Alizadeh HV, Li J, et al. An osteoinductive and biodegradable intramedullary implant accelerates bone healing and mitigates complications of bone transport in male rats. *Nat Commun*. 2023;14(1):4455. doi: [10.1038/s41467-023-40149-5](https://doi.org/10.1038/s41467-023-40149-5)

Clinical-pathogenetic and prognostic value of the nitrotyrosine level in the blood serum of patients with coronavirus disease (COVID-19) with pneumonia

O. V. Riabokon^{ID}*A,E,F, I. O. Kuliesh^{ID}B,C,D, I. F. Bielenichev^{ID}C,E, Yu. Yu. Riabokon^{ID}C,D,E

Zaporizhzhia State Medical and Pharmaceutical University, Ukraine

A – research concept and design; B – collection and/or assembly of data; C – data analysis and interpretation; D – writing the article; E – critical revision of the article; F – final approval of the article

The aim of the research is to determine the clinical-pathogenetic and prognostic value of nitrotyrosine levels in the blood serum of patients with COVID-19 with pneumonia in the development of oxygen dependence and the risk of fatal outcome.

Materials and methods. 123 patients with COVID-19 with pneumonia were examined, who were examined and treated according to the Order of the Ministry of Health of Ukraine dated March 28, 2020 No. 722. Patients were divided into groups: I group – 32 patients with a moderate course without oxygen dependence; II group – 91 patients with a severe course with the presence of oxygen dependence. Patients in the II group were additionally divided into subgroups: II-A subgroup – 45 patients who recovered; II-B subgroup – 46 patients who died. The content of nitrotyrosine (Hycult Biotech, the Netherlands) was determined in the blood serum by the immunoenzymatic method. Statistical data processing was carried out in the program Statistica for Windows 13 (StatSoft Inc., No. JPZ8041382130ARCN10-J).

Results. The content of nitrotyrosine in the blood serum of patients with COVID-19 with pneumonia in a severe course with the development of oxygen dependence is higher ($p < 0.001$) than in patients with a moderate course of the disease without signs of oxygen dependence. The level of its increase has an inverse correlation with the oxygen saturation index ($r = -0.53$, $p < 0.05$). When hospitalized for 9.0 [7.0; 12.0] day of the disease, under the condition of nitrotyrosine level >481.97 nmol/ml (AUC = 0.909, $p < 0.001$), the probability of developing oxygen dependence is significant. And under the conditions of nitrotyrosine level >521.96 nmol/ml during this observation period, the probability of a fatal outcome of the disease is significant (AUC = 0.842, $p < 0.001$).

The established correlations confirm the clinical-pathogenetic role of nitrotyrosinative stress in the development of the “cytokine storm” and multiorgan failure. The content of nitrotyrosine correlates with the level of C-reactive protein ($r = +0.25$, $p < 0.05$), the ratio of absolute neutrophil count to absolute lymphocyte count ($r = +0.26$, $p < 0.05$), alanine aminotransferase activity ($r = +0.26$, $p < 0.05$) and glomerular filtration rate ($r = -0.27$, $p < 0.05$).

The diagnostic value of determining the level of nitrotyrosine in predicting the course of COVID-19 with pneumonia against the background of treatment after 7 days lies in the possibility of predicting the probability of a fatal outcome of the disease. Namely, the preservation of the level of nitrotyrosine >507.98 nmol/ml (AUC = 0.681, $p < 0.001$) during the specified period of observation indicates a high probability of a fatal outcome of the disease.

Conclusions. In patients with COVID-19 with pneumonia, the level of nitrotyrosine elevation in the blood serum depends on the appearance of oxygen dependence and the outcome of the disease. The highest level of nitrotyrosine is in patients with COVID-19 with pneumonia with a severe course, and the degree of increase of this indicator has diagnostic value in predicting the probability of an unfavorable disease course.

Keywords:

coronavirus disease, COVID-19, viral infection, pneumonia, oxidative stress, nitrotyrosine, diagnosis, prognosis.

Pathologia.

2024;21(2):141-147

*E-mail:

ryabokonksmu@ukr.net

Клініко-патогенетичне та прогностичне значення рівня нітротирозину в сироватці крові хворих на коронавірусну хворобу COVID-19 із пневмонією

O. V. Рябоконт, I. O. Кулеш, I. Ф. Бєленічев, Ю. Ю. Рябоконт

Мета роботи – встановити клініко-патогенетичне та прогностичне значення рівня нітротирозину в сироватці крові у хворих на COVID-19 із пневмонією в розвитку кисневої залежності та ризику летального наслідку.

Матеріали і методи. До дослідження залучили 123 хворих на COVID-19 із пневмонією, які обстежені та ліковані згідно з наказом Міністерства охорони здоров'я України від 28.03.2020 р. № 722. Хворих поділили на групи: I – 32 пацієнти з середньотяжким перебігом без кисневої залежності; II – 91 особа з тяжким перебігом і кисневою залежністю. Пацієнтів II групи додатково поділили на підгрупи: II-A – 45 хворих, які одужали; II-B – 46 осіб, які померли. У сироватці крові пацієнтів визначили вміст нітротирозину (Hycult Biotech, Нідерланди) імуноферментним методом. Статистично результати опрацювали в програмі Statistica for Windows 13 (StatSoft Inc., № JPZ8041382130ARCN10-J).

Результати. Вміст нітротирозину в сироватці крові хворих на COVID-19 із пневмонією при тяжкому перебігу з розвитком кисневої залежності вищий ($p < 0,001$), ніж у пацієнтів із середньотяжким перебігом хвороби без ознак кисневої залежності. Рівень його підвищення мав зворотну кореляцію з показником сатурації кисню ($r = -0,53$, $p < 0,05$). Під час госпіталізації на 9,0 [7,0; 12,0] день хвороби, якщо рівень нітротирозину становив $>481,97$ нмоль/мл (AUC = 0,909, $p < 0,001$), встановлена значуща імовірність виникнення кисневої залежності. Якщо рівень нітротирозину становив $>521,96$ нмоль/мл у цей період спостереження, то імовірність летального наслідку хвороби значуща (AUC = 0,842, $p < 0,001$).

Ключові слова:

коронавірусна хвороба, COVID-19, вірусна інфекція, пневмонія, оксидативний стрес, нітротирозин, діагностика, прогноз.

Патологія. 2024.

Т. 21, № 2(61).
С. 141-147

Встановлені кореляції підтверджують клініко-патогенетичну роль нітротирозинного стресу у розвитку «цитокінового шторму» та поліорганної недостатності. Вміст нітротирозину корелює з рівнем С-реактивного протеїну ($r = +0,25$, $p < 0,05$), показником співвідношення абсолютної кількості нейтрофілів до абсолютної кількості лімфоцитів ($r = +0,26$, $p < 0,05$), активністю аланінамінотрансферази ($r = +0,26$, $p < 0,05$) та показником швидкості клубочкової фільтрації ($r = -0,27$, $p < 0,05$).

Діагностичне значення оцінювання рівня нітротирозину в прогнозуванні перебігу COVID-19 із пневмонією на тлі лікування через 7 діб полягає у можливості прогнозування ймовірності летального наслідку хвороби. Так, збереження рівня нітротирозину $>507,98$ нмоль/мл ($AUC = 0,681$, $p < 0,001$) у цьому терміні спостереження свідчить про високу ймовірність настання летального наслідку.

Висновки. У хворих на COVID-19 і пневмонію рівень підвищення нітротирозину в сироватці крові залежить від розвитку кисневої залежності та наслідку хвороби. Найвищий рівень нітротирозину визначено у пацієнтів із COVID-19 і пневмонією з тяжким перебігом. Ступінь підвищення цього показника має діагностичну цінність щодо прогнозування ймовірності несприятливого перебігу хвороби.

The coronavirus disease (COVID-19), the pandemic of which was declared by the World Health Organization at the beginning of 2020, continues to spread significantly [1]. COVID-19 is considered a systemic disease with a wide range of clinical manifestations [2,3]. It is estimated that 80 % of individuals infected with SARS-CoV-2 have a mild or even asymptomatic course of the disease. However, every fifth patient, COVID-19 progresses to pneumonia, which is associated with the development of a hyperinflammatory syndrome, known as the “cytokine storm”, which leads to the formation of severe acute respiratory distress syndrome and multiple organ failure [4].

Elucidation of the pathogenetic mechanisms of the formation of COVID-19-associated pneumonia during the development of the “cytokine storm” continues [1]. At the same time, the literature presents two different opinions regarding the understanding of this phenomenon in the case of COVID-19. Researchers [5] suggest that it is the maladaptive excessive immune response that leads to the formation of severe pneumonia, multiple organ failure and, accordingly, a fatal outcome of the disease. However, there are researchers who claim that suppression of the immune response to the pathogen is unwarranted because hypercytokinemia may be necessary for virus elimination [6]. Elucidation of the pathogenetic mechanisms of the progression of pneumonia in COVID-19 is a necessary condition for the creation of effective pathogenetic treatment approaches, since the effectiveness of antiviral drugs in immunopathological phase of SARS-CoV-2 infection is limited [3].

Today, more and more data are accumulating about the clinical-pathogenetic role of oxidative stress in the progression of COVID-19. It is believed that the development of pneumonia and the formation of acute respiratory distress syndrome in the conditions of the “cytokine storm” causes severe hypoxia, which leads to an increase production of reactive oxygen species and consequently, the development of oxidative stress [7,8,9]. Additionally, SARS-CoV-2 infection disrupts the glucose-insulin axis, which further contributes to oxidative stress [10,11,12].

One of the main markers of cell damage under conditions of oxidative stress is nitrotyrosine, which is formed as a result of the reaction between NO and superoxide, leading to the formation of peroxynitrite, which, in turn, nitrates tyrosine residues of proteins [13,14,15]. Therefore, in several research, when determining the level of nitrotyrosine and other components of this reaction, the term nitrosative stress is even used [2,13,14]. Modern

research demonstrates a direct connection between hypoxia, oxidative stress and inflammation [16,17]. Pro-inflammatory cytokines, in particular interleukin-6, interleukin-1 β , tumor necrosis factor- α are regulated by transcription factors that are highly sensitive to oxidative stress [18,19]. The research [20] also demonstrated the negative impact of increased immunological and nitrosative stress response, the degree of expressiveness of which, along with hematological and hemorheological changes, was significantly higher in hospitalized patients with COVID-19 compared to healthy people.

The aforementioned factors underline, in our view, the necessity to elucidate the clinical-pathogenetic role of nitrosative stress in the formation of clinically significant forms of COVID-19, particularly in the development of pneumonia, and to determine the diagnostic significance of elevated nitrotyrosine levels in predicting the course of the disease.

Aim

The aim of the research is to elucidate the clinical-pathogenetic and prognostic value of nitrotyrosine levels in the blood serum of patients with COVID-19 with pneumonia in the development of oxygen dependence and the risk of a fatal outcome.

Materials and methods

The study included 123 patients with coronavirus disease (COVID-19) with pneumonia, who were treated at the Municipal Non-Profit Enterprise “Regional Infectious Clinical Hospital” of Zaporizhzhia Regional Council. The age of the patients ranged from 29 to 88 years. There were 57 males and 66 females. The diagnosis in all patients was confirmed by the detection of RNA-SARS-CoV-2 from the nasopharyngeal mucus by the polymerase chain reaction method. In all patients included in the research, pneumonia was confirmed by the results of chest X-ray examination or computer tomography.

All patients received examination and treatment in accordance with the Order of the Ministry of Health of Ukraine dated March 28, 2020 No. 722 “Organization of medical care for patients with coronavirus disease (COVID-19)”. All patients were included in the research with informed consent.

Depending on the severity of the course, presence of oxygen dependence and consequences, patients with

Table 1. Comparison of the age of patients with coronavirus disease (COVID-19) with pneumonia depending on the presence of oxygen dependence, abs (%)

Indicator, units of measurement	Patients with coronavirus disease (COVID-19) with pneumonia			
	Young age, 25–44 years old	Middle age, 45–59 years old	Elderly age, 60–75 years old	Senile age, 76–90 years old
All patients (n = 123)	8 (6.5)	31 (25.2)	68 (55.3)	16 (13.0)
I group (n = 32)	5 (15.6)	7 (21.9)	20 (62.5)	–
II group (n = 91)	3 (3.3)*	24 (26.4)	48 (52.7)	16 (17.6)

*: the difference is significant, compared to patients of the I group ($p < 0.05$).

COVID-19 with pneumonia were divided into groups: I group – 32 patients with a moderate course without oxygen dependence; II group – 91 patients with a severe course with the presence of oxygen dependence. Patients in the II group were further divided into subgroups: II-A subgroup – 45 patients who recovered; II-B subgroup – 46 patients who died. Patients were monitored throughout the treatment period at the Municipal Non-Profit Enterprise “Regional Infectious Clinical Hospital” of Zaporizhzhia Regional Council.

The content of nitrotyrosine (Hycult Biotech, the Netherlands) was determined in the blood serum of patients by the immunoenzymatic method according to the manufacturer’s instructions. Immunoenzymatic research was conducted on the basis of the Educational Medical Laboratory center of the Zaporizhzhia State Medical and Pharmaceutical University (scientific consultant – DSc R. O. Shcherbina). To find out the diagnostic significance of the level of nitrotyrosine in predicting the development of oxygen dependence and the risk of an adverse outcome of the disease, the levels were measured in the blood serum of patients upon admission and after 7 days of treatment.

A database of patients included in the research was formed in Excel program. Statistical data processing was carried out in the program Statistica for Windows 13 (StatSoft Inc., No. JPZ8041382130ARCN10-J). The normality of the distribution was assessed using the Shapiro-Wilk test, the difference of the distribution of the studied characteristic from the normal law of distribution caused the use of non-parametric methods of statistical data processing. The results quantitative data presented as medians and interquartile ranges Me [Q25; Q75]. The Mann–Whitney criterion was used to determine differences between quantitative characteristics in independent groups, the Wilcoxon criterion was used in dependent groups, and the χ^2 criterion was used between qualitative characteristics. To establish the diagnostic significance of nitrotyrosine in predicting the risk of developing oxygen dependence and the risk of fatal outcome of COVID-19 with pneumonia, ROC-analysis with the determination of the cut-off point was performed. Spearman’s correlation was used to establish relationships between quantitative characteristics. Differences at $p < 0.05$ were considered significantly significant.

Results

According to the results of the comparison the groups of patients formed, no statistically significant difference was established by sex ($p > 0.05$) and day of illness at the time of hospitalization ($p > 0.05$). Patients with COVID-19 with pneumonia were hospitalized for 9.0 [7.0; 12.0] day

of illness. When comparing, it was noted that the age of patients of the II group was higher ($p < 0.01$) than that of the patients of the I group and was 67.0 [58.0; 73.0] years versus 62.0 [55.5; 65.5] years old. A statistically significantly lower level of oxygen saturation at the time of hospitalization in patients of the II group, compared to the patients of the I group, is explained by the severity of the course and the appearance of oxygen dependence, as predicted when forming groups of patients. Thus, the oxygen saturation index in the air of patients of the II group was 90.0 [86.0; 93.0] % compared to 95.0 [94.0; 97.0] % of patients of the I group ($p < 0.001$).

Taking into account the obtained statistically significant difference in the median age of the patients of investigated groups, we conducted a more detailed analysis of the age structure of patients with coronavirus disease (COVID-19) with pneumonia, included in the research, as well as comparison of nitrotyrosine content in the blood serum depending on age at admission to the hospital. It was established that 80 % (99 out of 123) of patients were middle aged and elderly age, while the frequency of patients of the specified age categories did not have statistically significant differences when comparing the I group and the II group ($p > 0.05$). It should be noted that young patients in both investigated groups were single and accounted for 6.5 % (8 out of 123) of the total number of patients included in the research. Among the patients with COVID-19 with pneumonia of the I group who did not have oxygen dependence, younger patients were registered more often than among the patients of the II group who had oxygen dependence (15.6 % vs. 3.3 %, $\chi^2 = 5.92$, $p = 0.15$). Senile age patients with COVID-19 with pneumonia accounted for 13.0 % (16 out of 123) of the total number of patients, but it should be noted that all these patients had oxygen dependence (Table 1).

Taking into account the mentioned age patterns in patients with coronavirus disease (COVID-19) with pneumonia, we compared the content of nitrotyrosine in the blood serum at the time of admission to the hospital depending on age in different clinical groups. There was no statistically significant difference in the content of nitrotyrosine in the blood serum of patients with COVID-19 with pneumonia without oxygen dependence (group I) when comparing young and middle aged patients with elderly and senile age patients: 312.29 [224.27; 533.93] nmol/ml versus 334.03 [164.98; 507.98] nmol/ml ($p > 0.05$). Similar data were obtained by us in the group of patients with COVID-19 with oxygen-dependent pneumonia (II group) when comparing young and middle aged patients with elderly and senile age patients: the content of nitrotyrosine in the blood serum was 723.83 [509.95; 927.60] nmol/ml versus 741.36 [564.86; 978.04] nmol/ml ($p > 0.05$).

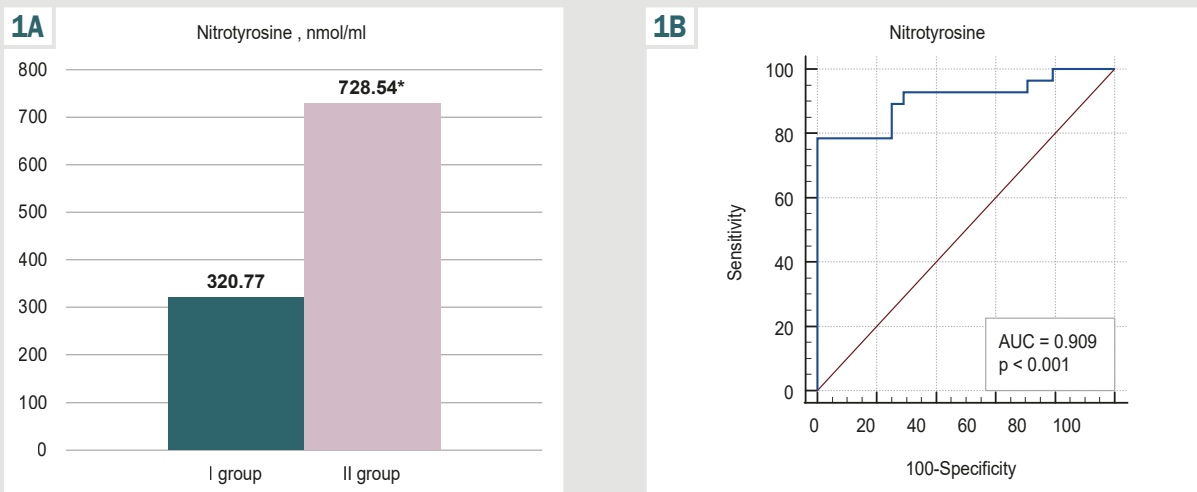


Fig. 1. The level of nitrotyrosine in blood serum (A) and its diagnostic significance (B) in patients with the coronavirus disease (COVID-19) with pneumonia during hospitalization depending on the development of oxygen dependence. *: the difference is significant, compared to the I group of patients ($p < 0.001$).

According to the results of the determination nitrotyrosine levels in the blood serum, it was established that in patients with the coronavirus disease (COVID-19) with pneumonia of all examined groups and in all observation periods, its levels exceeded ($p < 0.001$) those of healthy individuals, which was 9.77 [7.48; 10.50] nmol/ml.

A comparative analysis of nitrotyrosine levels at the time of hospitalization of patients with the coronavirus disease COVID-19 with pneumonia showed a higher ($p < 0.001$) level in the presence of oxygen dependence. Namely, in patients of the II group, who had a severe course with oxygen dependence at the time of hospitalization, the level of nitrotyrosine was 728.54 [519.96; 955.09] nmol/ml compared to 320.77 [281.54; 441.67] nmol/ml in patients of the I group, in whom COVID-19 with pneumonia occurred without oxygen dependence ($p < 0.001$) (Fig. 1A).

To assess the diagnostic significance of nitrotyrosine levels in blood serum in predicting the risk of developing oxygen dependence at the time of hospitalization by 9.0 [7.0; 12.0] day of illness, ROC-analysis was conducted. We established that the threshold level of nitrotyrosine in blood serum >481.97 nmol/ml (AUC = 0.909, $p < 0.001$) indicated a high probability appearance of oxygen dependence in patients with COVID-19 with pneumonia (sensitivity – 78.6 %, specificity – 100.0 %) (Fig. 1B).

In the further part of the research, a comparative analysis of nitrotyrosine levels in the blood serum of patients with COVID-19 with pneumonia was conducted, depending on the severity and consequences of the disease in dynamics. It should be noted that during hospitalization of patients with COVID-19 with pneumonia, the level of nitrotyrosine elevation in the blood serum clearly depended on the severity of the course of the disease, the presence of oxygen dependence and had a certain diagnostic value in assessing the risk of a fatal outcome. Thus, at the time of admission, this indicator was the highest in patients of the II-B subgroup – 776.45 [717.57; 965.07] nmol/ml and patients of the II-A subgroup was 576.85 [414.09; 807.39] nmol/ml, significantly exceeding ($p < 0.001$) the level of

nitrotyrosine in blood serum of patients of the I group who did not have oxygen dependence – 320.77 [281.54; 441.67] nmol/ml. Additionally, it should be noted, that during hospitalization the level of nitrotyrosine in the blood serum of the II-B subgroup patients, who subsequently had a fatal outcome, was higher ($p < 0.01$) than in the II-A subgroup patients, who subsequently recovered (Fig. 2).

In the course of treatment, after 7 days the level of nitrotyrosine in the blood serum of patients in all investigated groups decreased ($p < 0.01$), compared with the corresponding indicator at the time of hospitalization, and amounted to 207.29 [114.98; 414.09] nmol/mL in patients of the I group during this period of observation, in the II-A subgroup patients – 310.69 [265.63; 491.53] nmol/ml and in the II-B subgroup patients – 472.21 [258.20; 627.75] nmol/ml. Comparison of this indicator during the specified period of observation established that in oxygen-dependent patients of the II-A subgroup and the II-B subgroup it remained higher ($p < 0.01$) than in patients of the I group who did not have signs of oxygen dependence. However, during the specified period of observation, a statistically significant difference in the level of nitrotyrosine in the blood serum of patients of the II-A subgroup and the II-B subgroup was not detected ($p > 0.05$) (Fig. 2).

In the subsequent part of our research, we conducted ROC-analysis to assess the diagnostic significance of the level of nitrotyrosine in blood serum in predicting the risk of developing a fatal outcome of COVID-19 with pneumonia at different periods of patients observation. This indicator turned out to be informative both at the time of hospitalization of the specified category of patients, and in the dynamics of observation of patients during treatment over 7 days. Thus, at the time of hospitalization of patients with COVID-19 with pneumonia, the threshold level of nitrotyrosine in the blood serum, which indicates high probability of a fatal outcome of the disease was >521.96 nmol/ml (AUC = 0.842, $p < 0.001$) (sensitivity – 92.9 %, specificity – 73.1 %) (Fig. 3A). In the dynamics of treatment of patients with COVID-19 with pneumonia after 7 days of preservation the maintenance of the level

2

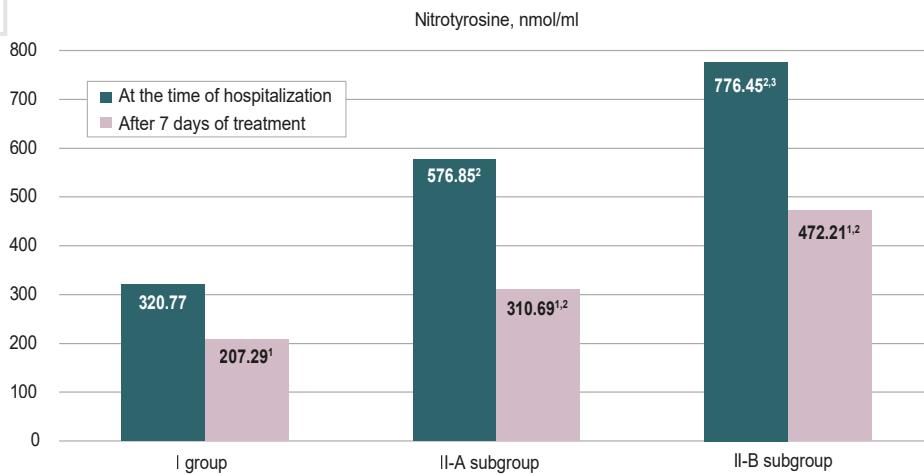
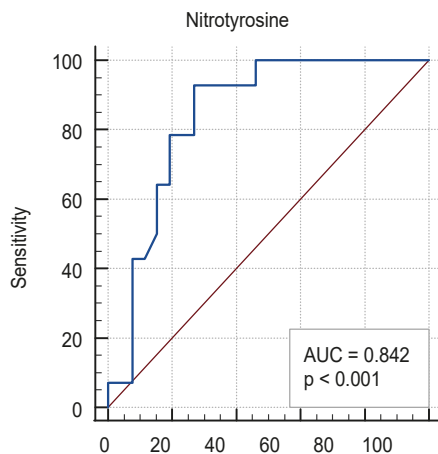


Fig. 2. Comparison of the level of nitrotyrosine (nmol/ml) in the blood serum of patients with COVID-19 with pneumonia depending on the severity and consequences of the disease in the dynamics of treatment.

¹: the difference is significant, compared to the hospitalization of patients of the corresponding group ($p < 0.001$);
²: compared with patients of the I group in the corresponding period of observation ($p < 0.001$);
³: compared with the II-A group patients in the corresponding period of observation ($p < 0.01$).

3A



3B

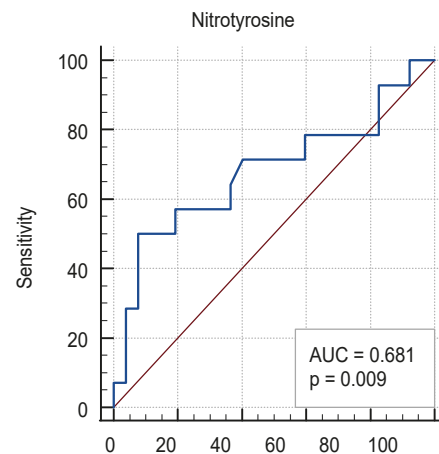


Fig. 3. The diagnostic significance of the level of nitrotyrosine in the blood serum in predicting the probability of a fatal outcome in patients with COVID-19 with pneumonia during hospitalization (A) and in the dynamics after 7 days (B).

of nitrotyrosine in the blood serum >507.98 nmol/ml (AUC = 0.681, $p < 0.001$) (sensitivity – 50.0 %, specificity – 92.3 %) indicated a high probability of a fatal outcome of the disease (Fig. 3B). The fatal outcome in patients of the II-B subgroup was recorded at 27.0 [22.0; 32.0] days of illness and, respectively, by 18.0 [14.0; 23.0] day of inpatient treatment.

The clinical-pathogenetic role of nitrotyrosine in the course of COVID-19 with pneumonia was confirmed by the results of correlation analysis. The established inverse correlation of nitrotyrosine with the oxygen saturation indicator ($r = -0.53$, $p < 0.05$) confirmed the role of nitrosative stress in the development and progression of oxygen dependence. The presence of statistically significant correlations of the level of nitrotyrosine with indicators of acute inflammatory reactions, namely with the level of C-reactive protein ($r = +0.25$, $p < 0.05$) and the indicator of the ratio of the absolute number of neutrophils to the absolute number of lymphocytes ($r = +0.26$, $p < 0.05$), indicated the involvement of nitrosative stress in the development of “cytokine storm”. Additionally, a direct correlation of the level of nitrotyrosine with the indicator of alanine aminotransferase activity ($r = +0.26$, $p < 0.05$)

and an inverse correlation with glomerular filtration rate ($r = -0.27$, $p < 0.05$) were confirmed the role of nitrosative stress in the formation of multiorgan failure in patients with COVID-19 with pneumonia.

Discussion

It is believed that the development of COVID-19 with pneumonia is associated with the formation of a hyper-inflammatory syndrome, the so-called “cytokine storm”, which leads to the formation of severe acute respiratory distress syndrome and multiorgan failure [2,4]. In modern research, attention is drawn to the role of oxidative stress in the progression of pneumonia in COVID-19 and the direct correlation between hypoxia, oxidative stress and inflammation [16,17]. The development of oxidative stress is closely related to the development of endothelial dysfunction. In conditions of hypoxia, which progresses during the development of acute respiratory distress syndrome, the accumulation of oxidative stress leads to a decrease in nitric oxide (NO), as reactive oxygen species inhibit the activity of endothelial NO synthase [21]. In turn, a low level of NO enhances the proliferation of vascular

smooth muscle cells, aggregation of platelets, increased expression of chemokines and proinflammatory cytokines, in particular interleukin-6 [21]. Furthermore, the reduction of NO in conditions of oxidative stress may stimulate the production of metalloproteinase, which leads to lung damage [22].

Our research revealed a clear direct correlation between the severity of nitrosative stress and the degree of lung involvement, which was confirmed by the appearance of oxygen dependence and the risk of a fatal outcome of the disease with an increasing levels of nitrotyrosine in the blood serum. Thus, the content of nitrotyrosine in the blood serum of patients with COVID-19 with oxygen-dependent pneumonia was higher ($p < 0.01$) compared to patients with a moderate disease severity without oxygen dependence at all stages of observation. Additionally, we were able to establish the threshold levels of nitrotyrosine in the blood serum of COVID-19 patients with pneumonia, which have diagnostic value for predicting the probability of developing oxygen dependence and the probability of a fatal outcome of the disease.

The results of our research, regarding the established regularity, coincide with the results of other researchers. Thus, researchers [15] demonstrated an increase in nitrotyrosine levels in the blood of patients with COVID-19, the level of which was higher under conditions of a severe course of the coronavirus disease. Additionally, it should be noted that concomitant with the increase in nitrotyrosine levels, a significant decrease in the total level of NO in the plasma of patients with COVID-19, compared to healthy individuals, was established [15]. The expressiveness of these changes partly explains the development of severe acute respiratory distress syndrome in patients with COVID-19, understanding that NO plays a crucial protective role in limiting the severity of not only cardiovascular diseases, but is also able to act as a selective pulmonary vasodilator, improving pulmonary function in patients with acute and chronic pulmonary hypertension [23].

It is assumed that SARS-CoV-2 sequesters the mitochondrial function of the affected cell and switches it from aerobic to anaerobic metabolism [11,24]. In this state, pyruvate formed from glucose during glycolysis, is oxidized to lactate, leading to an increase in the level of glucose in the cell cytosol and resulting in the formation of a limited amount of adenosine triphosphate [11,25]. Replication of SARS-CoV-2 also consumes large amount of adenosine triphosphate, so it is rapidly depleted. In this state, lactate is not metabolized by gluconeogenesis and accumulates in the blood, which leads to a disruption in glucose metabolism [26]. Furthermore, hyperglycemia, which develops during COVID-19, contributes to hyperproduction of proinflammatory cytokines and prothrombotic shifts [27,28].

SARS-CoV-2 leads to an increase production of reactive oxygen species and reactive nitrogen species, associated with increased activity of inducible NO synthase, nicotinamide adenine dinucleotide phosphate, cyclooxygenase-2 and changes in mitochondrial functions which activate transcription factors, leading to increased production of proinflammatory cytokines [29,30]. An

increase in interleukin-6, tumor necrosis factor alpha activates macrophages and neutrophils, leading to the destruction of the alveolar walls, collapse of small airways, hyperpermeability of pulmonary capillaries and pulmonary edema, which, accordingly, further increases hypoxia [29].

Conclusions

1. In patients with COVID-19 and pneumonia with oxygen dependence, the level of nitrotyrosine in the blood serum is higher ($p < 0.001$), compared to patients without oxygen dependence. The role of nitrosative stress in the development and progression of oxygen dependence is confirmed by the inverse correlation between nitrotyrosine and oxygen saturation index ($r = -0.53$, $p < 0.05$). The threshold level of nitrotyrosine in the blood serum indicating a high probability of oxygen dependence in patients with COVID-19 with pneumonia was >481.97 nmol/ml (AUC = 0.909, $p < 0.001$).

2. The dependence of the level of nitrotyrosine increase on the adverse outcome of COVID-19 with pneumonia was established. In patients of the II-B subgroup, the content of nitrotyrosine at the time of hospitalization is higher compared to the I group ($p < 0.001$) and compared to the II-A subgroup of patients ($p < 0.01$). The threshold level of nitrotyrosine in the blood serum was >521.96 nmol/ml, which at the time of hospitalization indicating a high probability of the fatal outcome of the disease (AUC = 0.842, $p < 0.001$).

3. The clinical-pathogenetic role of nitrotyrosinative stress in the formation of the development of the "cytokine storm" is confirmed by correlations of nitrotyrosine with indicators of acute inflammatory reactions, specifically the level of C-reactive protein ($r = +0.25$, $p < 0.05$) and the ratio of the absolute number of neutrophils to the absolute number of lymphocytes ($r = +0.26$, $p < 0.05$). The role of nitrosative stress in the formation of multiple organ failure in the conditions of the progression of COVID-19 with pneumonia is confirmed by the correlations of nitrotyrosine with the indicator of alanine aminotransferase activity ($r = +0.26$, $p < 0.05$) and the indicator of the glomerular filtration rate ($r = -0.27$, $p < 0.05$).

4. In the dynamics of treatment of patients with COVID-19 and pneumonia in all studied groups, the level of nitrotyrosine decreases after 7 days ($p < 0.01$), compared to the corresponding indicator at the time of hospitalization, but in patients with oxygen dependence it remains higher ($p < 0.01$), compared to the indicator of patients of the I group. After 7 days of treatment of patients with COVID-19 and pneumonia, preservation of the level of nitrotyrosine in the blood serum >507.98 nmol/ml (AUC = 0.681, $p < 0.001$) indicates a high probability of a fatal outcome of the disease.

Prospects for further research. In our opinion, the promising direction of this research is further clarification of the clinical-pathogenetic role of nitrosative stress in the development of endothelial dysfunction and the risk of developing fatal thrombotic complications in patients with COVID-19 and pneumonia.

Conflicts of interest: authors have no conflict of interest to declare.
Конфлікт інтересів: відсутній.

Надійшла до редакції / Received: 04.03.2024
Після доопрацювання / Revised: 01.04.2024
Схвалено до друку / Accepted: 30.04.2024

Information about the authors:

Riabokon O. V., MD, PhD, DSc, Professor, Head of the Department of Infectious Diseases, Zaporizhzhia State Medical and Pharmaceutical University, Ukraine.

ORCID ID: [0000-0002-7394-4649](https://orcid.org/0000-0002-7394-4649)

Kuliesh I. O., MD, Graduate Student of the Department of Infectious Diseases, Zaporizhzhia State Medical and Pharmaceutical University, Ukraine.

ORCID ID: [0000-0001-5575-9901](https://orcid.org/0000-0001-5575-9901)

Bielenichev I. F., PhD, DSc, Professor, Head of the Department of Pharmacology and Medical Formulation with Course of Normal Physiology, Zaporizhzhia State Medical and Pharmaceutical University, Ukraine

ORCID ID: [0000-0003-1273-5314](https://orcid.org/0000-0003-1273-5314)

Riabokon Yu. Yu., MD, PhD, DSc, Professor of the Department of Children Infectious Diseases, Zaporizhzhia State Medical and Pharmaceutical University, Ukraine.

ORCID ID: [0000-0002-2273-8511](https://orcid.org/0000-0002-2273-8511)

Відомості про авторів:

Рябокoн О. В., д-р мед. наук, професор, зав. каф. інфекційних хвороб, Запорізький державний медико-фармацевтичний університет, Україна.

Кулеш І. О., аспірант каф. інфекційних хвороб, Запорізький державний медико-фармацевтичний університет, Україна.

Беленічев І. Ф., д-р біол. наук, професор, зав. каф. фармакології та медичної рецептури з курсом нормальної фізіології, Запорізький державний медико-фармацевтичний університет, Україна.

Рябокoн Ю. Ю., д-р мед. наук, професор каф. дитячих інфекційних хвороб, Запорізький державний медико-фармацевтичний університет, Україна.

References

- Niedzwiedzka-Rystwej P, Majchrzak A, Kurkowska S, Malkowska P, Sierawska O, Hryniewicz R, et al. Immune Signature of COVID-19: In-Depth Reasons and Consequences of the Cytokine Storm. *Int J Mol Sci.* 2022;23(9):4545. doi: [10.3390/ijms23094545](https://doi.org/10.3390/ijms23094545)
- Guan WJ, Ni ZY, Hu Y, Liang WH, Ou CQ, He JX, et al. Clinical Characteristics of Coronavirus Disease 2019 in China. *N Engl J Med.* 2020;382(18):1708-20. doi: [10.1056/NEJMoa2002032](https://doi.org/10.1056/NEJMoa2002032)
- Niedzwiedzka-Rystwej P, Grywalska E, Hryniewicz R, Bębnowska D, Wołaczewicz M, Majchrzak A, et al. Interplay between Neutrophils, NETs and T-Cells in SARS-CoV-2 Infection-A Missing Piece of the Puzzle in the COVID-19 Pathogenesis? *Cells.* 2021;10(7):1817. doi: [10.3390/cells10071817](https://doi.org/10.3390/cells10071817)
- Henderson LA, Canna SW, Schuler GS, Volpi S, Lee PY, Kernan KF, et al. On the Alert for Cytokine Storm: Immunopathology in COVID-19. *Arthritis Rheumatol.* 2020;72(7):1059-63. doi: [10.1002/art.41285](https://doi.org/10.1002/art.41285)
- Leisman DE, Ronner L, Pinotti R, Taylor MD, Sinha P, Calfee CS, et al. Cytokine elevation in severe and critical COVID-19: a rapid systematic review, meta-analysis, and comparison with other inflammatory syndromes. *Lancet Respir Med.* 2020;8(12):1233-44. doi: [10.1016/S2213-2600\(20\)30404-5](https://doi.org/10.1016/S2213-2600(20)30404-5)
- Chen LY, Quach TT. COVID-19 cytokine storm syndrome: a threshold concept. *Lancet Microbe.* 2021;2(2):e49-e50. doi: [10.1016/S2666-5247\(20\)30223-8](https://doi.org/10.1016/S2666-5247(20)30223-8)
- Kell DB, Pretorius E. The potential role of ischaemia-reperfusion injury in chronic, relapsing diseases such as rheumatoid arthritis, Long COVID, and ME/CFS: evidence, mechanisms, and therapeutic implications. *Biochem J.* 2022;479(16):1653-708. doi: [10.1042/BCJ20220154](https://doi.org/10.1042/BCJ20220154)
- Brouqui P, Amrane S, Million M, Cortaredona S, Parola P, Lagier JC, et al. Asymptomatic hypoxia in COVID-19 is associated with poor outcome. *Int J Infect Dis.* 2021;102:233-8. doi: [10.1016/j.ijid.2020.10.067](https://doi.org/10.1016/j.ijid.2020.10.067)
- Rahman A, Tabassum T, Araf Y, Al Nahid A, Ullah MA, Hosen MJ. Silent hypoxia in COVID-19: pathomechanism and possible management strategy. *Mol Biol Rep.* 2021;48(4):3863-9. doi: [10.1007/s11033-021-06358-1](https://doi.org/10.1007/s11033-021-06358-1)
- Soto ME, Guarner-Lans V, Díaz-Díaz E, Manzano-Pech L, Palacios-Chavarría A, Valdez-Vázquez RR, et al. Hyperglycemia and Loss of Redox Homeostasis in COVID-19 Patients. *Cells.* 2022;11(6):932. doi: [10.3390/cells11060932](https://doi.org/10.3390/cells11060932)
- Soria-Castro E, Soto ME, Guarner-Lans V, Rojas G, Perezpeña-Diazconti M, Criales-Vera SA, et al. The kidnapping of mitochondrial function associated with the SARS-CoV-2 infection. *Histol Histopathol.* 2021;36(9):947-65. doi: [10.14670/HH-18-354](https://doi.org/10.14670/HH-18-354)
- Narne P, Pandey V, Phanithi PB. Role of Nitric Oxide and Hydrogen Sulfide in Ischemic Stroke and the Emergent Epigenetic Underpinnings. *Mol Neurobiol.* 2019;56(3):1749-69. doi: [10.1007/s12035-018-1141-6](https://doi.org/10.1007/s12035-018-1141-6)
- Grau M, Ibershoff L, Zacher J, Bros J, Tomschi F, Diebold KF, et al. Even patients with mild COVID-19 symptoms after SARS-CoV-2 infection show prolonged altered red blood cell morphology and rheological parameters. *J Cell Mol Med.* 2022;26(10):3022-30. doi: [10.1111/jcmm.17320](https://doi.org/10.1111/jcmm.17320)
- Romero N, Denicola A, Radi R. Red blood cells in the metabolism of nitric oxide-derived peroxynitrite. *IUBMB Life.* 2006;58(10):572-80. doi: [10.1080/15216540600936549](https://doi.org/10.1080/15216540600936549)
- Dominic P, Ahmad J, Bhandari R, Pardue S, Solorzano J, Jaisingh K, et al. Decreased availability of nitric oxide and hydrogen sulfide is a hallmark of COVID-19. *Redox Biol.* 2021;43:101982. doi: [10.1016/j.redox.2021.101982](https://doi.org/10.1016/j.redox.2021.101982)
- D'Ignazio L, Bandarra D, Rocha S. NF-κB and HIF crosstalk in immune responses. *FEBS J.* 2016;283(3):413-24. doi: [10.1111/febs.13578](https://doi.org/10.1111/febs.13578)
- D'Ignazio L, Batie M, Rocha S. Hypoxia and Inflammation in Cancer, Focus on HIF and NF-κB. *Biomedicines.* 2017;5(2):21. doi: [10.3390/biomedicines5020021](https://doi.org/10.3390/biomedicines5020021)
- Kerins MJ, Ooi A. The Roles of NRF2 in Modulating Cellular Iron Homeostasis. *Antioxid Redox Signal.* 2018;29(17):1756-73. doi: [10.1089/ars.2017.7176](https://doi.org/10.1089/ars.2017.7176)
- Schmidlin CJ, Dodson MB, Madhavan L, Zhang DD. Redox regulation by NRF2 in aging and disease. *Free Radic Biol Med.* 2019;134:702-7. doi: [10.1016/j.freeradbiomed.2019.01.016](https://doi.org/10.1016/j.freeradbiomed.2019.01.016)
- Bizjak DA, John L, Matits L, Uhl A, Schulz SV, Schellenberg J, et al. SARS-CoV-2 Altered Hemorheological and Hematological Parameters during One-Month Observation Period in Critically Ill COVID-19 Patients. *Int J Mol Sci.* 2022;23(23):15332. doi: [10.3390/ijms232315332](https://doi.org/10.3390/ijms232315332)
- Kouhpayeh S, Shariati L, Boshtam M, Rahimmanesh I, Mirian M, Esmaeili Y, et al. The Molecular Basis of COVID-19 Pathogenesis, Conventional and Nanomedicine Therapy. *Int J Mol Sci.* 2021;22(11):5438. doi: [10.3390/ijms22115438](https://doi.org/10.3390/ijms22115438)
- Prakash A, Kaur S, Kaur C, Prabha PK, Bhattacharya A, Sarma P, et al. Efficacy and safety of inhaled nitric oxide in the treatment of severe/critical COVID-19 patients: A systematic review. *Indian J Pharmacol.* 2021;53(3):236-43. doi: [10.4103/ijp.ijp_382_21](https://doi.org/10.4103/ijp.ijp_382_21)
- Sim JY. Nitric oxide and pulmonary hypertension. *Korean Journal of Anesthesiology.* 2010;58(1):4. doi: [10.4097/kjae.2010.58.1.4](https://doi.org/10.4097/kjae.2010.58.1.4)
- Cuschieri S, Grech S. COVID-19 and diabetes: The why, the what and the how. *J Diabetes Complications.* 2020;34(9):107637. doi: [10.1016/j.jdiacomp.2020.107637](https://doi.org/10.1016/j.jdiacomp.2020.107637)
- Mahrooz A, Muscogiuri G, Buzzetti R, Maddaloni E. The complex combination of COVID-19 and diabetes: pleiotropic changes in glucose metabolism. *Endocrine.* 2021;72(2):317-25. doi: [10.1007/s12020-021-02729-7](https://doi.org/10.1007/s12020-021-02729-7)
- Barberis E, Timo S, Amede E, Vanella VV, Puricelli C, Cappellano G, et al. Large-Scale Plasma Analysis Revealed New Mechanisms and Molecules Associated with the Host Response to SARS-CoV-2. *Int J Mol Sci.* 2020;21(22):8623. doi: [10.3390/ijms21228623](https://doi.org/10.3390/ijms21228623)
- Ceriello A, De Nigris V, Praticchizzo F. Why is hyperglycaemia worsening COVID-19 and its prognosis? *Diabetes Obes Metab.* 2020;22(10):1951-2. doi: [10.1111/dom.14098](https://doi.org/10.1111/dom.14098)
- Paul AK, Hossain MK, Mahboob T, Nissapatorn V, Wilairatana P, Jahan R, et al. Does Oxidative Stress Management Help Alleviation of COVID-19 Symptoms in Patients Experiencing Diabetes? *Nutrients.* 2022;14(2):321. doi: [10.3390/nu14020321](https://doi.org/10.3390/nu14020321)
- Delgado-Roche L, Mesta F. Oxidative Stress as Key Player in Severe Acute Respiratory Syndrome Coronavirus (SARS-CoV) Infection. *Arch Med Res.* 2020;51(5):384-7. doi: [10.1016/j.arcmed.2020.04.019](https://doi.org/10.1016/j.arcmed.2020.04.019)
- Chavarría AP, Vázquez RR, Cherit JG, Bello HH, Suastegui HC, Moreno-Castañeda L, et al. Antioxidants and pentoxifylline as coadjutant measures to standard therapy to improve prognosis of patients with pneumonia by COVID-19. *Comput Struct Biotechnol J.* 2021;19:1379-90. doi: [10.1016/j.csbj.2021.02.009](https://doi.org/10.1016/j.csbj.2021.02.009)

Морфологічні та морфометричні показники структурних компонентів екзокринної частини підшлункової залози після скасування введення щурам глутамату натрію

Ю. В. Литвак¹, Т. В. Гарাপко¹, В. В. Литвак¹, М. О. Кучерявченко²

¹ДВНЗ «Ужгородський національний університет», Україна, ²Харківський національний медичний університет, Україна

A – концепція та дизайн дослідження; B – збір даних; C – аналіз та інтерпретація даних; D – написання статті; E – редагування статті; F – остаточне затвердження статті

Ключові слова:

підшлункова залоза, екзокринна частина, глутамат натрію, морфометрія, щури.

Патологія. 2024.

T. 21, № 2(61).
C. 148-155

*E-mail:

Yulia.litvak@uzhnu.edu.ua

Мета роботи – визначити морфологічні та морфометричні особливості структурних змін компонентів екзокринної частини підшлункової залози щурів-самців після скасування додавання до їжі харчової добавки глутамату натрію та переведення їх на звичайну дієту.

Матеріали і методи. Здійснили чотири серії експерименту: перша дослідна – щурам-самцям щодня протягом 8 тижнів додавали 70 мг/кг глутамату натрію до їжі для посилення смакових якостей; друга дослідна – щури через 8 тижнів після вживання глутамату натрію переведені на стандартну дієту та виведені з експерименту через 8 тижнів (на 16 тиждень); третя – щури контрольної групи до 8 тижнів; четверта серія – контрольні щури до 16 тижнів експерименту. Підшлункову залозу (після виведення щурів з експерименту, проведення матеріалу через парафін і виготовлення зрізів, забарвлення гематоксиліном та еозином, азаном) дослідили морфологічно з виконанням морфометричного аналізу.

Результати. У першій і другій серіях експерименту зберігались атрофічні й дегенеративні зміни ацинусів, що дисконкомплексовані внаслідок набряку органа, мали дрібні розміри. Між часточками та навколо часточкових протоків візуалізували сполучну та ділянки жирової тканини, дифузно-осередкові інфільтрати. Протоки розширені. Як і в першій серії, зафіксовано набряк паренхіми органа, стінок судин і протоків із виходом рідини в міжацинарні простори, апоптоз екзокриноцитів. Під час морфометричного дослідження екзокринної частини підшлункової залози визначили: середній розмір ацинусів статистично значущо знижений у першій і другій дослідних серіях – в 1,4 і 1,6 раза; площі – 1,2 та 1,5 раза порівняно з показниками контрольних тварин (третя і четверта серії). У першій і другій серіях виявлено переважання ацинусів розмірами 71–90 мкм, що становили 38 % і 34 % відповідно; у контрольних серіях переважали ацинуси розмірами 91–100 мкм (46 % та 42 % відповідно) та 111–149 мкм (36 % і 38 % відповідно). В ацинусах у першій серії виявили екзокриноцити в кількості $5,52 \pm 0,58$, у контролі – $8,05 \pm 0,32$ ($p < 0,001$); у другій серії – $5,24 \pm 0,47$, у контролі – $7,33 \pm 0,43$ ($p < 0,001$) Площа екзокриноцитів у другій серії становила $61,95 \pm 1,91$ мкм², у першій серії – $78,99 \pm 0,98$ мкм² ($p < 0,05$). Діаметр вставних, внутрішньочасточкових і міжчасточкових протоків розширений.

Висновки. Після восьми тижнів годування щурів глутаматом натрію, його скасування і переведення щурів на стандартну дієту віварію через наступні 8 тижнів не зафіксовано покращення стану підшлункової залози. Це підтверджено морфологічними та морфометричними дослідженнями.

Keywords:

pancreas, exocrine pancreas, monosodium glutamate, morphometry, rats.

Pathologia.

2024;21(2):148-155

Morphological and morphometric indicators of structural components of the exocrine part of the pancreas after withdrawal of administration of monosodium glutamate to rats

Yu. V. Lytvak, T. V. Harapko, V. V. Lytvak, M. O. Kucheriavchenko

The aim of the study was to determine the morphological and morphometric features of structural changes in the components of the exocrine part of the pancreas of male rats after withdrawal of the food additive sodium glutamate and their transfer to a normal diet.

Materials and methods. 4 series of experiments were conducted. The 1st series – male rats were given 70 mg/kg of sodium glutamate daily for 8 weeks to enhance their taste; the 2nd series – rats were transferred to a standard diet 8 weeks after the use of monosodium glutamate and withdrawn from the experiment after 8 weeks (at week 16); the 3rd series – control group rats up to 8 weeks, the 4th series – control rats up to 16 weeks of the experiment. The pancreas was examined morphologically with morphometric analysis after the rats were withdrawn from the experiment, the material was paraffin-embedded and sections were made, stained with hematoxylin and eosin and azan.

Results. In the 1st and 2nd series of the experiment, atrophic and degenerative changes of the acini were preserved, which were discomposed due to edema of the organ, and had small sizes. Connective tissue and areas of adipose tissue, diffuse and focal infiltrates were visualized between the lobules and around the lobular ducts. The ducts were dilated. As in the 1st series, there was edema of the organ parenchyma, vessel walls and ducts with fluid leakage into the intercalated spaces, and exocrinocyte apoptosis. The morphometric study of the exocrine part of the pancreas revealed that the average size of acini was statistically significantly reduced in the 1st and 2nd experimental series by 1.4 and 1.6 times, and the area by 1.2 and 1.5 times compared to control animals of the 3rd and 4th series. In the 1st and 2nd series, acini ranging in size from 71 μm to 90 μm prevailed, accounting for 38 % and 34 %, respectively, in the 1st and 2nd control series – 91–100 μm (46 % and 42 %) and from 111 μm to 149 μm (36 % and 38 %), respectively. In the study of the number of cells in acini in the 1st series,

exocrinocytes were present in the amount of 5.52 ± 0.58 vs. control 8.05 ± 0.32 ($p < 0.001$), in the 2nd series – 5.24 ± 0.47 vs. control 7.33 ± 0.43 ($p < 0.001$) The area of exocrinocytes in the 2nd series $61.95 \pm 1.91 \mu\text{m}^2$ vs. $78.99 \pm 0.98 \mu\text{m}^2$ ($p < 0.05$) were reduced. The diameter of the insertional, intra-lobular and inter-lobular ducts was enlarged.

Conclusions. After 8 weeks of feeding rats with monosodium glutamate and after its withdrawal and transfer of rats to the standard diet of the rat vivarium in the next 8 weeks, no improvement in the state of the pancreas was recorded, which was confirmed by morphological and morphometric studies.

Уже понад сторіччя вивчають безпечність харчових добавок, що використовують для посилення смаку їжі. Глутамат натрію (monosodium glutamate, MSG), відомий також як E621, зазвичай додають до різних харчових продуктів у побуті та промисловості [1]. Однак дози та їхній вплив на здоров'я людини досі залишаються актуальним об'єктом багатьох експериментальних досліджень на тваринах і клінічних випробувань [2,3,4,5]. Дослідження показали, що збільшене та тривале вживання глутамату натрію з їжею негативно впливає на печінку [3], нирки [5], селезінку [6], підшлункову залозу [4,7], легені [8], спричиняє ожиріння та діабет [8], порушує репродуктивну функцію [3,9], призводить до гіпералгезії [10] та побічних ефектів щодо серцево-судинної та імунної систем [11], порушує м'язи та їх формування в ембріонів [2,12,13], зумовлює нейротоксичність [14,15] і генотоксичність [16].

Уже здійснили чимало експериментальних досліджень щодо дії глутамату натрію, зокрема й на підшлункову залозу. Проте в доступній науковій літературі не виявили результатів досліджень на дорослих тваринах щодо структурних особливостей підшлункової залози після тривалого введення глутамату натрію з їжею та після його скасування.

Мета роботи

Визначити морфологічні та морфометричні особливості структурних змін компонентів екзокринної частини підшлункової залози щурів-самців після скасування додавання до їжі харчової добавки глутамату натрію та переведення їх на звичайну дієту.

Матеріали і методи дослідження

Експеримент здійснили на 20 білих безпородних щурах-самцях (рис. 1).

Десяти тваринам перорально додавали 70 мг/кг глутамату натрію (згідно з моделлю [17]) для посилення смакових якостей. Інші 10 щурів отримували стандартну дієту віварію. Живу вагу тварин на різних етапах експерименту наведено в таблиці 1.

Через 16 тижнів вага п'яти дослідних щурів становила $409,76 \pm 11,73$ г, п'ятьох контрольних – $363,12 \pm 7,59$ г.

Усіх тварин утримували у стандартних умовах віварію Львівського національного медичного університету імені Данила Галицького. Під час дослідження дотримувалися основних етичних принципів роботи з експериментальними тваринами відповідно до положення Європейської конвенції про захист хребетних тварин, яких використовують для експериментальних та інших наукових цілей (Страсбург, 1986 р.), а також

загальних етичних принципів експериментів на тваринах, що ухвалені Першим національним конгресом з біоетики (Київ, 2001 р.), Закону України «Про захист тварин від жорстокого поводження» від 21.02.2006 р. № 3447-IV зі змінами.

З експерименту щурів виводили шляхом декапітації під інгаляційним наркозом діетиловим ефіром через 8 ($n = 10$) і 16 тижнів ($n = 10$). Декапітація щурів необхідна була для біохімічних досліджень, результати яких викладно в інших публікаціях.

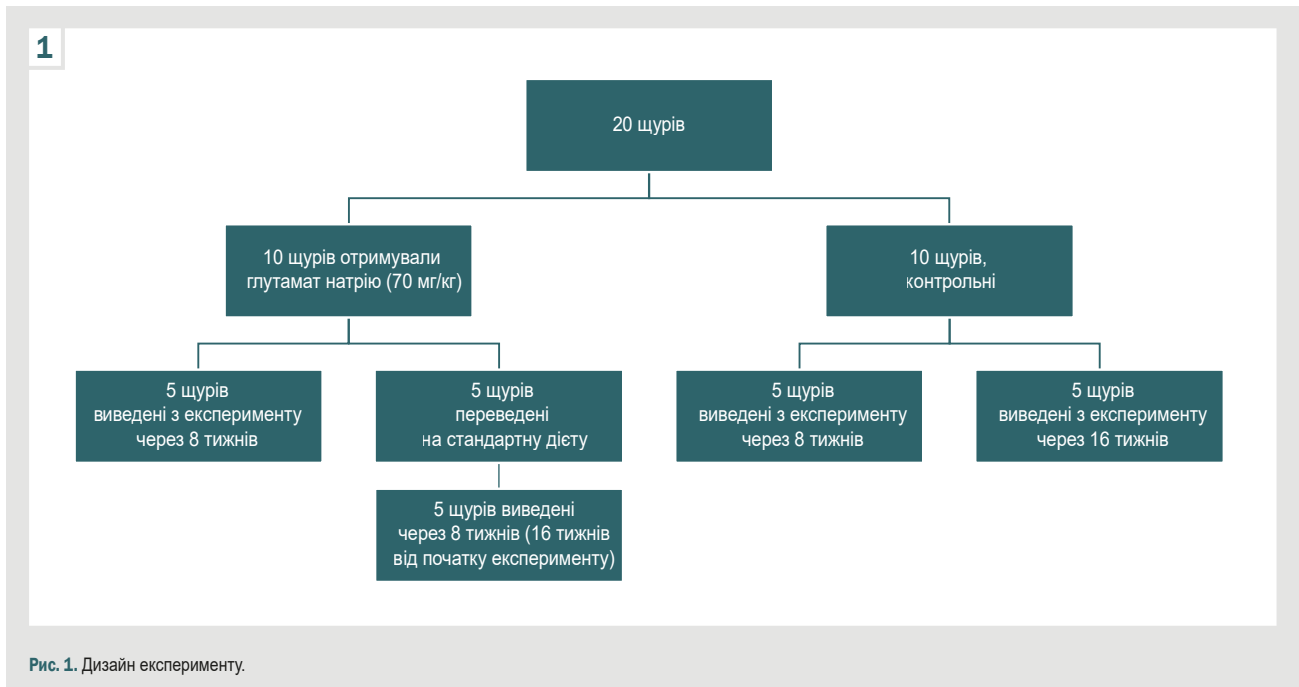
Для гістологічного та морфометричного дослідження зразки підшлункової залози проводили методами стандартної гістології, заливали у парафін. Із блоків виготовляли серійні зрізи завтовшки 5–7 мкм на мікротомі Reichert (Австрія). Депарафіновані зрізи забарвлювали гематоксиліном та еозином, азаном для визначення ділянок сполучної тканини. Зображення гістологічних препаратів на монітор комп'ютера виводили з мікроскопа SEO SCAN за допомогою відеокамери Vision CCD Camera. Використовуючи її програмне забезпечення, в підшлунковій залозі вимірювали найбільший діаметр ацинусів та їхню площу (50 вимірювань на кожний термін дослідження), діаметр і площу екзокриноцитів (50 клітин) у найбільш розширених частинах. Визначали діаметр вставних, внутрішньочасточкових і міжчасточкових протоків підшлункової залози (по 50 вимірювань) у різні терміни дослідження. Усі вимірювання протоків, ацинусів та екзокриноцитів, обрахунок клітин в ацинусах здійснили при збільшенні мікроскопа: окуляр – $\times 10$, об'єктив – $\times 100$; окуляр – $\times 10$, об'єктив – $\times 40$.

Для визначення розподілу ацинусів за розміром у серіях експерименту використали MS Excel для групування цих вимірювань у діапазоні від найменшого до найбільшого з визначеним кроком. Під час групування цифрових даних використали формулу Стаджеса (The Sturges rule) для визначення кількості груп: $n = 1 + 3,322 \times \lg N$, де n – кількість груп, N – кількість ацинусів. За наведеною формулою визначено 7 груп. У діапазоні вимірювань враховували середній розмір нормальних ацинусів, що визначили в контрольній групі тварин (132,4 мкм) та кількість груп ($n = 7$). Дані розбито на числовій прямій на однакові проміжки (19), що визначені як інтервали між сімома групами. Далі визначили, яка частка показників потрапила до кожної групи.

Показники, що одержали під час вимірювання ацинусів та екзокриноцитів, перевірили на нормальність розподілу, використавши критерій Колмогорова–Смирнова. Результати наведено як середнє значення та стандартна помилка ($M \pm m$). Для оцінювання значущості відмінностей двох незалежних вибірок використали t-критерій Стюдента. При рівні значущості $p < 0,05$ нульову гіпотезу з імовірністю 95 % відкидали.

Таблиця 1. Жива вага щурів на різних етапах експерименту, г

Етап експерименту	Дослідна група	Контрольна група
Початок експерименту	120,00 ± 4,60	
2 тижні	152,30 ± 3,37	132,75 ± 3,65
4 тижні	196,60 ± 5,82	153,10 ± 3,38
6 тижнів	216,70 ± 7,18	172,50 ± 4,92
8 тижнів	236,55 ± 4,02	206,60 ± 5,42



Результати

Під дією глутамату натрію на етапах експерименту відсоток збільшення маси тіла в дослідній групі щурів порівняно з контрольною через 2 тижні становив 14,7 %, через 4 – 28,4 %, через 6 – 25,6 %, через 8 – 14,5 %. Найбільший приріст маси тіла щурів зафіксовано через 4 тижні. Через 8 тижнів після скасування додавання глутамату натрію до їжі маса щурів також збільшена на 12,7 %.

Встановили, що через 8 тижнів після додавання глутамату натрію в раціон щурів дегенеративно-деструктивні порушення виявляли за зменшенням розмірів ацинусів. Вони відмежувалися один від одного шарами пухкої сполучної тканини, що розросталася між ацинусами та в міжчасточкових проміжках, призводячи до деформації й окремих екзокриноцитів, і ацинусів. Ацинуси мали різні розміри та форми (довгасто-подовжену, округлу або овальну). На ділянках визначено ацинуси з 2–3 клітинами. Між ацинусами та навколо протоків виявлено дифузно-осередкову інфільтрацію (рис. 2).

Деякі ацинуси і навіть часточки були на ділянках заміщені жировою тканиною. Виявили також тяжі жирової тканини, що локалізувалися в триадах або супроводжували протоки. Протоки розширені та заповнені рідиною, на ділянках визначили десквамацію епітелію. Встановили виражений набряк органа. Судини запалі, не містили еритроцитів.

Через наступні 8 тижнів після скасування глутамату натрію в екзокринній частині підшлункової залози щурів зберігались острівці сполучної та жирової тканини, розташовані так само, як і в першій серії експерименту. Виявили накопичення секрету в міжацинарних просторах, великі вакуольні включення у вставних протоках, дифузно-осередкову інфільтрацію (рис. 3).

У зразках обох дослідних серій виявлено ацинуси дрібних розмірів, окремі включали лише 2–3 екзокриноцити. Здебільшого екзокриноцити мали характерну полярність з апікальним розташуванням ядер, котрі вздовж ядерної мембрани містили гетерохроматин і включали переважно одне ядро. Наповненість цитоплазми продуктами синтезу в різних клітинах варіювала. У ділянках визначили ацинуси з деструктивними змінами: нечіткістю контурів, екзокриноцити – з лізісом ядер або з каріопікнозом.

Визначено ділянки набряку підшлункової залози, що призводив до розмежування та деструкції ацинусів (рис. 4).

Незважаючи на функціональну активність екзокриноцитів, про що свідчать їхні структурні особливості (наповнення цитоплазми продуктами синтезу, особливо в периферичних ділянках органа), виявлено деструктивні зміни, пов'язані передусім із розростанням сполучної тканини, потовщенням і набряком капсули, стінок судин, розширенням протоків.

Між ацинусами визначили накопичення секрету – гомогенні маси рожевого кольору, які ще більше роз-

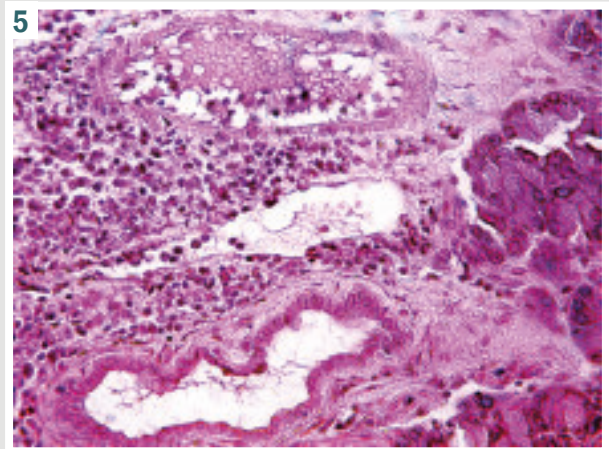
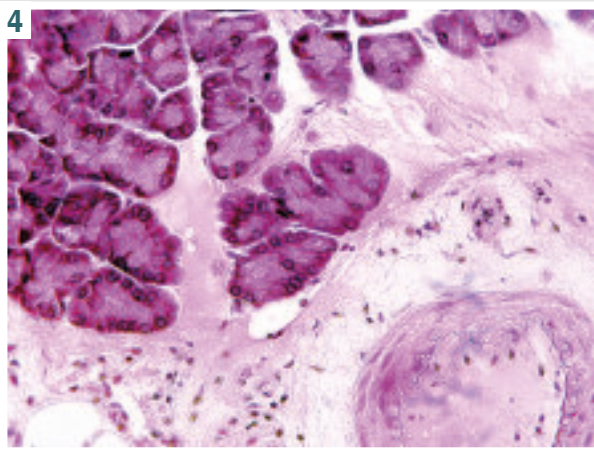
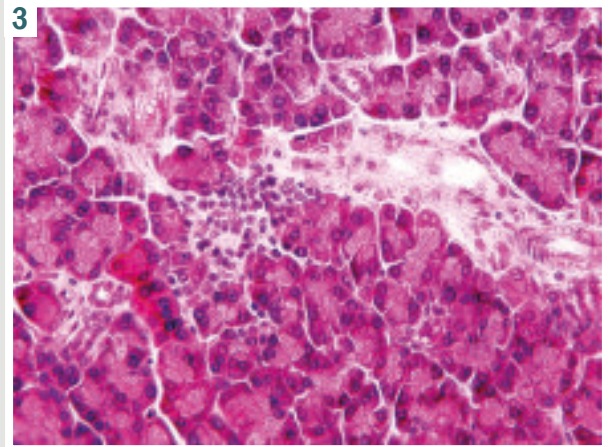
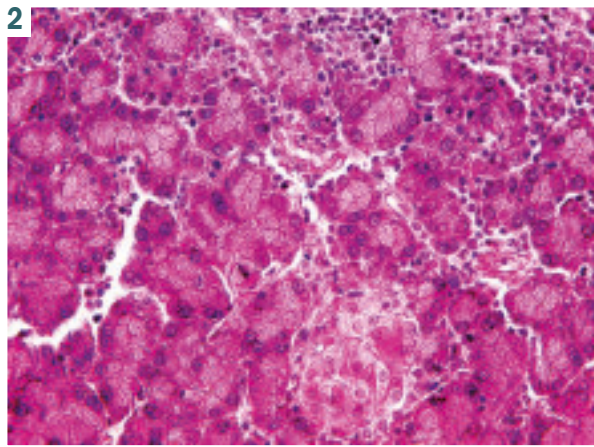


Рис. 2. Фрагмент підшлункової залози щура. Дифузно-осередкова інфільтрація між ацинусами та навколо протоків. Ацинуси різної форми, деякі включають 2–3 клітини. Гематоксилін та еозин, зб. $\times 400$.

Рис. 3. Фото гістологічного препарату. Фрагмент підшлункової залози щура. Накопичення секрету в міжацинарних просторах, великі вакуольні вклучення у вставних протоках, дифузно-осередкова інфільтрація. Ацинуси різної форми та розмірів. Гематоксилін та еозин, зб. $\times 400$.

Рис. 4. Фото гістологічного препарату. Фрагменти підшлункової залози щура. Набряк, відокремлення ацинусів, деструкція; залишки протокової системи, деструкція судин. Гематоксилін та еозин, зб. $\times 400$.

Рис. 5. Фото гістологічного препарату. Фрагмент підшлункової залози щура. Дифузна та осередкова інфільтрація екзокринної частини підшлункової залози. Гематоксилін та еозин, зб. $\times 400$.

ширювали міжацинарні простори. У вставних протоках виявили великі вакуольні вклучення. Зафіксована дифузно-осередкова інфільтрація лімфоїдно-плазмодитарними елементами (рис. 5).

Вивчили площу та розмір ацинусів у групах тварин (табл. 2). Встановили, що середній розмір ацинусів у щурів, яких годували з додаванням глутамату натрію, а потім скасували його введення, статистично значущо знижений в 1,4 та 1,6 раза, площа – в 1,2 та 1,5 раза відповідно порівняно з контрольними тваринами.

Щоб визначити, які розміри ацинусів переважають у контрольних і дослідних серіях, здійснили їх розподіл під час групування показників. Дані наведено на рис. 6 і 7. Встановили, що найбільше ацинусів у першій і другій контрольних серіях мали розміри 91–100 мкм (46 % і 42 %, відповідно) та 111–149 мкм (36 % і 38 % відповідно); невелику частку становили ацинуси малих і великих розмірів (рис. 6).

Виявлено, що в структурі підшлункової залози в першій і другій дослідних групах переважали ацинуси розмірами 71–90 мкм, що становили 38 % та 34 % відповідно; частка ацинусів розміром 91–110 мкм – 20 % та 24 % відповідно (рис. 7). На відміну від контролю, де в підшлунковій залозі щурів не зафіксовано ацинуси розміром до 50 мкм, їхня частка у дослідних групах становила 20 % і 10 % відповідно.

Вивчили кількість клітин в ацинусах контрольних і дослідних груп через 8 тижнів годування тварин глутаматом натрію. Виявили екзокриноцити в кількості $8,05 \pm 0,32$ проти $5,52 \pm 0,58$ ($p < 0,001$), через 16 тижнів – $7,33 \pm 0,43$ проти $5,24 \pm 0,47$ ($p < 0,001$) відповідно. Порівнявши показники кількості екзокриноцитів контрольних і дослідних груп тварин між собою, статистичної значущості не виявили.

Під час вивчення структури підшлункової залози шляхом морфометричного аналізу діаметра

Таблиця 2. Розмір ацинусів та їхня площа у щурів після годування глутаматом натрію та після його скасування, n = 50, M ± m

Серія експерименту	Розмір ацинусів, мкм	Площа ацинусів, мкм ²
8 тижнів годування тварин глутаматом натрію (дослідна перша група)	92,55 ± 3,24	750,47 ± 24,04
Контрольна група (перша)	132,4 ± 3,36	925,07 ± 16,54
Статистична значущість	p < 0,05*	p < 0,001*
8 тижнів після скасування глутамату натрію (дослідна друга група)	81,15 ± 3,87	646,0 ± 34,44
Контрольна група (друга)	129,2 ± 7,84	901,23 ± 12,82
Статистична значущість	p < 0,001*; p < 0,05**	p < 0,001*; p < 0,05**

*p: порівняно з контролем, **p: порівняння дослідних серій.

Таблиця 3. Діаметр протоків підшлункової залози щурів контрольної серії та після 8-тижневого годування глутаматом натрію, мкм, M ± m

Протік	Контрольна серія (до 8 тижнів годування щурів)	8 тижнів годування глутаматом натрію	8 тижнів після скасування годування глутаматом натрію	Вірогідність, p
Вставні	7,39 ± 0,25	8,94 ± 0,55	10,45 ± 0,52	p1 > 0,05; p2 > 0,05
Внутрішньочасточкові	33,84 ± 2,04	40,15 ± 1,77	39,36 ± 1,75	p1 < 0,01; p2 > 0,05
Вставні міжчасточкові	101,38 ± 3,32	113,54 ± 3,69	107,30 ± 3,70	p1 < 0,05; p2 > 0,05

p1: порівняння контрольної групи щурів з першою дослідною групою; p2: порівняння дослідних груп між собою.

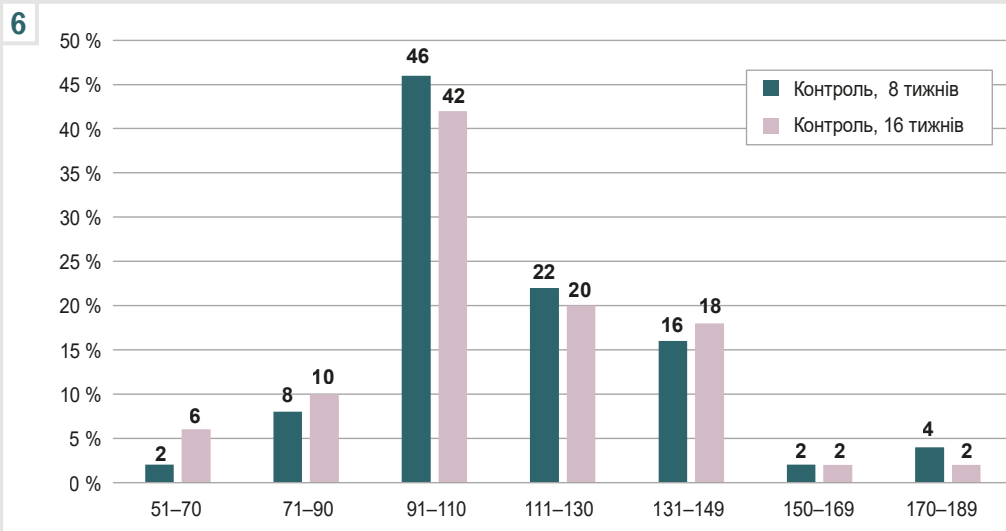


Рис. 6. Підшлункова залоза. Розподіл ацинусів за діаметром. Контрольні серії.

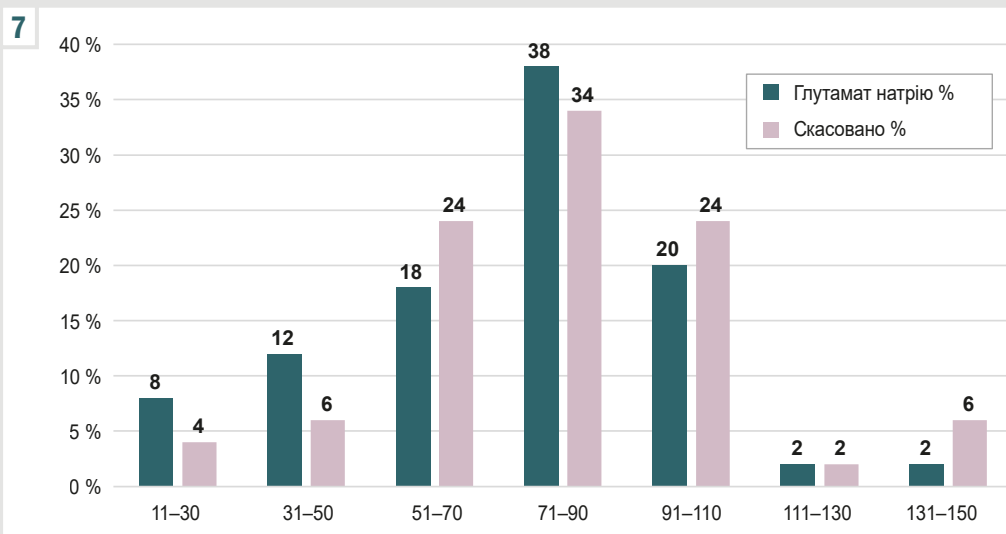


Рис. 7. Підшлункова залоза. Розподіл ацинусів за діаметром. Дослідні серії.

8

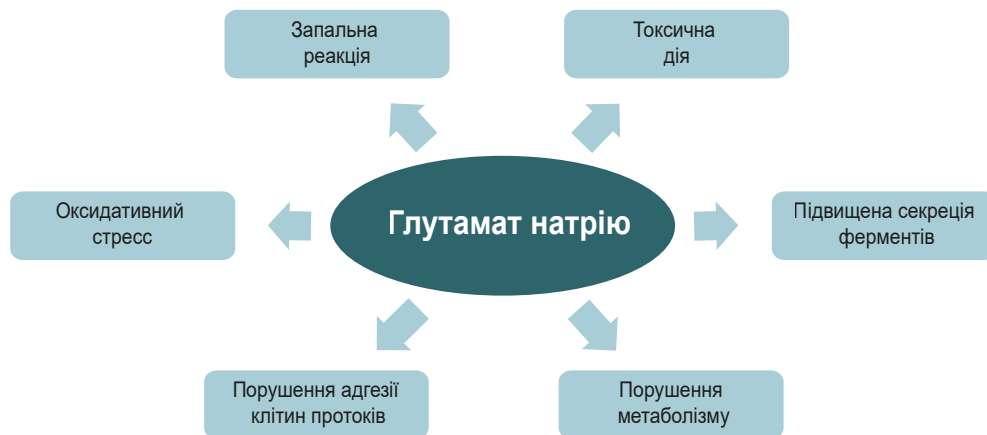

Рис. 8. Механізми набряку та порушення структури підшлункової залози в разі додавання глутамату натрію до харчування щурів.

екзокриноцитів зразків із першої серії експерименту ($9,95 \pm 0,43$ мкм) порівняно з показниками контрольних щурів ($12,23 \pm 0,28$ мкм) встановили статистично значущі відмінності ($p < 0,001$). У другій серії експерименту середній діаметр екзокриноцитів становив $10,06 \pm 0,57$ мкм, статистично значущо не відрізнявся від параметрів, що встановили у першій серії. Порівнявши площу екзокриноцитів, обраховану в першій серії ($78,99 \pm 0,98$ мкм²), із контрольними даними ($84,59 \pm 3,33$ мкм²), зафіксовано її зменшення ($p < 0,05$). У результаті зіставлення дослідних серій за показниками площі виявлено статистично значуще зниження у другій серії ($78,99 \pm 0,98$ мкм² та $61,95 \pm 1,91$ мкм², $p < 0,01$).

Здійснили морфометричний аналіз стану протоків у підшлунковій залозі (табл. 3). Встановили, що статистично значущих відмінностей за діаметром протоків між першою та другою серією не було.

Обговорення

У 1995 році Управління з санітарного нагляду за якістю харчових продуктів і медикаментів (FDA), Об'єднаний комітет експертів Продовольчої та сільськогосподарської Організації Об'єднаних Націй / Всесвітньої організації охорони здоров'я (FAO/WHO) включив глутамат натрію до списку загально визнаних безпечних харчових добавок. У 2017 році Європейське управління з безпеки харчових продуктів (EFSA) здійснило переоцінювання безпечної кількості глутамату натрію як харчової добавки. За їхніми даними, допустима добова доза (ADI) становила 30 мг/кг маси тіла на день [18], тобто для людини з масою тіла 70 кг – 2,1 г. Отже, визначено безпечність цієї добавки.

У наукових дослідженнях і клінічних випробуваннях доведено, що ця добавка чинить небезпечні ефекти, які залежать від дози та тривалості використання. У разі надмірного або тривалого споживання глутамату натрію в більшості досліджень фіксували побічні ефекти, включаючи вплив на підшлункову залозу.

Суперечливі висновки щодо проблеми споживання глутамату натрію можуть бути пов'язані з тим, що

ендогенний глутамат відіграє роль у фізіологічних і патологічних процесах [19].

У результаті дослідження, що здійснили, виявили: годування щурів із додаванням 70 мг/кг глутамату натрію призводить до виражених дегенеративних і деструктивних порушень підшлункової залози. І після 8 тижнів годування, і після припинення додавання глутамату натрію з переведенням тварин на стандартну дієту протягом наступних 8 тижнів зберігався виражений набряк підшлункової залози, визначали деструктивні зміни ацинусів та екзокриноцитів.

У науковій літературі описано кілька потенційних механізмів, через які глутамат натрію може спричинити набряк підшлункової залози або інші проблеми (рис. 8). Відомо, що глутамат натрію може зумовлювати запальну реакцію в організмі, що потенційно призводить до порушення нормального функціонування підшлункової залози та її набряку [1]. Запалення спричиняє оксидативний стрес, що супроводжується вивільненням вільних радикалів, призводить до метаболічних розладів, системних пошкоджень органа й апоптозу клітин [5,20]. Виявлено, що споживання глутамату натрію призводило до зменшення маси бета-клітин підшлункової залози, збільшення оксидативного стресу, швидкості й напрямку метаболізму [1]. Глутамат натрію порушує обмін речовин в організмі, зокрема й функціонування підшлункової залози та має токсичну дію [1,21]. Внаслідок дисфункції підшлункової залози підвищується біосинтез і вивільнення травних ферментів і гормонів, а отже може виникнути набряк. Крім того, збільшена секреція травних ферментів внаслідок запалення може призвести до самоперетравлення залози, а також спричинити деструкцію клітин, запалення та набряк [22].

У дослідженні, що здійснили, визначили негативну дію глутамату на структуру екзокринної частини підшлункової залози у молодих тварин. Зіставні дані наведено в окремих дослідженнях, під час яких вивчали дію різних концентрацій глутамату натрію (10 мг/кг, 30 мг/кг) [4,23]. Втім у доступній фаховій літературі не виявлено джерел, де були б опубліковані відомості

щодо можливості відновного процесу в підшлунковій залозі після припинення дії глутамату натрію в дорослих тварин на тлі харчування з його додаванням.

У результаті дослідження І. В. Лещенко і співавторів одержали дані, що характеризують стан підшлункової залози після введення глутамату натрію підшкірно в дозі 8 мкл/г (4 мг/г) новонародженим тваринам на 2, 4, 6, 8 та 10 доби життя з наступним оцінюванням через чотири місяці після скасування на переведення тварин на звичайний раціон. Автори зафіксували розвиток ожиріння та метаболічного синдрому [24].

У нашому дослідженні після скасування введення глутамату натрію виявлено: у структурі підшлункової залози у дорослих щурів зберігалися атрофічні та дегенеративні зміни, що зафіксовані наприкінці годування тварин з додаванням цієї добавки (8 тижнів). Це може бути пов'язано не тільки з локальним впливом глутамату натрію на підшлункову залозу, але і з токсичною дією на інші органи, а також метаболічними розладами, як-от ожиріння, гіпертонія та цукровий діабет, через різні метаболічні механізми, що включають індукцію окисного стресу, гіперінсулінемію, дисліпідемію, гіперлептинемію, гіперфагію, дисфункцію транспортерів глутамату натрію [5,6,24]. У дослідженні, що здійснили, зафіксовано збільшення маси тіла щурів – ожиріння, що також може впливати на відновлення структури підшлункової залози.

Запальне ураження екзокринної частини підшлункової залози відновлюється шляхом регенерації ацинарних клітин через транзиторні фази запалення, а дисбаланс між цими прозапальними та продиференційними шляхами спричиняє фіброз і дедиференціацію ацинусів [25]. Можливо, каскадне порушення локальних і метаболічних шляхів не сприяло покращенню структури підшлункової залози в досліджений термін після скасування введення глутамату натрію.

Висновки

1. Годування щурів глутаматом натрію в дозі 70 мг/кг живої маси протягом 8 тижнів призводить до виражених атрофічних і деструктивних змін у структурі екзокринної частини підшлункової залози. Після скасування введення глутамату натрію та годування щурів звичайною їжею не зафіксовано покращення стану підшлункової залози.

2. Під час морфометричного дослідження, порівнявши окремі показники екзокринної частини підшлункової залози, визначено: через 8 тижнів годування експериментальних тварин глутаматом натрію та після його скасування площа екзокриноцитів зменшилася ($78,99 \pm 0,98$ мкм² проти $61,95 \pm 1,91$ мкм², $p < 0,05$); діаметр вставних, внутрішньочасточкових і міжчасточкових протоків розширений; середній розмір ацинусів статистично значущо знижений в 1,4 та 1,6 раза, площі – в 1,2 та 1,5 раза порівняно з контрольними параметрами. У першій і другій серіях виявлено переважання ацинусів розмірами 71–90 мкм, що становили 38 % і 34 % відповідно; у контрольних серіях переважали ацинуси розмірами 91–100 мкм (46 % та 42 % відповідно) та 111–149 мкм (36 % і 38 % відповідно). В ацинусах контрольних і дослідних груп

через 8 тижнів годування тварин глутаматом натрію виявляли екзокриноцити в кількості $8,05 \pm 0,32$ проти $5,52 \pm 0,58$ ($p < 0,001$), через 16 тижнів $7,33 \pm 0,43$ проти $5,24 \pm 0,47$ ($p < 0,001$) відповідно.

Перспективи подальших досліджень. Дослідження молекулярних основ регенерації екзокринної частини підшлункової залози може виявити нові терапевтичні цілі для лікування та профілактики розладів після дії глутамату натрію.

Фінансування

Дослідження виконано в рамках НДР «Морфологічна характеристика внутрішніх органів та судинного русла в онтогенезі у нормі та закономірності їх перебудови при ожирінні та дії на організм фізичних чинників», держреєстрація № 0119U102059 (2019–2023).

Конфлікт інтересів: відсутній.

Conflicts of interest: authors have no conflict of interest to declare.

Надійшла до редакції / Received: 05.04.2024

Після доопрацювання / Revised: 05.06.2024

Схвалено до друку / Accepted: 11.06.2024

Відомості про авторів:

Литвак Ю. В., канд. мед. наук, асистент каф. анатомії людини та гістології, медичний факультет, ДВНЗ «Ужгородський національний університет», Україна.

ORCID ID: 0000-0003-4820-9682

Гаралко Т. В., д-р мед. наук, професор каф. анатомії людини та гістології, ДВНЗ «Ужгородський національний університет», Україна.

ORCID ID: 0000-0003-0596-9622

Литвак В. В., канд. мед. наук, доцент каф. загальної хірургії, ДВНЗ «Ужгородський національний університет», Україна.

ORCID ID: 0000-0002-3378-9648

Кучерявченко М. О., канд. мед. наук, доцент каф. загальної та клінічної патофізіології ім. Д. О. Альперна, Харківський національний медичний університет, Україна.

ORCID ID: 0000-0001-9931-7478

Information about the authors:

Lytvak Yu. V., MD, PhD, Assistant of the Department of Human Anatomy And Histology, State University "Uzhhorod National University", Ukraine.

Harapko T. V., MD, PhD, DSc, Professor of the Department of Human Anatomy and Histology, State University "Uzhhorod National University", Ukraine.

Lytvak V. V., MD, PhD, Associate Professor of the Department of General Surgery, State University "Uzhhorod National University", Ukraine.

Kucheriyachenko M. O., MD, PhD, Associate Professor of the Department of Clinical Pathophysiology named after D. O. Alperna, Kharkiv National Medical University, Ukraine.

References

- Kayode OT, Bello JA, Oguntola JA, Kayode AA, Olukoya DK. The interplay between monosodium glutamate (MSG) consumption and metabolic disorders. *Heliyon*. 2023;9(9):e19675. doi: 10.1016/j.heliyon.2023.e19675
- Rahimi Anbarkeh F, Baradaran R, Ghandy N, Jalali M, Reza Nikravesh M, Soukhtanloo M. Effects of monosodium glutamate on apoptosis of germ cells in testicular tissue of adult rat: An experimental study. *Int J Reprod Biomed*. 2019;17(4):261-70. doi: 10.18502/ijrm.v17i4.4551
- Reddy AK, Ghoshal JA, Pk, S, Trivedi GN, Ambareesha K. Histomorphometric study on effects of monosodium glutamate in liver tissue of Wistar rats. *J Basic Clin Physiol Pharmacol*. 2021;32(5):1007-12. doi: 10.1515/jbcpp-2020-0264

4. Gelen SU, Ozkanlar S, Gedikli S, Atasever M. The investigation of the effects of monosodium glutamate on healthy rats and rats with STZ-induced diabetes. *J Biochem Mol Toxicol.* 2024;38(1):e23612. doi: [10.1002/jbt.23612](https://doi.org/10.1002/jbt.23612)
5. Emmanuel NS, Yusuf T, Bako IG, Malgwi IS, Eze ED, Ali Z, Aliyu M. Hematological changes, oxidative stress assessment, and dysregulation of aquaporin-3 channel, prolactin, and oxytocin receptors in kidneys of lactating Wistar rats treated with monosodium glutamate. *Naunyn Schmiedebergs Arch Pharmacol.* 2024 Mar 6. doi: [10.1007/s00210-024-03008-8](https://doi.org/10.1007/s00210-024-03008-8)
6. Das D, Banerjee A, Bhattacharjee A, Mukherjee S, Maji BK. Dietary food additive monosodium glutamate with or without high-lipid diet induces spleen anomaly: A mechanistic approach on rat model. *Open Life Sci.* 2022;17(1):22-31. doi: [10.1515/biol-2022-0004](https://doi.org/10.1515/biol-2022-0004)
7. Boonnate P, Waraasawapati S, Hipkaeo W, Pethlert S, Sharma A, Selmi C, et al. Monosodium Glutamate Dietary Consumption Decreases Pancreatic β -Cell Mass in Adult Wistar Rats. *PLoS One.* 2015;29(10(6)):e0131595. doi: [10.1371/journal.pone.0131595](https://doi.org/10.1371/journal.pone.0131595)
8. Al-Otaibi AM, Emam NM, Elabd HK, Esmail NI. Toxicity of monosodium glutamate intake on different tissues induced oxidative stress: A Review. *J Med Life Sci.* 2022;4(4):68-81. doi: [10.21608/jmals.2022.264345](https://doi.org/10.21608/jmals.2022.264345)
9. Kayode OT, Rotimi DE, Kayode AA, Olaolu TD, Adeyemi OS. Monosodium Glutamate (MSG)-Induced Male Reproductive Dysfunction: A Mini Review. *Toxics.* 2020;8(1):7. doi: [10.3390/toxics8010007](https://doi.org/10.3390/toxics8010007)
10. Zangfirescu A, Cristea AN, Nitulescu GM, Velescu BS, Gradinaru D. Chronic Monosodium Glutamate Administration Induced Hyperalgesia in Mice. *Nutrients.* 2017;10(1):1. doi: [10.3390/nu10010001](https://doi.org/10.3390/nu10010001)
11. Banerjee A, Mukherjee S, Maji BK. Monosodium glutamate causes hepato-cardiac derangement in male rats. *Hum Exp Toxicol.* 2021 Dec;40(12_suppl):S359-S369. doi: [10.1177/096032712111049550](https://doi.org/10.1177/096032712111049550)
12. Zazula MF, Saraiva DF, Theodoro JL, Maciel M, Sepulveda EV, Zanardini de Andrade B, et al. An Early and Sustained Inflammatory State Induces Muscle Changes and Establishes Obesogenic Characteristics in Wistar Rats Exposed to the MSG-Induced Obesity Model. *Int J Mol Sci.* 2023;24(5):4730. doi: [10.3390/ijms24054730](https://doi.org/10.3390/ijms24054730)
13. Bölükbaş F. The Effects of In Ovo Administered Monosodium Glutamate on the Embryonic Development of Skeletal Muscle in Chickens. *Kocatepe Vet J.* 2023;16(1):47-56. doi: [10.30607/kvj.1223940](https://doi.org/10.30607/kvj.1223940)
14. Asejeje FO, Abiola MA, Adeyemo OA, Ogunro OB, Ajayi AM. Exogenous monosodium glutamate exacerbates lipopolysaccharide-induced neurobehavioral deficits, oxidative damage, neuroinflammation, and cholinergic dysfunction in rat brain. *Neurosci Lett.* 2024;825:137710. doi: [10.1016/j.neulet.2024.137710](https://doi.org/10.1016/j.neulet.2024.137710)
15. Akataobi U. Effect of monosodium glutamate (MSG) on behavior, body and brain weights of exposed rats. *Environmental Disease.* 20205(1):3-8. doi: [10.4103/ed.ed_31-19](https://doi.org/10.4103/ed.ed_31-19)
16. Ataseven N, Yuzbasioglu D, Keskin AC, Unal F. Genotoxicity of monosodium glutamate. *Food Chem Toxicol.* 2016;91:8-18. doi: [10.1016/j.fct.2016.02.021](https://doi.org/10.1016/j.fct.2016.02.021)
17. Mateshuk-Vatseba LR, Harapko TV, Kyryk KA, Blyshchak NB, Prymachenko VI, Pidvalna U, et al., inventors. Sposib modeliuvannia eksperymentalnoho alimentarnoho ozhyrinnia oposeredkovanyum vplyvom hlutamatu natriuu [The method of modeling experimental alimentary obesity through the mediated effect of monosodium glutamate] [Internet]. Ukrainian patent UA 144191. 2020 Sep 11 [cited 2024 Jul 2]. Available from: <https://sis.nipo.gov.ua/uk/search/detail/1451574/>
18. EFSA Panel on Food Additives and Nutrient Sources added to Food (ANS); Mortensen A, Aguilar F, Crebelli R, Di Domenico A, Dusemund B, Frutos MJ, et al. Re-evaluation of glutamic acid (E 620), sodium glutamate (E 621), potassium glutamate (E 622), calcium glutamate (E 623), ammonium glutamate (E 624) and magnesium glutamate (E 625) as food additives. *EFSA J.* 2017;15(7):e04910. doi: [10.2903/j.efsa.2017.4910](https://doi.org/10.2903/j.efsa.2017.4910)
19. Zangfirescu A, Ungurianu A, Tsatsakis AM, Nitulescu GM, Kouretas D, Veskoukis A, et al. A review of the alleged health hazards of monosodium glutamate. *Compr Rev Food Sci Food Saf.* 2019 Jul;18(4):1111-1134. doi: [10.1111/1541-4337.12448](https://doi.org/10.1111/1541-4337.12448)
20. Banerjee A, Mukherjee S, Maji BK. Worldwide flavor enhancer monosodium glutamate combined with high lipid diet provokes metabolic alterations and systemic anomalies: An overview. *Toxicol Rep.* 2021;8:938-961. doi: [10.1016/j.toxrep.2021.04.009](https://doi.org/10.1016/j.toxrep.2021.04.009)
21. Mohammed S, Mohamed P, Mohamed S, Radwan R. The Possible Protective Role of Tannic Acid against Monosodium Glutamate-Induced Pancreatic and Liver Toxicity in Adult Male Albino Rats: Biochemical, Histological and Immunohistochemical Study. *J Med Histol.* 2021;5(2):171-87. doi: [10.21608/jmh.2023.174826.1108](https://doi.org/10.21608/jmh.2023.174826.1108)
22. Karpińska M, Czauderna M. Pancreas-Its Functions, Disorders, and Physiological Impact on the Mammals' Organism. *Front Physiol.* 2022;13:807632. doi: [10.3389/fphys.2022.807632](https://doi.org/10.3389/fphys.2022.807632)
23. Leshchenko IV, Shevchuk VH, Falalieieva TM, Beregova TV. The influence of long-term monosodium glutamate feeding on the structure of rats pancreas. *Fiziol Zh.* 2012;58(2):59-65. doi: [10.15407/fz58.02.059](https://doi.org/10.15407/fz58.02.059)
24. Savchenyuk OA, Virchenko OV, Falalyeyeva TM, Beregova TV, Babenko LP, Lazarenko LM, et al. [The effect of probiotic therapy on development of experimental obesity in rats caused by monosodium glutamate]. *Fiziol Zh.* 2014;60(2):63-9. Ukrainian. doi: [10.15407/fz60.02.063](https://doi.org/10.15407/fz60.02.063)
25. Murtaugh LC, Keefe MD. Regeneration and repair of the exocrine pancreas. *Annu Rev Physiol.* 2015;77:229-49. doi: [10.1146/annurev-physiol-021014-071727](https://doi.org/10.1146/annurev-physiol-021014-071727)

Динаміка ензимної та глутатіонової ланок антиоксидантного захисту печінки у щурів різного віку за умов експериментальної краніоскелетної травми

Ю. І. Сушко^{1,B,C,D,F}, М. І. Бадюк^{1,*2,F}, А. А. Гудима^{1,3,A,F}, О. А. Зачепа^{1,4,C,F},
А. В. Доброродній^{1,3,E}, Л. Є. Грицишин^{1,3,E}

¹Львівський національний медичний університет імені Данила Галицького, Україна, ²Українська військово-медична академія, м. Київ, ³Тернопільський національний медичний університет імені І. Я. Горбачевського Міністерства охорони здоров'я України, ⁴Військово-медичний клінічний центр Західного регіону, м. Львів, Україна

A – концепція та дизайн дослідження; B – збір даних; C – аналіз та інтерпретація даних; D – написання статті; E – редагування статті; F – остаточне затвердження статті

Ключові слова:

черепно-мозкова травма, скелетна травма, печінка, оксидативний стрес, антиоксидантна система, супероксиддисмутаза, каталаза, глутатіонпероксидаза, глутатіонредуктаза, відновлений глутатіон.

Патологія. 2024.
Т. 21, № 2(61).
С. 156-161

*E-mail:
badiuk@ukr.net

Мета роботи – визначити особливості ензимної та глутатіонової ланок антиоксидантного захисту печінки щурів різного віку за умов експериментальної краніоскелетної травми.

Матеріали і методи. У щурів трьох вікових груп (статевонезрілі, статевозрілі, старі) в умовах тіопентал-натрієвого наркозу моделювали краніоскелетну травму (КСТ). Щурів виводили з експерименту в умовах наркозу через 3 і 7 діб посттравматичного періоду. В екстракті гомогенату печінки визначали супероксиддисмутазу та каталазу активність, глутатіонпероксидазу (ГП) і глутатіонредуктазу (ГР) активність, вміст відновленого глутатіону.

Результати. Встановлено, що незалежно від віку під впливом КСТ через 3 і 7 діб посттравматичного періоду в печінці піддослідних щурів істотно знижуються показники ензимної та глутатіонової ланок антиоксидантного захисту, що вивчали. Виявили, що показники старих щурів істотно знижені: через 7 діб каталазна активність менша на 30,8 % порівняно зі статевонезрілими, на 27,0 % – порівняно зі статевозрілими тваринами; ГП-активність – на 31,6 % щодо показників статевонезрілих, на 23,5 % – щодо статевозрілих щурів; ГР-активність – на 22,0 % порівняно зі статевозрілими тваринами.

Результати, що одержали, підтверджують системний прооксидантний вплив модельованої травми на органи, віддалені від місця безпосереднього травмування, а також на зниження антиоксидантної здатності печінки щурів зі збільшенням віку.

Висновки. Під впливом КСТ у піддослідних щурів незалежно від віку через 3 і 7 діб поступово знижується активність ензимної та глутатіонової ланок антиоксидантного захисту печінки. За умов моделювання КСТ антиоксидантна здатність печінки старих щурів є нижчою, ніж у статевозрілих і статевонезрілих щурів.

Keywords:

traumatic brain injury, skeletal injury, liver, oxidative stress, antioxidant system, superoxide dismutase, catalase, glutathione peroxidase, glutathione reductase, reduced glutathione.

Pathologia.
2024;21(2):156-161

Dynamics of enzymatic and glutathione link of antioxidant protection of the liver of rats of different age in case of experimental craniocskelatal injury

Yu. I. Sushko, M. I. Badiuk, A. A. Hudyma, O. A. Zachepa,
A. V. Dobrorodnii, L. Ye. Hrytsyshyn

Aim. To determine the peculiarities of enzymatic and glutathione link of antioxidant protection of the liver of rats of different age in case of experimental craniocskelatal injury.

Materials and methods. Craniocskelatal trauma (CST) was modelled in rats of three age groups (sexually immature, sexually mature, old) under thiopental sodium anesthesia. Rats were removed from the experiment under anesthesia after 3 and 7 days of the post-traumatic period. Superoxide dismutase and catalase activity, as well as glutathione peroxidase (GP) and glutathione reductase (GR) activity and the content of reduced glutathione were determined in the liver homogenate extract.

Results. It was identified that, regardless of age, under the influence of CST, after 3 and 7 days of the post-traumatic period, in the liver of experimental rats, indicated parameters of enzymatic and glutathione link of antioxidant protection significantly decrease. However, the degree of decrease of the studied indicators is significantly greater in old rats, in particular after 7 days: according to catalase activity – on 30.8 % compared to sexually immature rats and on 27.0 % compared to sexually mature rats; according to glutathione peroxidase activity – on 31.6 % compared to sexually immature rats and on 23.5 % compared to sexually mature rats; according to glutathione reductase activity – on 22.0 % compared to sexually mature rats.

The obtained results indicate a systemic pro-oxidant effect of the modelled injury on organs which are distant from the site of direct injury, as well as a decrease in the antioxidant capacity of the liver of rats with increasing age.

Conclusions. Under the influence of CST, the activity of the enzyme and glutathione link of antioxidant protection of the liver gradually decreases after 3 and 7 days in experimental rats, regardless of age. Under the conditions of CST modeling, the antioxidant capacity of the liver of old rats is lower than that of sexually mature and immature rats.

Черепно-мозкова травма (ЧМТ) належить до найтяжчих форм травматичних ушкоджень і є основною причиною смерті, тривалої втрати працездатності та інвалідності в дітей і дорослих віком від 1 до 44 років [1]. Рівень смертності у травмованих пацієнтів зростає з віком, особливо на шостому та сьомому десятилітті життя [2]. Нині внаслідок зростання частоти високоенергетичних травм ЧМТ нерідко поєднується з іншими екстракраніальними пошкодженнями, що можуть змінювати її патогенез і наслідки, зокрема впливати на вторинне нейрозапалення [3]. З-поміж таких травм найчастіше діагностують поєднане ушкодження черепа та кісток скелета – краніоскелетну травму (КСТ), що спричиняє істотне підвищення смертності та зниження якості життя пацієнтів [4], особливо віком понад 55 років [5].

В основі патогенезу ЧМТ, крім прямого ураження головного мозку, спричиненого травматичним впливом, важливу роль відіграє його вторинне ураження через місцеву ішемію тканин, набряк, метаболічні зміни та пошкодження активними формами кисню, що зумовлюють неврологічне погіршення [6].

Активні форми кисню й активні форми азоту, що в надлишку утворюються після ЧМТ, разом із продуктами пероксидного окиснення ліпідів (активними альдегідами) і медіаторами запалення синергічно впливають на вторинне пошкодження мозку. Після ЧМТ надмірний окиснювальний стрес перериває ендогенну клітинну антиоксидантну систему, що може призвести до загибелі клітин [7] і спричиняє посилення ендогенної інтоксикації. Вільні радикали, продукти ліпідної пероксидації, медіатори запалення та ендотоксини внаслідок порушення гематоенцефалічного бар'єра потрапляють до системного кровотоку й ушкоджують органи та тканини, віддалені від місця безпосередньої травми. Саме травма є пусковим чинником розвитку поліорганної дисфункції та недостатності, що посилюються за умов поєднаної травми, зокрема КСТ [8]. Зазначимо, що у віковому аспекті системний вплив КСТ майже не досліджували.

Посилення вільнорадикального окиснення, що визначають під час КСТ, супроводжується виснаженням антиоксидантного захисту, зокрема ензимної та глутатіонової ланок антиоксидантного захисту [9]. Однак їхня динаміка в печінці як об'єкті системного впливу КСТ майже не досліджена в аспекті віку. Це обґрунтовує доцільність такого дослідження.

Мета роботи

Визначити особливості ензимної та глутатіонової ланок антиоксидантного захисту печінки щурів різного віку за умов експериментальної краніоскелетної травми.

Матеріали і методи дослідження

Експерименти здійснили на 63 білих щурах-самцях лінії Вістар різних вікових груп на базі Центральної науково-дослідної лабораторії Тернопільського національного медичного університету імені І. Я. Горбачевського МОЗ України (свідоцтво про технічну компетентність № 128/23, видане 28.12.2023 р., чинне до 27.12.2028 р.).

Усіх щурів поділили на три групи залежно від віку. Кожна група (дві дослідних і контрольна) включала 21 щура. Тварин на групи поділили випадковим методом, утримували на стандартному раціоні віварію. До першої групи увійшли статевозрілі щури віком 100–120 днів, маса тіла – 90–110 г. До другої – статевозрілі тварини віком 6–8 місяців, маса тіла – 180–200 г. До третьої – старі щури віком 19–23 місяці, маса тіла – 300–320 г.

У всіх дослідних групах (по 7 тварин кожної вікової групи) в умовах тіопентал-натрієвого наркозу (40 мг/кг⁻¹) моделювали КСТ. У статевозрілих (молодих) тварин послідовно на одне зі стегон наносили дозований механічний удар твердим предметом із клиновидною насадкою й енергією 0,320 Дж, досягали закритого перелому однієї стегнової кістки. Надалі предметом з тупим кінцем завдавали дозованого удару по черепу з енергією 0,226 Дж у точці на 3 мм вперед від міжвушної лінії [10].

У статевозрілих (дорослих) тварин перелом стегна моделювали шляхом нанесення дозованого механічного пошкодження стегна ударним пристроєм із клиновидною насадкою з енергією 0,637 Дж, яке спричиняло закритий перелом стегнової кістки. Черепно-мозкову травму моделювали дозованим ударом по черепу в точці на 5 см вперед від міжвушної лінії з енергією 0,375 Дж [10].

У старих щурів перелом стегна моделювали шляхом нанесення дозованого удару по стегну з енергією 0,796 Дж, черепно-мозкову травму – дозованим ударом предметом із тупим кінцем по черепу з енергією 0,549 Дж у точці на 6 мм вперед від міжвушної лінії [8].

Енергія удару у тварин різних вікових груп спричиняла черепно-мозкову травму середнього ступеня тяжкості [8]. В експериментах не використовували тварин, в яких виявляли проникне ураження черепа чи відкритий перелом стегна.

У контрольних групах (по 7 щурів кожного віку) тварин тільки вводили у тіопентал-натрієвий наркоз.

З експериментів щурів виводили в умовах наркозу через 3 і 7 діб методом тотального кровопускання з серця. Охолоджену і відмиту від крові печінку гомогенізували в гомогенізаторі Silent Crasher 75000 (Німеччина).

Показники ензимної та глутатіонової ланок антиоксидантного захисту визначали в 10 % екстракті гомогенату печінки за методиками, що описані у роботі [11], використовуючи спектрофотометр LabAnalyt SP-V1000 (Granum, Китай). Загальну супероксиддисмутазу (СОД) активність визначали за зниженням швидкості фотовідновлення нітротетразолію синього за наявності феназинметасульфату і рибофлавіну (відновник). Каталазну активність оцінювали за здатністю пероксиду водню утворювати з молібдатом амонію стійкий забарвлений комплекс. Відновлений глутатіон (ВГ) визначали з використанням 5,5'-дитіобіс(2-нітробензойної кислоти) (реактив Елмана). Глутатіонпероксидазну активність (ГП) оцінювали за утворенням окисненого глутатіону. Глутатіонредуктазну активність (ГР) визначали за швидкістю окиснення NADPH+H⁺.

Під час експериментів дотримувалися «Загальних етичних принципів експериментів на тваринах», що ухвалені Першим національним конгресом з біоетики (Київ, 2001) та узгоджені з положенням «Європейської конвенції щодо захисту хребетних тварин, які використовуються для експериментальних та інших наукових цілей» (Страсбург, 1986). Одержали висновок комісії з питань біоетики Тернопільського національного медичного університету імені І. Я. Горбачевського МОЗ України від 06.01.2023 р. № 72.

Цифровий матеріал опрацювали, застосувавши програмний пакет Statistica 10.0 (StatSoft Inc., США), серійний номер диска BXXR303F737429FA-8. Визначили медіану (Me), нижній і верхній квартилі (LQ, UQ). Для незалежного порівняння ступеня відхилення показників, що вивчали, щодо контролю у тварин різних вікових груп обрахували середнє відношення індивідуальних величин до середніх параметрів контрольної групи. Вірогідність відмінностей оцінювали за непараметричним критерієм Манна-Вітні, достовірною вважали різницю при $p < 0,05$.

Результати

За даними, що наведені в *таблиці 1*, у контрольних групах щурів різних вікових груп СОД-активність печінки відрізнялася. Найбільші показники зафіксували у статевозрілих щурів (контрольна група 2) – на 27,4 % перевищували дані, визначені у групі статевонезрілих тварин (контрольна група 1) ($p < 0,05$). Найменші параметри СОД-активності печінки визначили у старих щурів (контрольна група 3). У цій групі показник на 26,1 % нижчий, ніж у контрольній групі 2 ($p < 0,05$). Відмінності між контрольними групами 1 і 3 статистично не значущі ($p > 0,05$).

Через 3 доби після нанесення КСТ у всіх дослідних групах щурів СОД-активність печінки порівняно з контролем істотно зменшувалася: у дослідній групі 1 – на 22,8 % ($p < 0,05$), у дослідній групі 2 – на 33,3 % ($p < 0,05$), у дослідній групі 3 – на 38,5 % ($p < 0,05$). Порівняння дослідних груп показало, що через 3 доби експерименту тільки у групі старих щурів показник істотно менший, ніж відповідний у групі статевозрілих щурів (на 34,8 %, $p < 0,05$).

Через 7 діб у дослідній групі 1 показник СОД-активності печінки продовжував знижуватися, а в дослідних групах 2 і 3 – зростав. Щодо даних, визначених на 3 доби експерименту, різниця показників статистично не значуща ($p > 0,05$). Крім того, ці параметри суттєво менші за контрольні ($p < 0,05$). Порівняння дослідних груп за показниками СОД-активності печінки через 7 діб експерименту дало змогу встановити: найменші рівні – у дослідних групах 1 і 3, найбільші – у дослідній групі 2 (на 34,5 % і 35,3 % відповідно, $p < 0,05$). Відмінності між дослідними групами 1 і 3 виявились статистично не вірогідними ($p > 0,05$).

Каталазна активність печінки у контрольних щурів різних вікових груп зівставна ($p > 0,05$). Під впливом КСТ цей показник у групах щурів різних вікових груп порівняно з контролем через 3 доби статистично вірогідно зменшувався: у дослідній групі 1 – на 40,3 % ($p < 0,05$), у дослідній групі 2 – на 48,7 % ($p < 0,05$),

у дослідній групі 3 – на 71,3 % ($p < 0,05$). У дослідній групі 3 показник істотно менший, ніж в інших дослідних групах (на 55,6 % та 45,6 % відповідно, $p < 0,05$).

Через 7 діб посттравматичного періоду каталазна активність печінки продовжувала знижуватися. Порівняно з даними, що встановлені на 3 доби, цей показник статистично вірогідно менший у дослідних групах 1 і 2 (на 34,7 % та 27,3 % відповідно, $p < 0,05$). У дослідній групі 3 каталазна активність печінки залишилася на рівні 3 доби, була меншою за показники тварин із дослідних груп 1 і 2 (на 35,7 % та 29,4 % відповідно, $p < 0,05$). Порівняно з контрольною групою у дослідній групі 1 показник менший на 61,0 % ($p < 0,05$), у дослідній групі 2 – на 62,7 % ($p < 0,05$), у дослідній групі 3 – на 72,8 % ($p < 0,05$).

ГП-активність печінки у контрольних групах щурів різних вікових груп також статистично вірогідно не відрізнялася ($p > 0,05$). У всіх дослідних групах під впливом КСТ порівняно з контролем через 3 доби експерименту виявили статистично значуще зниження ГП-активності печінки (на 56,6 %, 33,1 % та 44,2 % відповідно, $p < 0,05$). У цьому терміні спостереження зафіксували вірогідну різницю за цим показником між дослідною групою 1 і дослідними групами 2 і 3 (на 29,5 % і 19,6 % відповідно, $p < 0,05$).

Через 7 діб у дослідній групі 1 величина ГП-активності порівняно з попереднім терміном спостереження статистично вірогідно збільшилася (на 31,7 %, $p < 0,05$). У дослідних групах 2 і 3 цей показник продовжив зменшуватися порівняно з даними, що одержали на 3 доби спостереження (на 23,9 % та 29,6 % відповідно, $p < 0,05$). Внаслідок цього у дослідних групах 2 і 3 показник ГП-активності виявився істотно меншим, ніж у дослідній групі 1 (на 18,0 % та 33,5 % відповідно, $p < 0,05$), а у дослідній групі 3 порівняно з дослідною групою 2 (на 18,9 %, $p < 0,05$).

ГР-активність печінки у контрольних групах щурів різних вікових груп виявилася статистично вірогідно більшою у групі 3 порівняно з групами 1 і 2 (на 13,4 і 11,3 % відповідно, $p < 0,05$). Відмінності між контрольними групами 1 і 2 були статистично не значущими ($p > 0,05$). Під впливом КСТ через 3 доби експерименту ГР-активність печінки порівняно з контролем суттєво знижувалася: у дослідній групі 1 – на 38,7 % ($p < 0,05$), у дослідній групі 2 – на 35,0 % ($p < 0,05$), у дослідній групі 3 – на 56,3 % ($p < 0,05$). За цих умов у дослідній групі 3 показник виявився істотно меншим, ніж у дослідній групі 2 (на 23,6 %, $p < 0,05$).

Через 7 діб у всіх дослідних групах показник порівняно з попереднім терміном спостереження суттєво не змінився ($p > 0,05$), але залишився статистично вірогідно меншим порівняно з контролем: у дослідній групі 1 – на 48,2 % ($p < 0,05$), у дослідній групі 2 – на 40,6 % ($p < 0,05$), у дослідній групі 3 – на 54,0 % ($p < 0,05$). Зауважимо, що у дослідній групі 2 величина ГР-активності печінки на 16,6 % більша, ніж у дослідній групі 1, різниця статистично достовірна ($p < 0,05$).

Виявили, що вміст ВГ у печінці у контрольних групах 1 і 2 істотно не відрізнявся ($p > 0,05$), але перевищував показник контрольної групи 3 (на 25,4 % та 13,2 % відповідно, $p < 0,05$). Під впливом КСТ через 3 доби вміст ВГ у печінці порівняно з контролем суттєво

знижувався: у дослідній групі 1 – на 32,1 % ($p < 0,05$), у дослідній групі 2 – на 42,4 % ($p < 0,05$), у дослідній групі 3 – на 48,9 % ($p < 0,05$). Зі збільшенням віку тварин вміст ВГ у печінці в цьому терміні спостереження ставав істотно меншим: у дослідній групі 2 – на 23,5 % порівняно з дослідною групою 1 ($p < 0,05$), у дослідній групі 3 – на 39,9 % та 21,5 % відповідно порівняно з дослідними групами 2 і 3 ($p < 0,05$).

Через 7 діб експерименту у дослідних групах 1 і 2 вміст ВГ у печінці продовжував суттєво знижуватися порівняно з результатами, що встановили на 3 добу (на 34,2 % та 14,3 % відповідно, $p < 0,05$). У дослідній групі 3 цей показник залишався на попередньому рівні ($p > 0,05$), проте був статистично вірогідно меншим порівняно з параметрами дослідних груп 1 і 2 (на 19,0 % та 18,7 % відповідно, $p < 0,05$). У цей строк порівняно з контролем вміст ВГ залишався істотно меншим: у дослідній групі 1 – на 55,3 % ($p < 0,05$), у дослідній групі 2 – на 50,7 % ($p < 0,05$), у дослідній групі 3 – на 54,6 % ($p < 0,05$).

Аналіз динаміки середнього відношення індивідуальних величин СОД-активності печінки до середньої величини контрольної групи під впливом КСТ показав, що групи щурів різного віку через 3 і 7 діб посттравматичного періоду вірогідно не відрізнялися за цим показником ($p > 0,05$) (табл. 2). Не виявлено істотних відмінностей між результатами, що зафіксовані на 3 і 7 добу спостереження ($p > 0,05$).

Середнє відношення індивідуальних величин каталазної активності печінки до середньої величини, що визначена в контрольній групі, під впливом травми зі збільшенням віку щурів ставало статистично вірогідно меншим. Так, через 3 доби у дослідній групі 3 показник у 2,07 раза менший, ніж у дослідній групі 1 ($p < 0,05$); через 7 діб – на 44,4 % ($p < 0,05$). У дослідній групі 1 через 7 діб показник статистично вірогідно менший, ніж через 3 доби експерименту (на 35,0 %, $p < 0,05$).

Середнє відношення індивідуальних величин ГП-активності печінки до середньої величини контрольної групи під впливом травми через 3 доби виявилось істотно більшим у дослідних групах 2 і 3 порівняно з показником дослідної групи 1 (на 48,8 % та 30,2 % відповідно, $p < 0,05$). Через 7 діб зафіксовано інші дані: у дослідній групі 3 цей показник став статистично вірогідно меншим, ніж у дослідних групах 2 і 3 (на 31,6 % та 23,5 % відповідно, $p < 0,05$). Зауважимо, що через 7 діб експерименту у дослідній групі 1 показник істотно зріс порівняно з даними, що встановили на 3 добу (на 32,6 %, $p < 0,05$), а в дослідних групах 2 і 3 зменшився (на 23,9 % та 30,4 % відповідно, $p < 0,05$).

Середнє відношення індивідуальних величин ГР-активності печінки до середньої величини контрольної групи під впливом травми через 3 доби у дослідній групі 3 істотно менше, ніж у дослідних групах 1 і 2 (на 26,2 % та 30,8 % відповідно, $p < 0,05$). Через 7 діб експерименту в дослідній групі 2 встановили істотно більший показник, ніж у дослідних групах 1 і 3 (на 13,5 % та 28,3 % відповідно, $p < 0,05$). Через 7 діб експерименту в дослідній групі 1 цей показник істотно нижчий, ніж через 3 доби (на 14,8 %, $p < 0,05$).

Середнє відношення індивідуальних величин вмісту ВГ у печінці до середньої величини контрольної

Таблиця 1. Показники ензимної та глутатіонової ланок антиоксидантного захисту через 3 і 7 діб після нанесення КСТ у щурів різного віку, Ме (LQ; UQ)

Показник, одиниці вимірювання	Група тварин	Термін після травми		
		Група 1 Статевонезрілі	Група 2 Статевозрілі	Група 3 Старі
СОД-активність, ум. од./мг ⁻¹	Контроль	0,259 (0,241; 0,275)	0,330 (0,313; 0,358) ¹	0,244 (0,214; 0,259) ²
	3 доба	0,200 (0,170; 0,210)*	0,220 (0,184; 0,236)*	0,150 (0,141; 0,170)* ²
	7 доба	0,171 (0,165; 0,215)*	0,230 (0,223; 0,262)* ¹	0,170 (0,149; 0,194)* ²
Каталазна активність, мккат/кг ⁻¹	Контроль	1,978 (1,836; 2,071)	1,877 (1,738; 1,972)	1,825 (1,731; 1,928)
	3 доба	1,180 (1,090; 1,262)*	0,963 (0,914; 1,026)*	0,524 (0,418; 0,550)* ^{1,2}
	7 доба	0,771 (0,691; 0,806)* [#]	0,700 (0,678; 0,894)* [#]	0,496 (0,451; 0,566)* ^{1,2}
ГП-активність, ммоль/хв ⁻¹ /кг ⁻¹	Контроль	0,924 (0,878; 0,973)	0,851 (0,796; 0,891)	0,894 (0,844; 0,940)
	3 доба	0,401 (0,381; 0,424)*	0,569 (0,527; 0,603)* ¹	0,499 (0,468; 0,523)* ¹
	7 доба	0,528 (0,498; 0,560)* [#]	0,433 (0,409; 0,467)* ^{#1}	0,351 (0,312; 0,389)* ^{#1,2}
ГР-активність, ммоль/хв ⁻¹ /кг ⁻¹	Контроль	0,687 (0,645; 0,722)	0,699 (0,657; 0,728)	0,778 (0,743; 0,842) ^{1,2}
	3 доба	0,421 (0,378; 0,483)*	0,454 (0,410; 0,500)*	0,347 (0,326; 0,374)* ²
	7 доба	0,356 (0,319; 0,373)*	0,415 (0,383; 0,477)* ^{#1}	0,358 (0,331; 0,400)*
Відновлений глутатіон, ммоль/г ⁻¹	Контроль	1,047 (0,994; 1,102)	0,945 (0,895; 0,998)	0,835 (0,790; 0,878) ^{1,2}
	3 доба	0,711 (0,632; 0,738)*	0,544 (0,509; 0,572)* ¹	0,427 (0,397; 0,447)* ^{1,2}
	7 доба	0,468 (0,429; 0,487)* [#]	0,466 (0,425; 0,491)* [#]	0,379 (0,352; 0,396)* ^{1,2}

¹: відмінності щодо групи 1 статистично вірогідні ($p < 0,05$);

²: відмінності щодо групи 2 статистично вірогідні ($p < 0,05$);

*: відмінності щодо контрольної групи статистично вірогідні ($p < 0,05$);

#: відмінності щодо показників, встановлених на 3 добу, статистично вірогідні ($p < 0,05$).

Таблиця 2. Величина середнього відношення індивідуальних величин показників ензимної та глутатіонової ланок антиоксидантного захисту до середньої величини контрольної групи під впливом КСТ через 3 і 7 діб посттравматичного періоду у щурів різного віку, Ме (LQ; UQ)

Показник, одиниці вимірювання	Група тварин	Термін після травми	
		3 доба	7 доба
СОД-активність	Група 1	0,77 (0,65; 0,81)	0,66 (0,63; 0,83)
	Група 2	0,67 (0,56; 0,71)	0,70 (0,68; 0,79)
	Група 3	0,63 (0,59; 0,71)	0,71 (0,62; 0,81)
Каталазна активність	Група 1	0,60 (0,55; 0,64)	0,39 (0,35; 0,41)*
	Група 2	0,49 (0,46; 0,52) ¹	0,37 (0,36; 0,48)
	Група 3	0,29 (0,23; 0,30) ^{1,2}	0,27 (0,25; 0,31) ^{1,2}
ГП-активність	Група 1	0,43 (0,41; 0,46)	0,57 (0,54; 0,61)*
	Група 2	0,67 (0,62; 0,71) ¹	0,51 (0,48; 0,55)*
	Група 3	0,56 (0,52; 0,59) ^{1,2}	0,39 (0,35; 0,43)* ^{1,2}
ГР-активність	Група 1	0,61 (0,55; 0,70)	0,52 (0,46; 0,54) ¹
	Група 2	0,65 (0,59; 0,71)	0,59 (0,55; 0,68) ¹
	Група 3	0,45 (0,42; 0,48) ^{1,2}	0,46 (0,43; 0,51) ²
Відновлений глутатіон	Група 1	0,68 (0,60; 0,70)	0,45 (0,41; 0,46)*
	Група 2	0,58 (0,54; 0,61)	0,49 (0,45; 0,52)*
	Група 3	0,51 (0,48; 0,53) ^{1,2}	0,45 (0,42; 0,47)*

¹: відмінності щодо групи 1 статистично вірогідні ($p < 0,05$);

²: відмінності щодо групи 2 статистично вірогідні ($p < 0,05$);

*: відмінності щодо показників, встановлених на 3 добу, статистично вірогідні ($p < 0,05$).

групи під впливом травми через 3 доби експерименту статистично вірогідно менше у дослідній групі 3 порівняно з параметрами дослідних груп 1 і 2 (на 25,0 % та 12,1 % відповідно, $p < 0,05$). Через 7 діб у всіх дослідних групах визначили істотне зниження цього параметра: у дослідній групі 1 – на 33,8 % ($p < 0,05$), у дослідній групі 2 – на 15,5 % ($p < 0,05$), у дослідній групі 3 – на 11,8 %, $p < 0,05$).

Обговорення

Ензимна та глутатіонова ланки антиоксидантного захисту є ключовими у нейтралізації активних форм кисню, вільних радикалів і гідроген пероксиду.

Проаналізували показники антиоксидантного захисту печінки контрольних щурів різних вікових груп, виявили, що каталазна активність і ГП-активність тварин зівставна. Разом із тим, СОД-, ГР-активність і вміст ВГ у печінці щурів різних вікових груп відрізнялися. Встановили, що СОД-активність і вміст ВГ найнижчі у старих щурів, але ГР-активність у них істотно більша. За ГР-активністю і вмістом ВГ групи статевонезрілих і статевозрілих щурів істотно не відрізнялися. Отже, у старих щурів зафіксована нижча здатність до утилізації активних форм кисню, вільних радикалів та ендотоксинів.

Нанесення КСТ щурам різних вікових груп спричиняло істотне зниження показників антиоксидантного захисту печінки через 3 і 7 діб посттравматичного періоду. Враховуючи, що печінка – це орган, який віддалений від місця безпосереднього нанесення травми, можна припустити, що модельована КСТ супроводжується вираженим системним прооксидантним впливом на організм піддослідних щурів. Ці дані підтверджують результати досліджень інших авторів [8].

Ступінь зниження СОД-активності печінки в динаміці КСТ пропорційний до її вихідного рівня. Показник досягав максимального зниження через 3 доби експерименту і залишався на такому самому рівні до 7 доби, у старих щурів істотно менший, ніж у статевозрілих. Отже, в патогенезі системного впливу КСТ на організм важливу роль відіграє посилення утворення активних форм кисню, оскільки СОД – ключовий фермент нейтралізації супероксиданіонрадикалу. Його утворення в печінці, очевидно, зумовлене, порушенням процесів мікроциркуляції та розвитком гіпоксії, про що йдеться в інших дослідженнях, де моделювали КСТ і досліджували її системні прояви, визначали стан антиоксидантної системи печінки [12, 13].

Додатковим підтвердженням посиленого утворення активних форм кисню в печінці внаслідок КСТ є динаміка каталазної активності. Рівні каталазної активності у статевозрілих і статевонезрілих щурів поступово знижувалися від 3 до 7 доби експерименту, а в старих щурів уже через 3 доби досягав мінімуму, залишалися на цьому рівні до 7 доби. У цій групі в усі терміни спостереження абсолютна величина активності ферменту істотно менша, ніж в інших дослідних групах, а зниження суттєвіше.

Відомо, що система глутатіону бере активну участь у захисті клітин від оксидативного пошкодження. ВГ зв'язує вільні радикали, відновлює пероксид

гідрогену та інші пероксиди, що відбувається при одночасному впливі ГП. Після моделювання КСТ через 3 доби експерименту ГП-активність печінки істотно знижувалася порівняно з контролем, і в статевонезрілих щурів ступінь зниження істотно вищий. Однак надалі (через 7 діб) ГП-активність печінки статевонезрілих щурів зростала, а в статевозрілих і старих щурів знижувалася. Ступінь зменшення активності фермента істотно вищий у старих щурів. За цих умов у піддослідних щурів встановили поступове зниження від 3 до 7 доби експерименту вмісту ВГ у печінці. Відомо, що ВГ – основний субстрат, що під впливом ГП забезпечує глутатіонзалежні антиоксидантні функції. Рівень ВГ і його ступінь зниження у печінці істотно вище у групі старих щурів. Активне залучення ВГ для забезпечення редокс-статусу клітин свідчить про його важливу роль для зменшення системного прооксидантного впливу КСТ, особливо травмованих старшої вікової групи. У старих щурів, крім того, визначено істотніше зниження ГР-активності. На фоні високої активності ферменту в контрольній групі цей факт свідчить про суттєве зниження потенціалу печінки старих щурів до відновлення окисненого глутатіону.

Наведені результати додатково доводять, що на фоні КСТ у старих щурів виникають істотніші порушення антиоксидантного захисту порівняно з тваринами інших вікових груп. Найменш значущі порушення більшості показників, що вивчали, встановлені у статевозрілих щурів, крім ГП-активності печінки (відхилення менш суттєві у статевонезрілих щурів).

Результати, що одержали, відповідають чинним уявленням про процеси, що супроводжують старіння, як-от сповільнення метаболізму, зміни перебігу фізіологічних реакцій і зниження загальної резистентності. Є дані про більше накопичення в організмі з віком активних форм кисню, що зумовлює оксидативний стрес, зниження активності ферментів антиоксидантного захисту, посилення процесів ліпідної пероксидації [14].

Отже, з віком в організмі фізіологічно посилюється навантаження на антиоксидантну систему, що є важливим обтяжувальним чинником під час розвитку патологічних процесів, у яких домінують прооксидантні механізми, зокрема на тлі КСТ. Можна припустити, що активізація прооксидантних механізмів за умов тяжкої травми є одним із факторів, які зумовлюють чітку залежність між віком і рівнем летальності у постраждалих із політравмою. За даними Г. М. Степанової, між віком і рівнем летальності виявлена сильна лінійна кореляція ($r = 0,987$); максимальна летальність зафіксована в чоловіків віком понад 61 рік [15].

Результати підтверджують доцільність раннього застосування антиоксидантів у комплексній протишокової терапії, особливо у постраждалих старшої вікової групи. Здійснили низку досліджень, під час яких доведено ефективність антиоксидантної терапії для постраждалих із тяжкою травмою [15, 16].

Результати наших досліджень також підтверджують провідну роль антиоксидантно-прооксидантної системи організму в патогенезі локальних і загальних порушень, що виникають під час КСТ. Ці факти потребують продовження детального вивчення.

Висновки

1. У динаміці (через 3 і 7 діб) після нанесення КСТ у піддослідних щурів незалежно від віку поступово знижується активність показників ензимної та глутатіонової ланок антиоксидантного захисту печінки. Це виявляють за статистично значущим зменшенням порівняно з контролем СОД- і каталазної активності, а також ГП-, ГР-активності та вмісту ВГ. Винятком є статевонезрілі щури, в яких ГП-активність печінки досягає мінімуму через 3 доби, а далі зростає, не досягаючи рівня контролю.

2. За умов моделювання КСТ антиоксидантна здатність печінки старих щурів за динамікою каталазної, ГП- і ГР-активності печінки та вмістом ВГ нижча, ніж у статевозрілих і статевонезрілих щурів. Це виявили за суттєвим зниженням показників, що вивчали, у динаміці експерименту.

Перспективи подальших досліджень. Доцільно розширити спектр досліджень прооксидантного впливу КСТ на внутрішні органи і здійснити скринінг засобів з антиоксидантними властивостями для визначення тих, що є перспективними в комплексній інтенсивній терапії порушень антиоксидантного захисту при КСТ у старих щурів.

Конфлікт інтересів: відсутній.

Conflicts of interest: authors have no conflict of interest to declare.

Надійшла до редакції / Received: 16.04.2024

Після доопрацювання / Revised: 21.05.2024

Схвалено до друку / Accepted: 27.05.2024

Відомості про авторів:

Сушко Ю. І., канд. мед. наук, доцент каф. нормальної анатомії, Львівський національний медичний університет імені Данила Галицького, Україна.

ORCID ID: 0000-0002-7601-7904

Бадюк М. І., д-р мед. наук, професор, начальник каф. організації медичного забезпечення збройних сил, Українська військово-медична академія, м. Київ.

ORCID ID: 0000-0002-2995-0910

Гудима А. А., д-р мед. наук, професор, зав. каф. екстреної та симуляційної медицини, Тернопільський національний медичний університет імені І. Я. Горбачевського МОЗ України.

ORCID ID: 0000-0002-1282-2728

Зацева О. А., канд. мед. наук, заступник начальника з медичної частини – начальник частини, Військово-медичний клінічний центр Західного регіону, м. Львів, Україна.

ORCID ID: 0009-0009-8680-7043

Добродорний А. В., канд. мед. наук, доцент каф. анестезіології та інтенсивної терапії, Тернопільський національний медичний університет імені І. Я. Горбачевського МОЗ України.

ORCID ID: 0000-0003-4049-6701

Грицишин Л. Є., д-р філософії, доцент каф. інфекційних хвороб з епідеміологією, шкірними та венеричними хворобами, Тернопільський національний медичний університет імені І. Я. Горбачевського МОЗ України.

ORCID ID: 0000-0003-2619-3800

Information about authors:

Sushko Yu. I., PhD, Associate Professor of the Department of Normal Anatomy, Danylo Halytsky Lviv National Medical University, Ukraine.

Badiuk M. I., MD, PhD, DSc, Professor, Head of the Department of Armed Forces Medical Support, Ukrainian Military Medical Academy, Kyiv.

Hudyma A. A., MD, PhD, DSc, Professor, Chief of the Department of Emergency and Simulation Medicine, Ivan Horbachevsky Ternopil National Medical University of the Ministry of Health of Ukraine.

Zachepa O. A., MD, PhD, Deputy Chief on Medical Affairs – Chief of the Department, Military Medical Clinical Center of Western region, Lviv, Ukraine.

Dobrorodnii A. V., MD, PhD, Associate Professor of Department of Anaesthesiology and Intensive Care, Ivan Horbachevsky Ternopil National Medical University of the Ministry of Health of Ukraine.

Hrytsyshyn L. Ye., MD, PhD, Associate Professor of Department of Infectious Diseases and Epidemiology, Dermatology and Venereology, Ivan Horbachevsky Ternopil National Medical University of the Ministry of Health of Ukraine.

References

- Taylor CA, Bell JM, Breiding MJ, Xu L. Traumatic Brain Injury-Related Emergency Department Visits, Hospitalizations, and Deaths – United States, 2007 and 2013. *MMWR Surveill Summ.* 2017;66(9):1-16. doi: 10.15585/mmwr.ss6609a1
- de Vries R, Reininga IH, de Graaf MW, Heineman E, El Mounmi M, Wendt KW. Older polytrauma: Mortality and complications. *Injury.* 2019;50(8):1440-7. doi: 10.1016/j.injury.2019.06.024
- McDonald SJ, Sun M, Agoston DV, Shultz SR. The effect of concomitant peripheral injury on traumatic brain injury pathobiology and outcome. *J Neuroinflammation.* 2016;13(1):90. doi: 10.1186/s12974-016-0555-1
- Antoni A, Heinz T, Leitgeb J. Polytrauma und begleitendes Schädel-Hirn-Trauma : Die Rolle des Unfallchirurgen [Polytrauma and concomitant traumatic brain injury : The role of the trauma surgeon]. *Unfallchirurg.* 2017;120(9):722-7. German. doi: 10.1007/s00113-017-0354-x
- Weihls V, Heel V, Dedeyan M, Lang NW, Frenzel S, Hajdu S, et al. Age and traumatic brain injury as prognostic factors for late-phase mortality in patients defined as polytrauma according to the New Berlin Definition: experiences from a level I trauma center. *Arch Orthop Trauma Surg.* 2021;141(10):1677-81. doi: 10.1007/s00402-020-03626-w
- Leichtle SW, Sarma AK, Strein M, Yajnik V, Rivet D, Sima A, et al. High-Dose Intravenous Ascorbic Acid: Ready for Prime Time in Traumatic Brain Injury? *Neurocrit Care.* 2020;32(1):333-9. doi: 10.1007/s12028-019-00829-x
- Davis CK, Vemuganti R. Antioxidant therapies in traumatic brain injury. *Neurochem Int.* 2022;152:105255. doi: 10.1016/j.neuint.2021.105255
- Ziablitsev SV, Yelskyi VM. Syndromy travmatychnoi khvoroby pry cherepno-mozkovii travmi [Syndromes of traumatic disease in traumatic brain injury]. Kramatorsk: Kashtan; 2020. Ukrainian.
- Luca L, Rogobete AF, Bedreag OH. Oxidative Stress and Antioxidant Therapy in Critically Ill Polytrauma Patients with Severe Head Injury. *The Journal of Critical Care Medicine.* 2015;1(3):83-91. doi: 10.1515/jccm-2015-0014
- Sushko YI, Hudyma AA, Zachepa OA. [Influence of cranoskeletal trauma on the manifestations of cytolytic Syndrome in conditions of cranoskeletal trauma in rats of different ages]. *Hospital Surgery. Journal named after LY. Kovalchuk.* 2022;0(3):54-62. Ukrainian. doi: 10.11603/2414-4533.2022.3.13393
- Vlizla VV, editor. Laboratorni metody doslidzhennia u biolohii, tvarynytstvi i veterynarii medytsyn [Laboratory methods of research in biology, animal husbandry and veterinary medicine]. Lviv: SPOLOM; 2012. Ukrainian.
- Sikirinskaya DA, Hudyma AA, Hospodarsky IY, Pokhodun KA. [Effect of cranoskeletal trauma complicated with blood loss on the activity of cytolysis and endogenous intoxication in the early period in rats with different hypoxia resistance]. *Medychna ta klinichna khimia.* 2021;0(2):55-62. Ukrainian. doi: 10.11603/moch.2410-681X.2021.i2.12238
- Mykhaylyuk IA, Gudyma AA. Dynamics of antioxidant protection indices in answer to skeletal, cranial-cerebral trauma and combined traumas in the period of early signs of traumatic disease. *Journal of Education, Health and Sport.* 2015;5(4):29-40. doi: 10.5281/zenodo.16591
- Ali J, Aziz MA, Rashid MMO, Basher MA, Islam MS. Propagation of age-related diseases due to the changes of lipid peroxide and antioxidant levels in elderly people: A narrative review. *Health Sci Rep.* 2022;5(3):e650. doi: 10.1002/hsr.2.650
- Stepanova HM. [Peculiarities of the course polytrauma at different ages]. *Achievements of clinical and experimental medicine.* 2015;0(2-3):18-20. Ukrainian. doi: 10.11603/1811-2471.2015.v23.i2-3.5217
- Shen Q, Hiebert JB, Hartwell J, Thimmesch AR, Pierce JD. Systematic Review of Traumatic Brain Injury and the Impact of Antioxidant Therapy on Clinical Outcomes. *Worldviews Evid Based Nurs.* 2016;13(5):380-9. doi: 10.1111/wvn.12167

Патогенетичний зв'язок когнітивних порушень при артеріальній гіпертензії з анатомо-функціональними особливостями та кровопостачанням гіпокампа (огляд літератури)

А. О. Світлицький^{ID}*^{A,B,C,D}, І. Ф. Бєленічев^{ID}^{A,C,E}, О. В. Ганчева^{ID}^{A,C,E,F}, Т. А. Грекова^{ID}^{A,B,C,D}

Запорізький державний медико-фармацевтичний університет, Україна

A – концепція та дизайн дослідження; B – збір даних; C – аналіз та інтерпретація даних; D – написання статті; E – редагування статті; F – остаточне затвердження статті

Ключові слова:

артеріальна гіпертензія, когнітивні функції, морфофункціональний стан гіпокампа.

Патологія. 2024. Т. 21, № 2(61). С. 162-169

*E-mail: svetlitsky@zsmu.edu.ua

Мета роботи – актуалізувати вивчення морфологічних змін будови та кровопостачання гіпокампа за умов тривалої артеріальної гіпертензії з деталізацією стану когнітивної сфери.

Матеріали і методи. Пошук і відбір наукової літератури для систематичного огляду автори здійснили незалежно в базах даних PubMed, Scopus і Cochrane за ключовими словами: артеріальна гіпертензія, когнітивні функції, морфофункціональний стан гіпокампа – у повних текстах статей англійською та українською мовами за результатами досліджень з рівнем доказовості I–III.

Результати. Здійснили систематичний огляд статей і наукових видань у базах даних PubMed, Scopus і Cochrane. Опрацювали інформацію щодо будови гіпокампа, особливостей його кровопостачання, функцій, а також значення для формування когнітивних функцій людини в нормі та за умов тривалої артеріальної гіпертензії.

Висновки. За даними сучасних наукових досліджень, гіпокамп відіграє важливу роль в об'єднанні сигналів навколишнього середовища та створенні цілісного, єдиного сприйняття в просторовій і часовій площинах. Ефективність їх реалізації залежить від клітинної сталості та зв'язків, оптимального кровопостачання, співвідношення нейромедіаторів, характеру рецепторного ландшафту. У результаті експериментальних досліджень і клінічних спостережень доведено, що в гіпокампі при сформованій артеріальній гіпертензії через компенсацію надмірного тиску та підвищеної пульсації кровотоку для захисту мікросудин від пошкодження відбувається реконструкція та звуження церебральних артерій, знижується біодоступність NO.

Посилена вазоконстрикція спричиняє гіперперфузію та пошкодження нейронів, що найбільш виражені у ділянках CA1 і CA3 гіпокампа та візуалізуються як зменшена кількість клітин, їх хаотичне та розсіяне розташування, поява цитоплазматичних вакуолей, ядерного пікнозу та нуклеолізу.

Keywords:

arterial hypertension, cognitive functions, morphological and functional state of the hippocampus.

Pathologia. 2024;21(2):162-169

Pathogenetic links between cognitive impairment in arterial hypertension and anatomical and functional characteristics of hippocampal morphology and blood supply (a literature review)

A. O. Svitlytskyi, I. F. Bielenichev, O. V. Hancheva, T. A. Hrekova

Aim. To update the study on morphological changes in the hippocampal structure and blood supply in conditions of persistent arterial hypertension with a focus on the cognitive sphere state.

Materials and methods. The authors independently searched and selected scientific literature for a systematic review in the PubMed, Scopus, and Cochrane databases using the following keywords: "arterial hypertension", "cognitive functions", "morphological and functional state of the hippocampus" in full-text articles in English and Ukrainian based on the study results with a level of evidence I–III.

Results. The authors have conducted a systematic review of articles and scientific publications in PubMed, Scopus and Cochrane databases. The information of the hippocampal structure, blood supply, functions and importance for the generation of human cognitive performance in health and in conditions of persistent arterial hypertension has been processed.

Conclusions. The current research results allow asserting that the hippocampus plays an important role in combining environmental signals and creating an integral and unified perception in the spatial and temporal domains. The performance efficiency depends on cellular signaling and stability, adequate blood supply, neurotransmitter balance, and the character of a receptor landscape. Experimental studies and clinical observations show cerebral arteriole reconstruction and constriction as well as decreased NO bioavailability in the hippocampus induced by chronic arterial hypertension to compensate for excessive pressure and increased blood flow pulsatility and to protect microvessels from damage.

Increased vasoconstriction results in hypoperfusion and neuronal damage, which is most obvious in the hippocampal CA1 and CA3 areas and visualized as a reduced number of chaotically scattered cells with cytoplasmic vacuoles, nuclear pyknosis and nucleolysis.

Нині визначають прогресивне збільшення кількості хворих на артеріальну гіпертензію (АГ). До 2025 року і в світі, і в Україні прогнозують збільшення кількості пацієнтів із гіпертонічною хворобою в 1,5 раза [1]. Проблематика АГ зумовлена тим, що стійке підвищення артеріального тиску призводить до суттєвих змін у низці органів, і зокрема в головному мозку. Ці порушення – патології дрібних перфорантних артеріол та інших судин, що утворюють мікроциркуляторне русло [2].

Незалежно від ступеня вираженості, тяжкості та тривалості перебігу АГ пацієнти завжди мають скарги на порушення у когнітивній сфері від легких змін до тяжких і навіть незворотних. Клінічно це виявляють за комплексом симптомів, що формують судинні когнітивні розлади, які супроводжуються порушенням і короткочасної, і довгострокової пам'яті.

Наведені факти зумовлюють доцільність детальнішого вивчення будови гіпокампа як важливого морфологічного субстрату для формування когнітивних функцій людини (зокрема пам'яті), взаємозв'язку окремих його ділянок із відповідними когнітивними функціями, особливостями його кровопостачання [3].

Враховуючи ключову роль гіпокампа в реалізації вищих мозкових функцій, залежність їх виконання від морфофункціональних особливостей, ефективності кровопостачання органа й нейромедіаторних впливів, можна стверджувати: клінічна картина АГ з боку психоемоційної сфери реалізується через комплексні порушення у структурі гіпокампа та залежить від стану судинної системи.

Незважаючи на численні експериментальні дослідження та описані клінічні спостереження, цілісна картина щодо характеру нейротрофічних і морфофункціональних перебудов у гіпокампі при АГ повністю не сформована, залишається низка остаточно не вирішених питань. Це обмежує розроблення патогенетичних підходів до профілактики, лікування гіпертонічної хвороби та її ускладнень.

Мета роботи

Актуалізувати вивчення морфологічних змін будови та кровопостачання гіпокампа за умов тривалої артеріальної гіпертензії з деталізацією стану когнітивної сфери.

Матеріали і методи дослідження

Пошук і відбір наукової літератури для систематичного огляду автори здійснили незалежно в базах даних PubMed, Scopus і Cochrane за ключовими словами: артеріальна гіпертензія, когнітивні функції, морфофункціональний стан гіпокампа – у повних текстах статей англійською та українською мовами за результатами досліджень з рівнем доказовості I–III.

Результати

Сучасні уявлення про будову гіпокампа та зв'язок його структур із когнітивними функціями. У функціональному аспекті когнітивні функції (гнозис, пам'ять, інтелект, мова, праксис) реалізуються скоординовано дією

цілого комплексу мозкових структур: і корою півкуль кінцевого мозку (префронтальною, первинною моторною, скроневою, тім'яною та потиличною її частками), і підкірковими структурами, зокрема лімбічною системою, включаючи гіпокамп. Саме гіпокамп відіграє важливу роль в об'єднанні сигналів навколишнього середовища та створенні цілісного, єдиного сприйняття в просторовій і часовій площинах [4,5].

Ефективність реалізації названих функцій залежить від низки факторів, як-от морфологічної (клітинної) сталості, ефективності кровопостачання, співвідношення нейромедіаторів і характеру рецепторного ландшафту.

У результаті багатьох досліджень доведено, що власне зміни у гіпокампі стають ключовими в патогенезі хвороб, які супроводжуються когнітивними порушеннями, і кожне з них пов'язане зі встановленими функціями окремих структур гіпокампа [6,7]. Експериментальні й клінічні спостереження показали чітку структурозалежність когнітивних порушень. Встановили, що кожне утворення гіпокампа несе відповідне когнітивне навантаження, тому локальні зміни в окремих його компонентах або комплексні структурні перебудови стають підґрунтям для формування складного симптомокомплексу при хворобі.

Зазначимо також, що для формування повного уявлення про функціональний стан гіпокампа в нормі та за патологічних умов має значення певна нейропластичність, що зумовлена здатністю нейральних стовбурових клітин до трансформації в гранулярні (зернисті) клітини зубчастої звивини. Це довели Guo-li Ming, Hongjun Songy ще у 2005 році [8]. Появу нової генерації гранулярних клітин визначають у різних вікових періодах, і їхня кількість не статична, а динамічно регулюється багатьма факторами – від фізичної активності до особливостей умов навколишнього середовища. Крім того, підтверджено взаємозв'язок динаміки популяції цих клітин і функціональних можливостей гіпокампа [9].

Макро-, мікроскопічна будова гіпокампа. За фізіологічних умов гіпокамп макроскопічно має форму дуги, передня частина якої розширена, її називають голівкою; середня частина – «тіло» гіпокампа; задня частина – «хвостова», що переходить у ніжки склепіння [8]. Мікроскопічно гіпокамп людини складається з полів CA1, CA2, CA3, що визначають як власне гіпокамп, зубчастої звивини (лат. gyrus dentatus, GD) та субікулюма [9].

У власне гіпокампі розрізняють проксимальну великоклітинну та дистальну дрібноклітинну ділянки; поля CA2 і CA3 еквівалентні великоклітинній ділянці, а CA1 – дрібноклітинній. Окремі автори вирізняють також ділянку CA4, що є проміжною між полем CA3 і GD [10,11].

Зауважимо, що кожна структура гіпокампа пов'язана з відповідною функцією:

– поле CA1 належить до вентрального гіпокампа. Нейрони цієї ділянки мають позитивний зворотний зв'язок під час процесу навчання та формування асоціативної пам'яті, відповідають за обробку просторової та непросторової інформації, контекстно залежний пошук [12,13];

Таблиця 1. Функціональний взаємозв'язок окремих ділянок гіпокампа з когнітивними процесами

Структура	Функція	Джерело
Власне гіпокамп (<i>Hippocampus prorgius</i>)		
Поле гіпокампа	CA1	– навчання та формування асоціативної пам'яті; – опрацювання просторової та непросторової інформації; – контекстно залежний пошук. [12,13]
	CA2	– соціальна пам'ять; – контроль загальної збудливості гіпокампа. [14]
	CA3	– перетворює закодовані кортикальні сигнали в розріжені, тобто утворює специфічний гіпокампальний код, необхідний для формування пам'яті; – швидке кодування пам'яті. [15]
	CA4	– зв'язує зубчасту звивину та гіпокамп. [16]
Субікулярний комплекс		
Частина	субікулюм	– [17]
	просубікулюм	– відповідає за повороти голови. [18]
	пресубікулюм	– забезпечує зв'язок таламуса та зубчастої звивини. [19]
	постсубікулюм	– спрямовує голову, реагує на напрямки голови. [19]
	парасубікулюм	– реакція на рухи в певних напрямках на певних відстанях. [20]
Енторинальна кора (<i>Cortex entorhinalis</i>)		
	– навігація; – сприйняття часу; – мережевий центр пам'яті; – зв'язок між гіпокампом і неокортексом; – навчання, асоційоване з нюхом. [21,22]	
Зубчаста звивина (<i>Gyrus dentatus</i>)		
	– обробка вхідних збуджувальних сигналів; – навчання, пам'ять та орієнтація в просторі. [23,24,25]	

– поле CA2 належить до дорзального гіпокампа, відповідає за соціальну пам'ять, контроль загальної збудливості гіпокампа [14];

– поле CA3, як і поле CA2, належить до дорзального гіпокампа, складна мережа якого бере участь у кодуванні просторових уявлень та епізодичних спогадів, відповідає за швидке кодування пам'яті. Шлях, який проходить крізь мошисті волокна, діє як фільтр високої частоти, що перетворює закодовані кортикальні сигнали в розріжені, тобто утворює специфічний гіпокампальний код, необхідний для формування пам'яті [15];

– додаткова ділянка CA4, що прилягає до воріт зубчастої звивини, складається з зернистих клітин, аксони яких (мошисті волокна) пов'язують зубчасту звивину та гіпокамп (CA4/CA3) [16];

Парагіпокампальна ділянка (або комплекс) складається з низки утворень кори головного мозку, прилеглих до гіпокампа: субікулюма, парасубікулюма, пресубікулюма, зубчастої звивини та енторинальної кори. Функціональна значущість полягає у тому, що ці утворення відіграють важливу роль у нюхових реакціях, зокрема у запам'ятовуванні запахів, забезпечують орієнтацію у просторі, формують нові спогади (епізодична пам'ять) (табл. 1).

У функціональному та морфологічному аспекті компоненти парагіпокампального комплексу мають низку відмінностей і характеристик.

Так, субікулюм (від лат. *subiculum* – «підставка») є нижньою частиною гіпокампа, що розташована між енторинальною корою і полем CA1 власне гіпокампа та включає комплекс утворень (субікулярний

комплекс), який складається з набору споріднених структур: власне субікулюма, просубікулюма, пресубікулюма, постсубікулюма та парасубікулюма (рис. 1). Субікулюм складається з трьох шарів: молекулярного (*stratum moleculare*), що представлений непірамідними нейронами (нейромедіатори гамма-аміномасляної кислоти (ГАМК), соматостатин, парвальбумін); пірамідного (*stratum pyramidale*), що містить пірамідні (АЦХ), кошикоподібні (ГАМК) нейрони та нейрони-канделябри (ГАМК); мультиморфного (*stratum multiforme*), що складається з непірамідних нейронів (медіатори ГАМК, соматостатин, парвальбумін). Аференти до них ідуть від каудомедіального парвіцелюлярного базального ядра, паравентрикулярних ядер і ядер таламуса. Вихідні шляхи від клітин субікулюма ведуть до нейрокортексу [17].

Просубікулюм (лат. *prosubiculum*) – термін, що часто використовують під час опису анатомії мавп, зрідка – гризунів, посилаючись на ділянку, розташовану між областю CA1 гіпокампа та субікулюмом. Цей компонент парагіпокампального комплексу вирізняється більшою щільністю клітин і меншими розмірами [18].

Пресубікулюм (лат. *presubiculum*) отримує всю інформацію від таламуса та забезпечує зв'язок від нього до зубчастої звивини. Крім того, відомо, що *locus coeruleus*, норадренергічне ядро в стовбурі мозку, пов'язане з GD [19]. Пресубікулюм включає 5 шарів клітин: молекулярний (*stratum moleculare*), зовнішній та внутрішній дрібнопірамідний, сітчастий (*stratum reticulare*), пірамідний (*stratum pyramidale*). Дрібнопірамідні шари складаються з малих пірамідних нейронів, що у зовнішньому шарі розташовані щільніше, ніж у внутрішньому. Зовнішній і внутрішній дрібнопірамідний, сітчастий шари, крім пірамідних (АЦХ), містять зірчасті нейрони (ГАМК). Гальмівні інтернейрони (ГАМК і парвальбумін) розташовуються в поверхневих шарах (виявлені тільки в дорсальній частині пресубікулюму). Збуджувальні інтернейрони (калретинін-позитивні) розташовані в мультиморфному та молекулярному шарах. Пресубікулюм утворює двосторонні синаптичні контакти з субікулюмом, полями гіпокампа, молекулярним шаром зубчастої звивини та енторинальною корою (переважно зовнішній дрібнопірамідний шар). Аферентні шляхи до пресубікулюму йдуть від дорсальної частини медіальної префронтальної кори, дорсальних ядер таламуса, ядер гіпоталамуса. Еферентні шляхи переважно утворюють зв'язки з гранулярною ретроспленіальною корою та ядрами таламуса [19].

Постсубікулюм (лат. *postsubiculum*) – дорсальна частина пресубікулюма містить клітини, що спрямовують голову та реагують на напрямки голови [19].

Парасубікулюм (лат. *parasubiculum*) містить клітини сітки – нейрони, що реагують на рухи в певних напрямках на певних відстанях. Складається з молекулярного, пірамідного та мультиморфного шарів. Пірамідний, основний шар, утворений великими пірамідними нейронами, в ньому також розташовуються клітини-канделябри та кошикоподібні нейрони, що чинять гальмівний вплив на пірамідні нейрони. Молекулярний і мультиморфний шари складаються з гальмівних (ГАМК) і збудливих (кальретинін-позитивних)

непірамідних інтернейронів. Аференти в парасубікулюю ідуть із гіпокампа, субікулюма, зубчастої звивини, енторинальної кори, мигдаликів і таламуса. Передусім вони утворюють синапси на нейронах молекулярного та пірамідного шарів. Еферентні волокна, утворені аксонами пірамідних нейронів, формують зв'язки з гіпокампом, пресубікулюмом та енторинальною корою (переважно пірамідні) [20].

Енторинальна кора (ЕК) – ділянка алокортекса (alloccortex) головного мозку, що розташована в медіальній частині скроневі частки, складається з латеральної та медіальної частин, у кожній із них розрізняють клітинні шари: молекулярний (stratum moleculare), зірчастий (stratum stellare), пірамідний (stratum pyramidale), великоклітинний (stratum magnocellulare), дрібноклітинний (stratum parvocellulare), мультиморфний (stratum multiforme), – а також розтинальні прошарки (лат. substratum dissecans). Функціями ЕК є навігація, сприйняття часу, крім того, ЕК виконує функції мережевого центру пам'яті. ЕК – основне сполучення між гіпокампом і неокортексом. Система ЕК – гіпокамп відіграє важливу роль у декларативних (автобіографічних / епізодичних / семантичних) спогадах, а також просторових, включаючи формування пам'яті, її консолідацію та оптимізацію уві сні. ЕК відповідає за попередню обробку (знайомство) вхідних сигналів у рефлексорній відповіді, у ній відбувається асоціація імпульсів від ока та вуха [21]. У медіальній енторинальній корі виявлені нейрони «решітки», нейрони напрямку голови та нейрони «кордону», що проєктуються на нейрони «місця» власне гіпокампа та відіграють важливу роль у роботі внутрішньої мозкової системи просторової орієнтації [22].

Зубчаста звивина (gyrus dentatus (GD), або fascia dentata hippocampi) – вузька смужка сірої речовини та продовження gyrus fasciolaris уздовж верхньої поверхні парагіпокампальної звивини. Морфологічно GD складається з трьох шарів – від поверхневого до глибокого: молекулярний, проміжний зернистий і мультиморфний (поліморфний). Поліморфний шар продовжується ділянкою CA4 (hilus) гіпокампа. GD переходить у хвіст зубчастої звивини (смуга Джакоміні), який проходить назад і медіально через uncus (гачок). GD відокремлена від парагіпокампальної звивини гіпокампальною борозною [23,24]. GD (разом з іншими відділами мозку) залучена до виконання кількох вищих функцій нервової системи, як-от навчання, пам'ять та орієнтація в просторі. Основне функціональне навантаження GD – первинна обробка вхідних збуджувальних сигналів із наступною передачею сигналу до зони CA3 гіпокампа [25,26,27].

Кровопостачання гіпокампа. Особливу увагу під час опису будови гіпокампа треба приділити його кровопостачанню, адже цей орган живиться відразу з двох артеріальних систем – сонної та підключичної артерій. Його голівка отримує артеріальну кров з передньої гіпокампальної артерії (a. hippocampalis anterior), гілки arteria choroidea anterior, яка починається від a. cerebri media (з системи внутрішньої сонної артерії), а тіло та хвіст – з середньої гіпокампальної артерії (a. hippocampalis media) і судинної задньобічної артерії (a. choroidea posterolateralis) відповідно (рис. 1). Ці дві

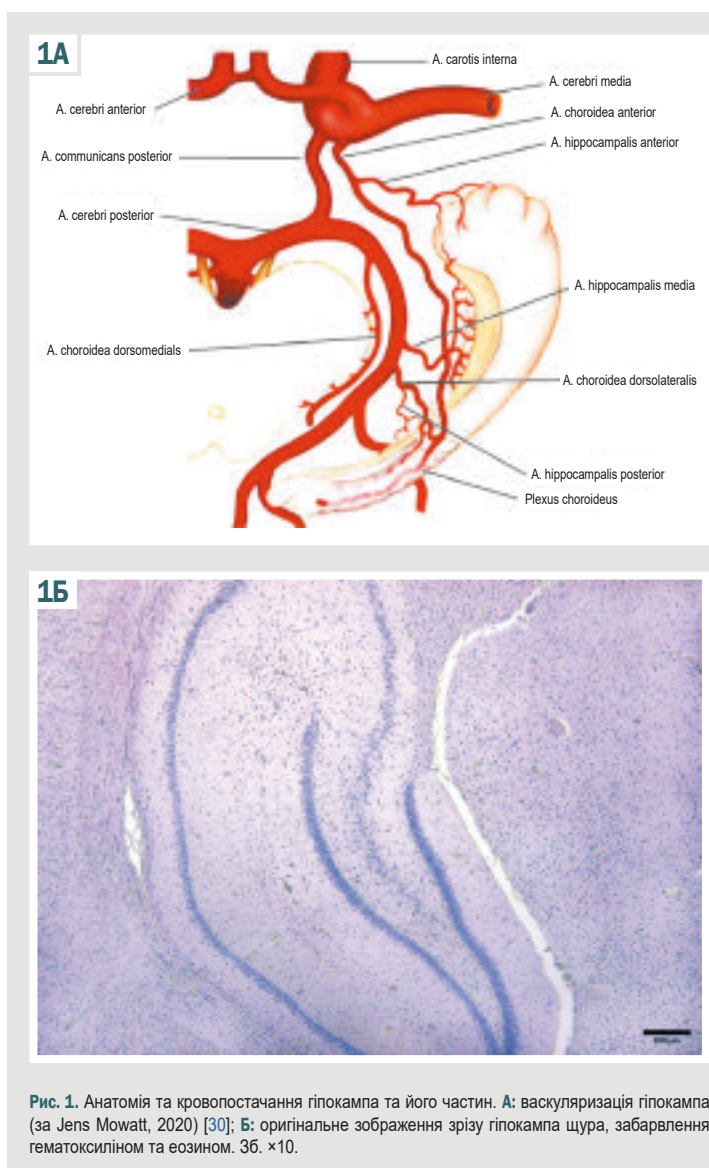


Рис. 1. Анатомія та кровопостачання гіпокампа та його частин. А: васкуляризація гіпокампа (за Jens Mowatt, 2020) [30]; Б: оригінальне зображення зрізу гіпокампа щура, забарвлення гематоксилином та еозином. 36. ×10.

артерії є гілками задньої мозкової артерії (a. cerebri posterior), що належить до системи хребтової артерії (a. vertebralis) [28,29]. У кожній із гіпокампальних артерій розрізняють верхню та нижню, а вони, своєю чергою, поділяються на менші гілки [30].

Щодо кровопостачання окремих полів гіпокампа зазначимо: CA1 забезпечується нижньою гіпокампальною артерією, інші ділянки (CA2, CA3 і CA4) постачаються верхньою гіпокампальною артерією та кількома дрібними артеріями. Інтрагіпокампальні артерії (глибокі гілки) можна класифікувати як великі та малі вентральні, великі та малі дорсальні гілки. Великі вентральні інтрагіпокампальні артерії постачають пірамідний, молекулярний шари GD, CA1 та CA2 полів гіпокампа. Великі дорсальні інтрагіпокампальні артерії постачають зернистий шар зубчастої звивини, області CA3 і CA4 гіпокампа. Малі вентральні інтрагіпокампальні артерії живлять проксимальну частину GD. Малі дорсальні інтрагіпокампальні артерії (також відомі як прямі артерії) впадають у волокнисто-зубчасту борозну та живлять прилеглі ділянки (табл. 2) [31].

Таблиця 2. Ділянки гіпокампа та їх кровопостачання [30,31,32,33]

Структура	Кровопостачання	
	Система внутрішньої сонної артерії	Система підключичної артерії (a. cerebri posterior)
Власне гіпокамп		
Частина	голівка	Передня судинна артерія
	тіло	–
	хвіст	–
Поля	CA1	–
	CA2	–
	CA3	–
	CA4	–
Енторинальна кора		
–	–	Передня гіпокампальна артерія
Зубчаста звивина		
–	–	Передня гіпокампальна артерія

Така складна й багатоконпонентна система живлення гіпокампа свідчить про його важливу роль у життєдіяльності мозку та організму загалом, а отже й високу функціональну і метаболічну активність, значну залежність від стану судин, характеру кровопостачання та складу крові [32,33].

Патогенетичний зв'язок когнітивних порушень при АГ зі структурними змінами у ділянках гіпокампа.

Відомо, що АГ – основний фактор ризику цереброваскулярних захворювань, інсульту та судинних когнітивних порушень. Виявили суттєвіше зниження когнітивних здібностей, включаючи швидше погіршення функції пам'яті, в обстежених пацієнтів середнього віку з гіпертонією порівняно з нормотензивною групою однолітків. Отже, хронічна гіпертонія може впливати на ділянки мозку, що залучені до пізнання та пам'яті, зокрема на гіпокамп. Внаслідок цього знижуються когнітивні функції.

Втім у більшості досліджень вивчають зв'язок між АГ і загальною церебральною перфузією. Значно менше відомо про регіональні зміни, зокрема про вплив високого артеріального тиску на перфузію гіпокампа – когнітивно-центральної структури мозку, особливо чутливої до патологічних впливів; її ураження відбувається ще на ранніх стадіях прогресування хвороби дрібних судин [34], асоціюється з розвитком вікової нейродегенеративної патології.

Нейрони гіпокампа характеризуються високими метаболічними потребами, що потребують чітко регульованого постачання глюкози та кисню; це обґрунтовує критичну значущість місцевого церебрального кровотоку. Судинна система гіпокампа через структурні та функціональні відмінності від судинної системи кори головного мозку може інакше реагувати на хронічну гіпертензію, що спричиняє морфологічні зміни в стінці аорти у бік збільшення її жорсткості і швидкості передачі пульсової хвилі в мікроциркуляцію мозку з пошкодженням ендотелію. Щоб компенсувати надмірний тиск і підвищену пульсацію кровотоку, церебральні артеріоли реконструюють і звужуються для захисту мікросудин від пошкодження. Посилена вазоконстрикція зумовлює гіперперфузію та пошкодження нейронів, і, якщо так відбуватиметься в гіпокампі, може порушуватися пам'ять і виникати когнітивна дисфункція [35].

Зауважимо, що такий вплив АГ на гіпокампальні артеріоли, що мають вирішальне значення для підтримки нейронального гомеостазу й адекватності перфузії, здебільшого не відомий. Зрештою, згубний вплив хронічної гіпертензії на когнітивні функції загалом пов'язують зі зниженим кровотоком, дисфункцією та ремодельованням артеріол гіпокампа. У моделі хронічної гіпертензії на щурах лінії SHR показано 40 % зниження гіпокампального кровотоку внаслідок артеріолярної гіперконстрикції та гіперперфузії, а також доведено збільшення жорсткості та мікросудинну дисфункцію в гіпокампі разом із підвищенням жорсткості аорти [34].

Гіперперфузія визначена як головний механізм невропатологічних змін при АГ. Це підтверджено і за результатами клінічних досліджень, під час яких виявлено зв'язок гіпертонії зі зниженим кровотоком у гіпокампі, виміряним за допомогою MPT з маркуванням артеріального спину. Тому вазоконстрикція артеріол у гіпокампі може бути потенційною терапевтичною мішенню для фармакологічного відновлення гіпокампальної перфузії та збереження функції пам'яті при АГ [36]. На молекулярному рівні зменшення кровотоку виснажує запаси субстратів (кисню та глюкози), необхідних для продукції енергії в мозку. Депривацією енергії через ішемічну гіпоксію зумовлений біоенергетичний збій, що ініціює каскад патологічних молекулярних подій, сукупним наслідком яких є пошкодження та загибель нейронів, що опосередковані кількома механізмами (порушення іонного балансу, набряк клітин, окиснювальний стрес, нейрозапалення, ексайтотоксичність, апоптоз). Показано селективний нейрональний некроз всередині ішемічного ядра гіпокампа в популяціях нейронів, особливо вразливих до ішемічного пошкодження і розташованих в ділянках CA1 і CA3 [37].

Здатність гіпокампа до синаптичної пластичності протягом усього життя вражаюча, оскільки забезпечує структурну та функціональну модифікацію синапсів, що лежить в основі життєво важливих процесів підтримання нормальної анатомії та фізіології головного мозку. Гіпокамп є також інтегративним компонентом замкнутого нейронного кола Пейпеца для передачі інформації. Зміни структури синапсів і структурна дезорганізація синаптичних мереж гіпокампа виявилися наслідками короточасних епізодів гіпоксії-гіпоглікемії, як показали експериментальні дослідження [38].

Досить відомими механізмами АГ-індукованої ендотеліальної дисфункції церебральних судин є підвищений окиснювальний стрес і знижена біодоступність оксиду азоту (NO). Судинна система гіпокампа не менш унікальна щодо впливу NO – сигнальної молекули, що має плейотропний ефект у різних тканинах, бере участь у різноманітних фізіологічних і патофізіологічних процесах. Експресія трьох ізоформ сімейства NO-синтаз (NOS), включаючи ендотеліальну (eNOS), нейрональну (nNOS) та індукцибельну (iNOS), нейронами гіпокампа доведена у результаті багатьох досліджень. NO, індукований nNOS, є основним медіатором нервово-судинного зв'язку через судинорозширювальну реакцію гладких м'язів судин. Це підтверджує його важливість у судинному руслі гіпокампа.

2

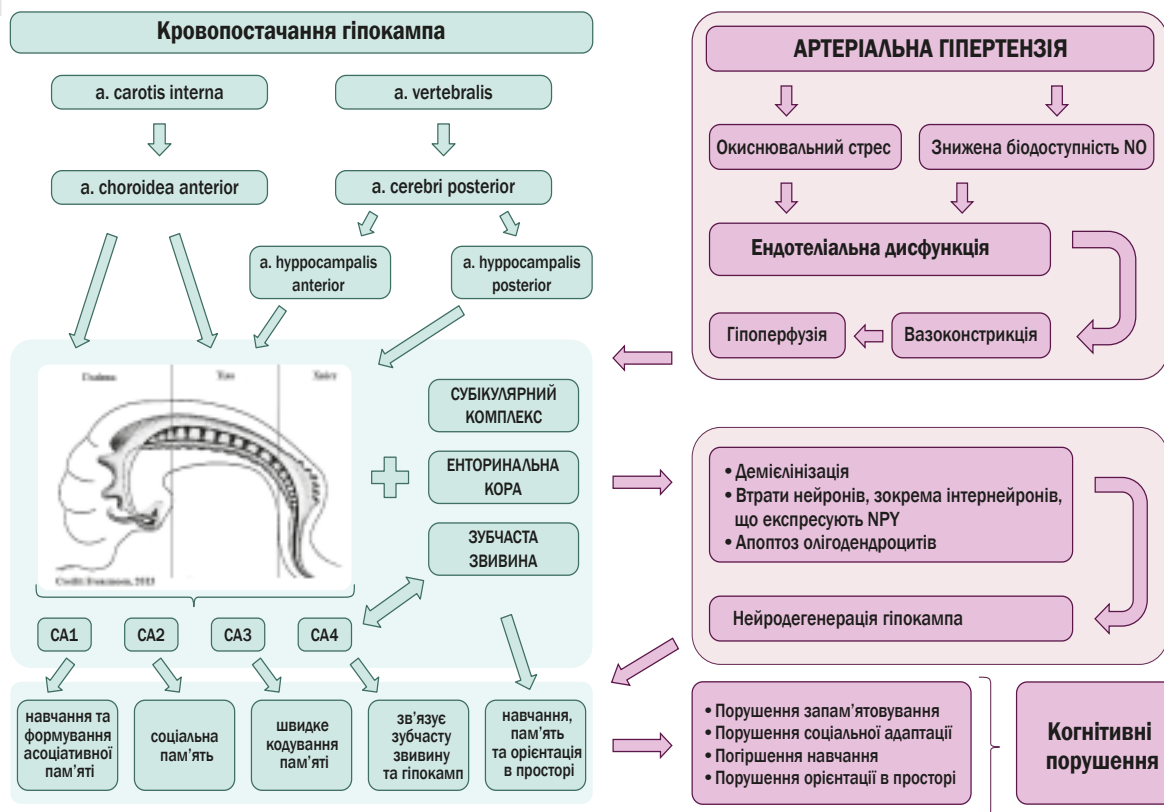


Рис. 2. Схема патогенетичного зв'язку формування порушень когнітивних функцій через судинні розлади на фоні тривалої артеріальної гіпертензії.

Концепція відсутності базальної продукції NO за участі eNOS в артеріолах гіпокампа, що підтверджена в багатьох дослідженнях *in vivo*, визначає це механізмом підтримки жорсткого контролю NO-опосередкованих дилататорних реакцій у гіпокампі. Так, повідомляли про вазоактивну роль eNOS за умов гіперкапнічного стану щодо вазодилатації судин гіпокампа. Отже, стимуляція eNOS може забезпечити ще одну терапевтичну мішень для активації продукції NO, зниження опору артеріол і відновлення гіпокампальної перфузії [39].

Зазначимо, що під час експериментальних досліджень визначено менші діаметри просвіту артеріол гіпокампа в групі SHR порівняно зі щурами Wistar; втім, у відповідь на інгібування iNOS, iNOS у гіпокампальних артеріолах діаметр просвіту залишався незмінним в обох групах [40]. Ба більше, у тваринній моделі розладу церебральної гемодинаміки встановлено тривале підвищення активності NOS в гіпокампі, що було пригнічене інгібітором iNOS. Це свідчить, що ця ізоформа також залучена до регуляції продукції NO. Зауважимо: експерименти з видалення iNOS спричинили істотну втрату нейронів, зокрема інтернейронів, що експресують NPY, у гіпокампі [41].

Щури SHR – відома й універсальна модель есенціальної гіпертензії. Обґрунтовано це тим, що до 3–4-місячного віку в них виникає гіпертонія, що спричиняє підвищення рівня прозапальних цитокінів у плазмі; до

6 місяців у цих щурів виявляють потовщення стінок дрібних судин головного мозку, когнітивну дисфункцію з нейродегенерацією гіпокампа та втратою білої речовини, а також демієлінізацію й апоптоз олігодендроцитів. Це свідчить про зв'язок між пошкодженням судин і нервової тканини, опосередкований, імовірно, нейрозапаленням.

У результаті численних досліджень щурів SHR виявлена демієлінізація в корі головного мозку, мозолистому тілі, але найбільш виражену втрату мієліну зафіксували в борозні гіпокампа [42]. Саме це анатомічне утворення стало центром уваги під час патогістологічного дослідження, що здійснили з порівнянням зрізів гіпокампа, забарвлених трихромом за Масоном, від гіпертензивних щурів і тварин із захворюванням дрібних судин головного мозку. Основні морфологічні зміни пошкоджених артеріол зразків тваринної моделі ідентичні до тих, що візуалізовані в зрізах гіпокампа людини: концентричне фіброзне / галінове потовщення дрібних судин і супутнє звуження їхнього просвіту; утворення мікроаневризм Шарко–Бушара, що визначають як прояв тяжкого цереброваскулярного артеріосклерозу, зумовленого хронічною системою гіпертензією (гіпертонічна артеріопатія), через заміщення клітин гладкої мускулатури стінок судин амілоїдом, внаслідок чого визначають їх ослаблення і ризик розриву; мікрокровотечі навколо звивистих артеріол, оточених розширеними периваскулярними

просторами; втрата цілісності та підвищена проникність гематоенцефалічного бар'єра (періартеріолярне запалення) [43].

Аналіз експериментальних даних щодо когнітивних поведінкових реакцій SHR показав зниження і короткочасної робочої пам'яті, і здатності до тривалого просторового навчання. Як відповідну морфологічну картину визначили пошкодження нейронів гіпокампа та зниження експресії синаптичних білків. У ділянках CA1 і CA3 гіпокампа візуалізували найбільші пошкодження нейронів, зокрема зменшену кількість клітин, їх хаотичне та розсіяне розташування, появу цитоплазматичних вакуолей, ядерного пікнозу та нуклеолізу. У ділянці зубчасті змивини (DG) гіпокампа також виявили патологічні зміни, зокрема невпорядковано розташовані розсіяні нейрони з цитоплазматичними вакуолями; хоча вони порівняно незначні. Поза тим, за зниженими рівнями експресії білка Veslin-1 і дефекту деградації P62 під час імунологічних досліджень у гіпокампі SHR виявлено порушення аутофагії, тобто процесу масової деградації девіантних білків і органел, активація якого спрямована на відновлення гомеостазу. Незважаючи на доведене погіршення синаптичної пластичності через зниження аутофагічного кліренсу та пошкодження органел токсичними макромолекулами на кількох моделях тварин, патогенетичні зв'язки дефіциту аутофагії у гіпокампі з когнітивними порушеннями залишаються достеменно не відомими [43].

У результаті аналізу наукової літератури сформуливали схему патогенетичного зв'язку формування порушень когнітивних функцій через судинні розлади на тлі тривалої артеріальної гіпертензії (рис. 2).

Висновки

1. За даними сучасних наукових досліджень, гіпокамп відіграє важливу роль в об'єднанні сигналів навколишнього середовища та створенні цілісного та єдиного сприйняття в просторовій і часовій площинах. Ефективність їх реалізації залежить від клітинної сталості та зв'язків, оптимального кровопостачання, співвідношення нейромедіаторів, характеру рецепторного ландшафту, нейропластичного ресурсу.

2. У результаті експериментальних досліджень і клінічних спостережень доведено, що в гіпокампі при сформованій артеріальній гіпертензії через компенсацію надмірного тиску та підвищеної пульсації кровотоку для захисту мікросудин від пошкодження відбувається реконструкція та звуження церебральних артеріол, знижується біодоступність NO. Посилена вазоконстрикція спричиняє гіперперфузію та пошкодження передусім нейронів, що експресують NPY, які найбільш виражені у ділянках CA1 і CA3 гіпокампа та візуалізуються як зменшена кількість клітин, їх хаотичне та розсіяне розташування, поява цитоплазматичних вакуолей, ядерного пікнозу та нуклеолізу.

3. При гіпертонічній артеріопатії ознаками цереброваскулярного артеріосклерозу в зрізах гіпокампа є концентричне фіброзно-гіалінове потовщення дрібних судин із супутнім звуженням їхнього просвіту; утворення мікроаневризм Шарко–Бушара; заміщення клітин гладкої мускулатури стінок судин амілоїдом, внаслідок

до чого визначають їх ослаблення і ризик розриву; мікрокровотечі навколо звивистих артеріол, оточених розширеними периваскулярними просторами; втрата цілісності та підвищена проникність гематоенцефалічного бар'єра (періартеріолярне запалення).

Перспективи подальших досліджень полягають у продовженні накопичення й узагальнення знань щодо будови гіпокампа в нормі та за умов артеріальної гіпертензії.

Фінансування

Дослідження виконано в рамках НДР Запорізького державного медико-фармацевтичного університету: «Дисфункція нейрогуморальної регуляції в патогенезі метаболічних розладів та когнітивних порушень при експериментальній патології», держреєстрація № 0123U103051 (2023–2028).

Конфлікт інтересів: відсутній.

Conflicts of interest: authors have no conflict of interest to declare.

Надійшла до редакції / Received: 27.02.2024

Після доопрацювання / Revised: 29.03.2024

Схвалено до друку / Accepted: 04.04.2024

Відомості про авторів:

Світлицький А. О., канд. мед. наук, доцент каф. анатомії людини, оперативної хірургії та топографічної анатомії, Запорізький державний медико-фармацевтичний університет, Україна.

ORCID ID: 0009-0007-4523-0781

Бєленічев І. Ф., д-р біол. наук, професор, зав. каф. фармакології та медичної рецептури з курсом нормальної фізіології, Запорізький державний медико-фармацевтичний університет, Україна.

ORCID ID: 0000-0003-1273-5314

Ганчева О. В., д-р мед. наук, професор, зав. каф. патологічної фізіології з курсом нормальної фізіології, Запорізький державний медико-фармацевтичний університет, Україна.

ORCID ID: 0000-0001-7339-7078

Грекова Т. А., канд. мед. наук, доцент каф. патологічної фізіології з курсом нормальної фізіології, Запорізький державний медико-фармацевтичний університет, Україна.

ORCID ID: 0000-0001-9946-3336

Information about authors:

Svitlytskyi A. O., MD, PhD, Associate Professor of the Department of Human Anatomy, Operative Surgery and Topographic Anatomy, Zaporizhzhia State Medical and Pharmaceutical University, Ukraine.

Bielenichev I. F., PhD, DSc, Professor, Head of the Department of Pharmacology and Medical Formulation with Course of Normal Physiology, Zaporizhzhia State Medical and Pharmaceutical University, Ukraine.

Hancheva O. V., MD, PhD, DSc, Professor, Head of the Department of Pathological Physiology with the Course of Normal Physiology, Zaporizhzhia State Medical and Pharmaceutical University, Ukraine.

Hrekova T. A., MD, PhD, Associate Professor of the Department of Pathological Physiology with the Course of Normal Physiology, Zaporizhzhia State Medical and Pharmaceutical University, Ukraine.

References

- Lu Y, Lan T. Global, regional, and national burden of hypertensive heart disease during 1990-2019: an analysis of the global burden of disease study 2019. BMC Public Health. 2022;22(1):841. doi: 10.1186/s12889-022-13271-0
- Radchenko GD, Rekovets OL, Sirenko YM. [Prognosis and risk factors for the adverse course of the disease in patients with arterial

- hypertension and its resistant form]. Ukrainian therapeutical journal. 2023;0(1):13-21. Ukrainian. doi: [10.30978/UTJ2023-1-13](https://doi.org/10.30978/UTJ2023-1-13)
3. Graff-Radford J. Vascular Cognitive Impairment. CONTINUUM: Lifelong Learning in Neurology. 2019;25(1):147-64. doi: [10.1212/CON.0000000000000684](https://doi.org/10.1212/CON.0000000000000684)
 4. Canavan M, O'Donnell MJ. Hypertension and Cognitive Impairment: A Review of Mechanisms and Key Concepts. Front Neurol. 2022;13:821135. doi: [10.3389/fneur.2022.821135](https://doi.org/10.3389/fneur.2022.821135)
 5. Liu C, Todorova R, Tang W, Oliva A, Fernandez-Ruiz A. Associative and predictive hippocampal codes support memory-guided behaviors. Science. 2023;382(6668):ead18237. doi: [10.1126/science.adi8237](https://doi.org/10.1126/science.adi8237)
 6. Quian Quiroga R. An integrative view of human hippocampal function: Differences with other species and capacity considerations. Hippocampus. 2023;33(5):616-34. doi: [10.1002/hipo.23527](https://doi.org/10.1002/hipo.23527)
 7. Lu SY, Fu CL, Liang L, Yang B, Shen W, Wang QW, et al. miR-218-2 regulates cognitive functions in the hippocampus through complement component 3-dependent modulation of synaptic vesicle release. Proc Natl Acad Sci U S A. 2021;118(14):e2021770118. doi: [10.1073/pnas.2021770118](https://doi.org/10.1073/pnas.2021770118)
 8. Abbott LC, Nigussie F. Adult neurogenesis in the mammalian dentate gyrus. Anat Histol Embryol. 2020;49(1):3-16. doi: [10.1111/ahc.12496](https://doi.org/10.1111/ahc.12496)
 9. Fares J, Bou Diab Z, Nabha S, Fares Y. Neurogenesis in the adult hippocampus: history, regulation, and prospective roles. Int J Neurosci. 2019;129(6):598-611. doi: [10.1080/00207454.2018.1545771](https://doi.org/10.1080/00207454.2018.1545771)
 10. van Staalduijn EK, Zeineh MM. Medial Temporal Lobe Anatomy. Neuroimaging Clin N Am. 2022;32(3):475-89. doi: [10.1016/j.nic.2022.04.012](https://doi.org/10.1016/j.nic.2022.04.012)
 11. Ezama L, Hernández-Cabrera JA, Seoane S, Pereda E, Janssen N. Functional connectivity of the hippocampus and its subfields in resting-state networks. Eur J Neurosci. 2021;53(10):3378-93. doi: [10.1111/ejn.15213](https://doi.org/10.1111/ejn.15213)
 12. Gandolfi D, Mapelli J, Solinas SM, Triebkorn P, D'Angelo E, Jirsa V, et al. Full-scale scaffold model of the human hippocampus CA1 area. Nat Comput Sci. 2023;3(3):264-76. doi: [10.1038/s43588-023-00417-2](https://doi.org/10.1038/s43588-023-00417-2)
 13. Takamiya S, Shiotani K, Ohnuki T, Osako Y, Tanisumi Y, Yuki S, et al. Hippocampal CA1 Neurons Represent Positive Feedback During the Learning Process of an Associative Memory Task. Front Syst Neurosci. 2021;15:718619. doi: [10.3389/fnsys.2021.718619](https://doi.org/10.3389/fnsys.2021.718619)
 14. Tzakis N, Holahan MR. Social Memory and the Role of the Hippocampal CA2 Region. Front Behav Neurosci. 2019;13:233. doi: [10.3389/fnbeh.2019.00233](https://doi.org/10.3389/fnbeh.2019.00233)
 15. Delgado PL, Hiscox LV, Daugherty AM, Sanjana F, Mcllvain G, Pohlgr RT, et al. Structure-Function Dissociations of Human Hippocampal Subfield Stiffness and Memory Performance. J Neurosci. 2022;42(42):7957-68. doi: [10.1523/JNEUROSCI.0592-22.2022](https://doi.org/10.1523/JNEUROSCI.0592-22.2022)
 16. Chauhan P, Rathawa A, Jethwa K, Mehra S. The Anatomy of the Cerebral Cortex. In: Pluta R, editor. Cerebral Ischemia. Exon Publications [Internet]. 2021 Nov 6;1-16. Available from: [10.36255/exonpublications.cerebralischemia.2021.cerebralcortex](https://doi.org/10.36255/exonpublications.cerebralischemia.2021.cerebralcortex)
 17. Matsumoto N, Kitanishi T, Mizuseki K. The subiculum: Unique hippocampal hub and more. Neurosci Res. 2019;143:1-12. doi: [10.1016/j.neures.2018.08.002](https://doi.org/10.1016/j.neures.2018.08.002)
 18. Croft T, Bell D, Weerakkody Y, Subiculum. Reference article, Radiopaedia.org. 2017 Nov 22. doi: [10.53347/rID-56790](https://doi.org/10.53347/rID-56790)
 19. Manjón JV, Romero JE, Coupe P. A novel deep learning based hippocampus subfield segmentation method. Sci Rep. 2022;12(1):1333. doi: [10.1038/s41598-022-05287-8](https://doi.org/10.1038/s41598-022-05287-8)
 20. Imbrosci B, Nitzan N, McKenzie S, Donoso JR, Swaminathan A, Böhm C, et al. Subiculum as a generator of sharp wave-ripples in the rodent hippocampus. Cell Rep. 2021;35(3):109021. doi: [10.1016/j.celrep.2021.109021](https://doi.org/10.1016/j.celrep.2021.109021)
 21. Obenhaus HA, Zong W, Jacobsen RI, Rose T, Donato F, Chen L, et al. Functional network topography of the medial entorhinal cortex. Proc Natl Acad Sci U S A. 2022;119(7):e2121655119. doi: [10.1073/pnas.2121655119](https://doi.org/10.1073/pnas.2121655119)
 22. Gerlei KZ, Brown CM, Sürmeli G, Nolan MF. Deep entorhinal cortex: from circuit organization to spatial cognition and memory. Trends Neurosci. 2021;44(11):876-87. doi: [10.1016/j.tins.2021.08.003](https://doi.org/10.1016/j.tins.2021.08.003)
 23. Haladaj R. Anatomical variations of the dentate gyrus in normal adult brain. Surg Radiol Anat. 2020;42(2):193-9. doi: [10.1007/s00276-019-02298-5](https://doi.org/10.1007/s00276-019-02298-5)
 24. Aery Jones EA, Rao A, Zilberter M, Djukic B, Bant JS, Gillespie AK, et al. Dentate gyrus and CA3 GABAergic interneurons bidirectionally modulate signatures of internal and external drive to CA1. Cell Rep. 2021;37(13):110159. doi: [10.1016/j.celrep.2021.110159](https://doi.org/10.1016/j.celrep.2021.110159)
 25. Sun D, Mei L, Xiong WC. Dorsal Dentate Gyrus, a Key Regulator for Mood and Psychiatric Disorders. Biol Psychiatry. 2023;93(12):1071-80. doi: [10.1016/j.biopsych.2023.01.005](https://doi.org/10.1016/j.biopsych.2023.01.005)
 26. Berdugo-Vega G, Dhingra S, Calegari F. Sharpening the blades of the dentate gyrus: how adult-born neurons differentially modulate diverse aspects of hippocampal learning and memory. EMBO J. 2023;42(22):e113524. doi: [10.15252/embj.2023113524](https://doi.org/10.15252/embj.2023113524)
 27. Borzello M, Ramirez S, Treves A, Lee I, Scharfman H, Stark C, et al. Assessments of dentate gyrus function: discoveries and debates. Nat Rev Neurosci. 2023;24(8):502-17. doi: [10.1038/s41583-023-00710-z](https://doi.org/10.1038/s41583-023-00710-z)
 28. Spallazzi M, Dobisch L, Becke A, Berron D, Stucht D, Oeltze-Jafra S, et al. Hippocampal vascularization patterns: A high-resolution 7 Tesla time-of-flight magnetic resonance angiography study. Neuroimage Clin. 2019;21:101609. doi: [10.1016/j.nicl.2018.11.019](https://doi.org/10.1016/j.nicl.2018.11.019)
 29. D'Souza D, O'Shea P, Smith D, et al. Brain arterial vascular territories. Reference article, Radiopaedia.org [cited 2024 Jul 2]. Available from: [10.53347/rID-1085](https://doi.org/10.53347/rID-1085)
 30. Johnson AC. Hippocampal Vascular Supply and Its Role in Vascular Cognitive Impairment. Stroke. 2023;54(3):673-85. doi: [10.1161/STROKEAHA.122.038263](https://doi.org/10.1161/STROKEAHA.122.038263)
 31. Isolani GR, Stefani MA, Schneider FL, Claudino HA, Yu YH, Choi GG, et al. Hippocampal vascularization: Proposal for a new classification. Surg Neurol Int. 2020;11:378. doi: [10.25259/SNI_708_2020](https://doi.org/10.25259/SNI_708_2020)
 32. Kier EL, Conlogue GJ. Comparative anatomy of the middle cerebral artery, rhinal and entorhinal sulci, piriform lobe, entorhinal cortex, olfactory tubercle, anterior perforate substance, and hippocampus: A dissection study. Anat Rec (Hoboken). 2023;306(8):2030-2043. doi: [10.1002/ar.25124](https://doi.org/10.1002/ar.25124)
 33. Piskorowski RA, Chevaleyre V. Hippocampal area CA2: interneuron disfunction during pathological states. Front Neural Circuits. 2023;17:1181032. doi: [10.3389/fncir.2023.1181032](https://doi.org/10.3389/fncir.2023.1181032)
 34. Johnson AC, Miller JE, Cipolla MJ. Memory impairment in spontaneously hypertensive rats is associated with hippocampal hypoperfusion and hippocampal vascular dysfunction. J Cereb Blood Flow Metab. 2020;40(4):845-59. doi: [10.1177/0271678X19848510](https://doi.org/10.1177/0271678X19848510)
 35. Sibley IJ, Nation DA. Blood Pressure Variability and Cerebral Perfusion Decline: A Post Hoc Analysis of the SPRINT MIND Trial. J Am Heart Assoc. 2023;12(12):e029797. doi: [10.1161/JAHA.123.029797](https://doi.org/10.1161/JAHA.123.029797)
 36. Glodzik L, Rusinek H, Tsui W, Pirraglia E, Kim HJ, Deshpande A, et al. Different Relationship Between Systolic Blood Pressure and Cerebral Perfusion in Subjects With and Without Hypertension. Hypertension. 2019;73(1):197-205. doi: [10.1161/HYPERTENSIONAHA.118.11233](https://doi.org/10.1161/HYPERTENSIONAHA.118.11233)
 37. Escobar I, Xu J, Jackson CW, Perez-Pinzon MA. Altered Neural Networks in the Papez Circuit: Implications for Cognitive Dysfunction after Cerebral Ischemia. J Alzheimers Dis. 2019;67(2):425-46. doi: [10.3233/JAD-180875](https://doi.org/10.3233/JAD-180875)
 38. Ito Y, Nagoya H, Yamazato M, Asano Y, Sawada M, Shimazu T, et al. The Effect of Aging on Nitric Oxide Production during Cerebral Ischemia and Reperfusion in Wistar Rats and Spontaneous Hypertensive Rats: An In Vivo Microdialysis Study. Int J Mol Sci. 2023;24(16):12749. doi: [10.3390/ijms241612749](https://doi.org/10.3390/ijms241612749)
 39. González Fuentes J, Insausti Serrano R, Cebada Sánchez S, Lagartos Donate MJ, Rivas Infante E, Arroyo Jiménez MD, et al. Neuropeptides in the developing human hippocampus under hypoxic-ischemic conditions. J Anat. 2021;239(4):856-68. doi: [10.1111/joa.13458](https://doi.org/10.1111/joa.13458)
 40. Lee HG, Kim HS, An H, Baek K, Lee JM, Yim MJ, et al. Antihypertensive Effects of IGTGIPGIW Peptide Purified from *Hippocampus abdominalis*: p-eNOS and p-AKT Stimulation in EA.hy926 Cells and Lowering of Blood Pressure in SHR Model. Mar Drugs. 2022;20(6):354. doi: [10.3390/md20060354](https://doi.org/10.3390/md20060354)
 41. Denver P, D'Adamo H, Hu S, Zuo X, Zhu C, Okuma C, et al. A Novel Model of Mixed Vascular Dementia Incorporating Hypertension in a Rat Model of Alzheimer's Disease. Front Physiol. 2019;10:1269. doi: [10.3389/fphys.2019.01269](https://doi.org/10.3389/fphys.2019.01269)
 42. Fang C, Magaki SD, Kim RC, Kalaria RN, Vinters HV, Fisher M. Arteriolar neuropathology in cerebral microvascular disease. Neurobiol Appl Neurobiol. 2023;49(1):e12875. doi: [10.1111/nan.12875](https://doi.org/10.1111/nan.12875)
 43. Lin Z, Lu Y, Li S, Li Y, Li H, Li L, et al. Effect of eplerenone on cognitive impairment in spontaneously hypertensive rats. Am J Transl Res. 2022;14(6):3864-78.

Роль мезенхімальних стовбурових клітин у регенерації периферичного нерва

Н. М. Невмержицька^{id} *A,C,D,F, Л. М. Яременко^{id} D,E, О. М. Грабовий^{id} D,E

Національний медичний університет імені О. О. Богомольця, м. Київ, Україна

A – концепція та дизайн дослідження; B – збір даних; C – аналіз та інтерпретація даних; D – написання статті; E – редагування статті;
F – остаточне затвердження статті

Ключові слова:
регенерація,
мезенхімальні
стовбурові клітини,
периферичний
нерв.

Патологія. 2024.
Т. 21, № 2(61).
С. 170-176

*E-mail:
natalianmu@ukr.net

Враховуючи недосконалі результати лікування травм периферичного нерва та незважаючи на велику кількість вже виконаних клініко-експериментальних досліджень щодо регенерації периферичних нервів, пошук нових ефективних методів лікування цієї патології залишається актуальним. Клітинна терапія – один з інноваційних і перспективних терапевтичних підходів до відновлення нервів. Мезенхімальні стовбурові клітини (МСК) вперше описали Фріденштейн і колеги у 1966 році. МСК – клас мультипотентних стовбурових клітин мезодермального походження, що мають низьку імуногенність, але високу здатність до самооновлення та потенціал до різноспрямованого диференціювання, виявлені майже у всіх тканинах. За даними Міжнародного товариства клітинної терапії (ISCT, Ванкувер, Канада), МСК людини експресують CD73, CD105, CD90 і позбавлені маркерів гемопоетичних стовбурових клітин (CD34, CD14, CD45, CD11b, CD79a і HLA-DR).

Досі немає єдиного погляду на основний механізм дії МСК щодо стимулювання регенерації нервів, але найімовірніше, вони виконують трофічну функцію, інгібують проапоптотичні шляхи та посилюють внутрішню регенеративну здатність нерва. Відома також здатність МСК продукувати різні імунорегуляторні фактори, що призводить до редукції неадекватної запальної реакції після ушкодження нервів. МСК можуть трансдиференціюватися в шваннівські клітини, набувати шванноподібного фенотипу або стимулювати активність ендогенних шваннівських клітин, що є одними з ключових регуляторів репаративної регенерації нервів. МСК також беруть участь у ремієлінізації ушкоджених нервів шляхом синтезу та вивільнення білків мієліну MBP або P0. МСК створюють посилене нейропротекторне мікросередовище, що запобігає дегенерації нервів, підтримує ріст аксонів, нейрогенез і клітинний метаболізм. Відома властивість стовбурових клітин продукувати нейротрофічні фактори. Зауважимо, що ендогенні стовбурові клітини, зокрема ті, що циркулюють у периферичній крові, значно менше досліджені. Детальне вивчення різноманітних фармакологічних, генномодифікаційних чи біомодифікаційних методів мобілізації ендогенних стовбурових клітин, їхніх властивостей та ідентифікації може бути перспективним у регенеративній медицині загалом і регенерації периферичних нервів зокрема.

Keywords:
regeneration,
mesenchymal stem
cells, peripheral
nerve.

Pathologia.
2024;21(2):170-176

The role of mesenchymal stem cells in peripheral nerve regeneration

N. M. Nevmerzhytska, L. M. Yaremenko, O. M. Grabovy

Taking into account the imperfect results of treatment of peripheral nerve injuries and despite the large number of already performed clinical and experimental studies on the regeneration of peripheral nerves, the search for new effective methods of treatment of this pathology remains relevant until now. Cell therapy is one of the innovative and promising therapeutic approaches in the field of nerve regeneration. Mesenchymal stem cells (MSCs) were first introduced in 1966 by Friedenstein and colleagues. This is a class of multipotent stem cells of mesodermal origin, which have low immunogenicity, but high capacity for self-renewal and multidirectional differentiation potential. They were found in almost all tissues. According to the International Society for Cell Therapy (ISCT, Vancouver, Canada), human MSCs express CD73, CD105, CD90 and lack hematopoietic stem cell markers (CD34, CD14, CD45, CD11b, CD79a, and HLA-DR).

There is no consensus regarding the main mechanism of action of MSCs in stimulating nerve regeneration, but in general, most likely, they perform a trophic function, inhibit proapoptotic pathways and enhance the intrinsic regenerative capacity of the nerve. The ability of MSCs to produce various immunoregulatory factors is also known, which leads to the reduction of an inadequate inflammatory response after nerve damage. MSCs can transdifferentiate into Schwann cells, acquire a Schwann-like phenotype, or stimulate the activity of endogenous Schwann cells, which are one of the key regulators of reparative nerve regeneration. MSCs also take part in the remyelination of damaged nerves due to the synthesis and release of myelin proteins MBP or P0. MSCs create an enhanced neuroprotective microenvironment that prevents nerve degeneration, supports axon growth, neurogenesis, and cellular metabolism. The property of stem cells to produce neurotrophic factors is also well known. It is interesting to note that endogenous stem cells, including those circulating in peripheral blood, are much less studied. A detailed study of various pharmacological, gene-modifying, or biomodifying methods of endogenous stem cell mobilization, their properties, and identification may be promising in regenerative medicine in general and peripheral nerve regeneration in particular.

Ушкодження периферичних нервів залишається складною медичною проблемою з часто тяжкими фізіологічними, морфологічними та функціональними наслідками. Незважаючи на чимало можливих терапевтичних підходів, досі немає єдиної думки щодо

переваг кожного варіанта чи найкращої методології стимулювання регенерації нервів [1,2].

Нейральна репарація є складним біологічним процесом, що включає видалення залишків мієліну [3], формування тяжів Бюнгнера [3,4], синтез нейротро-

фічних факторів, позаклітинного матриксу та молекул клітинної адгезії [3,5]. Проникність гематоенцефалічного бар'єра, рівень нейрозапалення та запалення мікрооточення рани [3,6] також впливають на результат регенерації нейронів. Вважають, що серед різних типів клітин, які беруть участь у регенеративному процесі, найважливішу роль відіграють клітини Шванна і макрофаги [3,7]. Зрілі макрофаги, дедиференційовані шваннівські клітини та резидентні макрофаги, що проліферують, відіграють центральну роль у створенні сприятливого середовища для регенерації аксонів, оскільки вони секретують нейротрофіни і фагоцитують, а також очищають аксональне та мієлінове сміття, що містить інгібітори росту нейритів [8]. Потенційні методи лікування мають бути спрямовані на чинники, що впливають на наведені біологічні реакції, а також структурні та клітинні компоненти під час регенерації периферичних нервів у напрямі їхньої прорегенеративної тенденції [3,9].

Нейрозапалення під час регенерації нервів має нейропротекторну та нейродеструктивну дію [10], а пролонгована запальна реакція залучена до патогенезу негативних симптомів після пошкодження периферичних нервів [8]. На ранній стадії ушкодження нерва фагоцити, представлені макрофагами, швидко рекрутуються та активуються в місці ушкодження [10,11]. Для макрофагів характерна хороша пластичність і гетерогенність. За станом активації та функцій розрізняють два поляризовані фенотипи макрофагів: «класично активовані» прозапальні (M1) та «альтернативно активовані» протизапальні (M2) [12]. Під час запалення макрофаги імуностимульовального фенотипу (M1) видаляють залишки мієліну та патогени за допомогою фагоцитозу й аутофагії, що сприяє росту нервів [10,11]. Активовані макрофаги також секретують прозапальний TNF- α і ROS, що ушкоджують нерви [13]. Далі протизапальні імуносупресивні (M2) макрофаги секретують такі імунорегуляторні цитокіни, як інтерлейкін 4 (IL-4), інтерлейкін 10 (IL-10) та інтерлейкін 13 (IL-13), сприяють ангіогенезу [10] та беруть на себе нейрорепарацію. Її своєчасна активація стає життєво важливою для подолання передбачуваної нейротоксичності M1-субпопуляції [12].

Координація про- та протизапальних сигналів під час валеровської дегенерації має вирішальне значення і має чітко контролюватись для забезпечення успішної регенерації аксонів [13]. Відстрочене рекрутування макрофагів чи їх виснаження призводить до зниження кліренсу мієлінових залишків, втрати синтезу нейротрофінів та порушення регенерації аксонів і функціонального відновлення після травми [8]. Синергетична координація послідовної активності макрофагів M1 і M2 стає також необхідною для утворення нервових містків, що досягається шляхом міжклітинних взаємодій і паракринної регуляції [14,15]. Так, судинний ендотеліальний фактор росту (VEGF), що секретується макрофагами, здатний посилювати утворення нових кровоносних судин, які можуть бути шляхами навігації шваннівських клітин [15].

Шваннівські клітини – головні гліальні клітини в периферичній нервовій системі, основні структурно-функціональні клітини під час регенерації пери-

феричних нервів [16]. Після ушкодження нерва вони проліферують, мігрують і вишиковуються в нервах, утворюючи смуги Бюнгнера та забезпечуючи спрямований ріст новоутворених аксонів [16,17]. Зазначимо, що шваннівські клітини також можуть відігравати роль умовно антигенпрезентувальних клітин через здатність експресувати MHC-II після травматичного та запального ушкодження, презентувати антигени *in vitro* [18]. Експресія MHC-II мієлінізуючими шваннівськими клітинами зумовлює посттравматичну інфільтрацію CD4+ T-клітин і дегенерацію аксонів, а також збільшує термічну гіпералгію і механічну аллодинію у самок мишей *in vivo*. Отже, здатність шваннівських клітин презентувати антигени забезпечує реалізацію прозапальних реакцій і спричиняє виникнення посттравматичного невропатичного болю [18].

Клітинна терапія – один з інноваційних і перспективних терапевтичних підходів до відновлення нервів [19,20]. Мезенхімальні стовбурові клітини (МСК) вперше описали Фріденштейн і колеги у 1966 році [21]. З того часу досягнуто значного прогресу в їх характеристиці [21].

Відомо, що МСК – клас мультипотентних стовбурових клітин, які мають мезодермальне походження та характеризуються високою здатністю до самооновлення, мають потенціал різноспрямованого диференціювання і низьку імуногенність [22]. МСК виявлені майже в усіх тканинах: кістковому мозку, пуповині, тканині плаценти, жировій тканині, синовіальній оболонці та рідині, периферичній крові, пульпі зуба, тканинах ендометрію тощо [21]. За даними Міжнародного товариства клітинної терапії (ISCT, Ванкувер, Канада), МСК людини експресують CD73, CD105, CD90 і позбавлені маркерів гемопоетичних стовбурових клітин (CD34, CD14, CD45, CD11b, CD79a і HLA-DR).

Використання МСК викликає великий науковий і практичний інтерес для всієї регенераторної медицини, оскільки вони можуть підтримувати пошкоджені тканини, впливати на процеси диференціації, потенціювати зміни морфології клітин, метаболічну активність та секрецію факторів росту [19]. Загалом це сприятиме регенерації ушкодженого органа. У багатьох дослідженнях показано позитивний вплив клітинної терапії на регенерацію пошкоджених нервових волокон [23,24,25].

Нині МСК часто комбінують із використанням різних методів тканинної біоінженерії для покращення регенерації [26]. Застосовують екзосоми МСК, нервові канали з МСК (тривимірні нейронні канали, що складаються з біологічних матеріалів, стовбурових клітин та можуть запобігти востанню з навколишніх тканин і знизити частоту виникнення неврому) і методи генної інженерії МСК (модифікація послідовності ДНК або введення фрагмента цільового гена в клітину-господар, або видалення певних фрагментів гена з геному для досягнення ефекту зміни генотипу клітини-господаря [22]). Мезенхімальні стовбурові клітини вводять місцево або в системний кровотік, використовують їх самостійно або в комбінації з ростовими факторами [26].

Досі немає єдиного погляду на основний механізм дії МСК щодо стимулювання регенерації нервів [27,28], проте вважають, що МСК, найімовірніше, виконують

трофічну функцію, їхня роль у посиленні регенерації нервів полягає в інгібуванні проапоптотичних шляхів [19,29], посиленні внутрішньої регенеративної здатності нерва та мінімізації неадекватної запальної реакції після ушкодження нерва [30]. МСК беруть участь у ремієлінізації шляхом синтезу та вивільнення білків мієліну MBP або P0 [1].

МСК можуть трансдиференціюватися в шваннівські клітини [31,32], набувати шванноподібного фенотипу [7,32] або стимулювати активність ендогенних шваннівських клітин [33]. Заміна втрачених нейронів продемонстрована *in vitro* і має чималий потенціал у центральній нервовій системі. У периферичній нервовій системі для оптимізації регенерації основну увагу приділяють збільшенню кількості та активності саме шваннівських клітин [24,34]. Такий підхід зумовлений труднощами, що пов'язані з культивуванням аутологічних шваннівських клітин [35]. Для отримання достатньої кількості аутологічних нейролемоцитів необхідно брати здоровий нерв, а періоди експансії та очищення доволі тривалі; це може призвести до затримки відновлення [31,36].

Зауважимо, що регенерація аксонів і мієлінізація відбуваються нормально навіть без дистальної проліферації шваннівських клітин, оскільки ключовим фактором для нейролемоцитів, який сприяє регенерації, є контакт з аксонами, а не кількість. Надмірна кількість клітин Шванна без контакту з аксонами видаляється з нерва, тому кількість нейролемоцитів точно збігається з кількістю аксонів [3].

МСК можуть продукувати різні імунорегуляторні фактори аутологічних та алогенних імунних клітин, а також вроджених (включаючи NK, нейтрофіли, макрофаги та дендритні клітини) та набутих імунних клітин (зокрема T- і B-клітини) [37,38]. Свою імунomodulatory роль вони відіграють за допомогою двох механізмів: секреції цитокінів, включаючи IDO (людина) або NO (миша), PGE2, IL-4, IL-10, IL-12, IFN- γ і TNF- α , паракринним чином і прямим контактом між клітинами [38].

МСК мають високу пластичність і можуть переключатися з прозапального типу МСК1 на протизапальний тип МСК2. Після стимуляції прозапальними факторами, як-от IL-1 α , TNF- α та IFN- γ , або після активації толл-подібного рецептора 3 (TLR3) МСК поляризуються на протизапальний тип МСК2, продукуючи велику кількість NO/IDO та інших імунорегуляторних факторів і хемокінів, що відіграють імуносупресивну роль, інгібуючи функцію ефektorних T-клітин та індуючи продукцію регуляторних T-клітин (клітин Treg) [37,38]. Регуляторні T-клітини (Treg-клітини) – підгрупа CD4+ T-лімфоцитів, що характеризуються маркерами клітинної поверхні CD4 і CD25, транскрипційним білком forkhead box P3 (FOXP3) [10,39,40]. Пригнічуючи активацію інших імунних клітин, Treg-клітини можуть підтримувати імунний гомеостаз та опосередковувати імунну толерантність під час запальної відповіді [10].

Оскільки надмірне нейрозапалення може перешкоджати регенерації аксонів і функціональному відновленню після ушкодження нервів, вважають, що імуносупресивні властивості клітин Treg покращують процес регенерації [10,41]. Treg-клітини також спри-

яють ремієлінізації та нейропротекції [10]. МСК індують регуляторні лімфоцити за допомогою секреції множинних плейотропних цитокінів і міжклітинного контакту з клітинами-мішенями [13,42], знижують експресію IL-1. Розрізняють два типи IL-1: IL-1 α та IL-1 β . Основна функція IL-1 α полягає в активації синтезу IL-6 і гранулоцитарно-макрофагального колонієстимулювального фактора (GM-CSF) у фібробластах *in situ*, що можна виявити протягом 2–5 годин після пошкодження [38]. Тривала наявність IL-1 β і TNF- α може спричинити загибель клітин і нейродегенерацію, а також опосередковувати утворення невром шляхом стимуляції проліферації фібробластів [8].

Міжклітинні контакти та паракринна передача сигналів модулюють здатність стовбурових клітин секретувати активні молекули, а отже індукувати секреторну активність ендогенних шваннівських клітин і накопичення макрофагів поблизу місця ушкодження [19,43]. Стовбурові клітини створюють посилене нейропротекторне мікросередовище, що запобігає дегенерації нервів, підтримує ріст аксонів, нейрогенез і клітинний метаболізм [19,43].

Відомою є властивість стовбурових клітин продукувати нейротрофічні фактори: фактори росту IGF-I та IGF-II [1], нейротрофін-3 (NT-3), нейротрофін-1 (NT-1), нейротрофін-4 (NT4, також відомий як NT5; NT-4/5) [1], циліарний нейротрофічний фактор (CNTF), мозковий нейротрофічний фактор (BDNF), фактор росту нервів (NGF), нейротрофічний фактор лінії гліальних клітин GDNF4 [7,19,31,43].

Нейротрофічні фактори (NF) – група білків, що відомі за здатністю сприяти виживанню нейронів, впливати на проліферацію та диференціювання клітин, регулювати синаптичну пластичність і модулювати розвиток і аксонів, і дендритів. Крім того, NF полегшують зв'язок між нейронами та відповідними тканинами-мішенями [44,45]. Нейротрофічні фактори життєво важливі для росту нейритів під час ембріонального розвитку, для підтримки життєздатності дорослих нейронів і регенерації після травми [1,22]. У багатьох дослідженнях повідомляти, що нейротрофіни діють регенеративно на різних моделях людей і тварин, зокрема з нейрозапальними та нейродегенеративними захворюваннями [45,46,47]. Нейтрофіни мають низькоафінний і високоафінний рецептори. Низькоафінний рецептор p75 є спільним рецептором для NGF, BDNF, NT-3/4/5 [48], взаємодіє з тропоміозин-рецепторними кіназами (tropomyosin receptor kinase, Trk), що допомагають транспортувати нейротрофіни в закінчення нейронів [32]. Однак NGF, BDNF, NT-3/4/5 мають також специфічний високоафінний рецептор – TrkA для NGF, TrkB специфічний для BDNF, NT-4/5 і NT-3, що можуть зв'язуватися з TrkC і сприяють транспорту нейротрофінів [49].

Фактор росту нервів (nerve growth factor, NGF) – один із найкраще вивчених нейротрофічних факторів [1], описаний вперше у 1951 році. Спочатку встановили, що в периферичній нервовій системі NGF є нейротрофіном, який домінує та взаємодіє з симпатичними і сенсорними нейронами, контролює їхній ріст і диференціювання в ембріональному періоді [45,49]. Десятиліттями пізніше NGF виявили у

дорослих, визначили, що він відіграє важливу роль у пошкодженні тканин і реалізації механізмів болю [50], необхідний для виживання та диференціації периферичної та центральної нервових систем [51,52]. Фактор росту нервів у низьких концентраціях визначили у здорових нервах, але його експресія істотно зростає в нервах після пошкодження, відіграючи провідну роль у рості нових нейритів [1,53], може зв'язуватися з кіназою рецептора тропоміозину А або низькоафінним рецептором NGF, щоб зменшити дегенерацію нейронів, прискорити регенерацію периферичних нервів і зменшити запальні реакції [53,54,55]. Регенеративний ефект спричинений інгібуванням експресії p38MAPK (p38 Mitogen-activated protein kinase), що активується на ранніх стадіях травматичних ушкоджень периферичних нервів і бере участь у загибелі клітин [1,56].

Brain-derived neurotrophic factor (BDNF) сприяє диференціації сенсорних нейронів і діє як нейропротектор рухових нейронів [32,57]. Здатність BDNF «рятувати» рухові нейрони здійснюється через рецептор TrkB [58]. Сигнальний шлях BDNF-TrkB у моторних аксонах добре відомий. Блокування активності BDNF призводить до зменшення розростання аксонів, а агоністи TrkB посилюють регенерацію аксонів [59,60]. Просторова специфічність BDNF, який циркулює, частіше контролюється припливом кальцію, що стимулює транскрипцію сигнальних компонентів TrkB [61], а отже його дія щодо розростання аксонів може бути локалізованою й істотніше впливатиме на реіннервацію в активних мотонейронах [59].

Отже, сигнальні шляхи BDNF опосередковано через активацію транскрипційних факторів беруть участь у виживанні клітин і нейронній пластичності [61]. BDNF збільшує кількість мієлінізованих аксонів і товщину мієлінової оболонки, підвищує аксональний спрутинг [32], діє на нейрони-попередники в ділянці ураження, сприяючи покращенню нейрогенезу [62]. BDNF необхідний для нормального розвитку: нокаут BDNF призводить до ембріональної загибелі [61]. У периферичних нервах BDNF синтезується мотонейронами, нейронами DRG (dorsal root ganglion) і шваннівськими клітинами [61]. Після стиснення або повного перетину нерва мРНК BDNF збільшується у всіх трьох типах клітин, зокрема в нейронах DRG, що експресують TrkB і TrkC, де не виявлено експресію BDNF [62,63]. мРНК BDNF може бути виявлена в невеликих кількостях у сідничному нерві, і після пошкодження експресія підвищується. Ця активація підтримується протягом кількох тижнів, може бути пов'язана і з нейрональним, і ненеуронними джерелами. При пошкодженні лицевого нерва активація BDNF корелює з покращенням функціонального результату [61].

Інсуліноподібні фактори росту 1 і 2 (insulin-like growth factors 1 and 2, IGF-1 та IGF-2) відіграють ключову роль у підтримці життєздатності нервової тканини. Вони стимулюють міграцію та проліферацію нервових клітин, активуючи клітинний метаболізм, індукують регенерацію пошкоджених клітин, регулюють різні етапи пренатального та постнатального розвитку нервової системи. Доступність IGF для клітин контролюється за допомогою їх взаємодії з IGF-зв'язувальними білками (insulin-like growth factor binding protein, IGFBP),

що інгібують їхню активність. Розщеплення IGFBP специфічними протеазами навпаки призводить до вивільнення IGF та активації його клітинних ефектів. Основне джерело IGF для нейронів – астроцити. Вивільнення IGF шляхом протеолітичного розщеплення IGFBP є важливим механізмом захисту нейронів [65].

Після експериментального пошкодження нерва IGF-1 та IGF-2 активуються в нервах і м'язах, виконують низку нейропротекторних функцій у мотонейронах [59]. IGF-1 має також нейротрофічну та міогенну дію [59]. Міогенна дія IGF-1 реалізується шляхом зниження швидкості індукованої денервацією м'язової атрофії [64] та стимуляції проростання аксонів у денервовані м'язи під час реіннервації [64,65]. Крім того, IGF-1 сприяє мітозу міобластів, опосередковуючи шлях мітоген-активованої протеїнкінази (MAPK/ERK1/2) і шлях PI3K/Akt, тим самим відновлюючи пошкоджені м'язові клітини в м'язових волокнах, а потім регенеруючи їх [66,67]. Подібно до IGF-1, IGF-2 необхідний для диференціювання та розвитку м'язів і функціонує аутокринно за тим самим механізмом [66,67]. IGF-2 синтезується неактивними волокнами в частково денервованих м'язах і діє як стимулятор спрутингу за допомогою м'язово-нервових взаємодій [59], індукує проліферацію нервових стовбурових клітин через IGF1R (insulin-like growth factor1 receptor) або в первинних культурах нейросфер, або в транзитно-ампліфікуючих клітинах-попередниках [68].

Ціліарний нейротрофічний фактор (ciliary neurotrophic factor, CNTF) – плюрипотентний нейротрофічний фактор, вперше виділений із циліарних нейронів курячого ембріона [69]. Він відіграє важливу роль у розвитку та підтримці зорової нервової системи; його використовують при багатьох захворюваннях, що пов'язані з зором [69,70].

CNTF належить до сімейства цитокінів інтерлейкіну-6 (або gp130), продукується *in vivo* астроцитами та шваннівськими клітинами [71], відіграє важливу роль у посиленні повторного росту та дозрівання аксонів під час регенерації периферичних нервів після пошкодження [72]. У нервовій системі він підтримує виживання та диференціювання нейронів, включаючи нейральні стовбурові клітини, ганглії задніх корінців, сенсорні та моторні нейрони, клітини глії [69,71,73,74]. На внутрішньоклітинному рівні він активує шляхи PI3K/Akt та JAK2/STAT3 [71,75]. На відміну від багатьох інших нейротрофічних факторів, CNTF рясно експресується у неушкоджених периферичних нервах, але пригнічується під час регенерації нейронів. Сплеск вивільнення CNTF із пошкоджених шваннівських клітин відразу після пошкодження вважають вирішальним сигналом для синтезу інших трофічних факторів, що підтримують регенерацію [71]. Показано також, що CNTF чинить хемотаксичну дію на макрофаги, що мігрують [71], сприяє відновленню ушкодженого сідничного нерва, поліпшує регенерацію нервів [76,77], підтримує функції м'язів, які оточують ушкоджені нерви, прискорює проліферацію та диференціювання міобластів, що є перспективним для корекції м'язової атрофії [76].

Ціліарний нейротрофічний фактор опосередковує нейрозапальну реакцію через активуючий перетворювач сигналу й активатор транскрипції 3 (STAT3),

індукує інтерлейкін 6 (IL-6) у сенсорних нейронах. CNTF-дефіцит послаблює нейрозапалення у DRG та спинному мозку з полегшенням болю після травми. Рекombінантний CNTF, нанесений на чутливі нерви, повторює нейрозапалення в DRG та спинному мозку з розвитком болю надалі [78]. Крім того, CNTF збільшує виживання зрілих олігодендроцитів у моделі EAE (experimental autoimmune encephalomyelitis) та спричиняє ремієлінізацію після пошкодження спинного мозку [73]. CNTF пов'язаний також із нейродегенеративними захворюваннями – хворобами Паркінсона та Альцгеймера [69].

GDNF (glial cell line-derived neurotrophic factor) вперше описали Engele et al. у 1991 році як нейротрофічний фактор. GDNF експресується нейронами в центральній нервовій системі, що розвивається, а у дорослих синтезується гліальними клітинами (шваннівськими клітинами, астроцитами та мікроглією), а також моторними, кишковими, симпатичними та дофамінергічними нейронами, клітинами скелетних м'язів і денервованими клітинами [79,80,81]. GDNF запобігає апоптозу мотонейронів під час розвитку *in vivo*, зменшує втрату мотонейронів на моделях моторної невротатії та дегенерації у тварин, рятує мотонейрони від загибелі клітин, спричиненої аксотомією, захищає від хронічної дегенерації [79].

Додатковий науковий інтерес викликає здатність GDNF посилювати мієлінізацію після травми, стимулювати ріст нейритів і відігравати роль синаптотропіну, стимулюючи і термінальне розгалуження, і ремодельовання в нервово-м'язовому з'єднанні [79,80,82]. GDNF утворює комплекс із рецептором сімейства GDNF $\alpha 1$, який закріплений на плазматичній мембрані нейронів. Комплекс GDNF-GFR $\alpha 1$ взаємодіє з рецепторною тирозинкіназою, рецепторами RET, що призводить до активації внутрішньоклітинного кіназного домену для індукції множинних внутрішньоклітинних сигнальних шляхів [80,83,84]. Показано, що він спрямовує рухові аксони латерального моторного стовпа до їхніх мішеней у задній кінцівці, але його здатність індукувати спрямований ріст нейритів в інших типах нейронів має бути підтверджена [71].

Сімейство нейрегуліну-1 (neuregulin-1, NRG1) відіграє визначальну роль у розвитку й еволюції шваннівських клітин [31]. Розрізняють ізоформи NRG1: трансмембранну (експресується аксонами, бере активну участь у регуляції мієлінізації) та розчинну (вивільняється шваннівськими клітинами відразу після пошкодження нерва) [85,86]. Трансмембранний NRG1 діє як промієлінізуючий фактор, а розчинна ізоформа інгібує мієлінізацію [85]. Крім того, трансмембранний NRG1 негативно впливає на експресію розчинного NRG1 у шваннівських клітинах [85]. Наявність трансмембранного NRG1 активує каскади, що стимулюють диференціювання, розмноження та міграцію шваннівських клітин під час регенерації нервів [22,31]. Експресія NRG1 знижується під час дегенерації та залишається низькою після уповільненої регенерації нервів [87]. Рівні NRG1 визначають розмір аксона, даючи змогу мієлінізуючим шваннівським клітинам оптимізувати товщину мієлінової оболонки [31]. Фібробласти можуть сприяти високому рівню розчинного NRG1, що призводить

до дедиференціювання нейролемоцитів [86]. NRG1 чинить також нейропротекторну та протизапальну дію на центральну та периферичну нервову систему [88].

Висновки

1. Враховуючи недосконалі результати лікування травм периферичного нерва та незважаючи на велику кількість вже виконаних клініко-експериментальних досліджень щодо регенерації периферичних нервів, пошук нових ефективних методів лікування цієї патології залишається актуальним.

2. Використання МСК самостійно або у комбінації з сучасними біоінженерними, зокрема генно-інженерними технологіями значно покращило результати лікування травм периферичного нерва. Екзогенне введення наведених нейротрофічних факторів також сприяло покращенню результатів лікування.

3. Важливим є продовження пошуку нових ефективних способів активації ендогенних стовбурових мезенхімальних клітин або модуляції їх виходу з тканинних ніш. Ендогенні стовбурові клітини, зокрема ті, що циркулюють у периферичній крові, значно менше досліджені та описані в сучасній медичній літературі.

4. Детальне дослідження різноманітних фармакологічних, генномодифікаційних чи біомодифікаційних методів мобілізації ендогенних стовбурових клітин, їхніх властивостей та ідентифікації може бути перспективним у регенеративній медицині загалом і регенерації периферичних нервів зокрема.

Фінансування

Дослідження виконано в рамках бюджетної НДР Національного медичного університету імені О. О. Богомольця «Вивчити особливості відновлювальних процесів у головному мозку та нервовому стовбурі при модуляції накопичення та диференціювання мезенхімальних стовбурових клітин», № держреєстрації 0123U101051 (2023–2025).

Конфлікт інтересів: відсутній.

Conflicts of interest: authors have no conflict of interest to declare.

Надійшла до редакції / Received: 02.02.2024

Після доопрацювання / Revised: 05.03.2024

Схвалено до друку / Accepted: 11.03.2024

Відомості про авторів:

Невмержицька Н. М., асистент каф. гістології та ембріології, Національний медичний університет імені О. О. Богомольця, м. Київ, Україна.

ORCID ID: 0000-0002-5378-2267

Яременко Л. М., д-р мед. наук, професор каф. гістології та ембріології, Національний медичний університет імені О. О. Богомольця, м. Київ, Україна.

ORCID ID: 0000-0001-7076-467X

Грабовий О. М., д-р мед. наук, професор, зав. каф. гістології та ембріології, Національний медичний університет імені О. О. Богомольця, м. Київ, Україна.

ORCID ID: 0000-0001-5705-9909

Information about authors:

Nevmerzhytska N. M., MD, Assistant of the Department of Histology and Embryology, Bogomolets National Medical University, Kyiv, Ukraine.

Yaremenko L. M., MD, PhD, DSc, Professor of the Department of Histology and Embryology, Bogomolets National Medical University, Kyiv, Ukraine.

Grabovyi O. M., MD, PhD, DSc, Professor, Head of the Department of Histology and Embryology, Bogomolets National Medical University, Kyiv, Ukraine.

References

- Alvites RD, Branquinho MV, Sousa AC, Amorim I, Magalhães R, João F, et al. Combined Use of Chitosan and Olfactory Mucosa Mesenchymal Stem/Stromal Cells to Promote Peripheral Nerve Regeneration *In Vivo*. *Stem Cells Int*. 2021;2021:6613029. doi: [10.1155/2021/6613029](https://doi.org/10.1155/2021/6613029)
- Grabovyi OM, Nevmerzhytska NM, Shepelev SE, Kondarova HY. Dexamethasone and granulocyte colony-stimulating factor change the regenerative neuroma morphology. *World of medicine and biology*. 2023;0(4):187-92. doi: [10.26724/2079-8334-2023-4-86-187-192](https://doi.org/10.26724/2079-8334-2023-4-86-187-192)
- Ye Z, Wei J, Zhan C, Hou J. Role of Transforming Growth Factor Beta in Peripheral Nerve Regeneration: Cellular and Molecular Mechanisms. *Front Neurosci*. 2022;16:917587. doi: [10.3389/fnins.2022.917587](https://doi.org/10.3389/fnins.2022.917587)
- Min Q, Parkinson DB, Dun XP. Migrating Schwann cells direct axon regeneration within the peripheral nerve bridge. *Glia*. 2021;69(2):235-54. doi: [10.1002/glia.23892](https://doi.org/10.1002/glia.23892)
- Carvalho CR, Reis RL, Oliveira JM. Fundamentals and Current Strategies for Peripheral Nerve Repair and Regeneration. *Adv Exp Med Biol*. 2020;1249:173-201. doi: [10.1007/978-981-15-3258-0_12](https://doi.org/10.1007/978-981-15-3258-0_12)
- Molnár K, Négrádi B, Kristóf R, Mészáros Á, Pajér K, Siklós L, et al. Motoneuronal inflammasome activation triggers excessive neuroinflammation and impedes regeneration after sciatic nerve injury. *J Neuroinflammation*. 2022;19(1):68. doi: [10.1186/s12974-022-02427-9](https://doi.org/10.1186/s12974-022-02427-9)
- Kubiak CA, Grochmal J, Kung TA, Cederna PS, Midha R, Kemp SWP. Stem-cell-based therapies to enhance peripheral nerve regeneration. *Muscle Nerve*. 2020;61(4):449-459. doi: [10.1002/mus.26760](https://doi.org/10.1002/mus.26760)
- Lim EF, Hoghooghi V, Hagen KM, Kapoor K, Frederick A, Finlay TM, et al. Presence and activation of pro-inflammatory macrophages are associated with CRYAB expression in vitro and after peripheral nerve injury. *J Neuroinflammation*. 2021;18(1):82. doi: [10.1186/s12974-021-02108-z](https://doi.org/10.1186/s12974-021-02108-z)
- Grabovyi OM, Nevmerzhytska NM, Alyokhin AB, Kostynskyi HB, Rytikova NV. [Modulation of the tissue composition of regenerative neuroma by dexamethasone and granulocyte colony-stimulating factor]. *Patologiya*. 2023;20(2):118-25. Ukrainian. doi: [10.14739/2310-1237.2023.2.285124](https://doi.org/10.14739/2310-1237.2023.2.285124)
- Tang X, Li Q, Huang T, Zhang H, Chen X, Ling J, et al. Regenerative Role of T Cells in Nerve Repair and Functional Recovery. *Front Immunol*. 2022;13:923152. doi: [10.3389/fimmu.2022.923152](https://doi.org/10.3389/fimmu.2022.923152)
- Mokarram N, Dymanus K, Srinivasan A, Lyon JG, Tipton J, Chu J, et al. Immunoen지니어링 nerve repair. *Proc Natl Acad Sci U S A*. 2017;114(26):E5077-E5084. doi: [10.1073/pnas.1705757114](https://doi.org/10.1073/pnas.1705757114)
- Ehmedah A, Nedeljkovic P, Dacic S, Repac J, Draskovic-Pavlovic B, Vučević D, et al. Effect of Vitamin B Complex Treatment on Macrophages to Schwann Cells Association during Neuroinflammation after Peripheral Nerve Injury. *Molecules*. 2020;25(22):5426. doi: [10.3390/molecules25225426](https://doi.org/10.3390/molecules25225426)
- Wang AY, Loh CY, Shen HH, Hsieh SY, Wang IK, Lee CM, et al. Human Wharton's Jelly Mesenchymal Stem Cell-Mediated Sciatic Nerve Recovery Is Associated with the Upregulation of Regulatory T Cells. *Int J Mol Sci*. 2020;21(17):6310. doi: [10.3390/ijms21176310](https://doi.org/10.3390/ijms21176310)
- Stratton JA, Holmes A, Rosin NL, Sinha S, Vohra M, Burma NE, et al. Macrophages Regulate Schwann Cell Maturation after Nerve Injury. *Cell Rep*. 2018;24(10):2561-72.e6. doi: [10.1016/j.celrep.2018.08.004](https://doi.org/10.1016/j.celrep.2018.08.004)
- Dong X, Liu S, Yang Y, Gao S, Li W, Cao J, et al. Aligned microfiber-induced macrophage polarization to guide schwann-cell-enabled peripheral nerve regeneration. *Biomaterials*. 2021;272:120767. doi: [10.1016/j.biomaterials.2021.120767](https://doi.org/10.1016/j.biomaterials.2021.120767)
- Yi S, Zhang Y, Gu X, Huang L, Zhang K, Qian T, et al. Application of stem cells in peripheral nerve regeneration. *Burns Trauma*. 2020;8:tkaa002. doi: [10.1093/burnst/tkaa002](https://doi.org/10.1093/burnst/tkaa002)
- Bunn SJ, Lai A, Li J. DC Electric Fields Induce Perpendicular Alignment and Enhanced Migration in Schwann Cell Cultures. *Ann Biomed Eng*. 2019;47(7):1584-95. doi: [10.1007/s10439-019-02259-4](https://doi.org/10.1007/s10439-019-02259-4)
- Hartlehnert M, Derksen A, Hagenacker T, Kindermann D, Schäfers M, Pawlak M, et al. Schwann cells promote post-traumatic nerve inflammation and neuropathic pain through MHC class II. *Sci Rep*. 2017;7(1):12518. doi: [10.1038/s41598-017-12744-2](https://doi.org/10.1038/s41598-017-12744-2)
- Lavorato A, Raimondo S, Boido M, Muratori L, Durante G, Cofano F, et al. Mesenchymal Stem Cell Treatment Perspectives in Peripheral Nerve Regeneration: Systematic Review. *Int J Mol Sci*. 2021;22(2):572. doi: [10.3390/ijms22020572](https://doi.org/10.3390/ijms22020572)
- Jiang L, Jones S, Jia X. Stem Cell Transplantation for Peripheral Nerve Regeneration: Current Options and Opportunities. *Int J Mol Sci*. 2017;18(1):94. doi: [10.3390/ijms18010094](https://doi.org/10.3390/ijms18010094)
- Maqsood M, Kang M, Wu X, Chen J, Teng L, Qiu L. Adult mesenchymal stem cells and their exosomes: Sources, characteristics, and application in regenerative medicine. *Life Sci*. 2020;256:118002. doi: [10.1016/j.lfs.2020.118002](https://doi.org/10.1016/j.lfs.2020.118002)
- Zhang RC, Du WQ, Zhang JY, Yu SX, Lu FZ, Ding HM, et al. Mesenchymal stem cell treatment for peripheral nerve injury: a narrative review. *Neural Regen Res*. 2021;16(11):2170-6. doi: [10.4103/1673-5374.310941](https://doi.org/10.4103/1673-5374.310941)
- Kizilay Z, Aktas S, Kahraman Cetin N, Bakay Ilhan D, Ersoy G, Erken HA. Effect of systemic application of bone marrow-derived mesenchymal stem cells on healing of peripheral nerve injury in an experimental sciatic nerve injury model. *Turk Neurosurg*. 2017 Jul 12. doi: [10.5137/1019-5149.JTN.20811-17.1](https://doi.org/10.5137/1019-5149.JTN.20811-17.1)
- Ma Y, Dong L, Zhou D, Li L, Zhang W, Zhen Y, et al. Extracellular vesicles from human umbilical cord mesenchymal stem cells improve nerve regeneration after sciatic nerve transection in rats. *J Cell Mol Med*. 2019;23(4):2822-35. doi: [10.1111/jcmm.14190](https://doi.org/10.1111/jcmm.14190)
- Mitsuzawa S, Zhao C, Ikeguchi R, Aoyama T, Kamiya D, Ando M, et al. Pro-angiogenic scaffold-free Bio three-dimensional conduit developed from human induced pluripotent stem cell-derived mesenchymal stem cells promotes peripheral nerve regeneration. *Sci Rep*. 2020;10(1):12034. doi: [10.1038/s41598-020-68745-1](https://doi.org/10.1038/s41598-020-68745-1)
- Nevmerzhytska NM, Yaremenko LM, Chuhay SM, Grabovyi OM. Treatment methods for peripheral nerve injuries (a literature review). *Zaporozhye medical journal*. 2023;25(4):365-9. doi: [10.14739/2310-1210.2023.4.273073](https://doi.org/10.14739/2310-1210.2023.4.273073)
- Bojanic C, To K, Zhang B, Mak C, Khan WS. Human umbilical cord derived mesenchymal stem cells in peripheral nerve regeneration. *World J Stem Cells*. 2020 Apr 26;12(4):288-302. doi: [10.4252/wjsc.v12.i4.288](https://doi.org/10.4252/wjsc.v12.i4.288)
- Mao Q, Nguyen PD, Shanti RM, Shi S, Shakoori P, Zhang Q, et al. Gingiva-Derived Mesenchymal Stem Cell-Extracellular Vesicles Activate Schwann Cell Repair Phenotype and Promote Nerve Regeneration. *Tissue Eng Part A*. 2019;25(11-12):887-900. doi: [10.1089/ten.TEA.2018.0176](https://doi.org/10.1089/ten.TEA.2018.0176)
- Wang YH, Guo YC, Wang DR, Liu JY, Pan J. Adipose Stem Cell-Based Clinical Strategy for Neural Regeneration: A Review of Current Opinion. *Stem Cells Int*. 2019;2019:8502370. doi: [10.1155/2019/8502370](https://doi.org/10.1155/2019/8502370)
- Chen X, Wang S, Cao W. Mesenchymal stem cell-mediated immunomodulation in cell therapy of neurodegenerative diseases. *Cell Immunol*. 2018;326:8-14. doi: [10.1016/j.cellimm.2017.06.006](https://doi.org/10.1016/j.cellimm.2017.06.006)
- Mathot F, Shin AY, Van Wijnen AJ. Targeted stimulation of MSCs in peripheral nerve repair. *Gene*. 2019;710:17-23. doi: [10.1016/j.gene.2019.02.078](https://doi.org/10.1016/j.gene.2019.02.078)
- De la Rosa MB, Kozik EM, Sakaguchi DS. Adult Stem Cell-Based Strategies for Peripheral Nerve Regeneration. *Adv Exp Med Biol*. 2018;1119:41-71. doi: [10.1007/978-94-007-5584-2_254](https://doi.org/10.1007/978-94-007-5584-2_254)
- Bucan V, Vaslaitis D, Peck CT, Strauß S, Vogt PM, Radtke C. Effect of Exosomes from Rat Adipose-Derived Mesenchymal Stem Cells on Neurite Outgrowth and Sciatic Nerve Regeneration After Crush Injury. *Mol Neurobiol*. 2019;56(3):1812-24. doi: [10.1007/s12035-018-1172-z](https://doi.org/10.1007/s12035-018-1172-z)
- Sharma AD, Wiederin J, Uz M, Ciborowski P, Mallapragada SK, Gendelman HE, et al. Proteomic analysis of mesenchymal to Schwann cell transdifferentiation. *J Proteomics*. 2017;165:93-101. doi: [10.1016/j.jprot.2017.06.011](https://doi.org/10.1016/j.jprot.2017.06.011)
- Rao Z, Lin Z, Song P, Quan D, Bai Y. Biomaterial-Based Schwann Cell Transplantation and Schwann Cell-Derived Biomaterials for Nerve Regeneration. *Front Cell Neurosci*. 2022 Jun 28;16:926222. doi: [10.3389/fncel.2022.926222](https://doi.org/10.3389/fncel.2022.926222)
- Zhang R, Rosen JM. The role of undifferentiated adipose-derived stem cells in peripheral nerve repair. *Neural Regen Res*. 2018;13(5):757-63. doi: [10.4103/1673-5374.232457](https://doi.org/10.4103/1673-5374.232457)
- Li N, Hua J. Interactions between mesenchymal stem cells and the immune system. *Cell Mol Life Sci*. 2017;74(13):2345-60. doi: [10.1007/s00018-017-2473-5](https://doi.org/10.1007/s00018-017-2473-5)
- Li X, Guan Y, Li C, Zhang T, Meng F, Zhang J, et al. Immunomodulatory effects of mesenchymal stem cells in peripheral nerve injury. *Stem Cell Res Ther*. 2022;13(1):18. doi: [10.1186/s13287-021-02690-2](https://doi.org/10.1186/s13287-021-02690-2)
- Togashi Y, Shitara K, Nishikawa H. Regulatory T cells in cancer immunosuppression – implications for anticancer therapy. *Nat Rev Clin Oncol*. 2019;16(6):356-71. doi: [10.1038/s41571-019-0175-7](https://doi.org/10.1038/s41571-019-0175-7)
- Savage PA, Klawon DEJ, Miller CH. Regulatory T Cell Development. *Annu Rev Immunol*. 2020;38:421-53. doi: [10.1146/annurev-immunol-100219-020937](https://doi.org/10.1146/annurev-immunol-100219-020937)
- Hu X, Leak RK, Thomson AW, Yu F, Xia Y, Wechsler LR, et al. Promises and limitations of immune cell-based therapies in neurological disorders. *Nat Rev Neurol*. 2018;14(9):559-68. doi: [10.1038/s41582-018-0028-5](https://doi.org/10.1038/s41582-018-0028-5)
- Jiang W, Xu J. Immune modulation by mesenchymal stem cells. *Cell Prolif*. 2020;53(1):e12712. doi: [10.1111/cpr.12712](https://doi.org/10.1111/cpr.12712)
- Uz M, Das SR, Ding S, Sakaguchi DS, Claussen JC, Mallapragada SK. Advances in Controlling Differentiation of Adult Stem Cells for Peripheral Nerve Regeneration. *Adv Healthc Mater*. 2018;7(14):e1701046. doi: [10.1002/adhm.201701046](https://doi.org/10.1002/adhm.201701046)
- Cintron-Colon AF, Almeida-Alves G, VanGyseghem JM, Spitsbergen JM. GDNF to the rescue: GDNF delivery effects on motor neurons and

- nerves, and muscle re-innervation after peripheral nerve injuries. *Neural Regen Res.* 2022;17(4):748-53. doi: [10.4103/1673-5374.322446](https://doi.org/10.4103/1673-5374.322446)
45. El Ouaamari Y, Van den Bos J, Willekens B, Cools N, Wens I. Neurotrophic Factors as Regenerative Therapy for Neurodegenerative Diseases: Current Status, Challenges and Future Perspectives. *Int J Mol Sci.* 2023;24(4):3866. doi: [10.3390/ijms24043866](https://doi.org/10.3390/ijms24043866)
 46. Braschi C, Capsoni S, Narducci R, Poli A, Sansevero G, Brandi R, et al. Intranasal delivery of BDNF rescues memory deficits in AD11 mice and reduces brain microgliosis. *Aging Clin Exp Res.* 2021;33(5):1223-38. doi: [10.1007/s40520-020-01646-5](https://doi.org/10.1007/s40520-020-01646-5)
 47. Khazaei M, Ahuja CS, Nakashima H, Nagoshi N, Li L, Wang J, et al. GDNF rescues the fate of neural progenitor grafts by attenuating Notch signals in the injured spinal cord in rodents. *Sci Transl Med.* 2020;12(525):eaa03538. doi: [10.1126/scitranslmed.aau3538](https://doi.org/10.1126/scitranslmed.aau3538)
 48. Chao MV, Bothwell MA, Ross AH, Koprowski H, Lanahan AA, Buck CR, et al. Gene transfer and molecular cloning of the human NGF receptor. *Science.* 1986;232(4749):518-21. doi: [10.1126/science.3008331](https://doi.org/10.1126/science.3008331)
 49. Numakawa T, Odaka H. Roles of Trk receptors, tyrosine kinase receptors for neurotrophins, in the developing CNS. In: *Receptor Tyrosine Kinases in Neurodegenerative and Psychiatric Disorders.* Elsevier; 2023. p. 79-15. doi: [10.1016/B978-0-443-18677-6.00008-7](https://doi.org/10.1016/B978-0-443-18677-6.00008-7)
 50. Wise BL, Seidel MF, Lane NE. The evolution of nerve growth factor inhibition in clinical medicine. *Nat Rev Rheumatol.* 2021;17(1):34-46. doi: [10.1038/s41584-020-00528-4](https://doi.org/10.1038/s41584-020-00528-4)
 51. Cuello AC, Rita Levi-Montalcini, NGF Metabolism in Health and in the Alzheimer's Pathology. *Adv Exp Med Biol.* 2021;1331:119-44. doi: [10.1007/978-3-030-74046-7_9](https://doi.org/10.1007/978-3-030-74046-7_9)
 52. Sacchetti M, Bruscolini A, Lambiase A. Neurotrophic factors and nerve growth factor in ocular allergy. *Curr Opin Allergy Clin Immunol.* 2019;19(5):510-6. doi: [10.1097/ACI.0000000000000555](https://doi.org/10.1097/ACI.0000000000000555)
 53. Liao CF, Chen CC, Lu YW, Yao CH, Lin JH, Way TD, et al. Effects of endogenous inflammation signals elicited by nerve growth factor, interferon- γ , and interleukin-4 on peripheral nerve regeneration. *J Biol Eng.* 2019;13:86. doi: [10.1186/s13036-019-0216-x](https://doi.org/10.1186/s13036-019-0216-x)
 54. Liu Y, Wang H. Peripheral nerve injury induced changes in the spinal cord and strategies to counteract/enhance the changes to promote nerve regeneration. *Neural Regen Res.* 2020;15(2):189-98. doi: [10.4103/1673-5374.265540](https://doi.org/10.4103/1673-5374.265540)
 55. Zha K, Yang Y, Tian G, Sun Z, Yang Z, Li X, et al. Nerve growth factor (NGF) and NGF receptors in mesenchymal stem/stromal cells: Impact on potential therapies. *Stem Cells Transl Med.* 2021;10(7):1008-20. doi: [10.1002/sctm.20-0290](https://doi.org/10.1002/sctm.20-0290)
 56. Pua LJ, Mai CW, Chung FF, Khoo AS, Leong CO, Lim WM, et al. Functional Roles of JNK and p38 MAPK Signaling in Nasopharyngeal Carcinoma. *Int J Mol Sci.* 2022;23(3):1108. doi: [10.3390/ijms23031108](https://doi.org/10.3390/ijms23031108)
 57. Su H, Xu F, Sun H, Fu X, Zhao Y. Preparation and Evaluation of BDNF Composite Conduits for Regeneration of Sciatic Nerve Defect in Rats. *J Pharm Sci.* 2020;109(7):2189-95. doi: [10.1016/j.xphs.2020.03.027](https://doi.org/10.1016/j.xphs.2020.03.027)
 58. Ahmed S, Kwatra M, Gawali B, Panda SR, Naidu VG. Potential role of TrkB agonist in neuronal survival by promoting CREB/BDNF and PI3K/Akt signaling in vitro and in vivo model of 3-nitropropionic acid (3-NP)-induced neuronal death. *Apoptosis.* 2021;26(1-2):52-70. doi: [10.1007/s10495-020-01645-x](https://doi.org/10.1007/s10495-020-01645-x)
 59. Jones EJ, Chiou SY, Atherton PJ, Phillips BE, Piasecki M. Ageing and exercise-induced motor unit remodelling. *J Physiol.* 2022;600(8):1839-49. doi: [10.1113/JP281726](https://doi.org/10.1113/JP281726)
 60. Pradhan J, Noakes PG, Bellingham MC. The Role of Altered BDNF/TrkB Signaling in Amyotrophic Lateral Sclerosis. *Front Cell Neurosci.* 2019;13:368. doi: [10.3389/fncel.2019.00368](https://doi.org/10.3389/fncel.2019.00368)
 61. McGregor CE, English AW. The Role of BDNF in Peripheral Nerve Regeneration: Activity-Dependent Treatments and Val66Met. *Front Cell Neurosci.* 2019;12:522. doi: [10.3389/fncel.2018.00522](https://doi.org/10.3389/fncel.2018.00522)
 62. Najji A, Eitoku M, Favier B, Deschaseaux F, Rouas-Freiss N, Suganuma N. Biological functions of mesenchymal stem cells and clinical implications. *Cell Mol Life Sci.* 2019;76(17):3323-48. doi: [10.1007/s00018-019-03125-1](https://doi.org/10.1007/s00018-019-03125-1)
 63. Shekari A, Mahadeo C, Sanwalka N, Fahnstock M. Neurotrophins and cell death. In: *Neurodevelopmental Pediatrics.* Cham: Springer International Publishing; 2023. p. 55-75. doi: [10.1007/978-3-031-20792-1_4](https://doi.org/10.1007/978-3-031-20792-1_4)
 64. Lopes B, Sousa P, Alvites R, Branquinho M, Sousa AC, Mendonça C, et al. Peripheral Nerve Injury Treatments and Advances: One Health Perspective. *Int J Mol Sci.* 2022;23(2):918. doi: [10.3390/ijms23020918](https://doi.org/10.3390/ijms23020918)
 65. Hanwright PJ, Qiu C, Rath J, Zhou Y, von Guionneau N, Sarhane KA, et al. Sustained IGF-1 delivery ameliorates effects of chronic denervation and improves functional recovery after peripheral nerve injury and repair. *Biomaterials.* 2022;280:121244. doi: [10.1016/j.biomaterials.2021.121244](https://doi.org/10.1016/j.biomaterials.2021.121244)
 66. Tan Q, Li Y, Yin Y, Shao W. The Role of Growth Factors in the Repair of Motor Injury. *Front Pharmacol.* 2022;13:898152. doi: [10.3389/fphar.2022.898152](https://doi.org/10.3389/fphar.2022.898152)
 67. Ahmad SS, Ahmad K, Lee EJ, Lee YH, Choi I. Implications of Insulin-Like Growth Factor-1 in Skeletal Muscle and Various Diseases. *Cells.* 2020;9(8):1773. doi: [10.3390/cells9081773](https://doi.org/10.3390/cells9081773)
 68. Chidambaram S, Velloso FJ, Rothbard DE, Deshpande K, Cajuste Y, Snyder KM, et al. Subventricular zone adult mouse neural stem cells require insulin receptor for self-renewal. *Stem Cell Reports.* 2022;17(6):1411-27. doi: [10.1016/j.stemcr.2022.04.007](https://doi.org/10.1016/j.stemcr.2022.04.007)
 69. Guo H, Chen P, Luo R, Zhang Y, Xu X, Gou X. The Roles of Ciliary Neurotrophic Factor – from Neuronutrition to Energy Metabolism. *Protein Pept Lett.* 2022;29(10):815-28. doi: [10.21714/092986652966220905105800](https://doi.org/10.21714/092986652966220905105800)
 70. Liu X, Hao F, Hao P, Zhang J, Wang L, You SW, et al. Regeneration and functional recovery of the completely transected optic nerve in adult rats by CNTF-chitosan. *Signal Transduct Target Ther.* 2023;8(1):81. doi: [10.1038/s41392-022-01289-0](https://doi.org/10.1038/s41392-022-01289-0)
 71. Mashanov V, Alwan A, Kim MW, Lai D, Paoeria A, Ju YM, et al. Synergistic effect of CNTF and GDNF on directed neurite growth in chick embryo dorsal root ganglia. *PLoS One.* 2020;15(10):e0240235. doi: [10.1371/journal.pone.0240235](https://doi.org/10.1371/journal.pone.0240235)
 72. Ma F, Wang H, Yang X, Wu Y, Liao C, Xie B, et al. Controlled release of ciliary neurotrophic factor from bioactive nerve grafts promotes nerve regeneration in rats with facial nerve injuries. *J Biomed Mater Res A.* 2022;110(4):788-96. doi: [10.1002/jbm.a.37327](https://doi.org/10.1002/jbm.a.37327)
 73. Ji-Wei S, Zi-Ying L, Xiang T, Yang Y, Ju-Fen Z, Qing-Hua Z. CNTF induces Clcf1 in astrocytes to promote the differentiation of oligodendrocyte precursor cells. *Biochem Biophys Res Commun.* 2022;636(Pt 1):170-7. doi: [10.1016/j.bbrc.2022.10.013](https://doi.org/10.1016/j.bbrc.2022.10.013)
 74. Porzionato A, Barbon S, Stocco E, Dalzoppo D, Conran M, De Rose E, et al. Development of Oxidized Polyvinyl Alcohol-Based Nerve Conduits Coupled with the Ciliary Neurotrophic Factor. *Materials (Basel).* 2019;12(12):1996. doi: [10.3390/ma12121996](https://doi.org/10.3390/ma12121996)
 75. Wen SY, Li AM, Mi KQ, Wang RZ, Li H, Liu HX, et al. *In vitro* neuroprotective effects of ciliary neurotrophic factor on dorsal root ganglion neurons with glutamate-induced neurotoxicity. *Neural Regen Res.* 2017;12(10):1716-23. doi: [10.4103/1673-5374.217352](https://doi.org/10.4103/1673-5374.217352)
 76. Cui W, Liu CX, Wang J, Zhang YC, Shen Q, Feng ZH, et al. An oleonic acid derivative reduces denervation-induced muscle atrophy via activation of CNTF-mediated JAK2/STAT3 signaling pathway. *Eur J Pharmacol.* 2019;861:172612. doi: [10.1016/j.ejphar.2019.172612](https://doi.org/10.1016/j.ejphar.2019.172612)
 77. Fan L, Xiong Y, Fu Z, Xu D, Wang L, Chen Y, et al. Polyaniline promotes peripheral nerve regeneration by enhancement of the brain-derived neurotrophic factor and ciliary neurotrophic factor expression and activation of the ERK1/2/MAPK signaling pathway. *Mol Med Rep.* 2017;16(5):7534-40. doi: [10.3892/mmr.2017.7534](https://doi.org/10.3892/mmr.2017.7534)
 78. Hu Z, Deng N, Liu K, Zhou N, Sun Y, Zeng W. CNTF-STAT3-IL-6 Axis Mediates Neuroinflammatory Cascade across Schwann Cell-Neuron-Microglia. *Cell Rep.* 2020;31(7):107657. doi: [10.1016/j.celrep.2020.107657](https://doi.org/10.1016/j.celrep.2020.107657)
 79. Cintrón-Colón AF, Almeida-Alves G, Boynton AM, Spitsbergen JM. GDNF synthesis, signaling, and retrograde transport in motor neurons. *Cell Tissue Res.* 2020;382(1):47-56. doi: [10.1007/s00441-020-03287-6](https://doi.org/10.1007/s00441-020-03287-6)
 80. Nicoletti VG, Pajér K, Calcagno D, Pajenda G, Nográdi A. The Role of Metals in the Neuroregenerative Action of BDNF, GDNF, NGF and Other Neurotrophic Factors. *Biomolecules.* 2022;12(8):1015. doi: [10.3390/biom12081015](https://doi.org/10.3390/biom12081015)
 81. Duarte Azevedo M, Sander S, Tenenbaum L. GDNF, A Neuron-Derived Factor Upregulated in Glial Cells during Disease. *J Clin Med.* 2020;9(2):456. doi: [10.3390/jcm9020456](https://doi.org/10.3390/jcm9020456)
 82. Eggers R, de Winter F, Arkenaar C, Tannemaat MR, Verhaagen J. Enhanced regeneration and reinnervation following timed GDNF gene therapy in a cervical ventral root avulsion. *Exp Neurol.* 2019;321:113037. doi: [10.1016/j.expneurol.2019.113037](https://doi.org/10.1016/j.expneurol.2019.113037)
 83. Ibáñez CF, Andressoo JO. Biology of GDNF and its receptors – Relevance for disorders of the central nervous system. *Neurobiol Dis.* 2017;97(Pt B):80-9. doi: [10.1016/j.nbd.2016.01.021](https://doi.org/10.1016/j.nbd.2016.01.021)
 84. Lackington WA, Kočí Z, Alekseeva T, Hibbitts AJ, Kneafsey SL, Chen G, et al. Controlling the dose-dependent, synergistic and temporal effects of NGF and GDNF by encapsulation in PLGA microparticles for use in nerve guidance conduits for the repair of large peripheral nerve defects. *J Control Release.* 2019;304:51-64. doi: [10.1016/j.jconrel.2019.05.001](https://doi.org/10.1016/j.jconrel.2019.05.001)
 85. El Soury M, Gambarotta G. Soluble neuregulin-1 (NRG1): a factor promoting peripheral nerve regeneration by affecting Schwann cell activity immediately after injury. *Neural Regen Res.* 2019;14(8):1374-5. doi: [10.4103/1673-5374.253516](https://doi.org/10.4103/1673-5374.253516)
 86. Fornasari BE, El Soury M, Nato G, Fucini A, Carta G, Ronchi G, et al. Fibroblasts Colonizing Nerve Conduits Express High Levels of Soluble Neuregulin1, a Factor Promoting Schwann Cell Dedifferentiation. *Cells.* 2020;9(6):1366. doi: [10.3390/cells9061366](https://doi.org/10.3390/cells9061366)
 87. Ronchi G, Raimondo S. Chronically denervated distal nerve stump inhibits peripheral nerve regeneration. *Neural Regen Res.* 2017;12(5):739-40. doi: [10.4103/1673-5374.206638](https://doi.org/10.4103/1673-5374.206638)
 88. Farkas JE, Monaghan JR. A brief history of the study of nerve dependent regeneration. *Neurogenesis (Austin).* 2017;4(1):e1302216. doi: [10.1080/23262133.2017.1302216](https://doi.org/10.1080/23262133.2017.1302216)

Cancer metastasis of an unknown primary location into a postoperative keloid scar after a mine blast wound of the neck

O. O. Kovalyov¹*, S. M. Zavhorodnii¹, O. P. Tolok², M. A. Kubrak¹, K. O. Kovalov¹

¹Zaporizhzhia State Medical and Pharmaceutical University, Ukraine, ²Medical Oncology Center "Yulis", Zaporizhzhia, Ukraine

A – research concept and design; B – collection and/or assembly of data; C – data analysis and interpretation; D – writing the article; E – critical revision of the article; F – final approval of the article

The connection between military trauma and cancer is not sufficiently studied. We present a clinical observation of metastasis of cancer of unknown primary localization into a keloid scar of the neck, which occurred after surgical treatment of a wound due to a previously suffered mine-explosive injury. There are no similar descriptions in the literature.

The aim of this article is analysis of a clinical case of adenocarcinoma metastases in keloid scar tissue, which occurred after gunshot wounds to the body.

Clinical observation. A young man, a military serviceman, developed a keloid scar after a landmine-explosive wound and primary surgical treatment of a neck wound, in which 2 years after excision, a metastasis of intestinal-type adenocarcinoma was detected (Cytokeratin-20+, Cytokeratin-7-, CDX-2+ and SATB 2+). With the help of clinical, endoscopic and radiological methods (computed tomography and positron emission tomography / computed tomography), the primary tumor and additional metastases in the neck, chest, abdominal cavity and pelvis could not be detected.

The article analyzes the possible mechanisms of the rare case of metastasis of adenocarcinoma in the tissue of an uninfected keloid scar and discusses the concept of the formation of a premetastatic niche in the early stages of carcinogenesis of a preclinical tumor.

Conclusions. This observation raises new questions for fundamental and translational studies of the process of hematogenous metastasis during the parallel progression of the primary tumor and its metastases.

Ключові слова:
metastasis,
adenocarcinoma,
scar, keloid, military
trauma.

Патологія. 2024.
Т. 21, № 2(61).
С. 177-182

***E-mail:**
Kovalev.onco@gmail.com

Метастаз раку невідомої первинної локалізації в операційний келоїдний рубець після мінно-вибухового поранення шиї

O. O. Ковальов, С. М. Завгородній, О. П. Толок, М. А. Кубрак, К. О. Ковальов

Зв'язок між військовою травмою та раком вивчено недостатньо. У статті наведено клінічне спостереження метастазування раку невідомої первинної локалізації в келоїдний рубець шиї, що виник після хірургічної обробки рани внаслідок мінно-вибухового поранення. У доступній фаховій літературі не виявлено описів подібних клінічних випадків.

Мета роботи – аналіз клінічного випадку метастазування аденокарциноми у тканини келоїдного рубця, що виник внаслідок вогнепальних поранень тіла.

Клінічне спостереження. У молодого чоловіка, військовослужбовця, після мінно-вибухового поранення та первинної хірургічної обробки рани шиї виник келоїдний рубець. Через 2 роки після висічення у нього виявлено метастаз аденокарциноми кишкового типу (Cytokeratin-20+, Cytokeratin-7-, CDX2+, SATB2+). За допомогою клінічних, ендоскопічних і радіологічних методів (комп'ютерна томографія та позитронно-емісійна томографія / комп'ютерна томографія) первинну пухлину та додаткові метастази у шиї, грудній, черевній порожнині та малому тазі виявити не вдалося. Проаналізовано можливі механізми рідкісного випадку метастазування аденокарциноми у тканини неінфікованого келоїдного рубця. Наведено концепцію формування преметастатичної ніші на ранніх стадіях канцерогенезу доклінічної пухлини.

Висновки. Описане спостереження ставить нові питання щодо процесу гематогенного метастазування під час паралельного прогресування первинної пухлини та її метастазів.

Keywords:
метастаз,
аденокарцинома,
келоїдний рубець,
військова травма.

Pathologia.
2024;21(2):177-182

The relationship between military trauma and cancer is not well understood. In the literature there is a description of two cases of laryngeal cancer after a gunshot wound to the neck [1], basal cell carcinoma with metastases to the axillary lymph nodes in a man as a result of a gunshot wound to the shoulder [2], squamous cell skin cancer that arose in the scar after an old military wound [3].

There is a description of the accidental discovery of metastases of squamous cell carcinoma of unknown primary localization in the lymph nodes of the neck during emergency surgery for a gunshot wound [4].

We present a clinical observation of metastasis of cancer of unknown primary localization into a keloid scar of the neck that arose after surgical treatment of the wound as a result of a previous mine blast wound. A mine-explosive wound is the result of a simultaneous impact on tissue of the damaging factors of an explosive device that are heterogeneous in characteristics (shock wave, flame jet, mine fragments, etc.).

We have not come across a description of oligometastasis of adenocarcinoma of the intestinal phenotype in keloid tissue in the available literature.

Aim

Analysis of a clinical case of adenocarcinoma metastases in keloid scar tissue, which occurred after gunshot wounds to the body.

Material and methods

Morphological preparations of the removed keloid scar were examined after staining with hematoxylin-eosin. Monoclonal antibodies Cytokeratin-20 (DAKO, clone Ks 20.8), CDX-2 (DAKO, clone DAK-CD X2) and Tinto SATB 2 (monoclonal) were used for immunohistochemical research.

Colonoscopy, computed tomography (CT) and positron emission tomography-computed tomography (PET/CT) were used to find the primary location of the tumor.

Clinical case. Man L., born in 2002, a soldier of the Ukrainian Armed Forces, at the age of 20, received a mine-explosive fragmentation wound in the neck in March 2022. At the hospital, the bleeding was stopped and primary surgical treatment of the wound was performed. Almost immediately, a keloid scar formed (Fig. 1), for the removal of which the patient went to the surgical clinic in February 2024, twenty-three months after the injury.

In soft tissue preparations of the excised scar, tumor growth with glandular-cribrotic structures and the presence of “dirty” comedonecrosis was detected. The tumor is represented by atypical monomorphic cells with an increased nuclear-cytoplasmic ratio. Normo- and hyperchromic nuclei in a state of pronounced atypical mitotic activity. Around the tumor complexes there is a pronounced desmoplastic reaction of the stroma, massive lymphohistiocytic infiltration with an admixture of neutrophils and the formation of lymphoid follicles. Thickened homogeneous eosinophilic collagen fibers are embedded in the desmoplastic stroma, which morphologically corresponds to their keloid transformation.

To clarify the diagnosis and determine the histogenesis of the tumor, an immunohistochemical study was performed. When using primary panel markers, it was found that tumor cells were positive for Pancytokeratin, Cytokeratin-20 and negative for Cytokeratin-7. The presence of a metastatic nature of adenocarcinoma was confirmed by a positive nuclear reaction to intestinal differentiation markers CDX-2 and SATB 2. Thus, the morphological structure of the tumor and the immunophenotype of its cells corresponded to metastasis of colon adenocarcinoma into a keloid skin scar (Fig. 2, 3, 4, 5).

Subsequent endoscopic examination of the esophagus, stomach and colon revealed no intraluminal pathology.

According to CT data, there were no radiological signs of a tumor process in the chest, abdominal cavities and pelvis. Two metal fragments were found in the soft tissues of the neck (Fig. 6). No additional pathological formations were found in the wound area.

Contrast-enhanced whole-body PET/CT was performed. F18DH was administered intravenously – 355.79999 MBq, effective dose of PET – 6.8000002 m³, CT – 30.200001 m³. At the time of the survey, no reliable data on the primary focus was obtained.

Signs of two single metabolically active lymph nodes in the upper part of the neck on the right were revealed (Fig. 7).

A fine needle biopsy of a lymph node with a diameter of 0.8 cm yielded elements of lymphoid tissue without signs of malignant metastatic lesions. It was concluded that there were inflammatory rather than tumor changes. An excisional biopsy of two lymph nodes also showed no evidence of cancer. REA marker 2.01 ng/ml (normal value). The patient has no family history of cancer.

Thus, after surgery for excision of a keloid scar, oligometastasis of intestinal type adenocarcinoma (CD7-, CD20+) was accidentally discovered in the patient. It was not possible to establish the localization of the primary tumor using available methods.

The clinical diagnosis is formulated as TxNxpM1 (derma) – ICD-O code: 8140/6.

Considering the local nature of the lesion, it was decided to limit ourselves to excision of the metastasis without systemic antitumor therapy and active observation. When choosing this tactic, the patient's opinion was considered. Currently his condition is satisfactory. He makes no complaints.

Discussion

For a long time, hematogenous metastasis of cancer cells was considered a disordered process, “the height of chaos and randomness”. However, back in 1889, the English surgeon Stephen Paget argued that the spread of a malignant tumor obeys strict biological laws. He proposed the “Seed and Soil” theory, according to which “organs cannot be completely passive and indifferent to the embolism of cancer cells”. Paget explained it this way: “When plant seeds are dispersed in all directions, they can only germinate if they fall on favorable soil” [5].

This metastatic tropism, the “fatal attraction” of cancer cells to certain organs, remains one of the most intriguing questions in modern oncology, to which there is still no complete answer.

Isaac Fiedler, commenting on Paget's theory, said that “there is nothing random in biology, there are only processes that we do not understand” [6]. His work brought us closer to unraveling the mysterious and complex mechanisms of tumor metastasis [7].

The implementation of hematogenous metastases is a planned, targeted and well-prepared biological process in which not only a malignant tumor takes part, but also healthy tissues of the body. Metastatic cells colonize only those organs where a premetastatic niche has been previously prepared for them (from the Latin nidus – “nest”) [8,9].

The premetastatic niche is a unique anomalous biological phenomenon that is designed to facilitate the adaptation of cancer cells to new conditions of existence. Without the process of its formation, the likelihood of metastases occurring is very low.

Niche formation is a multistep and complex process that begins long before cell colonization. The organs in which future metastases will develop are primarily exposed to selective influence of extracellular tumor vesicles and endothelial progenitor cells, which increase vascular

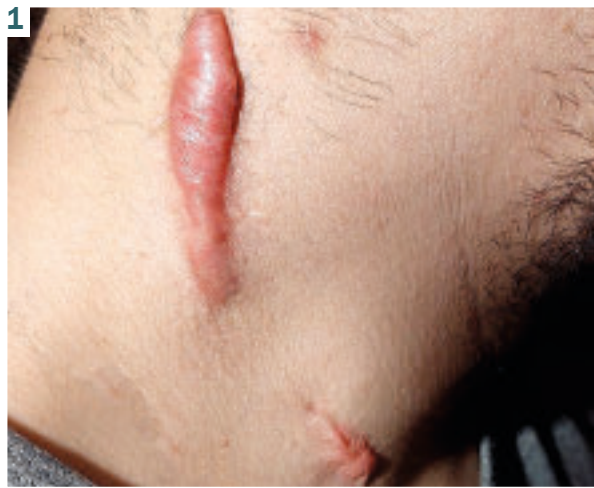

Fig. 1. Keloid scar of the neck that arose after surgical treatment of traumatic tissue damage due to a mine-explosive fragmentation wound.

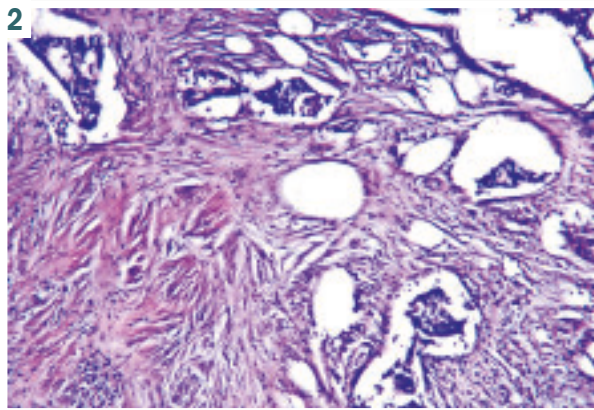


Fig. 2. Metastasis of adenocarcinoma in the scar against the background of fibrous keloid tissue (hematoxylin-eosin staining).

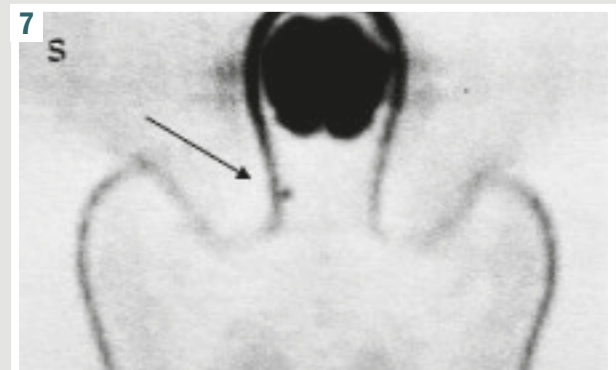
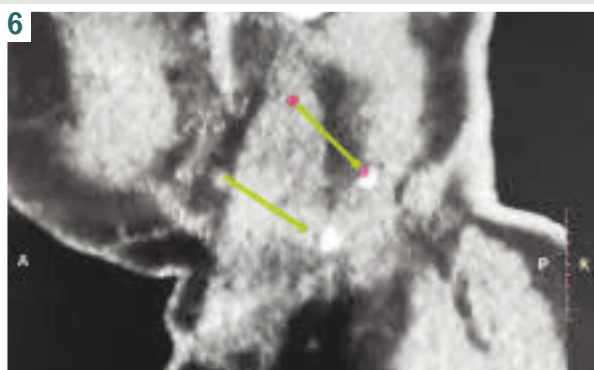
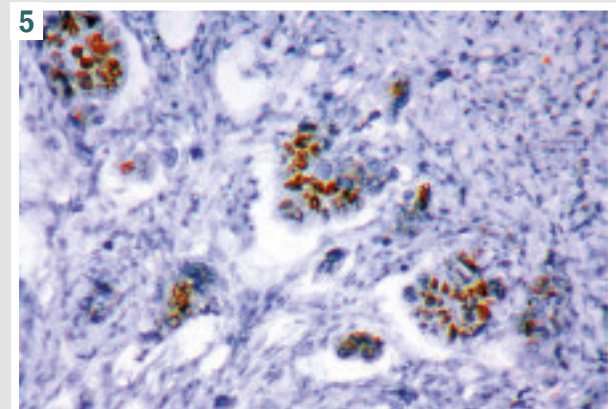
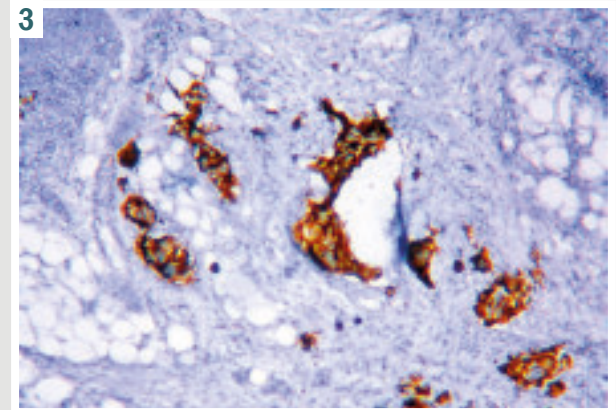
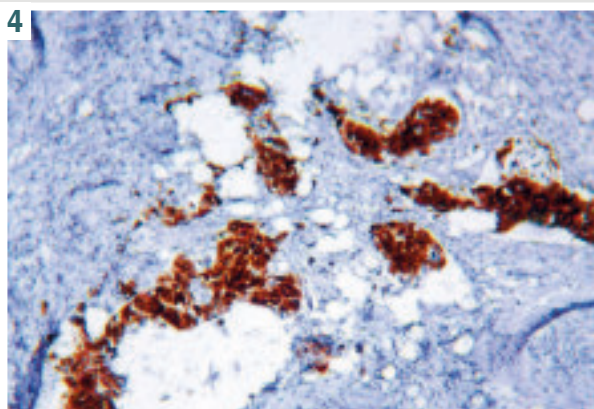
Fig. 3. IHC: positive staining of tumor cells with Cytokeratin 20 (DAKO, clone Ks 20.8).

Fig. 4. IHC: positive nuclear staining of CDX-2 tumor cells (DAKO, clone DAK-CD X2).

Fig. 5. IHC: positive reaction in tumor cells Tinto SATB 2 (monoclonal).

Fig. 6. CT scan: there are two metal fragments in the soft tissues of the neck.

Fig. 7. Signs of two single metabolically active lymph nodes in the upper part of the neck on the right were revealed.



permeability in tissues, lead to degradation of the stroma and extracellular matrix, suppression and decrease in the activity of cells of the immune system [9].

In our observation, the function of a metastatic niche was performed by a skin keloid scar, which arose after surgical treatment of a mine-explosive fragmentation wound of the neck.

Metastases of visceral organ cancer to the skin are rare. They can develop in the navel in the form of a Sister Mary Joseph's knot [10], in surgical scars and in places of laparoscopic ports [11]. Metastases of pancreatic and colon cancer into surgical scars have been described 1–12 months after operations performed for a benign disease [12,13]. Metastases to the skin can appear after traumatic tissue damage, even if this area is located far from the primary tumor. Late metastasis of colorectal cancer to the skin of the upper lip of patient 14 was reported [14].

In extremely rare cases, as in our observation, skin metastases may be the first sign of visceral cancers (lungs, kidneys, ovaries), which have not yet manifested clinically [15].

Many evolutionary mechanisms in multicellular organisms that are involved in the process of rapid repair of epithelial damage are important for both wound healing and cancer cell proliferation [16].

Inflammation that occurs during regeneration appears to transform tissue following traumatic injury into a favorable microenvironment ("niche") for cancer cells and promote tumor growth. This process involves epithelial, endothelial, mesenchymal and immune cells, which interact through cytokines and growth factor signaling pathways [16,17].

Macrophages, platelets, neutrophils and myeloid suppressor cells play a major role in maintaining inflammation in the wound [18,19,20]. Subcutaneous fatty tissue in the wound can also influence tumor growth. For example, adipocytes play the role of an energy source for cancer cells by directly supplying them with lipids [21]. Fibroblasts, which are activated during inflammation, play a special role in wound healing and carcinogenesis. Cancer-associated fibroblasts are the main component of the stroma, providing conditions for tumor progression [22,23]. These cells produce the cytokine IL-6, which promotes tumor growth by stimulating angiogenesis, proliferation and invasion of cancer cells. Cytokines also have an inhibitory effect on immune cells, contributing to the formation of a suppressive microenvironment [24].

Postoperative keloid scar (χηλίη – tumor and εἶδος – type) is an overgrowth of rough fibrous connective tissue of the skin. Excessively activated fibroblasts play an important role in the formation of keloids. The same processes provoke uncontrolled growth and proliferation of cells in cancer [25]. A postoperative keloid scar with excess fibrous tissue and excessive collagen deposition may provide an ideal niche for metastatic tumor cells. It is known, for example, that cancer often occurs against the background of fibrosis, an example of which is hepatoma growing in a cirrhotic liver.

Biologically, keloid and cancer are very similar. Both conditions are characterized by uncontrolled proliferation, progressive growth, invasion of surrounding tissues,

neovascularization, lack of spontaneous regression, and extremely high relapse rates [26].

Keloid, like cancer cells, is characterized by the Warburg effect, which provides increased survival in hypoxic conditions, as well as other pathophysiological processes, for example, prolonged inflammation with increased levels of proinflammatory cytokines and transforming growth factor- β 1 (TGF- β 1) [27,28]. Keloid is a niche for stem cells [29]. However, keloids, unlike a malignant tumor, do not arise spontaneously and do not metastasize. They behave like localized aggressive benign skin tumors with excessive collagen production. There is a hypothesis that keloids may be one of the manifestations of paraneoplastic tumor syndromes [30].

Overall, parallels between keloids and benign and malignant mesenchymal tumors exist at the transcriptional, translational, cellular and tissue levels.

Although there is currently no direct evidence of the propensity of patients with keloids to develop cancer, one cohort study conducted in Taiwan found a higher risk of developing pancreatic carcinomas in people with keloids compared with the general population. The risk of cancer in the group of patients with keloids was 1.49 times higher compared to the control group [30].

Our observation is noteworthy in that the disease manifested itself as oligometastasis of adenocarcinoma of unknown primary localization into a post-traumatic keloid scar.

Approximately 50 % of all cases of prostate carcinoma are classified as well to moderately differentiated adenocarcinomas. In 30 % of patients in this group, poorly differentiated adenocarcinomas or undifferentiated carcinomas are diagnosed, in 15 % – squamous cell carcinomas, in 5 % – undifferentiated neoplasms. Synchronous metastases are usually detected in several organs (liver, lungs, lymph nodes, abdominal cavity, bones and brain) [31]. Oligometastasis is relatively rare.

In our case, the combination of cytokeratins CK7 (-) and CK20 (+) could only indicate carcinoma of the upper or lower gastrointestinal tract. Subsequent staining of tumor cells for organ-specific markers CDX-2 and Tinto SATB2 clearly indicated the localization of the tumor within the gastrointestinal tract, but it could not be detected using endoscopy and available radiological methods (CT, PET/CT).

Today, patients with metastatic malignant tumors of unknown primary location are divided into subtypes of favorable (20 %) and unfavorable (80 %) prognosis, depending on which various methods of local or systemic treatment are used [32]. Patients with oligometastatic disease belong to a clear favorable subtype [33].

The rule is that oligometastatic disease must be confirmed by radiological imaging, including PET/CT and MRI of the brain. In this case, there should be no diffuse tumor damage to organs (malignant pleural, peritoneal or leptomeningeal carcinomatosis). The number of metastases should not exceed five. Observations show that, regardless of tumor histology and organ affected by oligometastases, local treatment can be beneficial. Depending on the clinical situation, surgical removal, radiofrequency thermal ablation, or radiation therapy can be used [34].

These patients may have good long-term survival. There are no generally accepted recommendations for further monitoring of patients with oligometastases who have undergone ablative local therapy.

Since early diagnosis of local recurrence may allow repeat local treatment, further monitoring with CT or MRI is recommended at 3–6-month intervals for the first 2 years and then at 6–12-month intervals after 3 years [33].

This observation is of great theoretical significance, since it demonstrates that the metastatic potential of a malignant tumor occurs at the earliest preclinical stages of its development, which once again confirms the theory of parallel progression of the primary tumor and metastases, which was proposed by Christoph A. Klein in 2009 [35].

Conclusions

1. The detection of latent cancer, the first symptom of which was the appearance of a single metastasis in an uninfected keloid scar after surgical treatment of a mine-explosive fragmentation wound of the neck, has not yet been described in the literature

2. Keloid tissue in the skin, rich in activated fibroblasts and collagen, appears to be a convenient target for adenocarcinoma metastasis

3. This observation raises new questions for fundamental and translational research into the process of hematogenous metastasis of a malignant tumor

Prospects for further research. Prospects for further research are to study the influence of military trauma and wartime carcinogens on the risk of developing cancer in military personnel and the civilian population of Ukraine.

Funding

The scientific work was financed thanks to the charitable organization of the World Against Cancer Foundation (USREOU 44711449).

Acknowledgments

The authors express their gratitude to the staff of the pathological laboratory of the Medical Oncology Center “Yulis” for conducting morphological and immunohistochemical studies.

Conflicts of interest: authors have no conflict of interest to declare.
Конфлікт інтересів: відсутній.

Надійшла до редакції / Received: 05.04.2024
Після доопрацювання / Revised: 29.04.2024
Схвалено до друку / Accepted: 14.05.2024

Information about the authors:

Kovalyov O. O., MD, PhD, DSc, Professor, Head of the Department of Oncology and Oncosurgery, Zaporizhzhia State Medical and Pharmaceutical University, Ukraine
ORCID ID: 0000-0001-8191-3132
Zavhorodnii S. M., MD, PhD, DSc, Professor, Head of the Department of General Surgery and Postgraduate Surgical Education, Educational and Scientific Institute of Postgraduate Education, Zaporizhzhia State Medical and Pharmaceutical University, Ukraine.
ORCID ID: 0000-0003-3082-3406

Tolok O. P., MD, Head of the Pathology Department, Medical Oncology Center “Yulis”, Zaporizhzhia, Ukraine.

ORCID ID: 0009-0000-7832-912X

Kubrak M. A., MD, PhD, Associate Professor of the Department of General Surgery and Postgraduate Surgical Education, Educational and Scientific Institute of Postgraduate Education, Zaporizhzhia State Medical and Pharmaceutical University, Ukraine.

ORCID ID: 0000-0003-4051-9336

Kovalov K. O., MD, PhD, Assistant of the Department of General Surgery and Postgraduate Surgical Education, Educational and Scientific Institute of Postgraduate Education, Zaporizhzhia State Medical and Pharmaceutical University, Ukraine.

ORCID ID: 0009-0009-2232-3429

Відомості про авторів:

Ковальов О. О., д-р мед. наук, професор, зав. каф. онкології та онкохірургії, Запорізький державний медико-фармацевтичний університет, Україна.

Завгородній С. М., д-р мед. наук, професор каф. загальної хірургії та післядипломної хірургічної освіти, Навчально-науковий інститут післядипломної освіти, Запорізький державний медико-фармацевтичний університет, Україна.

Толок О. П., зав. патологічного відділення, Медичний онкологічний центр «Юліс», м. Запоріжжя, Україна.

Кубрак М. А., PhD, доцент каф. загальної хірургії та післядипломної хірургічної освіти, Навчально-науковий інститут післядипломної освіти, Запорізький державний медико-фармацевтичний університет, Україна.

Ковальов К. О., канд. мед. наук, асистент каф. загальної хірургії та післядипломної хірургічної освіти Навчально-наукового інституту післядипломної освіти, Запорізький державний медико-фармацевтичний університет, Україна.

References

- Eiſter B, Glanz H, Kleinsasser O. Zwei Fälle von Krebs nach Schussverletzungen des Kehlkopfes [2 cases of cancer following gunshot injuries of the larynx]. *HNO*. 1989;37(5):220-3. German.
- Lambert WC, Kasznica J, Chung HR, Moore D. Metastasizing basal cell carcinoma developing in a gunshot wound in a black man. *J Surg Oncol*. 1984;27(2):97-105. doi: 10.1002/jso.2930270209
- Pusey RJ. Squamous cell carcinoma following gunshot wounds: a rare late complication. *Injury*. 1981;12(6):499-500. doi: 10.1016/0020-1383(81)90173-x
- Djabali EJ, Dziegielewski PT. A lucky bullet in the neck: Incidental carcinoma of unknown primary found during a gunshot wound repair. *Otolaryngol Case Rep*. 2020;16(100185):100185. 10.1016/j.xocr.2020.100185
- Pageſt S. The distribution of secondary growths in cancer of the breast. 1889. *Cancer Metastasis Rev*. 1989;8(2):98-101.
- Fidler IJ. The pathogenesis of cancer metastasis: the ‘seed and soil’ hypothesis revisited. *Nat Rev Cancer*. 2003;3(6):453-8. doi: 10.1038/nrc1098
- Fidler IJ, Kripke ML. Metastasis results from preexisting variant cells within a malignant tumor. *Science*. 1977;197(4306):893-5. doi: 10.1126/science.887927
- Geetha R, Janardhanan M, Thankappan KK, Iyer S. Premetastatic Niche: A Novel Area for Research in Metastasis with a Potential as Therapeutic Targeting in Oral Cancer. *J Pharm Bioallied Sci*. 2023;15(Suppl 1):S36-S39. doi: 10.4103/jpbs.jpbs_49_23
- Dong Q, Liu X, Cheng K, Sheng J, Kong J, Liu T. Pre-metastatic Niche Formation in Different Organs Induced by Tumor Extracellular Vesicles. *Front Cell Dev Biol*. 2021;9:733627. doi: 10.3389/fcell.2021.733627
- Leyrat B, Bernadach M, Ginzac A, Lusho S, Durando X. Sister Mary Joseph Nodules: A Case Report about a Rare Location of Skin Metastasis. *Case Rep Oncol*. 2021;14(1):664-70. doi: 10.1159/000515298
- Gómez González AM, Mantilla Rey D, Ortiz Zableh AM, de Valencia C, Villareal Trujillo N. Laparoscopic port-site metastasis as the manifestation of neuroendocrine prostate cancer: Case report and literature review. *Urol Case Rep*. 2019;24:100845. doi: 10.1016/j.eucr.2019.100845
- Siriwardena A, Samarji WN. Cutaneous tumor seeding from a previously undiagnosed pancreatic carcinoma after laparoscopic cholecystectomy. *Ann R Coll Surg Engl*. 1993;75(3):199-200.
- Rieger N, McIntosh N. Port site metastasis from synchronous primaries of the colon and ovary following laparoscopic cholecystectomy. *Eur J Surg Oncol*. 1998;24(2):144-5. doi: 10.1016/s0748-7983(98)91641-9

14. Saladzinskas Z, Tamelis A, Paskauskas S, Pranys D, Pavalkis D. Facial skin metastasis of colorectal cancer: a case report. *Cases J.* 2010;3:28. doi: [10.1186/1757-1626-3-28](https://doi.org/10.1186/1757-1626-3-28)
15. Schwartz RA. Cutaneous metastatic disease. *J Am Acad Dermatol.* 1995;33(2 Pt 1):161-82; quiz 183-6. doi: [10.1016/0190-9622\(95\)90231-7](https://doi.org/10.1016/0190-9622(95)90231-7)
16. Cangkrama M, Wietecha M, Werner S. Wound Repair, Scar Formation, and Cancer: Converging on Activin. *Trends Mol Med.* 2020;26(12):1107-17. doi: [10.1016/j.molmed.2020.07.009](https://doi.org/10.1016/j.molmed.2020.07.009)
17. Fernández-Guarino M, Hernández-Bule ML, Bacci S. Cellular and Molecular Processes in Wound Healing. *Biomedicines.* 2023;11(9):2526. doi: [10.3390/biomedicines11092526](https://doi.org/10.3390/biomedicines11092526)
18. Hassanshahi A, Moradzad M, Ghalamkari S, Fadaei M, Cowin AJ, Hassanshahi M. Macrophage-Mediated Inflammation in Skin Wound Healing. *Cells.* 2022;11(19):2953. doi: [10.3390/cells11192953](https://doi.org/10.3390/cells11192953)
19. Güç E, Pollard JW. Redefining macrophage and neutrophil biology in the metastatic cascade. *Immunity.* 2021;54(5):885-902. doi: [10.1016/j.immuni.2021.03.022](https://doi.org/10.1016/j.immuni.2021.03.022)
20. Wu L, Saxena S, Awaji M, Singh RK. Tumor-Associated Neutrophils in Cancer: Going Pro. *Cancers (Basel).* 2019;11(4):564. doi: [10.3390/cancers11040564](https://doi.org/10.3390/cancers11040564)
21. Martín-Perez M, Urdiroz-Urricelqui U, Bigas C, Benitah SA. The role of lipids in cancer progression and metastasis. *Cell Metab.* 2022;34(11):1675-99. doi: [10.1016/j.cmet.2022.09.023](https://doi.org/10.1016/j.cmet.2022.09.023)
22. Yang D, Liu J, Qian H, Zhuang Q. Cancer-associated fibroblasts: from basic science to anticancer therapy. *Exp Mol Med.* 2023;55(7):1322-32. doi: [10.1038/s12276-023-01013-0](https://doi.org/10.1038/s12276-023-01013-0)
23. Maia A, Wiemann S. Cancer-Associated Fibroblasts: Implications for Cancer Therapy. *Cancers (Basel).* 2021;13(14):3526. doi: [10.3390/cancers13143526](https://doi.org/10.3390/cancers13143526)
24. Bent EH, Millán-Barea LR, Zhuang I, Goulet DR, Fröse J, Hemann MT. Microenvironmental IL-6 inhibits anti-cancer immune responses generated by cytotoxic chemotherapy. *Nat Commun.* 2021;12(1):6218. doi: [10.1038/s41467-021-26407-4](https://doi.org/10.1038/s41467-021-26407-4)
25. Nangole FW, Agak GW. Keloid pathophysiology: fibroblast or inflammatory disorders? *JPRAS Open.* 2019;22:44-54. doi: [10.1016/j.jpra.2019.09.004](https://doi.org/10.1016/j.jpra.2019.09.004)
26. Tan S, Khumalo N, Bayat A. Understanding Keloid Pathobiology From a Quasi-Neoplastic Perspective: Less of a Scar and More of a Chronic Inflammatory Disease With Cancer-Like Tendencies. *Front Immunol.* 2019;10:1810. doi: [10.3389/fimmu.2019.01810](https://doi.org/10.3389/fimmu.2019.01810)
27. Su Z, Jiao H, Fan J, Liu L, Tian J, Gan C, et al. Warburg effect in keloids: A unique feature different from other types of scars. *Burns.* 2022;48(1):176-83. doi: [10.1016/j.burns.2021.03.003](https://doi.org/10.1016/j.burns.2021.03.003)
28. Wang ZC, Zhao WY, Cao Y, Liu YQ, Sun Q, Shi P, et al. The Roles of Inflammation in Keloid and Hypertrophic Scars. *Front Immunol.* 2020;11:603187. doi: [10.3389/fimmu.2020.603187](https://doi.org/10.3389/fimmu.2020.603187)
29. Lim KH, Itinteang T, Davis PF, Tan ST. Stem Cells in Keloid Lesions: A Review. *Plast Reconstr Surg Glob Open.* 2019;7(5):e2228. doi: [10.1097/GOX.0000000000002228](https://doi.org/10.1097/GOX.0000000000002228)
30. Lu YY, Tu HP, Wu CH, Hong CH, Yang KC, Yang HJ, et al. Risk of cancer development in patients with keloids. *Sci Rep.* 2021;11(1):9390. doi: [10.1038/s41598-021-88789-1](https://doi.org/10.1038/s41598-021-88789-1)
31. Qaseem A, Usman N, Jayaraj JS, Janapala RN, Kashif T. Cancer of Unknown Primary: A Review on Clinical Guidelines in the Development and Targeted Management of Patients with the Unknown Primary Site. *Cureus.* 2019;11(9):e5552. doi: [10.7759/cureus.5552](https://doi.org/10.7759/cureus.5552)
32. Krämer A, Bochtler T, Pauli C, Baciarello G, Delorme S, Hemminki K, et al. Cancer of unknown primary: ESMO Clinical Practice Guideline for diagnosis, treatment and follow-up. *Ann Oncol.* 2023;34(3):228-46. doi: [10.1016/j.annonc.2022.11.013](https://doi.org/10.1016/j.annonc.2022.11.013)
33. Pouyiourou M, Regnery S, Bochtler T, Herfarth K, Krämer A. Cancer of unknown primary (CUP) – lokal begrenzt, oligometastatisch und im Kopf-Hals-Bereich [Cancer of unknown primary (CUP)-single-site, oligometastatic, and in the head and neck region]. *Radiologie (Heidelb).* 2023;63(5):358-65. German. doi: [10.1007/s00117-023-01133-8](https://doi.org/10.1007/s00117-023-01133-8)
34. Christ SM, Heesen P, Muehlethaler UJ, Pohl K, Willmann J, et al. Recognition of and treatment recommendations for oligometastatic disease in multidisciplinary tumor boards. *Clin Transl Radiat Oncol.* 2022;38:123-9. doi: [10.1016/j.ctro.2022.11.008](https://doi.org/10.1016/j.ctro.2022.11.008)
35. Klein CA. Parallel progression of primary tumors and metastases. *Nat Rev Cancer.* 2009;9(4):302-12. doi: [10.1038/nrc2627](https://doi.org/10.1038/nrc2627)