

Патологія



Том 21, № 3(62), вересень – грудень 2024 р.

ISSN (print): 2306-8027. ISSN (online): 2310-1237

<http://pat.zsmu.edu.ua>

Науково-практичний журнал Запорізького державного медико-фармацевтичного університету. Передплатний індекс – 95911

Заснований у жовтні 2004 р. Виходить один раз на 4 місяці.
Ідентифікатор медіа R30-01125, згідно з рішенням
Національної ради України з питань телебачення і радіомовлення
від 27.07.2023 № 598

Атестований як наукове фахове видання України категорії «А»,
в якому можуть публікуватися результати дисертаційних робіт
на здобуття наукових ступенів доктора наук, кандидата наук
та ступеня доктора філософії

Галузь знань – охорона здоров'я (22).
Спеціальності: стоматологія – 221, медицина – 222,
технології медичної діагностики та лікування – 224, педіатрія – 228
(наказ МОН України від 25.10.2023 № 1309)

Журнал включений до Web of Science, Ulrich's Periodicals
Directory (США), WorldCat (США), The National Center
for Biotechnology Information (США), National Library of Medicine
(США), WORLDWIDE ELIBRARY(США), DOAJ, ROAD (Франція), Google
Scholar та інших міжнародних наукометричних баз даних

Статті, що надходять до журналу, рецензуються за процедурою
Double-blind. Ліцензія Creative Commons

Рекомендовано до друку Вченою радою ЗДМФУ,
протокол від 24.12.2024 № 5

Редакція:

Начальник редакційно-видавничого відділу О. С. Савеленко
Технічний редактор Ю. В. Полупан

Адреса редакції та видавця:

Запорізький державний медико-фармацевтичний університет,
б-р Марії Примаченко, 26, м. Запоріжжя, Україна, 69035
тел. (38061) 233 02 34

editorial@zsmu.edu.ua

<http://pat.zsmu.edu.ua>

Головний редактор професор В. О. Туманський

Заступник головного редактора професор М. Ю. Колесник

Відповідальний секретар професор С. В. Павлов

Редакційна колегія

проф. А. В. Абрамов (Запоріжжя)
д.м.н. П. П. Бідзіля (Запоріжжя)
проф. С. Д. Варжапетян (Запоріжжя)
проф. В. А. Візір (Запоріжжя)
проф. Л. Л. Воронцова (Запоріжжя)
проф. С. І. Воротинцев (Запоріжжя)
проф. О. В. Ганчева (Запоріжжя)
проф. С. Г. Гичка (Київ)
проф. А. І. Гоженко (Одеса)
проф. М. Л. Головаха (Запоріжжя)
проф. С. М. Гриценко (Запоріжжя)
проф. І. С. Давиденко (Чернівці)
проф. О. О. Дядик (Київ)
проф. М. Єлень (Вроцлав, Польща)
проф. С. М. Завгородній (Запоріжжя)
чл.-кор. НАМН України, проф. Т. Д. Задорожна (Київ)
проф. К. Д. Захаровскі (Франкфурт, ФРН)
проф. А. В. Клименко (Запоріжжя)
проф. С. М. Коваль (Харків)
проф. О. О. Ковальов (Запоріжжя)
проф. Д. Контогеоргос (Афіни, Греція)
проф. Д. А. Лашкул (Запоріжжя)
проф. Г. О. Леженко (Запоріжжя)
проф. О. М. Міщенко (Запоріжжя)
проф. Н. С. Михайловська (Запоріжжя)
проф. О. Є. Пашкова (Запоріжжя)
проф. Ю. О. Поспішіль (Львів)
академік НАМН, чл.-кор. НАН України, проф. О. Г. Резніков (Київ)
академік НАМН, чл.-кор. НАН України, проф. А. М. Романенко (Київ)
проф. А. М. Романюк (Суми)
проф. О. В. Рябоконт (Запоріжжя)
чл.-кор. НАН України, проф. Г. Г. Скібо (Київ)
проф. І. В. Сорокіна (Харків)
проф. С. І. Тertiшний (Запоріжжя)
проф. О. В. Усачова (Запоріжжя)
д.м.н. М. А. Шишкін (Запоріжжя)
проф. І. С. Шпонька (Дніпро)

В умовах війни надруковано в Центрі видавничого забезпечення ЗДМФУ (б-р Марії Примаченко, 26, м. Запоріжжя, Україна, 69035)
обмеженим накладом. Свідоцтво про внесення до Державного реєстру від 05.03.2024 ДК № 8082.
Формат 60x841/8. Папір офсетний. Умовн. друк. арк. 6. Наклад 100 прим. Замовлення № 9947

Pathologia

Volume 21, Number 3, September – December 2024

Scientific Medical Journal. Publisher Zaporizhzhia State Medical and Pharmaceutical University.
ISSN (print): 2306-8027. ISSN (online): 2310-1237

Pathologia (established in October 2004) is the official journal of Zaporizhzhia State Medical and Pharmaceutical University and is published 3 times a year. The Journal publishes peer-reviewed, original articles related and reviews to the science of pathology. The Journal welcomes investigative studies on anatomical pathology, cytopathology, experimental pathology, forensic pathology and morbid anatomy, genetics, haematology, immunology and immunopathology, microbiology and molecular pathology. In determining content, the primary considerations are excellence, relevance and novelty.

Experimental studies must include a statement that the experimental protocol and informed consent procedure were in compliance with the Helsinki Convention and were approved by the relevant local ethics committee. Specific subject of publication: Medical science, Pathology, Diagnostics, Cytology. Submit papers are peer-reviewed. License Creative Commons

Indexing: Web of Science Core Collection, Emerging Sources Citation Index, Ulrich's Periodicals Directory (USA), WorldCat (USA), ISSN (France), Index Copernicus (Poland), BASE - Bielefeld Academic Search Engine (Germany), getCITED (USA), UIF (Universal Impact Factor), DRJI (Sweden), JournalTOCs, CiteFactor (USA/Canada), PILA – Publishers International Linking Association, Inc, CROSSREF (USA), The National Library of Medicine (USA), The National Center for Biotechnology Information, Research Bible (Japan), SIS (Scientific Indexing Services) (USA), Hinari, DOAJ (Directory of Open Access Journals), Worldwide Science Education Library (USA), ROAD, Google Scholar

Editorial office: Maria Prymachenko blvd, 26, Zaporizhzhia, 69035, UKRAINE.

E-mail: editorial@zsmu.edu.ua

Editor-in-Chief

V. O. Tumanskiy
(Zaporizhzhia, Ukraine)

Deputy Editor-in-Chief

M. Yu. Kolesnyk
(Zaporizhzhia, Ukraine)

Executive secretary

S. V. Pavlov
(Zaporizhzhia, Ukraine)

Editorial Board

A. V. Abramov (Zaporizhzhia, Ukraine)
P. P. Bidzilya (Zaporizhzhia, Ukraine)
I. S. Davydenko (Chernivtsi, Ukraine)
O. O. Dyadyk (Kyiv, Ukraine)
A. I. Gozhenko (Odesa, Ukraine)
S. H. Gychka (Kyiv, Ukraine)
O. V. Hancheva (Zaporizhzhia, Ukraine)
M. L. Holovakha (Zaporizhzhia, Ukraine)
S. M. Hrytsenko (Zaporizhzhia, Ukraine)
M. Jeleń (Wroclaw, Poland)
A. V. Klymenko (Zaporizhzhia, Ukraine)
S. M. Koval (Kharkiv, Ukraine)
O. O. Kovalov (Zaporizhzhia, Ukraine)
G. Kontogeorgos (Athens, Greece)
D. A. Lashkul (Zaporizhzhia, Ukraine)
H. O. Lezhenko (Zaporizhzhia, Ukraine)
O. M. Mishchenko (Zaporizhzhia, Ukraine)
N. S. Mykhailovska (Zaporizhzhia, Ukraine)

O. Ye. Pashkova (Zaporizhzhia, Ukraine)
Yu. O. Pospishil (Lviv, Ukraine)
O. H. Reznikov (Kyiv, Ukraine)
O. V. Riabokon (Zaporizhzhia, Ukraine)
A. M. Romanenko (Kyiv, Ukraine)
A. M. Romaniuk (Sumy, Ukraine)
I. S. Shponka (Dnipro, Ukraine)
M. A. Shyshkin (Zaporizhzhia, Ukraine)
H. H. Skibo (Kyiv, Ukraine)
I. V. Sorokina (Kharkiv, Ukraine)
S. I. Tertyshnyi (Zaporizhzhia, Ukraine)
O. V. Usachova (Zaporizhzhia, Ukraine)
S. D. Varzhapetian (Zaporizhzhia, Ukraine)
V. A. Vizir (Zaporizhzhia, Ukraine)
L. L. Vorontsova (Zaporizhzhia, Ukraine)
S. I. Vorotyntsev (Zaporizhzhia, Ukraine)
K. D. Zacharowski (Frankfurt, Germany)
T. D. Zadorozhna (Kyiv, Ukraine)
S. M. Zavhorodnii (Zaporizhzhia, Ukraine)

Оригінальні дослідження

- 187** Аналіз поширеності тютюнопаління в різних вікових групах пацієнтів з ішемічною хворобою серця, враховуючи стать
Журба О. О., Лазоришинець В. В., Руденко А. В., Руденко К. В.
- 193** Гормонально-метаболическі маркери та їхні взаємозв'язки у хворих на ішемічну хворобу серця після перенесеної коронавірусної хвороби COVID-19
Мануйлов С. М., Михайловська Н. С.
- 199** Імуногістохімічне оцінювання колоректальної карциноми: досвід чотирирічного дослідження
Мучалапурі Сравані, Фатіма, Рашид Фатіма, Діпті К. Н., Шилпа Карамчеду, Шейх Нішадбану, Аллам Света
- 205** Рівні циркулюючого катестатину при різних клінічних варіантах ішемічної хвороби серця у хворих на хронічну серцеву недостатність, супутні цукровий діабет 2 типу й ожиріння
Боровик К. М., Кадикова О. І., Кравчун П. Г.
- 211** Спектральні, експериментально-токсикологічні й квантово-хімічні дослідження предикторів біологічної активності титановмісних наночастинок, допованих сріблом
Яворовський О. П., Рагуля А. В., Рябовол В. М., Курченко А. І., Тищенко Н. І., Загорний М. М., Філоненко О. В., Лобанов В. В., Загородня С. Д., Артюх Л. О.
- 220** Особливості ураження печінки у хворих на коронавірусну хворобу (COVID-19) та пневмонію у взаємозв'язку з показниками запалення, враховуючи кисневу залежність
Рябокоть О. В., Кулеш І. О.
- 226** Вплив блокади клітинних протеїназ на експресію у сітківці протеїну S100 при експериментальній діабетичній ретинопатії
Усенко К. О., Риков С. О., Дядик О. О., Зябліцев С. В.
- 232** Вплив рефракційних технологій Femto Lasik та ReLEx SMILE на розвиток синдрому сухого ока та якісний склад сльози на очах із міопією та міопічним астигматизмом
Завгородня Н. Г., Дорошенко Ю. Ю., Поплавська І. О.
- 238** Вплив терапії, що включала антикоагулянти, на показники імунозапальної відповіді у хворих на негоспітальну пневмонію, асоційовану з коронавірусною інфекцією
Авгайтис С. С.
- 244** Динаміка регенерації після трансплантації октакальційфосфату в експериментальний дефект нижньої щелепи кролика: електронномікроскопічне та морфометричне дослідження
Челпанова І. В.
- 253** Сироваткові концентрації цинку та показники запальної відповіді та сироваткового IgA у дітей з інфекційною діареєю
Печугіна В. В., Усачова О. В.

Огляди

- 259** Рекомендації щодо протоколу патогістологічного дослідження біоптатів і зразків трансуретральної резекції раку сечового міхура згідно з оновленнями V видання класифікації BOO3 (2022)
Бондаренко Н. С., Бондаренко О. О., Поліон М. Ю., Гриценко П. О., Шпонька І. С.
- 271** Сучасний погляд на пілонідальну хворобу та ендоскопічний підхід до її лікування
Клименко А. В., Витюк В. Р.

Клінічний випадок

- 280** Ектопічний рак щитовидної залози яєчника – невіршені питання діагностики та лікування struma ovaria maligna
Ковальов О. О., Толоч О. П., Ковальов К. О.

Original research

- 187** Analysis of the prevalence of tobacco smoking in different age groups of patients with ischemic heart disease taking gender into account
Zhurba O. O., Lazoryshynets V. V., Rudenko A. V., Rudenko K. V.
- 193** Hormonal-metabolic markers and their relationships in patients with coronary heart disease after suffering from the COVID-19 coronavirus disease
Manuilov S. M., Mykhailovska N. S.
- 199** Immunohistochemical evaluation of colorectal carcinoma: experience of a four-year study
Muchalauri Sravani, Fatima, Rasheed Fatima, Deepthi K. N., Shilpa Karamchedu, Shaikh Nishadbanu, Allam Swetha
- 205** Levels of circulating catestatin in different clinical variants of coronary heart disease in patients with chronic heart failure and concomitant type 2 diabetes mellitus and obesity
Borovyk K. M., Kadykova O. I., Kravchun P. H.
- 211** Spectral, experimental-toxicological and quantum-chemical studies of predictors of biological activity of titanium-containing nanoparticles doped with silver
Yavorovskiy O. P., Ragulya A. V., Riabovol V. M., Kurchenko A. I., Tyshchenko N. I., Zahornyi M. M., Filonenko O. V., Lobanov V. V., Zahorodnia S. D., Artiukh L. O.
- 220** Features of liver damage in patients with coronavirus disease (COVID-19) with pneumonia in relation to indicators of inflammation taking into account oxygen dependence
Riabokon O. V., Kuliesh I. O.
- 226** Effect of cellular protein kinases blockade on the s100 retina expression in experimental diabetic retinopathy
Usenko K. O., Rykov S. O., Dyadyk O. O., Ziablitsev S. V.
- 232** The impact of refractive technologies Femto Lasik and ReLEx SMILE on the development of dry eye syndrome and the quality composition of tears in eyes with myopia and myopic astigmatism
Zavorodnia N. H., Doroshenko Yu. Yu., Poplavska I. O.
- 238** Influence of anticoagulant therapy on immune and inflammatory response in patients with community-acquired pneumonia associated with coronavirus infection
Avhaitis S. S.
- 244** Dynamics of regeneration following transplantation of octacalcium phosphate into an experimental defect in the rabbit mandibular bone: electron microscopic and morphometric study
Chelpanova I. V.
- 253** Serum zinc concentrations and indices of inflammatory response and serum IgA in children with infectious diarrhea
Pechuhina V. V., Usachova O. V.

Review

- 259** Protocol for pathologic examination of bladder cancer according to the updates of the 5th edition of the WHO classification (2022): biopsy and transurethral resection specimens
Bondarenko N. S., Bondarenko O. O., Polion M. Yu., Hrytsenko P. O., Shponka I. S.
- 271** A modern look at pilonidal disease and endoscopic approach to its treatment
Klymenko A. V., Vytiuk V. R.

Case report

- 280** Ectopic thyroid cancer in the ovary – unresolved issues of diagnosis and treatment of struma ovaria maligna
Kovalyov O. O., Tolok O. P., Kovalov K. O.

Аналіз поширеності тютюнопаління в різних вікових групах пацієнтів з ішемічною хворобою серця, враховуючи стать

О. О. Журба¹, В. В. Лазоршинець^{2,A}, А. В. Руденко^{2,E}, К. В. Руденко^{2,F}

¹Комунальне неприбуткове підприємство «Черкаський обласний кардіологічний центр Черкаської обласної ради», Україна,

²Державна установа «Національний інститут серцево-судинної хірургії імені М. М. Амосова НАМН України», м. Київ

A – концепція та дизайн дослідження; B – збір даних; C – аналіз та інтерпретація даних; D – написання статті; E – редагування статті; F – остаточне затвердження статті

Мета роботи – проаналізувати поширеність куріння класичних та електронних сигарет серед пацієнтів з ішемічною хворобою серця (ІХС) різного віку, враховуючи їхню стать.

Матеріали і методи. До дослідження залучили пацієнтів з ІХС (n = 3674): 3061 чоловіка та 613 жінок. Матеріал для аналізу – анамнестичні дані щодо куріння класичних або електронних сигарет. Дизайн дослідження побудований з урахуванням належності пацієнта до вікової групи за класифікацією ВООЗ і статі.

Результати. Чоловіки з ІХС, які залучені до дослідження, достовірно частіше курили класичні сигарети порівняно з жінками (p = 0,0001, $\chi^2 = 37,37$). Встановили, що жінки використовували електронні сигарети вірогідно частіше за чоловіків (p = 0,008, $\chi^2 = 7,12$). Частка жінок, які ніколи не курили, достовірно більша за частку пацієнтів-чоловіків (p = 0,005, $\chi^2 = 8,03$). У чоловіків молодого віку, залучених до дослідження, частота куріння класичних сигарет достовірно нижча за відповідний показник в інших вікових групах: середнього віку – p = 0,0001, $\chi^2 = 48,27$, похилого – p = 0,0001, $\chi^2 = 64,80$; старечого – p = 0,0001, $\chi^2 = 24,04$. Визначили, що частка пацієнток середнього віку, які курили класичні сигарети, достовірно менша за частку чоловіків відповідного віку (p = 0,0001, $\chi^2 = 56,02$); відповідно, й у віковій групі пацієнтів похилого віку – p = 0,0001, $\chi^2 = 40,47$, старечого віку – p = 0,0001, $\chi^2 = 35,70$. Проаналізувавши дані щодо відмови від куріння, встановили: ця частка осіб з віком достовірно збільшувалася у групі чоловіків. Щодо жінок, які покинули курити, визначили зворотну тенденцію: з віком частка осіб, які покинули курити, достовірно зменшувалася.

Висновки. Чоловіки з ІХС достовірно частіше курили класичні сигарети (p = 0,0001, $\chi^2 = 37,37$). Серед чоловіків молодого віку частота куріння класичних сигарет достовірно нижча за відповідний показник у чоловіків середнього (p = 0,0001, $\chi^2 = 48,27$), похилого (p = 0,0001, $\chi^2 = 64,80$) та старечого (p = 0,0001, $\chi^2 = 24,04$) віку. Жінки курили електронні сигарети достовірно частіше за чоловіків (p = 0,008, $\chi^2 = 7,12$), крім того, пацієнтки курили класичні сигарети достовірно менше у середньому (p = 0,0001, $\chi^2 = 56,02$), похилому (p = 0,0001, $\chi^2 = 40,47$) та старечому (p = 0,0001, $\chi^2 = 35,70$) віці.

Ключові слова:

класичне куріння, електронні сигарети, шкідливі та потенційно шкідливі речовини, ішемічна хвороба серця, вікова класифікація ВООЗ.

Патологія. 2024.

Т. 21, № 3(62).

С. 187-192

*E-mail:

olegzhurba.

heart surgery@gmail.com

Analysis of the prevalence of tobacco smoking in different age groups of patients with ischemic heart disease taking gender into account

O. O. Zhurba, V. V. Lazoryshynets, A. V. Rudenko, K. V. Rudenko

The aim to analyze the prevalence of classic and electronic cigarette smoking among patients with coronary artery disease of different ages, taking into account gender.

Materials and methods. The study included patients with CAD (n = 3674), both male (n = 3061) and female (n = 613). The material for analysis was anamnestic data on smoking classic or electronic cigarettes. The research design is based on the patient's age group according to the WHO classification and gender.

Results. It was found that men with coronary artery disease smoke classic cigarettes significantly more often than women (p = 0.0001, $\chi^2 = 37.37$). It was established that female patients smoke electronic cigarettes significantly more often than male patients (p = 0.008, $\chi^2 = 7.12$). It was determined that the frequency of women who have never smoked is significantly higher than the frequency of male patients (p = 0.005, $\chi^2 = 8.03$). It was found that in young male patients, the frequency of smoking classic cigarettes is significantly lower than the frequency in age groups: middle age (p = 0.0001, $\chi^2 = 48.27$), old age (p = 0.0001, $\chi^2 = 64.80$); oldest age (p = 0.0001, $\chi^2 = 24.04$). It was found that middle-aged female patients smoke classic cigarettes significantly less than men of the same age (p = 0.0001, $\chi^2 = 56.02$); respectively, in the old age group (p = 0.0001, $\chi^2 = 40.47$) and in the oldest age group (p = 0.0001, $\chi^2 = 35.70$). When analyzing smoking cessation, it was found that the frequency of individuals significantly increased with age in male patients. As for female patients who quit smoking, the reverse trend was established: with age, the proportion of people who quit smoking reliably decreased.

Conclusions. It was found that men with coronary heart disease smoke classic cigarettes significantly more often (p = 0.0001, $\chi^2 = 37.37$). It was established that among young men, the frequency of smoking classic cigarettes is significantly lower than the corresponding frequency among middle-aged men (p = 0.0001, $\chi^2 = 48.27$) and old men (p = 0.0001, $\chi^2 = 64.80$) and oldest age men (p = 0.0001, $\chi^2 = 24.04$). It was found that female patients smoke electronic cigarettes significantly more often than men (p = 0.008, $\chi^2 = 7.12$). It was found that female patients smoke classic cigarettes significantly less in: middle age (p = 0.0001, $\chi^2 = 56.02$), old age (p = 0.0001, $\chi^2 = 40.47$) and oldest age (p = 0.0001, $\chi^2 = 35.70$).

Keywords:

smoking, electronic nicotine delivery systems, harmful and potentially harmful substances, coronary heart disease, WHO age classification.

Pathologia.

2024;21(3):187-192

Незважаючи на неоднозначність висновків щодо електронних систем доставки нікотину, які зробили експерти в галузі охорони здоров'я та фахівці з міжнародних організацій, котрі займаються проблемами куріння, кількість користувачів цими пристроями у світі невпинно зростає [1]. Так, згідно з опублікованими даними, частка користувачів електронними сигаретами у 27 країнах Європейського Союзу в період 2012–2014 рр. зросла з 7,2 % до 11,6 %. Опитування, здійснені в США, показали, що від 3,7 % до 4,9 % осіб, старших за 18 років, користуються електронними системами доставки нікотину, у Великій Британії – 4,0 % [1].

Вивчення мотивації щодо причини використання електронних систем доставки нікотину свідчить, що більшість користувачів обрали ці пристрої як засіб відмовитися від куріння (57–97 %), для зниження інтенсивності куріння (58–92 %), зменшення шкоди для здоров'я, зумовленої класичним курінням (52 %), для запобігання виникненню синдрому скасування (77 %) та рецидиву куріння (77 %) [1].

Слід враховувати, що вік, рівень освіти і доходу, статус куріння опитаних суттєво впливають і на ставлення до застосування електронних систем доставки нікотину, і на можливість їх застосування. Згідно з даними дослідження [2], перехід до застосування електронних систем доставки нікотину характерний для осіб із помірно високим і високим ступенем ніотинової залежності. Нині активно вивчають можливість застосування електронних систем доставки нікотину як альтернативи класичному курінню в осіб, котрі не можуть або не мають бажання відмовитися від тютюну.

Вплив куріння класичних сигарет на пошкодження ендотелію судин і розвиток серцево-судинних захворювань вже доволі добре вивчено [3]. Разом із тим, вплив на судини і серце користувачів електронних сигарет остаточно не встановлено. Відомо, що курці, які щоденно застосовують електронні сигарети, мають підвищений фактор ризику інфаркту міокарда (ІМ) [4]. Ризик розвитку ІМ виявився схожим у курців класичних сигарет та електронних, а також в осіб, які практикують подвійне одночасне застосування (класичне куріння та електронні сигарети) [5]. У Фремінгемському дослідженні (Framingham Heart Study) показано сильний взаємозв'язок між жорсткістю аорти та вищою частотою серцево-судинних подій [6].

Зміна стінок артерій, зокрема ендотелію, зумовлює підвищення серцево-судинного ризику, включаючи серцеву недостатність, ІМ та підвищення смертності. Гемодинамічно першими подіями, які стають очевидними, є підвищення артеріального тиску, серцевого навантаження та зниження перфузії міокарда. Структурні компоненти артеріальної стінки насамперед визначають артеріальну жорсткість. Оцінювання артеріальної жорсткості зазвичай здійснюють за аортально-стегновою швидкістю пульсової хвилі (PWV), тобто часом, що необхідний артеріальному пульсу для поширення від сонної до стегнової артерії. У кількох дослідженнях показано, що електронні сигарети збільшують PWV [7, 8, 9].

У результаті дослідження на лабораторних мишах встановлено, що у тварин, які зазнавали впливу пари з електронних сигарет протягом 5 діб на тиждень,

через 8 місяців збільшувалася жорсткість аортальних артерій, виміряна за PWV [10].

Для визначення диференціації судинних ефектів від дії нікотину здійснили сліпе перехресне дослідження за участю пацієнтів, які курили класичні сигарети без нікотину, електронні сигарети, вейпи з ніотином і фіктивно «вейпували» [9]. Результати клінічних досліджень показали, що нікотин з електронних сигарет пригнічує функцію ендотелію мікросудин, збільшує артеріальну жорсткість і спричиняє підвищення рівня мієлопероксидази в плазмі [9]. Електронні сигарети без нікотину не змінили функціональний стан мікроциркуляції, а також маркери артеріальної жорсткості та окисного стресу [9].

В іншому науковому дослідженні в групі здорових добровольців виявили два біомаркери підвищеного судинного ризику: мікроемулію й ендотеліальні клітини-попередники – збільшені після застосування електронних сигарет [11].

На тваринних моделях (на лабораторних мишах), які протягом 60 тижнів зазнавали впливу пари з електронних сигарет із концентрацією нікотину 0–24 мг/мл, виявлено ендотеліальну дисфункцію та збільшення ендотеліальних активних форм кисню, крім потовщення стінки судин, що залежало від нікотину [12]. Експерименти на мишах показали також, що застосування електронних сигарет призводить до роз'єднання ендотеліальної синтази (eNOS), а утворення пероксинітриду може спричинити дисфункцію нітриду азоту (NO) [13].

Дані наведених наукових досліджень показали актуальність вивчення поширеності класичного куріння та електронних систем доставки нікотину на тваринних моделях і на добровольцях. Результати цих досліджень підтвердили наявність анатомічно-функціональних змін ендотелію артерій.

Під час цього дослідження вивчали поширеність тютюнопаління – і класичного куріння, й електронних систем доставки нікотину, в пацієнтів з ішемічною хворобою серця (ІХС).

Мета роботи

Проаналізувати поширеність куріння класичних та електронних сигарет серед пацієнтів з ішемічною хворобою серця різного віку, враховуючи їхню стать.

Матеріали і методи дослідження

До дослідження залучили пацієнтів з ІХС, яким виконано коронарне шунтування на серці, що працює, за період 2015–2021 рр. на базі Державної установи «Національний інститут серцево-судинної хірургії імені М. М. Амосова НАМН України» та Комунального неприбуткового підприємства «Черкаський обласний кардіологічний центр Черкаської обласної ради». Загальний обсяг вибірки – 3674 осіб. До дослідження залучали і чоловіків, і жінок, їхній середній вік – $60,6 \pm 0,8$ року.

Матеріал для аналізу – анамнестичні дані щодо способу куріння (класичне або застосування електронних пристроїв доставки нікотину) та стажу курця. Дизайн дослідження побудований з урахуванням

Таблиця 1. Аналіз поширеності куріння класичних та електронних сигарет серед пацієнтів з ІХС (n = 3674)

Статус курця	Вся вибірка, n = 3674		Чоловіки, n = 3061		Жінки, n = 613		p, χ^2
	n	%	n	%	n	%	
Класичні сигарети	1587	43,2	1387	45,3	200	32,6	p = 0,0001, $\chi^2 = 37,37$
Електронні сигарети	173	4,7	107	3,5	66	10,8	p = 0,008, $\chi^2 = 7,12$
Подвійне використання	41	1,1	29	0,9	12	1,9	p ≥ 0,05
Покинули	672	18,3	571	18,7	101	16,5	p ≥ 0,05
Ніколи не курили	1201	32,7	967	31,6	234	38,2	p = 0,005, $\chi^2 = 8,03$

належності пацієнта до вікової групи за класифікацією ВООЗ і статі.

Дослідження здійснили, дотримуючись основних положень «Правил етичних принципів проведення наукових медичних досліджень за участю людини», що затверджені Гельсінською декларацією (1964–2013 рр.), ІСН GCP (1996 р.), а також Директиви ЄС № 609 (від 24.11.1986 р.), наказів МОЗ України від 23.09.2009 р. № 690, від 14.12.2009 р. № 944, від 03.08.2012 р. № 616. Пацієнти брали участь у дослідженні за власним бажанням, що підтверджено особистим підписом в інформованій згоді на участь. Кожного пацієнта особисто поінформували щодо його обов'язків і прав, а також можливості припинити участь у дослідженні в будь-який момент і без будь-яких наслідків, пояснення причин своїх дій.

Статистичний аналіз достовірності відмінностей здійснили між групами дослідження. Відмінності оцінювали як вірогідні при 0,05; визначали за критерієм χ^2 з поправкою Єйтса.

Результати

До дослідження залучили 3674 хворих на ІХС, яким виконали коронарне шунтування на серці, що працює. Середній вік пацієнтів становив $60,6 \pm 0,8$ року; віковий діапазон (варіаційний ряд) – від 36 до 92 років. Структура вибірки за статтю: 3061 чоловік із середнім віком $60,0 \pm 0,9$ року, віковий діапазон – 36–92 роки; 613 жінок із середнім віком $63,4 \pm 1,9$ року, віковий діапазон – 38–83 роки. Отже, учасники дослідження зіставні за віком. Очевидно, що в цій вибірці чоловіків з ІХС у п'ятеро більше, ніж жінок – 83,3 % проти 16,7 % відповідно. Врахувавши стать учасників, встановили, що середній вік чоловіків на 3,4 року менший за відповідний показник жінок, $p \geq 0,05$. Аналіз анамнестичних даних щодо поширеності куріння класичних та електронних сигарет наведено в таблиці 1.

У результаті статистичного зіставлення даних встановили: чоловіки, хворі на ІХС, достовірно частіше курили класичні сигарети (45,3 %) порівняно з пацієнтками з ІХС (32,6 %, $p = 0,0001$, $\chi^2 = 37,37$). Визначили зворотну тенденцію щодо застосування електронних систем доставки нікотину. Так, частка жінок, які використовували електронні сигарети, становила 10,8 %, і це вірогідно більше за відповідну частку чоловіків (3,5 %, $p = 0,008$, $\chi^2 = 7,12$). Використання одночасно класичних сигарет та електронних зафіксовано у 0,9 % чоловіків та 1,9 % жінок, не характеризувалося статистичною достовірністю, $p \geq 0,05$.

Щодо характеристики кількості осіб, які назавжди відмовилися від куріння тютюну, беручи до уваги

стать учасників, встановлено певне превалювання чоловіків, частка яких становила 18,7 %, порівняно з часткою жінок – 16,5 %, але статистичної достовірності не виявлено, $p \geq 0,05$. Проаналізували частку осіб, які ніколи не курили, враховуючи стать. Визначили, що питома вага жінок з ІХС, які ніколи не курили, становила 38,2 %, достовірно більша за відповідну частку чоловіків – 31,6 %, $p = 0,005$, $\chi^2 = 8,03$.

Для ретельного аналізу та досягнення мети дослідження щодо вивчення поширеності тютюнопаління класичних сигарет та електронних серед пацієнтів з ІХС різних вікових груп, враховуючи їхню стать, проаналізували відповідні дані. Результати наведено в таблицях 2, 3.

Проаналізували статус курця в учасників цього дослідження, зокрема чоловіків, ще раз підтвердили, що куріння класичних сигарет залишається поширеною шкідливою звичкою. Так, її частота висока в усіх вікових групах, але найвища – у віковій групі 61–74 роки, де вона становила 47,2 %. Визначили, що в групі пацієнтів молодого віку частота куріння класичних сигарет становила 30,8 %, це достовірно менше за відповідний показник, встановлений в інших вікових групах пацієнтів: середнього – 45,2 % ($p = 0,0001$, $\chi^2 = 48,27$), похилого – 47,2 % ($p = 0,0001$, $\chi^2 = 64,80$), та старечого – 41,4 % ($p = 0,0001$, $\chi^2 = 24,04$) віку.

Оцінили статус курця серед учасниць дослідження, хворих на ІХС, та встановили, що куріння класичних сигарет також є доволі поширеним, але все ж рідшим, ніж серед чоловіків. Визначили, що пацієнтки середнього віку курять класичні сигарети вірогідно менше (29,7 %) порівняно чоловіками (45,2 %) – $p = 0,0001$, $\chi^2 = 56,02$. У групі учасників похилого віку також визначено таке співвідношення: 34,2 % жінок проти 47,2 % чоловіків ($p = 0,0001$, $\chi^2 = 40,47$); у групі старечого віку – 28,6 % пацієнток проти 41,4 % чоловіків, хворих на ІХС ($p = 0,0001$, $\chi^2 = 35,70$).

У результаті аналізу даних щодо вмотивованої відмови від куріння назавжди встановили: частка таких осіб збільшувалася з віком, характеризувалася статистичною достовірністю серед чоловіків. Так, частка чоловіків молодого віку, які покинули курити, становила 8,6 %, середнього віку – 14,8 % ($p = 0,02$, $\chi^2 = 5,10$), похилого – 21,8 % ($p = 0,007$, $\chi^2 = 7,34$), старечого – 36,7 % ($p = 0,0001$, $\chi^2 = 45,51$), серед довгожителів – 100,0 % ($p = 0,0001$, $\chi^2 = 43,86$). Щодо пацієнток з ІХС, які назавжди кинули курити, в них виявили зворотну тенденцію: з віком частка осіб, які кинули курити, зменшувалася. Так, частка жінок молодого віку, які відмовилися від куріння, – 25,0 %, середнього віку – 18,5 % ($p = 0,01$, $\chi^2 = 6,44$), похилого – 15,8 % ($p \geq 0,05$), старечого – 10,7 % ($p = 0,07$, $\chi^2 = 3,23$).

Таблиця 2. Аналіз статусу куріння у різних вікових групах пацієнтів-чоловіків з ІХС (n = 3061), n (%)

Вікова група за класифікацією ВООЗ	Класичні сигарети	Електронні сигарети	Подвійне використання	Покинули	Ніколи не курили
Молодий вік (25–44 роки), n = 104 (3,4 %)	32 (30,8)	32 (30,8)	2 (1,9)	9 (8,6)	29 (27,9)
Середній вік (45–60 років), n = 1537 (50,2 %)	695 (45,2)	41 (2,7)	27 (1,8)	228 (14,8)	546 (35,5)
Похилий вік (61–74 роки), n = 1268 (41,4 %)	598 (47,2)	34 (2,7)	–	277 (21,8)	359 (28,3)
Старечий вік (75–90 років), n = 150 (4,9 %)	62 (41,4)	–	–	55 (36,7)	33 (21,9)
Довгожителі (≥90 років), n = 2 (0,1 %)	–	–	–	2 (100,0)	–
Загалом, n = 3061 (100,0 %)	1387 (45,3)	107 (3,5)	29 (0,9)	571 (18,7)	967 (31,6)

Таблиця 3. Аналіз статусу куріння у різних вікових групах жінок, хворих на ІХС (n = 613), n (%)

Вікова група за класифікацією ВООЗ	Класичні сигарети	Електронні сигарети	Подвійне використання	Покинули	Ніколи не курили
Молодий вік (25–44 роки), n = 4 (0,6 %)	2 (50,0)	–	–	1 (25,0)	1 (25,0)
Середній вік (45–60 років), n = 195 (31,8 %)	58 (29,7)	41 (2,7)	10 (1,8)	36 (18,5)	50 (25,6)
Похилий вік (61–74 років), n = 386 (63,0 %)	132 (34,2)	25 (6,5)	1 (0,2)	61 (15,8)	167 (43,3)
Старечий вік (75–90 років), n = 28 (4,6 %)	8 (28,6)	–	1 (3,6)	3 (10,7)	16 (57,1)
Довгожителі (≥90 років), n = 0	–	–	–	–	–
Загалом, n = 613 (100,0 %)	200 (32,6)	66 (10,8)	12 (1,9)	101 (16,5)	234 (38,2)

Зазначимо, що мінімальна частка осіб, які ніколи не курили, визначена серед чоловіків старечого віку – 21,9 %; серед жінок цієї вікової групи визначена максимальна частка осіб, які не курили, 57,1 % ($p = 0,0001$, $\chi^2 = 32,21$).

Щодо використання електронних пристроїв доставки нікотину встановили: вони користувалися попитом лише серед пацієнтів-чоловіків молодого віку. Так, частка цих осіб становила 30,8 %, а у групах хворих середнього та похилого віку – лише 2,7 % ($p = 0,0001$, $\chi^2 = 147,03$). Проаналізувавши дані щодо застосування електронних систем доставки нікотину серед жінок, встановили: пацієнтки молодого віку ними не користувалися, частка жінок середнього віку становила 2,7 %, похилого віку – 6,5 % ($p \geq 0,05$).

Проаналізували частку осіб, які намагаючись покинути курити класичні сигарети, додатково користуються електронними сигаретами – група так званого «подвійного використання». Встановили, що серед учасників цього дослідження частка таких осіб незначна: серед чоловіків – 0,9 %, серед жінок – 1,9 % ($p \geq 0,05$). У результаті аналізу, враховуючи вік пацієнтів за класифікацією ВООЗ, визначили вікові групи пацієнтів, в яких подвійне використання було найпоширенішим. Так, встановили, що частка чоловіків з ІХС молодого віку становила 1,9 %, даних про подвійне використання жінками не зафіксовано; частка чоловіків і жінок середнього віку однакова – 1,8 %. Ще одна особливість подвійного використання, встановлена у пацієнток з ІХС, – найбільша в цьому дослідженні частка осіб, які одночасно використовували класичні та електронні сигарети, старечого віку – 3,6 %; серед чоловіків такі випадки не зареєстровані.

Обговорення

У результаті дослідження з вивчення поширеності тютюнопаління в різних вікових групах пацієнтів з ІХС, враховуючи їхню стать, визначені частки осіб, які курили класичні сигарети та/або електронні сигарети. Відомо, що поширеність куріння класичних сигарет була максимальною у 1960-х роках. Так, у 1965 році майже 42 % дорослого населення США були курцями тютюну [14]. Результати дослідження, що здійснили, підтверджують ці дані відповідно до вікових груп пацієнтів-чоловіків. Згідно з результатами сучасних досліджень, станом на 2019 рік рівень куріння класичних сигарет серед дорослого населення віком 18 років і старше знизився до 14 % [15]. Втім, і досі куріння залишається надзвичайно поширеною шкідливою звичкою.

Незважаючи на те, що частота куріння класичних сигарет за останні роки зменшилася внаслідок виходу на ринок електронних пристроїв доставки нікотину, кількість осіб, залежних від нікотину, зберігається.

У результаті наукових досліджень встановлено, що електронні сигарети, ймовірно, у майбутньому призведуть до ефекту класичного куріння серед людей, які ніколи раніше не курили [16, 17]. За даними нашого дослідження ці висновки складно спростувати, але встановлено, що поширеність використання електронних сигарет залишається досить низькою, крім групи чоловіків молодого віку.

Висновки

1. Чоловіки з ІХС достовірно частіше курили класичні сигарети порівняно з жінками ($p = 0,0001$, $\chi^2 = 37,37$). Пацієнтки, залучені до дослідження, вико-

ристовували електронні сигарети достовірно частіше за чоловіків ($p = 0,008$, $\chi^2 = 7,12$).

2. Питома вага жінок з ІХС, які ніколи не курили, достовірно більша, ніж пацієнтів-чоловіків ($p = 0,005$, $\chi^2 = 8,03$).

3. У чоловіків молодого віку, залучених до дослідження, частота куріння класичних сигарет достовірно нижча за відповідний показник в інших вікових групах: середнього віку – $p = 0,0001$, $\chi^2 = 48,27$, похилого – $p = 0,0001$, $\chi^2 = 64,80$; старечого – $p = 0,0001$, $\chi^2 = 24,04$. Визначили, що частка пацієнок середнього віку, які курили класичні сигарети, достовірно менша за частку чоловіків відповідного віку ($p = 0,0001$, $\chi^2 = 56,02$); відповідно, й у віковій групі пацієнтів похилого віку – $p = 0,0001$, $\chi^2 = 40,47$, старечого віку – $p = 0,0001$, $\chi^2 = 35,70$.

4. Проаналізувавши дані щодо відмови від куріння, встановили: ця частка осіб з віком достовірно збільшувалася у групі чоловіків: середнього віку – $p = 0,02$, $\chi^2 = 5,10$, похилого – $p = 0,007$, $\chi^2 = 7,34$, старечого віку – $p = 0,0001$, $\chi^2 = 45,51$, довгожителів – $p = 0,0001$, $\chi^2 = 43,86$. Щодо жінок, які покинули курити, визначили зворотну тенденцію – з віком частка осіб, які покинули курити, достовірно зменшувалася: середнього віку – $p = 0,01$, $\chi^2 = 6,44$, похилого – $p \geq 0,05$, старечого – $p = 0,07$, $\chi^2 = 3,23$.

Перспективи подальших досліджень полягають у вивченні впливу електронних сигарет і подвійного застосування (класичні сигарети та електронні пристрої доставки нікотину одночасно) на стан серцево-судинної системи, ризик розвитку хвороб систем кровообігу та фізичну активність пацієнтів.

Фінансування

Дослідження є фрагментом науково-дослідної роботи Державної установи «Національний інститут серцево-судинної хірургії імені М. М. Амосова НАМН України»: «Розробити та впровадити систему попередження ускладнень та підвищити ефективність хірургічного лікування ішемічної хвороби серця у пацієнтів високого ризику» за програмою наукових досліджень і розробок, що фінансується з державного бюджету, державний реєстраційний № 0120U103769 (2021–2023).

Конфлікт інтересів: відсутній.

Conflicts of interest: authors have no conflict of interest to declare.

Надійшла до редакції / Received: 03.09.2024

Після доопрацювання / Revised: 17.09.2024

Схвалено до друку / Accepted: 27.09.2024

Відомості про авторів:

Журба О. О., канд. мед. наук, зав. відділення серцево-судинної хірургії, КНП «Черкаський обласний кардіологічний центр Черкаської обласної ради», Україна.

ORCID ID: 0009-0008-4248-7036

Лазоришинець В. В., д-р мед. наук, професор, директор ДУ «Національний інститут серцево-судинної хірургії імені М. М. Амосова НАМН України», м. Київ; чл.-кор. НАН України, академік НАМН України, віце-президент НАМН України.

ORCID ID: 0000-0002-1748-561X

Руденко А. В., д-р мед. наук, професор, заступник директора з наукової роботи ДУ «Національний інститут серцево-судинної хірургії імені М. М. Амосова НАМН України», м. Київ; чл.-кор. НАН України, академік НАМН України.

ORCID ID: 0000-0003-1099-1613

Руденко К. В., д-р мед. наук, заступник директора з науково-координаційної роботи ДУ «Національний інститут серцево-судинної хірургії імені М. М. Амосова НАМН України», м. Київ; чл.-кор. НАМН України.

ORCID ID: 0000-0002-1508-9293

Information about the authors:

Zhurba O. O., MD, PhD, Head of the Department of Cardiovascular Surgery, Communal Non-Profit Enterprise "Cherkasy Regional Cardiology Center of the Cherkasy Regional Council", Ukraine.

Lazoryshnets V. V., MD, PhD, DSc, Professor, Director of National M. Amosov Institute of Cardiovascular Surgery affiliated to National Academy of Medical Sciences of Ukraine, Kyiv, Corresponding Member of the National Academy of Sciences of Ukraine, Academician of the National Academy of Medical Sciences of Ukraine.

Rudenko A. V., MD, PhD, DSc, Professor, Deputy Director for Scientific Work of National M. Amosov Institute of Cardiovascular Surgery affiliated to National Academy of Medical Sciences of Ukraine, Kyiv, Corresponding Member of the National Academy of Sciences of Ukraine, Academician of the National Academy of Medical Sciences of Ukraine.

Rudenko K. V., MD, PhD, DSc, Deputy Director for Scientific Coordination of National M. Amosov Institute of Cardiovascular Surgery affiliated to National Academy of Medical Sciences of Ukraine, Kyiv, Corresponding Member of the National Academy of Medical Sciences of Ukraine.

References

- Sribna OV, Kvasha OO, Smyrnova IP. Vplyv elektronnykh system dostavky nikotynu na ryzkyk rozvytku sertsevo-sudynnykh zakhvoriuvan: otsinka tolerantnosti do fizychnykh navantazhen [The impact of electronic nicotine delivery systems on the risk of cardiovascular disease: assessment of exercise tolerance]. *Zdorovia Ukrainy* 21 storichchia. 2017;(15-16). Ukrainian. Available from: <https://health-ua.com/article/31059-vplyv-elektronnih-sistem-dostavki-nikotinu-na-ryzik-rozvytku-sertsevo-sudinn>
- Zhang Q, Wen C. The risk profile of electronic nicotine delivery systems, compared to traditional cigarettes, on oral disease: a review. *Front Public Health*. 2023;11:1146949. doi: 10.3389/fpubh.2023.1146949
- Centers for Disease Control and Prevention (US); National Center for Chronic Disease Prevention and Health Promotion (US); Office on Smoking and Health (US). *How Tobacco Smoke Causes Disease: The Biology and Behavioral Basis for Smoking-Attributable Disease: A Report of the Surgeon General*. Atlanta (GA): Centers for Disease Control and Prevention (US); 2010.
- Alzahrani T, Pena I, Temesgen N, Glantz SA. Association Between Electronic Cigarette Use and Myocardial Infarction. *Am J Prev Med*. 2019;57(4):579-84. doi: 10.1016/j.amepre.2019.08.003
- Bhatta DN, Glantz SA. Electronic Cigarette Use and Myocardial Infarction Among Adults in the US Population Assessment of Tobacco and Health. *J Am Heart Assoc*. 2019;8(12):e012317. doi: 10.1161/JAHA.119.012317
- Cooper LL, Palmisano JN, Benjamin EJ, Larson MG, Vasan RS, Mitchell GF, et al. Microvascular Function Contributes to the Relation Between Aortic Stiffness and Cardiovascular Events: The Framingham Heart Study. *Circ Cardiovasc Imaging*. 2016;9(12):e004979. doi: 10.1161/CIRCIMAGING.116.004979
- Ikonomidis I, Vlastos D, Kourea K, Kostelli G, Varoudi M, Pavlidis G, et al. Electronic Cigarette Smoking Increases Arterial Stiffness and Oxidative Stress to a Lesser Extent Than a Single Conventional Cigarette: An Acute and Chronic Study. *Circulation*. 2018;137(3):303-6. doi: 10.1161/CIRCULATIONAHA.117.029153
- Vlachopoulos C, Ioakeimidis N, Abdelrasoul M, Terentes-Prinzios D, Georgakopoulos C, Pietri P, et al. Electronic Cigarette Smoking Increases Aortic Stiffness and Blood Pressure in Young Smokers. *J Am Coll Cardiol*. 2016;67(23):2802-3. doi: 10.1016/j.jacc.2016.03.569
- Chaumont M, de Becker B, Zaher W, Culié A, Deprez G, Mélot C, et al. Differential Effects of E-Cigarette on Microvascular Endothelial Function, Arterial Stiffness and Oxidative Stress: A Randomized Crossover Trial. *Sci Rep*. 2018;8(1):10378. doi: 10.1038/s41598-018-28723-0
- Olfert IM, DeVallance E, Hoskinson H, Branyan KW, Clayton S, Pitzer CR, et al. Chronic exposure to electronic cigarettes results in impaired cardiovascular function in mice. *J Appl Physiol* (1985). 2018;124(3):573-82. doi: 10.1152/jappphysiol.00713.2017
- Antoniewicz L, Bosson JA, Kuhl J, Abdel-Halim SM, Kiessling A, Mobarrez F, et al. Electronic cigarettes increase endothelial progenitor cells in the blood of healthy volunteers. *Atherosclerosis*. 2016;255:179-85. doi: 10.1016/j.atherosclerosis.2016.09.064
- El-Mahdy MA, Mahgoub EM, Ewees MG, Eid MS, Abdelghany TM, Zweier JL. Long-term electronic cigarette exposure induces cardiovascular

- dysfunction similar to tobacco cigarettes: role of nicotine and exposure duration. *Am J Physiol Heart Circ Physiol.* 2021;320(5):H2112-H2129. doi: [10.1152/ajpheart.00997.2020](https://doi.org/10.1152/ajpheart.00997.2020)
13. El-Mahdy MA, Ewees MG, Eid MS, Mahgoup EM, Khaleel SA, Zweier JL. Electronic cigarette exposure causes vascular endothelial dysfunction due to NADPH oxidase activation and eNOS uncoupling. *Am J Physiol Heart Circ Physiol.* 2022;322(4):H549-H567. doi: [10.1152/ajpheart.00460.2021](https://doi.org/10.1152/ajpheart.00460.2021)
 14. Giovino GA, Schooley MW, Zhu BP, Chrismon JH, Tomar SL, Peddicord JP, et al. Surveillance for selected tobacco-use behaviors-United States, 1900-1994. *MMWR CDC Surveill Summ.* 1994;43:1-43.
 15. CDC. Current Cigarette Smoking Among Adults in the United States [Internet]. Smoking and Tobacco Use. CDC; 2023. Available from: https://www.cdc.gov/tobacco/data_statistics/fact_sheets/adult_data/cig_smoking/index.htm
 16. Bold KW, Kong G, Camenga DR, Simon P, Cavallo DA, Morean ME, et al. Trajectories of E-cigarette and conventional cigarette use among youth. *Pediatrics.* 2018;141:e20171832. doi: [10.1542/peds.2017-1832](https://doi.org/10.1542/peds.2017-1832)
 17. Vogel EA, Cho J, McConnell RS, Barrington-Trimis JL, Leventhal AM. Prevalence of electronic cigarette dependence among youth and its association with future use. *JAMA Netw Open.* 2020;3:e1921513. doi: [10.1001/jamanetworkopen.2019.21513](https://doi.org/10.1001/jamanetworkopen.2019.21513)

Гормонально-метаболическі маркери та їхні взаємозв'язки у хворих на ішемічну хворобу серця після перенесеної коронавірусної хвороби COVID-19

С. М. Мануйлов¹ *A,B,C,D,E, Н. С. Михайловська¹ A,B,C,E,F

Запорізький державний медико-фармацевтичний університет, Україна

A – концепція та дизайн дослідження; B – збір даних; C – аналіз та інтерпретація даних; D – написання статті; E – редагування статті; F – остаточне затвердження статті

Мета роботи – дослідити особливості змін гормонально-метаболических маркерів та їхні взаємозв'язки з нейровегетативними порушеннями у хворих на ішемічну хворобу серця (ІХС) після перенесеної коронавірусної хвороби COVID-19 (у long-COVID періоді).

Матеріали і методи. Обстежили 71 хворого на ІХС: стабільну стенокардію напруження II–III ФК (вік – 69,0 (64,0; 76,0) року). Пацієнтів поділили на дві групи: до першої (основної) залучили 31 хворого на ІХС після перенесеної коронавірусної хвороби COVID-19 (у long-COVID періоді); до другої (порівняння) – 40 пацієнтів з ІХС, які не мали в анамнезі COVID-19. До контрольної групи залучили 15 практично здорових осіб. Визначили концентрацію вазопресину, греліну, інсуліну в сироватці крові за допомогою імуноферментного аналізу. Індекс НОМА розраховували за відомою формулою. Статистично дані опрацювали відповідно до чинних вимог.

Результати. У хворих на ІХС у long-COVID періоді виявлено суттєві зміни гормональних і метаболических маркерів порівняно з контрольною групою та з хворими без COVID-19 в анамнезі: збільшення концентрації вазопресину на 70,23 % та 33,38 %, інсуліну на 52,16 % та 32,76 %, рівня глюкози на 31,20 % та 20,00 %, індексу НОМА на 60,00 % та 35,77 %, зниження рівня активного греліну на 45,71 % та 49,20 % відповідно ($p < 0,05$). Кількість хворих з інсулінорезистентністю в 1 групі достовірно більша порівняно з 2 групою ($\chi^2 = 0,516$, $p < 0,001$). Встановлено зворотні кореляційні зв'язки між рівнем греліну та вазопресином ($r = -0,33$, $p < 0,05$), інсуліном ($r = -0,25$, $p < 0,05$) та індексом НОМА ($r = -0,24$, $p < 0,05$), а також прямий кореляційний зв'язок між рівнем вазопресину та індексом НОМА ($r = +0,26$, $p < 0,05$). Крім того, у хворих на ІХС у long-COVID періоді виявлено широкий спектр достовірних кореляцій між рівнем вазопресину, греліну та ступенем тривожно-депресивних, когнітивних і вегетативних порушень.

Висновки. Підтверджено спільні механізми розвитку гормонально-метаболических порушень і виникнення тривожно-депресивних, когнітивних розладів, вегетативного дисбалансу на тлі перенапруження функціонально-адаптаційних процесів у хворих на ІХС у long-COVID періоді.

Ключові слова: ішемічна хвороба серця, коронавірусна хвороба, COVID-19, коморбідна патологія, гормонально-метаболическі маркери, нейровегетативні порушення, тривожно-депресивні розлади, когнітивні розлади, інсулінорезистентність.

Патологія. 2024. Т. 21, № 3(62). С. 193-198

*E-mail: dr.sm.manujlov@gmail.com

Hormonal-metabolic markers and their relationships in patients with coronary heart disease after suffering from the COVID-19 coronavirus disease

S. M. Manuilov, N. S. Mykhailovska

The aim of the study. To investigate the peculiarities of changes in hormonal and metabolic markers and their relationships with neurovegetative disorders in patients with coronary artery disease after suffering from the COVID-19 coronavirus disease (in the long-COVID period).

Materials and methods. 71 patients with coronary artery disease were examined: stable angina pectoris II–III FC (age 69.0 (64.0; 76.0) years): 1 group (main) – 31 patients with coronary artery disease after suffering from the COVID-19 coronavirus disease (in the long-COVID period); Group 2 (comparison) – 40 patients with coronary artery disease who did not have a history of COVID-19. 15 practically healthy people were included in the control group. The concentration of vasopressin, ghrelin, and insulin in blood serum was estimated using immunoenzymatic analysis. The HOMA index is calculated according to the generally accepted formula. Statistical data processing was carried out in accordance with modern requirements.

Results. Significant changes in hormonal and metabolic markers were found in patients with coronary artery disease in the long-COVID period in comparison with the control group and with patients without a history of COVID-19: an increase in the concentration of vasopressin by 70.23 % and 33.38 %, insulin by 52.16 % and 32.76 %, glucose level by 31.20 % and 20.00 %, HOMA index by 60.00 % and 35.77 %, reduction of active ghrelin level by 45.71 % and 49.20 % ($p < 0.05$) respectively. The number of patients with insulin resistance in the 1st group was significantly higher compared to the 2nd group ($\chi^2 = 0.516$, $p < 0.001$). Inverse correlations were established between the level of ghrelin and vasopressin ($r = -0.33$, $p < 0.05$), insulin ($r = -0.25$, $p < 0.05$) and the HOMA index ($r = -0.24$, $p < 0.05$); direct correlation between the level of vasopressin and the HOMA index ($r = +0.26$, $p < 0.05$). In addition, a wide range of reliable correlations between the level of vasopressin, ghrelin and the degree of anxiety-depressive, cognitive and autonomic disorders were found in patients with coronary artery disease in the long-COVID period.

Conclusions. The obtained results confirm common mechanisms between the development of hormonal and metabolic disorders and the occurrence of anxiety-depressive, cognitive disorders, vegetative imbalance against the background of overstrain of functional adaptation processes in patients with coronary heart disease in the long-COVID period.

Keywords: coronary heart disease, coronavirus disease, COVID-19, comorbidity, hormonal and metabolic markers, neurovegetative disorders, anxiety-depressive disorders, cognitive disorders, insulin resistance.

Pathologia. 2024;21(3):193-198

Ішемічній хворобі серця (ІХС) належить одне з провідних місць у структурі серцево-судинних захворювань (ССЗ) не лише в Україні, але й в усьому світі [1]. За даними офіційної статистики, смертність внаслідок ССЗ посідає перше місце і становить 60,36 %, внаслідок ІХС – 42,19 % [2].

Під час пандемії COVID-19 встановлено значне зростання захворюваності на ССЗ, зокрема через зниження фізичної активності на тлі тривожно-депресивних розладів, пов'язаних зі страхом отримання медичної допомоги та можливої госпіталізації. Метааналіз 40 досліджень за участю 22 148 пацієнтів показав, що ІХС майже втричі збільшує ризик смерті при COVID-19 унаслідок погіршення прогнозу цього захворювання [3]. Саме тому актуальним залишається пошук біомаркерів, що дадуть змогу оцінити імовірність розвитку ускладнень у пацієнтів з ІХС після перенесеного COVID-19 [4,5].

З-поміж таких маркерів потенційно корисним може бути визначення концентрації вазопресину (ВП) – нейрогормона пептидної природи, що синтезується нейросекреторними великоклітинними ядрами гіпоталамуса. ВП відіграє важливу роль у регуляції балансу рідини, оскільки зменшує екскрецію води та підвищує осмолярність сечі в нирках шляхом індукції всмоктування рідини в ниркових канальцях і вазоконстрикції [6]. Активація системи ВП відіграє ключову роль у підтримці осмотичного, серцево-судинного та стресового гомеостазу при COVID-19 [7]. Встановлено, що гіперактивація системи ВП асоціюється зі зростанням ризику летальних наслідків у пацієнтів із коронавірусною інфекцією в гострому періоді, а також з істотним погіршенням перебігу ССЗ у пацієнтів, які вижили. Вазопресин ефективно взаємодіє з вегетативною нервовою системою, ангіотензином II та цитокінами на тлі запалення [8]. При цьому важливе значення має дія прозапальних цитокінів IL-1 β і IL-6 на вазопресинергічну систему через V1aR-рецептори, що спричиняє синтез TGF- β 1, колагену і може відігравати істотну роль у розвитку фіброзу міокарда [9].

В останні роки відкрито нові гормони та нейро-медіатори, що беруть участь у патогенезі ССЗ, як-от грелін (ghrelin) – гастроінтестинальний гормон, що має різні біологічні властивості: стимулює вивільнення гормона росту, спричиняє анаболічну дію, стимулює апетит, впливає на вуглеводний обмін. Грелін – шлунково-кишковий ендокринний і кардіо-активний пептид, що генерується кардіоміоцитами і має різні кардіопротекторні ефекти, покращує функцію лівого шлуночка при ішемії / реперфузії. Дисбаланс між греліном і лептином у пацієнтів, котрі перенесли COVID-19, призводить до розвитку гіперфагії, збільшення маси тіла та рівня тригліцеридів, а отже до збільшення ризику серцево-судинних ускладнень [10]. Встановлено зворотну залежність грелінемії та інсулінорезистентності, тому низький рівень греліну може призводити до підвищення ризику розвитку цукрового діабету 2 типу та артеріальної гіпертензії. Зменшення кардіопротективної функції греліну спричиняє активацію симпатичного відділу вегетативної нервової системи, збільшення імовірності розвитку атеросклерозу, зниження систолічної

функції та ремоделювання серця, зумовлюючи в такий спосіб погіршення прогнозу пацієнтів [11].

Аналіз супутніх захворювань у хворих, інфікованих COVID-19, показав: цукровий діабет (ЦД) з інсулінорезистентністю (ІР) є одним із найпоширеніших захворювань, далі – артеріальна гіпертензія та ІХС [12]. Для осіб із ЦД 2 типу в рамках метаболічного синдрому притаманна підвищена активація ренін-ангіотензинової системи, що запускає прозапальні та прокоагулянтні шляхи, які спричиняють ендотеліальну дисфункцію, прогресування ІР, запалення та проліферацію. Зазначимо, що ІР позитивно пов'язана з високою поширеністю субклінічної ІХС і зміненою адаптивною імунною відповіддю у хворих на COVID-19 [13]. Крім того, імунна дисрегуляція та гіперзапальна реакція при SARS-CoV-2 спричиняють уповільнену й слабку відповідь на інтерферон, виснаження лімфоцитів і цитокінівий шторм у пацієнтів із ЦД та ІР [14]. Проте ступінь і механізми впливу інсулінорезистентності на перебіг ІХС після перенесеного COVID-19 вивчено недостатньо.

Отже, актуальним залишається дослідження клініко-патогенетичної ролі вазопресинової системи, греліну та стану інсулінорезистентності у пацієнтів з ІХС після перенесеного COVID-19.

Мета роботи

Дослідити особливості змін гормонально-метаболічних маркерів та їхні взаємозв'язки з нейровегетативними порушеннями у хворих на ІХС після перенесеної коронавірусної хвороби COVID-19 (у long-COVID періоді).

Матеріали і методи дослідження

До дослідження залучили 71 хворого на ІХС: стабільну стенокардію напруження II–III ФК (вік – 69,0 (64,0; 76,0) року; 19 (26,76 %) чоловіків, 52 (73,24 %) жінки). Пацієнтів поділили на дві групи: до першої (основної) залучили 31 хворого на ІХС після перенесеної коронавірусної хвороби COVID-19 із середньотяжким і тяжким перебігом (у long-COVID періоді); до другої (порівняння) – 40 пацієнтів з ІХС, які не мали в анамнезі COVID-19. Групи зіставні за віком і статтю учасників, їхніми антропометричними показниками, супутніми захворюваннями та факторами ризику.

До контрольної групи залучили 15 практично здорових осіб, які зіставні за віком і статтю, не мали захворювань серцево-судинної системи в анамнезі та не перебували амбулаторному або стаціонарному лікуванні з приводу COVID-19.

Дослідження здійснили, дотримуючись біоетичних норм і враховуючи чинні міжнародні та вітчизняні конвенції і декларації.

Для верифікації діагнозу ІХС використали рекомендації ESC (2021) та Наказ МОЗ України від 23.12.2021 р. № 2857. Перенесену коронавірусну хворобу COVID-19 підтверджено шляхом вивчення медичних карт хворих, де містилася інформація щодо інфікування вірусом SARS-CoV-2. Long-COVID період визначали як наявність симптомів і ознак, що зберігаються протягом понад 3 місяці після діагностики

Таблиця 1. Гормонально-метаболическі маркери у хворих на ІХС залежно від наявності в анамнезі перенесеної коронавірусної хвороби COVID-19, Me (Q25; Q75)

Показник, одиниці вимірювання	1 група, n = 31	2 група, n = 40	Контрольна група, n = 15
Вазопресин, пг/мл	14,98 (12,17; 17,99)**	9,98 (9,02; 11,37) [§]	4,46 (3,74; 5,21)
Активний грелін, пмоль/мл	0,095 (0,068; 0,115)**	0,187 (0,108; 0,202)	0,175 (0,087; 0,301)
Глюкоза, ммоль/л	6,25 (5,13; 6,85)**	5,00 (4,76; 5,30)	4,30 (3,40; 5,70)
Інсулін, мМО/мл	14,59 (10,30; 18,92)**	9,81 (7,98; 11,21) [§]	6,98 (6,20; 10,08)
Індекс НОМА, ум. од.	3,55 (2,76; 5,08)**	2,28 (1,76; 2,54) [§]	1,42 (1,14; 1,81)

*: достовірність відмінностей між 1 та 2 групою ($p < 0,05$); #: вірогідність відмінностей між 1 та контрольною групою ($p < 0,05$); §: достовірність відмінностей між 2 та контрольною групою ($p < 0,05$) за U-критерієм Манна-Вітні.

коронавірусної хвороби COVID-19 та які не можна пояснити альтернативними діагнозами (відповідно до критеріїв Updated Clinical Practice Guidelines for the Diagnosis and Management of Long COVID) [15].

Критерії залучення до дослідження – перенесена коронавірусна хвороба COVID-19, діагностована ІХС: стабільна стенокардія напруження II–III ФК, задокументована добровільна згода пацієнтів на участь. Критерії виключення – виявлений гострий запальний процес, лихоманка, гострий коронарний синдром, діагностовані супутні хронічні захворювання внутрішніх органів у стадії загострення та декомпенсації.

Концентрацію активного греліну та інсуліну в сироватці крові визначали за допомогою набору реагентів Active Ghrelin ELISA Kit та Insulin Test Kit (ELISA Microwells), концентрацію вазопресину – за допомогою (Arg8)-Vasopressin Test Kit (Peninsula Laboratories International, Inc) в Навчально-науковому медико-лабораторному центрі з віварієм Запорізького державного медико-фармацевтичного університету (керівник – д. фарм. н. Р. О. Щербина) на імуноферментному повноплашковому аналізаторі SIRIO S (Італія). Індекс НОМА розраховували за відомою формулою: інсулін (мМО/мл) × глюкоза (ммоль/л) / 22,5.

Статистично масив даних опрацювали у програмі Statistica 13.0 (Stat Soft Inc., США, № ліцензії JPZ804I382130ARCN10-J). Для вивчення характеру розподілу змінних застосували критерій Шапіро-Вілка. Статистичні відмінності між кількісними результатами визначили за допомогою U-критерію Манна-Вітні, між якісними показниками – за критерієм χ^2 та аналізом таблиць спряженості. Для множинного порівняння використали ранговий аналіз Краскела-Волліса. Для вивчення взаємозв'язку між показниками, що вивчали, здійснили кореляційний аналіз із обрахунком коефіцієнта кореляції Спірмена (r). Кількісні ознаки наведено як медіану й міжквартильний інтервал (Me (Q25; Q75)), якісні – як абсолютні числа та відсотки (n (%)). Статистично значущими вважали відмінності при $p < 0,05$.

Результати

Клініко-анамнестичну й антропометричну характеристику залучених до дослідження пацієнтів наведено у попередній публікації [16].

Зміни гормонально-метаболических маркерів у хворих на ІХС залежно від наявності в анамнезі перенесеного COVID-19 наведено в таблиці 1.

У пацієнтів з ІХС, які перенесли COVID-19, визначили достовірне збільшення концентрації вазопресину на 70,23 % ($U = 271,5$, $p < 0,05$), інсуліну

на 52,16 % ($U = 267,0$, $p < 0,05$), рівня глюкози на 31,20 % ($U = 313,0$, $p < 0,05$), а також індексу НОМА на 60,00 % ($U = 273,0$, $p < 0,05$) порівняно з контрольною групою. У пацієнтів з ІХС без перенесеного COVID-19 в анамнезі порівняно з групою контролю визначили вірогідно вищі концентрації вазопресину на 55,31 % ($U = 273,0$, $p < 0,05$), інсуліну на 28,85 % ($U = 271,0$, $p < 0,05$), а також більший індекс НОМА на 37,72 % ($U = 267,0$, $p < 0,05$), але за рівнем греліну значущих відмінностей не виявлено. Разом із тим у пацієнтів з ІХС, які перенесли COVID-19, встановлено достовірне збільшення концентрації вазопресину на 33,38 % ($U = 159,0$, $p < 0,05$), інсуліну на 32,76 % ($U = 267,5$, $p < 0,05$), рівня глюкози на 20,00 % ($U = 288,0$, $p < 0,05$) та індексу НОМА на 35,77 % ($U = 189,0$; $p < 0,05$) порівняно з хворими без COVID-19 в анамнезі. Кількість хворих з інсулінорезистентністю в 1 групі вірогідно більша щодо 2 групи (80,64 % проти 15,00 % відповідно; $\chi^2 = 0,516$, $p < 0,001$). Зафіксовано зниження рівня активного греліну в пацієнтів основної групи на 45,71 % ($U = 281,5$, $p < 0,05$) та на 49,20 % ($U = 247,5$, $p < 0,05$) порівняно з групою контролю та 2 групою відповідно. Це свідчить про наявність виражених метаболических розладів, пов'язаних з інсулінорезистентністю та порушенням глікемічного профілю хворих.

Встановлено зворотні кореляційні зв'язки між рівнем греліну та вазопресином ($r = -0,33$, $p < 0,05$), інсуліном ($r = -0,25$, $p < 0,05$) та індексом НОМА ($r = -0,24$, $p < 0,05$), а також прямий кореляційний зв'язок між рівнем вазопресину та індексом НОМА ($r = +0,26$, $p < 0,05$). Ці дані підтверджують вплив нейрогуморальної активації на стан вуглеводного обміну та прогресування інсулінорезистентності у пацієнтів з ІХС, котрі перенесли COVID-19.

У попередній роботі встановили збільшення частоти визначення та ступеня проявів тривожно-депресивних, когнітивних і вегетативних розладів у пацієнтів з ІХС і перенесеним COVID-19 [16]. Взаємозв'язок гормонально-метаболических маркерів із рівнем тривожно-депресивних і когнітивних порушень у хворих на ІХС, які перенесли COVID-19, наведено в таблиці 2.

У пацієнтів з ІХС, які перенесли COVID-19, встановлено прямий кореляційний зв'язок між концентрацією вазопресину та рівнем тривоги ($r = +0,30$, $p < 0,05$), депресії ($r = +0,28$, $p < 0,05$). Виявлено прямі кореляції між показниками вуглеводного обміну та тривожно-депресивними розладами: концентрацією глюкози та рівнем тривоги ($r = +0,30$, $p < 0,05$), депресії ($r = +0,30$, $p < 0,05$); концентрацією інсуліну та рівнем тривоги ($r = +0,30$, $p < 0,05$), депресії ($r = +0,31$, $p < 0,05$), а також зворотні кореляційні з

Таблиця 2. Взаємозв'язок концентрації греліну, вазопресину та показників інсулінорезистентності зі ступенем тривожно-депресивних і когнітивних розладів у хворих на ІХС, які перенесли коронавірусну хворобу COVID-19

Показник, одиниці вимірювання	Тривога	Депресія	Когнітивний дефіцит
Вазопресин, пг/мл	$r = +0,30^*$	$r = +0,28^*$	$r = +0,12$
Активний грелін, пмоль/мл	$r = -0,33^*$	$r = -0,28^*$	$r = -0,28^*$
Глюкоза, ммоль/л	$r = +0,30^*$	$r = +0,31^*$	$r = +0,11$
Інсулін, мМО/мл	$r = +0,30^*$	$r = +0,31^*$	$r = +0,06$
Індекс НОМА, ум. од.	$r = +0,06$	$r = +0,08$	$r = +0,27^*$

*: відмінності вірогідні, $p < 0,05$.

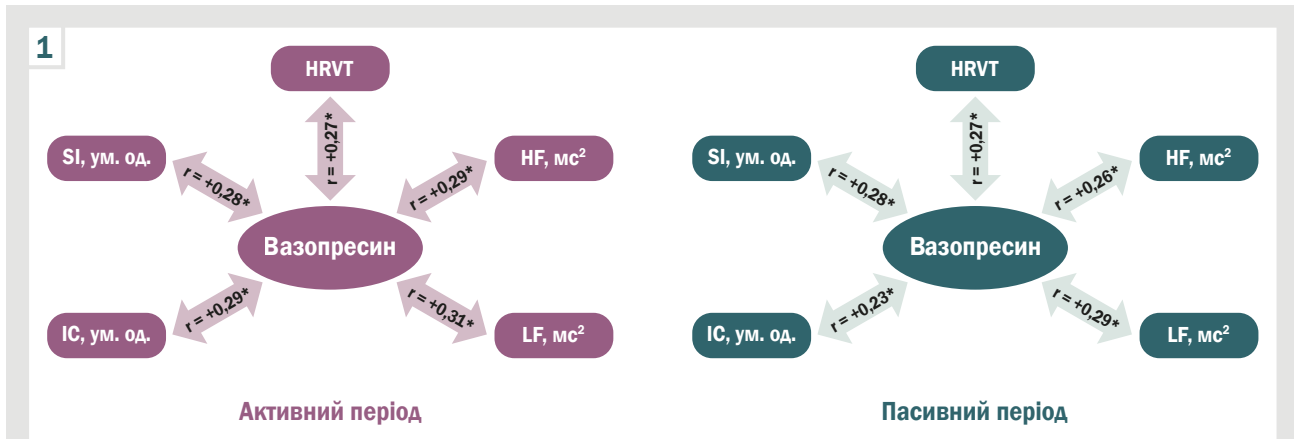


Рис. 1. Кореляційні зв'язки рівня вазопресину та параметрів ВСП у пацієнтів з ІХС, які перенесли коронавірусну хворобу COVID-19. *: відмінності вірогідні, $p < 0,05$.



Рис. 2. Кореляційні зв'язки рівня активного греліну та параметрів ВСП у пацієнтів з ІХС, які перенесли коронавірусну хворобу COVID-19. *: відмінності вірогідні, $p < 0,05$.

зв'язки активного греліну з рівнем тривоги та депресії ($r = -0,33$, $r = -0,28$ відповідно, $p < 0,05$). Зазначимо, що зі ступенем когнітивного дефіциту встановлено достовірний кореляційний зв'язок концентрації греліну ($r = -0,28$, $p < 0,05$) й індексу НОМА ($r = +0,27$, $p < 0,05$). Результати дослідження підтверджують вплив розладів нейроендокринних, метаболічних процесів на стан психоемоційної та когнітивної сфери у пацієнтів з ІХС і COVID-19 в анамнезі.

Взаємозв'язок гормонально-метаболічних маркерів у хворих на ІХС і параметрів варіабельності серцевого ритму в пацієнтів з ІХС і перенесеним COVID-19 наведено на рис. 1, 2.

В активний і пасивний періоди визначено прямі кореляції середньої сили між концентрацією вазопресину та триангулярним індексом ($r = +0,27$, $r = +0,27$ відповідно, $p < 0,05$), а також потужністю високо-

частотного ($r = +0,29$, $r = +0,26$ відповідно, $p < 0,05$) та низькочастотного спектрів ($r = +0,31$, $r = +0,29$ відповідно, $p < 0,05$). Ці дані підтверджують взаємозв'язок дисбалансу вегетативної нервової системи з нейроендокринною регуляцією у пацієнтів з ІХС після перенесеного COVID-19. Прямий кореляційний зв'язок вазопресину зі стрес-індексом ($r = +0,28$, $p < 0,05$) та індексом централізації ($r = +0,29$, $p < 0,05$) в активний період свідчить про безпосередній зв'язок перенапруження функціонування вегетативної нервової системи з активацією вазопресину. В пасивний період встановлено також зв'язок середньої сили між стрес-індексом та вазопресином ($r = +0,28$, $p < 0,05$), що може бути свідченням порушення гальмівної активності вегетативної нервової системи та мати негативний вплив на перебіг ІХС і прогноз у пацієнтів, котрі перенесли COVID-19.

Рівень греліну зворотно корелював з триангулярним індексом і в активний, і в пасивний періоди ($r = -0,48$, $r = -0,35$ відповідно, $p < 0,05$). В активний і пасивний періоди встановлено зворотний кореляційний зв'язок між активним греліном і стрес-індексом ($r = -0,28$, $r = -0,28$ відповідно, $p < 0,05$), а також індексом централізації ($r = -0,31$, $r = -0,30$ відповідно, $p < 0,05$). Це підтверджує взаємозв'язок зниження рівня греліну з перенапруженням функціонально-адаптивного стану серцево-судинної системи у пацієнтів цієї групи.

Не виявлено кореляційних зв'язків показників вуглеводного обміну з параметрами ВСР.

Обговорення

Відомо, що інфекційні захворювання завжди пов'язані з кардіометаболічними порушеннями. Інфекція SARS-CoV-2 збільшує експресію транскрипційного фактора RE1-сайленсінгу (REST), який модулює експресію секретованих метаболічних факторів, що включають мієлопероксидазу, апелін і міостатин; це призводить до порушення метаболізму глюкози та ліпідів [17].

У результаті дослідження, що здійснили, встановлено: пацієнти з ІХС, котрі перенесли COVID-19, мали значно вищі показники глікемії, інсулінемії та інсулінорезистентності порівняно з хворими на ІХС без COVID-19 в анамнезі. Ці дані збігаються з результатами досліджень інших науковців. Так, X. He et al. встановлено, що стан резистентності до інсуліну зберігається навіть після елімінації вірусу, що означає потенційну тривалу патологію у пацієнтів із COVID-19 [18]. У дослідженні N. Govender et al. показано: наявність в анамнезі COVID-19 спричиняє не тільки збільшення частоти розвитку інсулінорезистентності, але й зниження імунної відповіді організму, активацію прозапальних цитокінів і їхнього впливу на стан гомеостазу [17]. Крім того, A. Santos et al. виявили, що вірусна інфекція активує інтегровану відповідь на стрес, що включає активацію серинкіназ (PKR і PERK), які індукують фосфорилування серину IRS-1 і формують резистентність до інсуліну. Поєднання ожиріння, інсулінорезистентності та цукрового діабету значно посилює ризик тромбоемболічних, кардіоваскулярних і легневих ускладнень у пацієнтів, які перенесли COVID-19, навіть через 10 місяців після одужання [19].

Актуальним залишається пошук маркерів, що могли б на ранніх етапах захворювання вказувати на негативний прогноз у пацієнтів, котрі перехворіли на COVID-19. Під час дослідження, що здійснили, як периферичні біомаркери обрано грелін і вазопресин. Незважаючи на різну природу гормонів, встановили кореляційні взаємозв'язки не лише між рівнями цих речовин, але й станом інсулінорезистентності. Зіставні результати одержали G. B. Da Silva et al. [20]. Дослідники виявили, що зниження рівня греліну вірогідно корелює зі збільшенням активності цитокінів, оксидативним стресом і зростанням частоти розвитку тромбоемболічних і легневих ускладнень. Втім, зазначено, що нижчі значення греліну асоційовані з метаболічним дисбалансом і формуванням синдрому інсулінорезистентності.

Важливою залишається адаптивна роль греліну при тривожних і депресивних станах. Так, за нашими даними, є зворотні кореляційні зв'язки між зниженням рівня греліну та ступенем тривожно-депресивних, когнітивних розладів. У дослідженні D. A. Wittekind et al. встановлено збільшення рівня греліну при гострих стресових розладах, що забезпечує швидку адаптацію та відповідь нейроендокринної системи на небезпеку [21]. Разом із тим, тривалий стрес супроводжуються значним зниженням рівня греліну, спричиняючи постійне відчуття голоду й аномальну секрецію інсуліну підшлунковою залозою [21,22].

Встановлено також, що зниження рівня греліну тісно пов'язано з дисрегуляцією антиоксидантних систем і високою активністю мікроглії. Це призводить до нейродегенерації, когнітивних порушень і поведінкових розладів [23,24].

Аргінін-вазопресин – ключовий гормон, що регулює гомеостаз рідини, вазоконстрикцію та ендокринну реакцію на стрес. Вазопресин бере участь у запальній відповіді на інфекцію SARS-CoV-2, оскільки тяжкість захворювання пов'язана з підвищеним рівнем копептину – попередника пептиду аргінін-вазопресину [25]. Прогностична й діагностична цінність копептину визначена при клінічних станах, як-от сепсис і септичний шок, позалікарняна пневмонія та пневмонія, пов'язана з штучною вентиляцією легенів, а також при інших критичних захворюваннях. Втім, лише в одному дослідженні встановлено прогностичну роль копептину при COVID-19 щодо зв'язку з 30-денною смертністю від усіх причин [26].

У результаті нашого дослідження встановлено широкий спектр взаємозв'язків підвищеного рівня вазопресину з показниками, що характеризують стан вегетативної регуляції серцевого ритму. Зіставні результати отримав D. S. Goldstein [27]. Автор показав, що підвищення рівня вазопресину асоціювалося з дисбалансом симпатичної та парасимпатичної регуляції, зниженням активності гамма-аміномасляної кислоти, дисгомеостазом і формуванням серцевої недостатності у пацієнтів, котрі перенесли COVID-19 [27].

Вазопресин, який діє як пресорний гормон, спричиняє вазоконстрикцію та підвищення артеріального тиску, збільшення системного судинного опору. Саме збільшення системного судинного опору призводить до значної активації симпатичної ланки, що збільшує кількість кортизолу, нейтрофілів і лімфоцитів; це супроводжується істотним збільшенням частоти летальних наслідків серед пацієнтів із хронічною кардіальною патологією та COVID-19.

Висновки

1. У хворих на ІХС у long-COVID періоді визначено гормональні та метаболічні розлади, що супроводжуються збільшенням концентрації вазопресину на 33,38 %, інсуліну на 32,76 %, рівня глюкози на 20,00 %, індексу HOMA на 35,77 %, питомої ваги хворих із проявами інсулінорезистентності на тлі зниження рівня активного греліну на 49,20 % порівняно з пацієнтами без COVID-19 в анамнезі.

2. Кореляційні зв'язки між рівнем греліну та вазопресину ($r = -0,33$, $p < 0,05$), інсуліном ($r = -0,25$, $p < 0,05$) та індексом НОМА ($r = -0,24$, $p < 0,05$), а також між рівнем вазопресину та індексом НОМА ($r = +0,26$, $p < 0,05$) підтверджують вплив нейрогуморальної активації на стан вуглеводного обміну та прогресування інсулінорезистентності у пацієнтів з ІХС, які перенесли COVID-19.

3. У хворих на ІХС після перенесеної коронавірусної хвороби у long-COVID періоді широкий спектр визначених кореляцій підтверджує наявність спільних механізмів між змінами рівня вазопресину, греліну та перенапруженням функціонально-адаптаційних процесів, виникненням тривожно-депресивних, когнітивних розладів, дисбалансу вегетативної регуляції серцевої діяльності.

Перспективи подальших досліджень полягають у вивченні прогностичної цінності гормонально-метаболических маркерів у хворих на ІХС після перенесеного COVID-19.

Фінансування

Дослідження виконано в межах НДР Запорізького державного медико-фармацевтичного університету «Оптимізація діагностики та лікування ішемічної хвороби серця, асоційованої з різними коморбідними станами», державний реєстраційний № 0124U003221 (2024–2029 рр.).

Конфлікт інтересів: відсутній.

Conflicts of interest: authors have no conflict of interest to declare.

Надійшла до редакції / Received: 19.07.2024

Після доопрацювання / Revised: 17.09.2024

Схвалено до друку / Accepted: 26.09.2024

Відомості про авторів:

Мануйлов С. М., PhD-аспірант каф. загальної практики – сімейної медицини та внутрішніх хвороб, Запорізький державний медико-фармацевтичний університет, Україна. ORCID ID: 0009-0008-3073-4538

Михайловська Н. С., д-р мед. наук, професор, зав. каф. загальної практики – сімейної медицини та внутрішніх хвороб, Запорізький державний медико-фармацевтичний університет, Україна. ORCID ID: 0000-0001-6781-9406

Information about the authors:

Manuilov S. M., MD, PhD-student of the Department of General Practice – Family Medicine and Internal Diseases, Zaporizhzhia State Medical and Pharmaceutical University, Ukraine. Mykhailovska N. S., MD, PhD, DSc, Professor, Head of the Department of General Practice – Family Medicine and Internal Diseases, Zaporizhzhia State Medical and Pharmaceutical University, Ukraine.

References

- Malakar AK, Choudhury D, Halder B, Paul P, Uddin A, Chakraborty S. A review on coronary artery disease, its risk factors, and therapeutics. *J Cell Physiol.* 2019;234(10):16812-23. doi: 10.1002/jcp.28350
- Fedorov SV. [Ischemic heart disease is the main cause of mortality in patients with cardiovascular diseases]. *Medicine of Ukraine.* 2022;0(2):15-7. Ukrainian. doi: 10.37987/1997-9894.2022.2(258).264086
- Liang C, Zhang W, Li S, Qin G. Coronary heart disease and COVID-19: A meta-analysis. *Med Clin (Barc).* 2021;156(11):547-54. doi: 10.1016/j.medcli.2020.12.017
- Xiong TY, Redwood S, Prendergast B, Chen M. Coronaviruses and the cardiovascular system: acute and long-term implications. *Eur Heart J.* 2020;41(19):1798-800. doi: 10.1093/eurheartj/ehaa231
- Docea AO, Tsatsakis A, Albulescu D, Cristea O, Zlatian O, Vinceti M, et al. A new threat from an old enemy: Reemergence of coronavirus (Review). *Int J Mol Med.* 2020;45(6):1631-43. doi: 10.3892/ijmm.2020.4555
- Kaufmann CC, Ahmed A, Burger AL, Muthspiel M, Jäger B, Wojta J, et al. Biomarkers Associated with Cardiovascular Disease in COVID-19. *Cells.* 2022;11(6):922. doi: 10.3390/cells11060922
- Gregoriano C, Molitor A, Haag E, Kutz A, Koch D, Haubitz S, et al. Activation of Vasopressin System During COVID-19 is Associated With Adverse Clinical Outcomes: An Observational Study. *J Endocr Soc.* 2021;5(6):bvab045. doi: 10.1210/endo/bvab045
- Szczepanska-Sadowska E. The Heart as a Target of Vasopressin and Other Cardiovascular Peptides in Health and Cardiovascular Diseases. *Int J Mol Sci.* 2022;23(22):14414. doi: 10.3390/ijms232214414
- Berni A, Malandrino D, Parenti G, Maggi M, Poggesi L, Peri A. Hyponatremia, IL-6, and SARS-CoV-2 (COVID-19) infection: may all fit together? *J Endocrinol Investig.* 2020;43(8):1137-9. doi: 10.1007/s40618-020-01301-w
- Sofra X. The Affinity between Obesity and COVID-19. *J Endocrinol Metab Res.* 2020;1(2). doi: 10.37191/maps-ci-2582-7960-1(2)-010
- Yuan MJ, Li W, Zhong P. Research progress of ghrelin on cardiovascular disease. *Biosci Rep.* 2021;41(1):BSR20203387. doi: 10.1042/bsr20203387
- Madabhavi I, Sarkar M, Kadakol N. COVID-19. A review. *Monaldi Arch Chest Dis.* 2020;90(2). doi: 10.4081/monaldi.2020.1298
- Hou XZ, Lv YF, Li YS, Wu Q, Lv QY, Yang YT, et al. Association between different insulin resistance surrogates and all-cause mortality in patients with coronary heart disease and hypertension: NHANES longitudinal cohort study. *Cardiovasc Diabetol.* 2024;23(1):86. doi: 10.1186/s12933-024-02173-7
- Qin C, Zhou L, Hu Z, Zhang S, Yang S, Tao Y, et al. Dysregulation of Immune Response in Patients With Coronavirus 2019 (COVID-19) in Wuhan, China. *Clin Infect Dis.* 2020;71(15):762-8. doi: 10.1093/cid/ciaa248
- Seo JW, Kim SE, Kim Y, Kim EJ, Kim TH, et al. Updated Clinical Practice Guidelines for the Diagnosis and Management of long COVID. *Infect Amp Chemother.* 2024;56(1):122-57. doi: 10.3947/ic.2024.0024
- Manuilov SM, Mikhailovska NS. [Characteristics of neurovegetative disorders in ischemic heart disease patients after coronavirus disease 2019 (COVID-19)]. *Zaporozhye medical journal.* 2024;26(2):106-13. Ukrainian. doi: 10.14739/2310-1210.2024.2.297015
- Govender N, Khaliq OP, Moodley J, Naicker T. Insulin resistance in COVID-19 and diabetes. *Prim Care Diabetes.* 2021;15(4):629-34. doi: 10.1016/j.pcd.2021.04.004
- He X, Liu C, Peng J, Li Z, Li F, Wang J, et al. COVID-19 induces new-onset insulin resistance and lipid metabolic dysregulation via regulation of secreted metabolic factors. *Signal Transduct Target Ther.* 2021;6(1):427. doi: 10.1038/s41392-021-00822-x
- Santos A, Magro DO, Evangelista-Poderoso R, Saad MJ. Diabetes, obesity, and insulin resistance in COVID-19: molecular interrelationship and therapeutic implications. *Diabetol Amp Metab Syndr.* 2021;13(1):23. doi: 10.1186/s13098-021-00639-2
- da Silva GB, Manica D, da Silva AP, Valcarengi E, Donassolo SR, Kosvoski GC, et al. Peripheral biomarkers as a predictor of poor prognosis in severe cases of COVID-19. *Am J Med Sci.* 2024;368(2):122-35. doi: 10.1016/j.amjms.2024.04.011
- Wittekind DA, Kratzsch J, Mergl R, Riedel-Heller S, Witte AV, Villringer A, et al. Serum ghrelin is positively associated with physiological anxiety but negatively associated with pathological anxiety in humans: Data from a large community-based study. *Psychoneuroendocrinology.* 2022;140:105728. doi: 10.1016/j.psyneuen.2022.105728
- Fritz EM, Singewald N, De Bundel D. The Good, the Bad and the Unknown Aspects of Ghrelin in Stress Coping and Stress-Related Psychiatric Disorders. *Front Synaptic Neurosci.* 2020;12:594484. doi: 10.3389/fnsyn.2020.594484
- Russo C, Valle MS, Russo A, Malaguarnera L. The Interplay between Ghrelin and Microglia in Neuroinflammation: Implications for Obesity and Neurodegenerative Diseases. *Int J Mol Sci.* 2022;23(21):13432. doi: 10.3390/ijms232113432
- Seminara RS, Jeet C, Biswas S, Kanwal B, Iftikhar W, Sakibuzzaman M, et al. The Neurocognitive Effects of Ghrelin-induced Signaling on the Hippocampus: A Promising Approach to Alzheimer's Disease. *Cureus.* 2018;10(9):e3285. doi: 10.7759/cureus.3285
- Uyehara CF, Ngauy V, Scrivner SA, Pagnuirigan CM, Murata LM, Hernandez CA, et al. Vasopressin, Cortisol, and Osmotic Regulation in Non-hospitalized SARS-CoV-2 Infected Patients. *FASEB J.* 2022;36(S1). doi: 10.1096/fasebj.2022.36.s1.r6293
- Indirli R, Bandera A, Valenti L, Ceriotti F, Di Modugno A, Tettamanzi M, et al. Prognostic value of copeptin and mid-regional proadrenomedullin in COVID-19-hospitalized patients. *Eur J Clin Investig.* 2022;52(5):e13753. doi: 10.1111/eci.13753
- Goldstein DS. The extended autonomic system, dyshomeostasis, and COVID-19. *Clin Auton Res.* 2020;30(4):299-315. doi: 10.1007/s10286-020-00714-0

Immunohistochemical evaluation of colorectal carcinoma: experience of a four-year study

Muchalapuri Sravani^{1,B,C,D,E}, Fatima^{2,C,D,E,F}, Rasheed Fatima^{1,A-F}, K. N. Deepthi^{1,C,E,F},
Shilpa Karamchedu^{1,B,C,D,F}, Shaikh Nishadbanu^{1,B,C,D,F}, Allam Swetha^{1,B,C,D,F}

¹SVS Medical College, Yenugonda, Mahabubnagar, Telangana, India, ²Osmania Medical College, Koti, Hyderabad, Telangana, India

A – research concept and design; B – collection and/or assembly of data; C – data analysis and interpretation; D – writing the article; E – critical revision of the article; F – final approval of the article

Colorectal carcinomas (CRC) is the third most common cause of death in developed countries. Invoking of primary site of carcinoma of unknown origin using immunohistochemistry is essential for accurate diagnosis, and also for targeted therapies.

Aim. This study aimed to assess immunohistochemical expression of CK7, CK20, and CDX2 in colorectal carcinomas, and to evaluate their diagnostic role.

Materials and methods. A retrospective study was performed on 36 paraffin blocks of documented colorectal carcinomas were stained by immunohistochemical technique using a tissue microarray with CK7, CK20 and CDX2 markers. The resulted data were statistically analyzed.

Results. There was a negative association between CDX2 expression and histologic grade ($p = 0.03$), as well as T-pathologic stage ($p = 0.01$). CK7-ve / CK20+ve immune profile showed a specificity of 95 % in predicting the colorectal adenocarcinomas, which was superior to that of CDX2. CDX2 loss is related to tumour grade and depth (T-stage).

Conclusions. Both CDX2 expression, and CK7-ve / CK20+ve are the most sensitive, and specific markers to diagnose the colorectal carcinoma. CK7-ve / CK20+ve expression is used as specific marker for colorectal carcinoma for targeted therapy.

Keywords:

colorectal carcinoma, immunohistochemistry, CDX2, CK7, CK20.

Pathologia.

2024;21(3):199-204

*E-mail:

deepthikoli@gmail.com

Імуногістохімічне оцінювання колоректальної карциноми: досвід чотирирічного дослідження

Мучалапурі Сравані, Фатіма, Рашид Фатіма, К. Н. Діпті, Шилпа Карамчеду,
Шейх Нішадбану, Алам Света

Колоректальні карциноми (КРР) є третьою за поширеністю причиною смерті в розвинених країнах. Виявлення первинного осередку карциноми невідомого походження за допомогою імуногістохімії має важливе значення для точної діагностики, а також для цільової терапії.

Мета роботи – вивчити імуногістохімічну експресію CK7, CK20 і CDX2 у колоректальних карциномах й визначити їхню діагностичну роль.

Матеріали і методи. Здійснили ретроспективне дослідження 36 парафінових блоків документально підтверджених колоректальних карцином, забарвлених імуногістохімічним методом, використали мікроматрицю тканини з маркерами CK7, CK20 і CDX2. Отримані дані опрацювали, застосувавши статистичні методи.

Результати. Виявлено негативний зв'язок між експресією CDX2 і гістологічним ступенем ($p = 0,03$), а також патологічною стадією Т ($p = 0,01$). Імунний профіль CK7-ve / CK20+ve характеризувався специфічністю на рівні 95 % під час прогнозування перебігу колоректальних аденокарцином; цей показник вищий, ніж визначений для CDX2. Втрата CDX2 пов'язана зі ступенем і глибиною пухлини (стадія Т).

Висновки. Експресія CDX2, як і CK7-ve / CK20+ve – найбільш чутливий і специфічний маркер для діагностики колоректальної карциноми. Експресію CK7-ve / CK20+ve застосовують як специфічний маркер колоректальної карциноми для цільової терапії.

Ключові слова:

колоректальний рак, імуногістохімія, CDX2, CK7, CK20.

Патологія. 2024.

Т. 21, № 3(62).
С. 199-204

Colorectal carcinomas (CRC) are the third most prevalent and second deadliest cancer. The age incidence rises beyond the age of 40. Men were more affected than women [1,2]. Genetic and environmental / lifestyle risk factors for CRC include sedentary habits, red meat consumption, a low-fat diet, alcohol, and tobacco use. The majority of CRCs are spontaneous, and carcinogenesis begins along a typical stepwise pattern known as the adenoma carcinoma sequence, with adenoma as the early lesion. This mechanism is related with mutations in genes such as APC, p53, KRAS, SMAD2, SMAD4, or

MMR; specifically, KRAS was observed in up to 50 % of villous adenoma and up to 18 % of tubular adenoma [3].

The most common immunohistochemical markers for CRC are CK7, CK20, and CDX2. Colorectal carcinomas are identified by their immunoprofile of CK20+ / CK7- / CDX2+.

Several studies have shown that a lack of CDX2 expression in CRC is related with aggressive behaviour, a poor prognosis, a high tumour grade, a high tumour stage, a BRAF mutation, and a high MSI phenotype due to tumor-suppressor activity [4,5].

Table 1. Distribution of colorectal cancer cases

Parameter	Frequency (n)	Percentage (%)
Age distribution		
<30	4	11.11
31–40	6	16.67
41–50	11	30.56
51–60	8	22.22
61–70	3	8.33
>70	4	11.11
Sex		
Male	23	63.89
Female	13	36.11
Histologic type		
Adenocarcinoma	25	69.4 %
Mucinous adenocarcinoma	6	16.6 %
Signet ring cell Carcinoma	3	8.3 %
Medullary adenocarcinoma	1	2.7 %
Tumor size		
<5 cm	11	28
>5 cm	25	72
Tumor grading		
Well differentiated	05	13.9
Moderately differentiated	24	66.7
Poorly differentiated	07	19.4
Tumor localization		
Right	12	33.33
Left	22	61.11
Missing	2	5.56
Primary tumor		
T1	0	0.0
T2	05	13.9
T3	19	52.8
T4	07	19.4
Missing	05	13.9
Nodal metastasis		
Positive	07	19.4
Negative	29	80.6
Differential CK20/CK7 staining		
CK20+ / CK7-	24	66.8
CK20- / CK7-	09	25
CK20- / CK7+	2	5.5
CK20+ / CK7+	1	2.7

The CK20+ / CK7 immunoprofile is expressed in around 75–95 % of CRC patients, with the remainder having various profiles [6].

CDX2 is a specific marker of intestinal epithelial cells and is positive in almost all well-differentiated CRC; however, approximately 10–20 % of poorly differentiated carcinomas can be weakly positive or negative.

Typically, the immunophenotype of CRC is CDX2+ve, CK20+ve, and CK7-ve. Aberrant expression has been observed in a variety of colorectal carcinomas, although its relationship to morphological characteristics and survival data remains unclear.

Aim

This study aimed to assess immunohistochemical expression of CK7, CK20, and CDX2 in colorectal carcinomas, and to evaluate their diagnostic role.

Materials and methods

Study design – a retrospective study. Study duration – four years of study in the Department of Pathology at SVS Medical College in Mahabubnagar, Telangana (India), from January 2019 to December 2022.

Sample size – formalin fixed gross pathological specimens of 36 colorectal carcinomas were studied.

Inclusion criteria – primary malignant tumors of colon. Exclusion criteria – benign tumors of colon; inflammatory lesion of colon; metastatic malignancy of colon.

Data collected retrospectively from medical records and also from department of pathology. All cases of colonic biopsies & surgically resected colon specimens. 4 microns sections were taken from these paraffin embedded tissue blocks. Histological sections stained with Haematoxylin & Eosin were used. These slides were studied under Camera mounted Compound light microscope and quantified. Immunohistochemistry was done using a tissue microarray with CK7, CK20 and CDX2, and expression of these proteins were evaluated.

SPSS version 25 (SPSS, Inc, Chicago, IL, USA) was used for all statistical analysis. For continuous data, descriptive statistics such as the mean and standard deviation were calculated, for discrete / categorical data, percentages were generated and chi square test was carried out to test the significance. An overall p value of less than 0.05 was considered statistically significant.

Results

Age distribution shows majority cases were between 41–50 years accounts 30.56 %, followed by 51–60 years accounts 22.22 %. Majority were female accounts 63.89 %. Majority of histological type was adenocarcinoma accounts 69.4 % whereas medullary adenocarcinoma accounts 2.7 %. Tumor size was >5 cm in 72 % of cases. 66.7 % of tumors were moderately differentiated tumor grading. 61.11 % of tumors are of left origin. Majority tumors are in 52.8 % of T3 stage. CK20+ / CK7- phenotype expression observed in 66.8 % of samples (Table 1).

Discussion

Colorectal carcinomas accounts for 53 % of gastrointestinal tract malignancies [7,8]. Metastatic tumour of unknown primary location is a prevalent clinical concern, accounting for 3–5 % of malignancies and ranking among the top ten cancers in terms of incidence and death in both men and women, with 90 % of cases proving to be carcinoma [9]. The identification of the main location is critical for further therapy.

Age distribution shows majority cases were between 41–50 years accounts 30.56 %. female accounts 63.89 %. Adenocarcinoma accounts 69.4 %. Majority tumors are in 52.8 % of T3 stage.

Metastasis is the cause of death for CRC patients who come with metastases before the main tumour is identified. In these circumstances, immunostaining is one of the most useful approaches for determining the main site [10].

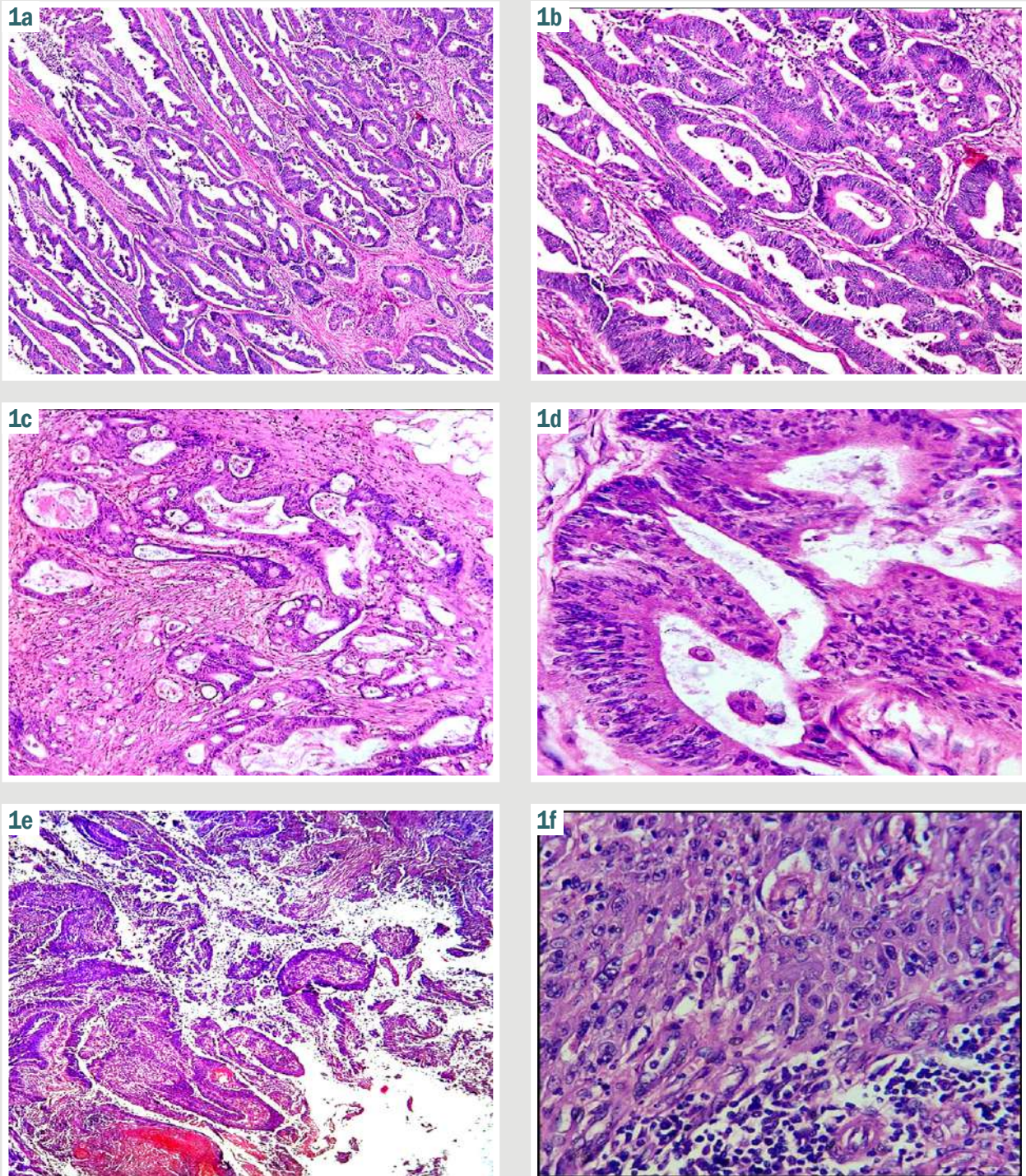


Fig. 1. a, b: well differentiated adenocarcinoma with >95 % gland formation (a – $\times 100$, b – $\times 400$); **c, d:** moderately differentiated with 50–95 % gland formation (c – $\times 100$, d – $\times 400$); **e, f:** poorly differentiated with <50 % gland formation (e – $\times 100$, f – $\times 400$).

A combination of clinical symptoms, diagnostic imaging modalities, haematoxylin and eosin, and immunohistochemical marker examination can lead to an appropriate diagnosis [11]. The relative expression of CK7 / CK20 remains the cornerstone in narrowing the differential diagnosis of metastatic cancer with unclear primary [12].

CK20 is unique to the gastrointestinal system, particularly colorectal, urothelial, and Merkel cell carcinoma.

On the other hand, CK7 is found in glandular cancers of the breast, lung, biliary system, thyroid, and Mullerian epithelium. Despite this obvious tissue-specific distribution, ectopic CK20 expression in occasional cases of carcinomas, generated from typically CK20 negative tissues, has also been identified, but this aberrant expression is localised to a relatively limited subpopulation of tumour cells [13,14].

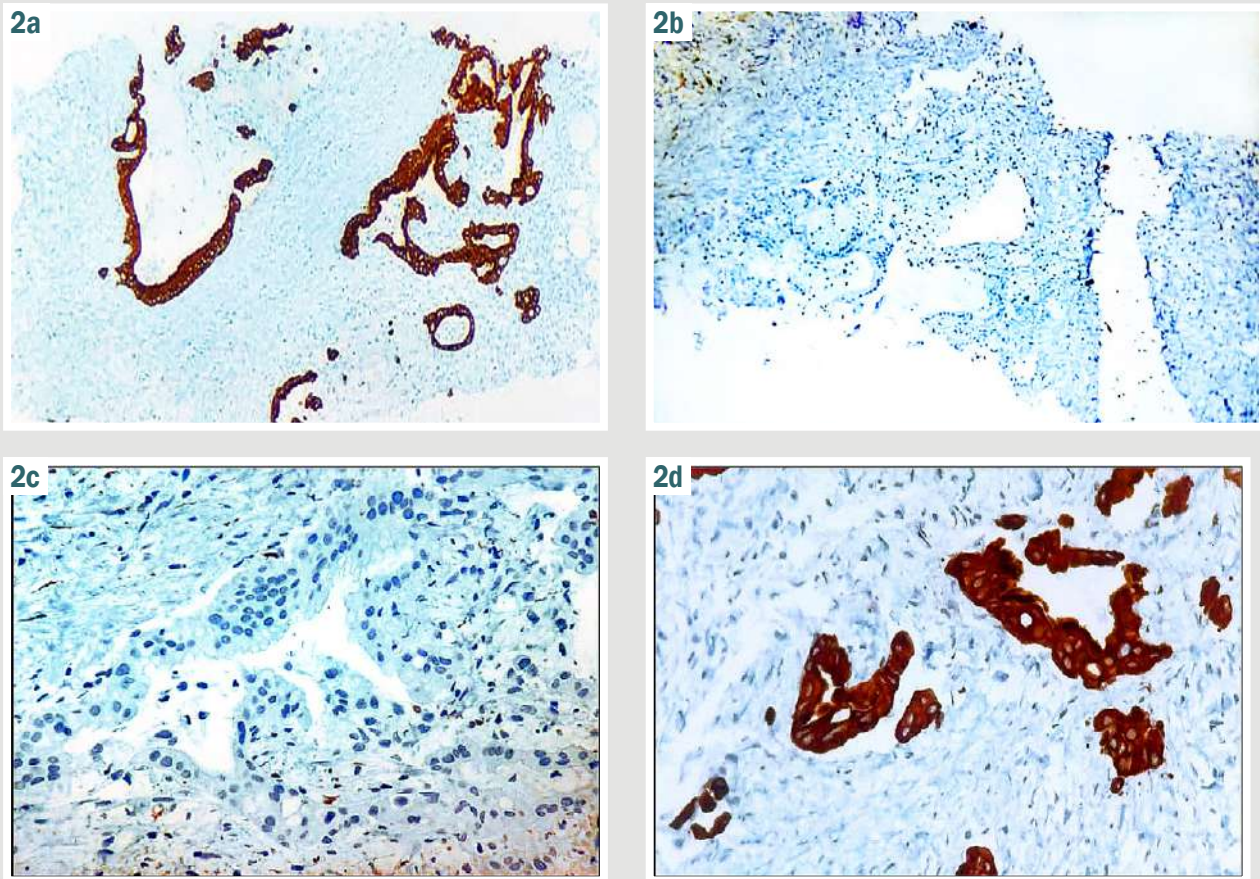


Fig. 2. Differential CK20 / CK7 immunostaining in CRC. a: CK20 positive; b: CK7 negative; c: CK20 negative; d: CK7 positive.

Table 2. Correlation between CK20 and histopathological characteristics of CRC

Parameter		Number of cases, n = 36 (100.0 %)	CK20 retained, n = 24 (66.8 %)	Loss of CK20 expression, n = 12 (33.2 %)	p value (Fisher's exact test)
Localization (n = 31)	Right colon	20	13 (65.0 %)	7 (35.0%)	1.00
	Left colon	11	7 (63.6 %)	4 (36.4%)	
Grade (n = 36)	Well-differentiated	5	4 (80.0 %)	1 (20.0 %)	0.012
	Moderately-differentiated	24	17 (70.8 %)	7 (29.1 %)	
	Poorly-differentiated	7	3 (42.8 %)	4 (57.2 %)	
Staging (n = 31)	T2	5	2 (40.0 %)	3 (60.0 %)	0.502
	T3	19	13 (68.4 %)	6 (31.5 %)	
	T4	7	4 (57.1 %)	3 (42.9 %)	
Nodal metastases (n = 36)	Present	7	6 (85.7 %)	1 (14.3 %)	0.757
	Absent	29	18 (62.1 %)	11 (37.9 %)	

Table 3. Correlation between CDX2 and histopathological characteristics of CRC

Parameter		Number of cases, n = 36 (100.0 %)	CDX2 retained, n = 32 (88.9 %)	Loss of CDX2 expression, n = 4 (11.1 %)	p-value (Fisher's exact test)
Localization (n = 31)	Right colon	20	13 (65.0 %)	7 (35.0 %)	1.00
	Left colon	11	7 (63.6 %)	4 (36.4%)	
Grade (n = 36)	Well-differentiated	5	4 (80.0 %)	1 (20.0 %)	0.028
	Moderately-differentiated	24	17 (70.8 %)	7 (29.1 %)	
	Poorly-differentiated	7	3 (42.8 %)	4 (57.2 %)	
Staging (n = 31)	T2	5	2 (40.0 %)	3 (60.0 %)	0.013
	T3	19	13 (68.4 %)	6 (31.5 %)	
	T4	7	4 (57.1 %)	3 (42.9 %)	
Nodal metastases (n = 36)	Present	7	6 (85.7 %)	1 (14.3 %)	0.672
	Absent	29	18 (62.1 %)	11 (37.9 %)	

CDX2 is a nuclear transcription factor that plays an important role in intestinal cell proliferation and differentiation and can be employed as an immunohistochemical marker for neoplasms of intestinal origin. Although CDX2 is utilised to diagnose adenocarcinoma of the colon and small intestine, it is also expressed in gastric, pancreatic ductal, and cholangiocarcinoma [15].

The relative expression of CK20 / CK7 is a diagnostic tool for determining the site of origin in metastatic carcinomas. CK20 is specific for colonic and urothelial cancers. CK7 expression identified in glandular cancers of the breast, respiratory tract, biliary tract, and mullerian epithelium [16]. CK7 expression is uncommon, and positive results are used to rule out CRC tumours. In our study, CK7 positive was 7 % with no significant histopathological correlations. A study demonstrated that CK7 positive tumours were more likely to have strong metastatic and invasive characteristics [17].

Park J. H. et al. found an association between CK20 loss, higher tumor grade, and tumors located on the right side of the colon [12].

Our study found that 12 % of CRCs lost CDX2 staining; however the exact reasons for this drop in expression are unknown (Table 3).

There was a negative association between CDX2 expression and histologic grade ($p = 0.03$), as well as T pathologic stage ($p = 0.01$). However, no statistically significant relationships were seen with tumour location, N or M stage. CK7-ve / CK20+ve immune profile shows a specificity of 95 % in predicting the colorectal adenocarcinomas, which was superior to that of CDX2 (Fig. 1). In our study, CK20+ / CK7 – phenotype expression observed in 66.8 % of samples (Fig. 2).

Our findings are similarly consistent with those of R. Bayrak et al., who discovered that the CK7-ve / CK20+ve phenotype has a specificity of 96.7 % in detecting CRC [18].

A study conducted by Bae et al. indicated that lower CDX2 expression was related with proximal tumour site, infiltrative growth, advanced T, N, M stages, and poor differentiation. They reported that patients with CDX2 deletion had poorer overall survival [19].

Previous research has found that the CK7-ve/CK20+ve pattern detects CRC between 65 % and 95 %, compared to one-third of gastric carcinomas and fewer than 10 % of pancreatic carcinomas [6, 19, 20].

In the lack of morphologic or immunohistochemical support, CK7 and CK20 are ineffective for predicting the place of origin of adenocarcinoma. CDX2 is a nuclear transcriptional regulator that controls intestinal cell differentiation and survival. It is thought to be selective for enterocytes [21, 22].

This study's findings are similarly compatible with those of Zhang et al, who discovered that CDX2 expression is much higher in gastric carcinoma compared to normal gastric mucosa, showing that CDX2 is up-regulated in gastric carcinogenesis, with a reported positivity in 53.3 % of 60 cases. In relation to CDX2 expression in pancreatic ductal adenocarcinoma. Ahmed et al. reported CDX2 expression in 38.75 % of gastric carcinoma cases. Although this has been questioned by others who found no CDX2 expression [23].

Conclusions

1. Our findings confirm CRC heterogeneity.
2. 33.2 % of cases showed an atypical CK7 / CK20 immunological profile, which influenced metastatic CRC diagnosis.
3. CK7 had no histopathologic connection, however CK20 was associated to histological grade. CDX2 loss is related to tumour grade and depth (T-stage). Both the CK7-ve / CK20+ve phenotype and CDX2 expression are extremely specific and sensitive indicators of CRC.

Prospects for further researches. More thorough research is needed to investigate association between immunohistochemistry patterns and colorectal carcinoma features.

Conflicts of interest: authors have no conflict of interest to declare.
Конфлікт інтересів: відсутній.

Надійшла до редакції / Received: 25.09.2024

Після доопрацювання / Revised: 30.10.2024

Схвалено до друку / Accepted: 18.11.2024

Information about the authors:

Muchalapurі Sravani, MD, Assistant Professor of the Department of Pathology, SVS Medical College and Hospital, Yenugonda, Mahabubnagar, Telangana, India.

ORCID ID: 0009-0008-1592-7470

Fatima, MD, Senior resident of the Department of Pathology, Osmania Medical College, Koti, Hyderabad, Telangana, India.

ORCID ID: 0000-0001-8605-3821

Rasheed Fatima, MD, Professor of the Department of Pathology, SVS Medical College and Hospital, Yenugonda, Mahabubnagar, Telangana, India.

ORCID ID: 0000-0002-1446-1030

Deepthi K. N., MD, Professor of the Department of Pathology, SVS Medical College and Hospital, Yenugonda, Mahabubnagar, Telangana, India.

ORCID ID: 0000-0002-1974-4398

Shilpa Karamchedu, MD, Associate Professor, SVS Medical College and Hospital, Yenugonda, Mahabubnagar, Telangana, India.

ORCID ID: 0000-0002-8074-4338

Shaikh Nishadbanu, Postgraduate, SVS Medical College and Hospital, Yenugonda, Mahabubnagar, Telangana, India.

ORCID ID: 0000-0002-9711-018X

Allam Swetha, Postgraduate, SVS Medical College and Hospital, Yenugonda, Mahabubnagar, Telangana, India.

ORCID ID: 0009-0004-8549-056X

Відомості про авторів:

Мучалapurі Сравані, доцент каф. патології, Медичний коледж і лікарня SVS, Єнугонда, Махабубнагар, Теленгана, Індія.

Фатіма, старший ординатор відділення патології Османського медичного коледжу, Коті, Гайдарабад, Теленгана, Індія.

Рашид Фатіма, професор каф. патології, Медичний коледж і лікарня SVS, Єнугонда, Махабубнагар, Теленгана, Індія.

Діпті К. Н., професор каф. патології, Медичний коледж і лікарня SVS, Єнугонда, Махабубнагар, Теленгана, Індія.

Шилпа Карамчеду, доцент, Медичний коледж і лікарня SVS, Єнугонда, Махабубнагар, Теленгана, Індія.

Шейх Нішадбану, аспірант, Медичний коледж і лікарня SVS, Єнугонда, Махабубнагар, Теленгана, Індія.

Алам Света, аспірант, Медичний коледж і лікарня SVS, Єнугонда, Махабубнагар, Теленгана, Індія.

References

- Sung H, Ferlay J, Siegel RL, Laversanne M, Soerjomataram I, Jemal A, et al. Global Cancer Statistics 2020: GLOBOCAN Estimates of Incidence and Mortality Worldwide for 36 Cancers in 185 Countries. *CA Cancer J Clin.* 2021;71(3):209-49. doi: [10.3322/caac.21660](https://doi.org/10.3322/caac.21660)
- Bray F, Ferlay J, Soerjomataram I, Siegel RL, Torre LA, Jemal A. Global cancer statistics 2018: GLOBOCAN estimates of incidence and mortality worldwide for 36 cancers in 185 countries. *CA Cancer J Clin.* 2018;68(6):394-424. doi: [10.3322/caac.21492](https://doi.org/10.3322/caac.21492)
- Chen K, Collins G, Wang H, Toh JW. Pathological Features and Prognostication in Colorectal Cancer. *Curr Oncol.* 2021;28(6):5356-83. doi: [10.3390/curroncol28060447](https://doi.org/10.3390/curroncol28060447)
- Baba Y, Noshok K, Shima K, Freed E, Irahara N, Philips J, et al. Relationship of CDX2 loss with molecular features and prognosis in colorectal cancer. *Clin Cancer Res.* 2009;15(14):4665-73. doi: [10.1158/1078-0432.CCR-09-0401](https://doi.org/10.1158/1078-0432.CCR-09-0401)
- Badia-Ramentol J, Gimeno-Valiente F, Duréndez E, Martínez-Ciarpagliani C, Linares J, Iglesias M, et al. The prognostic potential of CDX2 in colorectal cancer: Harmonizing biology and clinical practice. *Cancer Treat Rev.* 2023;121:102643. doi: [10.1016/j.ctrv.2023.102643](https://doi.org/10.1016/j.ctrv.2023.102643)
- Al-Maghrabi J, Emam E, Gomaa W. Immunohistochemical staining of cytokeratin 20 and cytokeratin 7 in colorectal carcinomas: Four different immunostaining profiles. *Saudi J Gastroenterol.* 2018;24(2):129-34. doi: [10.4103/sjg.SJG_465_17](https://doi.org/10.4103/sjg.SJG_465_17)
- Ayed A, Saber R, Hussein N. Clinico – epidemiological study on colorectal cancer through El-Minia governorate during the years 2015 – 2019. *Minia Journal of Medical Research.* 2023;34(4):35-44. doi: [10.21608/mjmr.2023.237588.1525](https://doi.org/10.21608/mjmr.2023.237588.1525)
- Metwally IH, Shetiwy M, Elalfy AF, Abouzid A, Saleh SS, Hamdy M. Epidemiology and survival of colon cancer among Egyptians: a retrospective study. *Coloproctology.* 2018;38(1):24-9. doi: [10.1016/j.jcol.2017.09.418](https://doi.org/10.1016/j.jcol.2017.09.418)
- Laprovitera N, Riefolo M, Ambrosini E, Klec C, Pichler M, Ferracin M. Cancer of Unknown Primary: Challenges and Progress in Clinical Management. *Cancers (Basel).* 2021 Jan 25;13(3):451. doi: [10.3390/cancers13030451](https://doi.org/10.3390/cancers13030451)
- Li Z, Rock JB, Roth R, Lehman A, Marsh WL, Suarez A, et al. Dual Stain With SATB2 and CK20/Villin Is Useful to Distinguish Colorectal Carcinomas From Other Tumors. *Am J Clin Pathol.* 2018;149(3):241-6. doi: [10.1093/ajcp/axq160](https://doi.org/10.1093/ajcp/axq160)
- Selves J, Long-Mira E, Mathieu MC, Rochemaux P, Ilié M. Immunohistochemistry for Diagnosis of Metastatic Carcinomas of Unknown Primary Site. *Cancers (Basel).* 2018;10(4):108. doi: [10.3390/cancers10040108](https://doi.org/10.3390/cancers10040108)
- Park JH, Kim JH. Pathologic differential diagnosis of metastatic carcinoma in the liver. *Clin Mol Hepatol.* 2019;25(1):12-20. doi: [10.3350/cmh.2018.0067](https://doi.org/10.3350/cmh.2018.0067)
- de Ridder J, de Wilt JH, Simmer F, Overbeek L, Lemmens V, Nagtegaal I. Incidence and origin of histologically confirmed liver metastases: an explorative case-study of 23,154 patients. *Oncotarget.* 2016;7(34):55368-76. doi: [10.18632/oncotarget.10552](https://doi.org/10.18632/oncotarget.10552)
- Zygułska AL, Pierzchalski P. Novel Diagnostic Biomarkers in Colorectal Cancer. *Int J Mol Sci.* 2022;23(2):852. doi: [10.3390/ijms23020852](https://doi.org/10.3390/ijms23020852)
- Jelski W, Mroczko B. Biochemical Markers of Colorectal Cancer – Present and Future. *Cancer Manag Res.* 2020;12:4789-97. doi: [10.2147/CMAR.S253369](https://doi.org/10.2147/CMAR.S253369)
- Ilieva N, Tashkova D, Staykov D, Serteva D, Feodorova Y, Mehterov N, et al. Immunohistochemical expression of CK20, CK7, and CDX2 in colorectal carcinoma in correlation with pathomorphological characteristics. *Folia Med (Plovdiv).* 2022;64(2):214-20. doi: [10.3897/folmed.64.e60950](https://doi.org/10.3897/folmed.64.e60950)
- Fei F, Li C, Cao Y, Liu K, Du J, Gu Y, et al. CK7 expression associates with the location, differentiation, lymph node metastasis, and the Dukes' stage of primary colorectal cancers. *J Cancer.* 2019;10(11):2510-9. doi: [10.7150/jca.29397](https://doi.org/10.7150/jca.29397)
- Bayrak R, Haltas H, Yenidunya S. The value of CDX2 and cytokeratins 7 and 20 expression in differentiating colorectal adenocarcinomas from extraintestinal gastrointestinal adenocarcinomas: cytokeratin 7-/20+ phenotype is more specific than CDX2 antibody. *Diagn Pathol.* 2012;7:9. doi: [10.1186/1746-1596-7-9](https://doi.org/10.1186/1746-1596-7-9)
- Bae JM, Lee TH, Cho NY, Kim TY, Kang GH. Loss of CDX2 expression is associated with poor prognosis in colorectal cancer patients. *World J Gastroenterol.* 2015;21(5):1457-67. doi: [10.3748/wjg.v21.i5.1457](https://doi.org/10.3748/wjg.v21.i5.1457)
- Dum D, Menz A, Völkel C, De Wispelaere N, Hinsch A, Gorbokon N, et al. Cytokeratin 7 and cytokeratin 20 expression in cancer: A tissue microarray study on 15,424 cancers. *Exp Mol Pathol.* 2022;126:104762. doi: [10.1016/j.yexmp.2022.104762](https://doi.org/10.1016/j.yexmp.2022.104762)
- Dalerba P, Sahoo D, Paik S, Guo X, Yothers G, Song N, et al. CDX2 as a Prognostic Biomarker in Stage II and Stage III Colon Cancer. *N Engl J Med.* 2016 Jan 21;374(3):211-22. doi: [10.1056/NEJMoa1506597](https://doi.org/10.1056/NEJMoa1506597)
- Koide T, Koyanagi-Aoi M, Uehara K, Kakeji Y, Aoi T. CDX2-induced intestinal metaplasia in human gastric organoids derived from induced pluripotent stem cells. *iScience.* 2022;25(5):104314. doi: [10.1016/j.isci.2022.104314](https://doi.org/10.1016/j.isci.2022.104314)
- Sardar AA, Jalal JA, Ameen KS. Immunohistochemical Expression of CDX2 in Gastric Carcinoma. *Iran J Pathol.* 2022 Spring;17(2):143-9. doi: [10.30699/IJP.2022.530631.2648](https://doi.org/10.30699/IJP.2022.530631.2648)

Рівні циркулюючого катестатину при різних клінічних варіантах ішемічної хвороби серця у хворих на хронічну серцеву недостатність, супутні цукровий діабет 2 типу й ожиріння

К. М. Боровик¹*, А.-Д., О. І. Кадикова² С.-Д., П. Г. Кравчун³ Д.-Е, F

Харківський національний медичний університет, Україна

A – концепція та дизайн дослідження; B – збір даних; C – аналіз та інтерпретація даних; D – написання статті; E – редагування статті; F – остаточне затвердження статті

Мета роботи – оцінити рівні циркулюючого катестатину та встановити взаємозв'язки з різними клінічними варіантами ішемічної хвороби серця (ІХС) у хворих на хронічну серцеву недостатність (ХСН) і супутні цукровий діабет (ЦД) 2 типу, ожиріння.

Матеріали і методи. Обстежили 154 хворих, яких поділили на 4 групи відповідно до виявлених метаболічних порушень. До 1 групи залучили пацієнтів із ХСН, ІХС, ЦД 2 типу й ожирінням (n = 42); до другої – хворих на ХСН на фоні ІХС і супутнього ЦД 2 типу (n = 46); до третьої – осіб із супутнім ожирінням (n = 36); четверту групу сформовано з хворих, котрі мали ознаки ХСН ішемічного ґенезу без метаболічних порушень (n = 30). До контрольної групи залучили 30 практично здорових осіб, які зіставні за віком і статтю. Крім того, пацієнтів поділили на підгрупи залежно від клінічної форми ІХС (стабільна стенокардія напруження, післяінфарктний кардіосклероз (ПІКС) і дифузний кардіосклероз).

Результати. Зіставивши рівні циркулюючого катестатину в 1, 2, 3 і 4 групі, встановили достовірно нижчі його рівні в пацієнтів зі стабільною стенокардією напруження порівняно з хворими, які мали дифузний кардіосклероз, на 73,25 %, 66,56 %, 69,86 % та 58,22 % відповідно (p < 0,05). Порівняння рівнів катестатину показало його зменшення у хворих на стабільну стенокардію напруження порівняно з пацієнтами, у котрих діагностовано ПІКС, на 64,33 %, 63,70 %, 69,25 % та 52,02 % в 1, 2, 3 і 4 групі відповідно (p < 0,05). У результаті зіставлення підгруп дифузного кардіосклерозу і ПІКС достовірних змін не виявлено (p > 0,05). Показники катестатину в контрольній групі вірогідно відрізнялися, зокрема виявили збільшення концентрації пептиду порівняно з хворими на стабільну стенокардію напруження, ПІКС і дифузний кардіосклероз у всіх групах порівняння (p < 0,05). Оцінювання зв'язку між рівнями катестатину сироватки крові та клінічними варіантами ІХС показало сильний зворотний зв'язок між катестатином і стабільною стенокардією напруження (r = -0,67, p < 0,05), зворотний зв'язок середньої сили – з ПІКС (r = -0,42, p < 0,05). Щодо метаболічних захворювань також встановили зворотний зв'язок середньої сили з ЦД 2 типу (r = -0,54, p < 0,05).

Висновки. Концентрація катестатину сироватки крові була найнижчою у групі хворих на хронічну серцеву недостатність ішемічного ґенезу на фоні супутнього цукрового діабету 2 типу й ожиріння порівняно з ізольованим перебігом ХСН (p < 0,05). Це підтверджує протизапальні ефекти катестатину та його зв'язок із прогресуванням інсулінорезистентності. Серед клінічних варіантів ішемічної хвороби серця найнижчі рівні катестатину зафіксовано у хворих на стабільну стенокардію та постінфарктний кардіосклероз (r = -0,67 та r = -0,42, p < 0,05 відповідно). Це свідчить про асоціацію цього біомаркера з різними клінічними варіантами ішемічної хвороби серця.

Ключові слова:

катестатин, хронічна серцева недостатність, цукровий діабет 2 типу, ожиріння, ішемічна хвороба серця.

Патологія. 2024.

T. 21, № 3(62).
С. 205-210

*E-mail:

borovyk.kateryna@gmail.com

Levels of circulating catestatin in different clinical variants of coronary heart disease in patients with chronic heart failure and concomitant type 2 diabetes mellitus and obesity

К. М. Borovyk, O. I. Kadykova, P. H. Kravchun

The aim is to assess the levels of circulating catestatin and to establish relationships with various clinical variants of coronary heart disease (CHD) in patients with chronic heart failure (CHF) and concomitant type 2 diabetes mellitus (T2DM) and obesity.

Materials and methods. 154 patients were examined, divided into 4 groups according to the presence of metabolic disorders. Group 1 included patients with CHF with CHD and T2DM and obesity (n = 42). The second group consisted of patients with CHF on the background of CHD with T2DM (n = 46), the third group – with accompanying obesity (n = 36), the fourth group was formed from patients who had signs of heart failure of ischemic origin without metabolic disorders (n = 30). The control group consisted of 30 almost healthy persons of comparable age and sex. In addition, patients were divided into subgroups depending on the clinical form of CHD: stable angina, post-infarction cardiosclerosis (PICS) and diffuse cardiosclerosis.

Results. Comparing the levels of circulating catestatin in groups 1, 2, 3 and 4, significantly lower levels of catestatin were found in patients with stable angina, compared to patients with diffuse cardiosclerosis by 73.25 %, 66.56 %, 69.86 % and 58.22 %, respectively (p < 0.05). Comparison of catestatin levels revealed a decrease in catestatin levels in patients with stable angina compared to patients with PICS by 64.33 %, 63.70 %, 69.25 %, and 52.02 % in groups 1, 2, 3, and 4, respectively (p < 0.05). Comparison of subgroups of diffuse cardiosclerosis and PICS did not reveal significant changes (p > 0.05) in any group of patients. The indicators of catestatin in the control group had significant differences in the form of an increase in the concentration of the peptide, compared to patients with stable angina pectoris, PICS and diffuse cardiosclerosis in all studied groups (p < 0.05). Evaluation of relationships between serum catestatin levels and clinical variants of coronary heart disease demonstrated a stable inverse relationship between catestatin and stable angina pectoris (r = -0.67, p < 0.05) and

Keywords:

catestatin, chronic heart failure, type 2 diabetes mellitus, obesity, coronary heart disease.

Pathologia.

2024;21(3):205-210

PICS ($r = -0.42$, $p < 0.05$), and with regard to metabolic diseases, a medium-strength inverse relationship with type 2 diabetes was also established ($r = -0.54$, $p < 0.05$).

Conclusions. The concentration of catestatin in blood serum had the lowest values in the group of patients with chronic heart failure of ischemic origin with concomitant diabetes mellitus type 2 and obesity, compared to the isolated course of chronic heart failure ($p < 0.05$), which confirms the anti-inflammatory effects of catestatin and its connection with the insulin resistance progression. Among the clinical variants of coronary heart disease, the lowest levels of catestatin were demonstrated by patients with stable angina pectoris and post-infarction atherosclerosis ($r = -0.67$ and $r = -0.42$, $p < 0.05$, respectively), which indicates the association of this biomarker with various clinical variants of coronary heart disease.

Катестатин – ендогенний пептид, який відіграє важливу роль у регуляції серцево-судинної системи та метаболічних процесів в організмі. Він утворюється шляхом протеолізу хромограніну А – білка, який зберігається в секреторних гранулах ендокринних і нейроендокринних клітин [1]. Останнім часом катестатин став об'єктом наукових досліджень завдяки властивим йому плейотропним ефектам: антигіпертензивним, антиоксидантним і протизапальним [2].

Хронічна серцева недостатність (ХСН) є поширеним і тяжким клінічним синдромом, що спричиняє високу смертність і зниження якості життя пацієнтів. Відомо, що запальні процеси та порушення метаболізму ліпідів і вуглеводів відіграють ключову роль у патогенезі ХСН. Цукровий діабет 2 типу (ЦД2) й ожиріння – головні фактори ризику розвитку ХСН. Це обґрунтовує необхідність продовжити вивчати механізми взаємодії між цими патологічними станами [3].

У результаті нещодавніх досліджень показано, що катестатин може мати важливе значення в патогенезі ХСН, ЦД 2 типу й ожиріння. Так, встановлено, що рівень катестатину в плазмі крові знижений у таких пацієнтів, і це може свідчити про його захисну роль [4]. Катестатин може знижувати артеріальний тиск, покращувати функцію ендотелію, пригнічувати окиснювальний стрес і запалення. Це робить його потенційним біомаркером і терапевтичним агентом у лікуванні ХСН, ЦД 2 типу та ожиріння. Втім, недостатньо вивченим залишається зв'язок катестатину з ХСН при ішемічній хворобі серця (ІХС), і зокрема в умовах коморбідності, через обмежену кількість спостережних досліджень, а отже поки що немає змоги зробити чіткі висновки про його діагностичну користь.

Доцільним вважаємо пошук зв'язку між рівнем катестатину та ХСН на фоні різних клінічних форм ІХС, ЦД 2 типу й ожиріння, а також оцінювання можливостей використання катестатину в діагностичних і терапевтичних стратегіях у клінічній практиці.

Мета роботи

Оцінити рівні циркулюючого катестатину та встановити взаємозв'язки з різними клінічними варіантами ішемічної хвороби серця у хворих на хронічну серцеву недостатність і супутній цукровий діабет 2 типу, ожиріння.

Матеріали і методи дослідження

Обстежили 154 хворих, яких поділили на 4 групи відповідно до виявлених метаболічних порушень. До 1 групи залучили пацієнтів із ХСН, ІХС, ЦД 2 типу й ожирінням ($n = 42$); до другої – хворих на ХСН на фоні ІХС і супутнього ЦД 2 типу ($n = 46$); до третьої – осіб із

супутнім ожирінням ($n = 36$); четверту групу сформовано з хворих, котрі мали ознаки ХСН ішемічного ґенезу без метаболічних порушень ($n = 30$). До контрольної групи залучили 30 практично здорових осіб, які зрівняні за віком і статтю.

Серед обстежених хворих на ХСН І ФК діагностована в 56 (36,4 %) осіб, II ФК – у 54 (35,1 %), III – у 44 (28,5 %) випадках, згідно з класифікацією Нью-Йоркської Асоціації серця (NYHA). Зазначимо, що 44 (28,6 %) пацієнти мали фракцію викиду (ФВ) на рівні ≤ 40 %, що свідчить про знижену систолічну функцію лівого шлуночка (ЛШ); у 48 (31,2 %) осіб визначено помірно знижену ФВ ЛШ – 41–49 %; у 62 (40,2 %) хворих зафіксована збережена систолічна функція ЛШ з ФВ ≥ 50 % відповідно до фенотипів серцевої недостатності.

Крім того, пацієнтів поділили на підгрупи залежно від клінічної форми ІХС: стабільна стенокардія напруження, постінфарктний кардіосклероз (ПІКС) і дифузний кардіосклероз (табл. 1).

Структура групи пацієнтів за клінічними формами ІХС: стабільна стенокардія напруження діагностована у 12 (28,57 %) проти 16 (38,10 %) пацієнтів із дифузним кардіосклерозом ($\chi^2 = 0,875$, $p = 0,355$) та проти 14 (33,33 %) осіб із ПІКС ($\chi^2 = 0,223$, $p = 0,673$) у групі ХСН при ІХС і ЦД 2 типу, ожирінні; стабільна стенокардія напруження виявлена у 14 (30,43 %) проти 17 (36,96 %) пацієнтів із дифузним кардіосклерозом ($\chi^2 = 0,438$, $p = 0,509$) і проти 15 (32,61 %) осіб із ПІКС ($\chi^2 = 0,050$, $p = 0,823$) у групі ХСН при ІХС і супутньому ЦД 2 типу; стабільна стенокардія напруження визначена у 9 (25,00 %) проти 14 (38,89 %) пацієнтів із дифузним кардіосклерозом ($\chi^2 = 1,597$, $p = 0,207$) і проти 13 (36,11 %) осіб із ПІКС ($\chi^2 = 1,047$, $p = 0,307$) у групі ХСН ішемічного походження з супутнім ожирінням; стабільна стенокардія напруження встановлена у 9 (30,00 %) проти 11 (36,67 %) пацієнтів із дифузним кардіосклерозом ($\chi^2 = 0,300$, $p = 0,584$) і проти 10 (33,33 %) осіб із ПІКС ($\chi^2 = 0,077$, $p = 0,782$) у групі ХСН ішемічного ґенезу без метаболічних порушень.

До дослідження не залучали вагітних, хворих на гострі інфекційні та аутоімунні захворювання, дифузні захворювання сполучної тканини, онкологічні захворювання, захворювання гіпофізу та гіпоталамусу, пацієнтів із хронічною нирковою недостатністю зі зниженням ШКФ менше ніж 35 мл/хв/1,73 м², симптоматичними гіпертензіями, гострим коронарним синдромом і гострим порушенням мозкового кровообігу протягом останніх 6 місяців, осіб із загостренням хронічних або гострими запальними захворюваннями; пацієнтів, у яких в анамнезі були зловживання алкоголем, психічні захворювання; хворих, у яких передбачали високу імовірність порушення протоколу дослідження, а також осіб, котрі не були громадянами України.

Таблиця 1. Розподіл хворих залежно від клінічної форми ішемічної хвороби серця

Форми ІХС	ХСН при ІХС + ЦД 2 типу + ожиріння, n = 42	ХСН при ІХС + ЦД 2 типу, n = 46	ХСН при ІХС + ожиріння, n = 36	ХСН при ІХС без метаболічних порушень, n = 30
Стабільна стенокардія напруження, абс./%	12 (28,57 %)	14 (30,43 %)	9 (25,00 %)	9 (30,00 %)
Дифузний кардіосклероз, абс./%	16 (38,10 %)	17 (36,96 %)	14 (38,89 %)	11 (36,67 %)
ПІКС, абс./%	14 (33,33 %)	15 (32,61 %)	13 (36,11 %)	10 (33,33 %)
χ^2	0,875 0,223	0,438 0,050	1,597 1,047	0,300 0,077
Значущість розбіжностей (p)	=0,355 =0,637	=0,509 =0,823	=0,207 =0,307	=0,584 =0,782

Стандартна методика обстеження хворого передбачала клінічне та лабораторно-інструментальне дослідження згідно з рекомендаціями Європейського товариства кардіологів (ESC) 2021 року, Американської діабетичної асоціації (ADA) 2019 року та Міжнародної федерації діабету (IDF) 2018 року. Лабораторні й інструментальні дослідження здійснили на базі КНП «Міська клінічна лікарня № 27» ХМР (м. Харків) та Центральної науково-дослідної лабораторії Харківського національного медичного університету.

Діагноз ІХС верифіковано відповідно до стандартів Європейського товариства кардіологів, Асоціації кардіологів України, протоколів МОЗ України (Уніфікований клінічний протокол первинної, вторинної (спеціалізованої) та третинної (високоспеціалізованої) медичної допомоги «Стабільна ішемічна хвороба серця» від 23.12.2021 № 2857).

ХСН діагностували за класифікацією Робочої групи з серцевої недостатності Українського наукового товариства кардіологів; функціональний клас оцінювали за критеріями Нью-Йоркської асоціації серця (New York Heart Association, NYHA). Діагноз ЦД 2 типу визначали за критеріями Уніфікованого протоколу надання медичної допомоги «Цукровий діабет» (Наказ МОЗ України від 24.07.2024 р. № 1300).

Для визначення рівня катестатину (нг/мл) застосували імуноферментний метод, використали набір реагентів CUSABIO Human Catestatin-1 ELISA Kit згідно з інструкцією, що додана до набору, на імуноферментному аналізаторі «Labline-90» (Австрія) в Центральній науково-дослідній лабораторії Харківського національного медичного університету.

Здійснили статистичний аналіз даних методами параметричної та непараметричної статистики. Статистичне комп'ютерне опрацювання результатів виконали за допомогою програмного пакету Statistica 6.0 (StatSoft Inc, США) та Microsoft Office Excel 2010. Результати наведено як середнє значення та похибку середнього значення ($M \pm m$). Під час аналізу вибірок, що не відповідали законам Гаусівського розподілу, використали U-критерій Манна-Вітні для незалежних вибірок. Аналізували достовірності частотного розподілу за критерієм χ^2 з поправкою Мантеля-Хенцеля. Відмінності між групами при розподілі, близькому до нормального, оцінювали за допомогою критерію Пірсона (r).

Результати

У результаті порівняння рівнів циркулюючого катестатину в групі хворих на ХСН при ІХС, ЦД 2 типу й ожирінні визначили достовірно нижчі рівні катестатину у хворих на стабільну стенокардію напруження

порівняно з пацієнтами, у яких діагностовано дифузний кардіосклероз і ПІКС, на 73,25 % та 64,33 % відповідно ($p < 0,05$). Зіставивши з показниками контрольної групи, встановили: концентрація катестатину зменшилась у підгрупі хворих на дифузний кардіосклероз на 73,88 % ($p < 0,05$), з ПІКС – на 80,41 % ($p < 0,05$), зі стабільною стенокардією напруження – на 93,01 % ($p < 0,05$). Не зафіксовано значущих відмінностей у результаті порівняння підгруп хворих на дифузний кардіосклероз і ПІКС ($p > 0,05$).

За результатами оцінювання концентрації катестатину в другій групі хворих (на ХСН і супутній ЦД 2 типу), встановлено: у підгрупі пацієнтів із дифузним кардіосклерозом рівні катестатину на 66,56 % ($p < 0,05$) перевищували показники обстежених зі стабільною стенокардією; натомість, порівнявши дані з підгрупою пацієнтів, котрі мали ПІКС, достовірних відмінностей не виявлено ($p > 0,05$). У хворих на стабільну стенокардію сироватковий рівень катестатину на 63,7 % ($p < 0,05$) нижчий, ніж в осіб із ПІКС. Аналізуючи показники контрольної групи, встановлено достовірно вищі значення катестатину порівняно з параметрами пацієнтів із різними клінічними варіантами ІХС: дифузним кардіосклерозом, ПІКС і стабільною стенокардією – на 26,00 %, 31,84 % та 75,26 % відповідно ($p < 0,05$).

Зіставні результати одержали й щодо пацієнтів третьої групи, у яких діагностовано ХСН на тлі супутнього ожиріння. Сироваткова концентрація катестатину у хворих на стабільну стенокардію зменшувалася порівняно з показником пацієнтів із дифузним кардіосклерозом (на 69,86 %, $p < 0,05$) та з ПІКС (на 69,25 %, $p < 0,05$). Між підгрупами осіб із дифузним кардіосклерозом і ПІКС достовірні відмінності не виявили. Показники катестатину в контрольній групі значущо перевищували такі в підгрупі хворих на дифузний кардіосклероз (на 24,74 %, $p < 0,05$), ПІКС (на 26,23 %, $p < 0,05$) та стабільну стенокардію (на 77,32 %, $p < 0,05$).

У пацієнтів із ХСН ішемічного походження без супутньої метаболічної патології рівні циркулюючого катестатину зменшувалися в підгрупі стабільної стенокардії порівняно з підгрупами дифузного кардіосклерозу та ПІКС (на 58,22 % та на 52,02 % відповідно). Показники катестатину в контрольній групі мали достовірні відмінності. Так, зафіксовано збільшення концентрації пептиду на 9,05 % порівняно з хворими на ПІКС, на 56,36 % щодо показника пацієнтів зі стабільною стенокардією ($p < 0,05$). Порівняння підгруп дифузного кардіосклерозу і ПІКС достовірних змін не виявило ($p > 0,05$).

Оцінювання взаємозв'язків між рівнями катестатину сироватки крові та клінічними варіантами іше-

Таблиця 2. Рівні циркулюючого катестатину при різних клінічних варіантах ішемічної хвороби серця у хворих 1 групи

Показник, одиниці вимірювання	Дифузний кардіосклероз	ПІКС	Стабільна стенокардія	Контрольна група
Катестатин, нг/мл	2,28 ± 0,12	1,71 ± 0,17	0,61 ± 0,23	8,73 ± 0,14
Рівень статистичної значущості	p _{1,2} > 0,05 p _{1,3} < 0,05 p _{1,4} < 0,05	p _{2,3} < 0,05 p _{2,4} < 0,05	p _{3,4} < 0,05	–

Таблиця 3. Рівні циркулюючого катестатину при різних клінічних варіантах ішемічної хвороби серця у хворих 2 групи

Показник, одиниці вимірювання	Дифузний кардіосклероз	ПІКС	Стабільна стенокардія	Контрольна група
Катестатин, нг/мл	6,46 ± 0,15	5,95 ± 0,19	2,16 ± 0,31	8,73 ± 0,14
Рівень статистичної значущості	p _{1,2} > 0,05 p _{1,3} < 0,05 p _{1,4} < 0,05	p _{2,3} < 0,05 p _{2,4} < 0,05	p _{3,4} < 0,05	–

Таблиця 4. Рівні циркулюючого катестатину при різних клінічних варіантах ішемічної хвороби серця у хворих 3 групи

Показник, одиниці вимірювання	Дифузний кардіосклероз	ПІКС	Стабільна стенокардія	Контрольна група
Катестатин, нг/мл	6,57 ± 0,17	6,44 ± 0,16	1,98 ± 0,28	8,73 ± 0,14
Рівень статистичної значущості	p _{1,2} > 0,05 p _{1,3} < 0,05 p _{1,4} < 0,05	p _{2,3} < 0,05 p _{2,4} < 0,05	p _{3,4} < 0,05	–

Таблиця 5. Рівні циркулюючого катестатину при різних клінічних варіантах ішемічної хвороби серця у хворих 4 групи

Показник, одиниці вимірювання	Дифузний кардіосклероз	ПІКС	Стабільна стенокардія	Контрольна група
Катестатин, нг/мл	9,12 ± 0,14	7,94 ± 0,19	3,81 ± 0,18	8,73 ± 0,14
Рівень статистичної значущості	p _{1,2} > 0,05 p _{1,3} < 0,05 p _{1,4} > 0,05	p _{2,3} < 0,05 p _{2,4} < 0,05	p _{3,4} < 0,05	–

Таблиця 6. Взаємозв'язки між рівнями циркулюючого катестатину та клінічними варіантами ішемічної хвороби серця, метаболічними порушеннями (r_{crit} = -0,41)

Показник	Катестатин	p
Стабільна стенокардія	-0,67	<0,05
ПІКС	-0,42	<0,05
Дифузний кардіосклероз	-0,16	>0,05
ЦД 2 типу	-0,54	<0,05
Ожиріння	-0,28	>0,05

мічної хвороби серця показало сильний зворотний зв'язок між катестатином і стабільною стенокардією напруження (r = -0,67, p < 0,05), помірний зворотний зв'язок – із ПІКС (r = -0,42, p < 0,05); із дифузним кардіосклерозом встановлено зворотний зв'язок, що не досяг рівня вірогідності (r = -0,16, p > 0,05). Щодо метаболічних захворювань також визначили зворотний зв'язок середньої сили з ЦД 2 типу (r = -0,54, p < 0,05), а зв'язок з ожирінням не досяг рівня достовірності (r = -0,28, p > 0,05). Результати наведено в таблиці 6.

Обговорення

Дослідження останніх років показали, що катестатин відіграє важливу роль у прогресуванні серцевої недостатності, особливо на тлі супутньої метаболічної

патології. Він бере участь у патогенезі ЦД 2 типу й ожиріння, і це зумовлює його потенційну прогностичну цінність для діагностики ускладненого перебігу та декомпенсації ХСН ішемічного походження. Це явище можна пояснити кількома механізмами, що описані в роботах дослідників.

По-перше, хронічне запалення, що є характерним і для серцево-судинної патології, й для метаболічних станів, може знижувати рівень катестатину. Запальні цитокіни, як-от інтерлейкін-6 (IL-6) і фактор некрозу пухлин альфа (TNF-α), можуть пригнічувати синтез хромограніну А і його наступний протеоліз до катестатину [2]. Хронічне запалення також спричиняє окиснювальний стрес, що може пошкоджувати білкові структури та змінювати їхню функціональність [5].

По-друге, інсулінорезистентність, характерна для ЦД 2 типу, часто – для супутньої ХСН та ожиріння, може впливати на рівень катестатину. Інсулінорезистентність призводить до порушення метаболізму глюкози та ліпідів, а отже може негативно впливати на синтез і секрецію хромограніну А. Зниження рівня інсуліну може також спричинити зниження активності ендотеліальних клітин, що продукують хромограніни [6].

По-третє, порушення функції ендотелію є спільною рисою ХСН, ЦД 2 типу й ожиріння. Ендотеліальні клітини відіграють важливу роль у регуляції судинного тону та синтезі вазоактивних речовин, включаючи катестатин [7]. Пошкодження ендотелію через гіперглікемію, високий артеріальний тиск і дисліпідемію може також знижувати секрецію катестатину [8,9].

Важливе значення мають і гормональні зміни, зокрема підвищений рівень лептину у хворих на ожиріння; ці зрушення можуть впливати на рівень катестатину. У дослідженні Gautam K. Vandyopadhyay показано: лептин – гормон, що регулює апетит і метаболізм, в надлишку може спричинити розвиток резистентності до його дії, а це, своєю чергою, може порушувати баланс інших метаболічно активних пептидів, включаючи катестатин [10].

Генетичні фактори та епігенетичні модифікації також можуть відігравати роль у регуляції рівнів катестатину. Поліморфізми в генах, що кодують хромогранін А, або ензими, які беруть участь у його протеолізі, можуть впливати на продукцію та секрецію катестатину [11,12]. Крім того, у праці А. М. Mahmoud показано: такі епігенетичні зміни, як метилювання ДНК і модифікації гістонів, можуть змінювати експресію відповідних генів під впливом хронічних метаболічних стресорів [13].

Втім, за даними окремих досліджень, катестатин може відігравати певну роль у покращенні толерантності до глюкози та інсуліну, що може свідчити про його терапевтичний потенціал під час цих станів. Так, дослідження, опубліковане Diabetes.co.uk, показало, що катестатин може покращити чутливість до глюкози й інсуліну в мишей із ожирінням; на підставі цього науковці дійшли висновку про його сприятливий вплив на метаболічні параметри. Крім того, O. Pankova & O. Korzh встановили, що рівні катестатину пов'язані з метаболічними параметрами. Автори наголосили на його ролі в метаболічному гомеостазі та визначили

потенційну участь катестатину в патофізіології таких станів, як ЦД 2 типу [14].

Втім, фаховий консенсус вказує на зниження рівня катестатину в осіб із метаболічним синдромом, включаючи пацієнтів з ожирінням і цукровим діабетом 2 типу. Це свідчить про складний зв'язок, коли рівень катестатину може бути знижений частіше за цих умов, але й може мати різні рівні залежно від конкретних обставин і стадій захворювання.

Результати, що встановили під час обстеження пацієнтів, не суперечать даним міжнародних досліджень, а отже підтверджують висновки, що зниження рівнів катестатину у хворих на ХСН ішемічного походження, ЦД 2 типу й ожиріння є комплексним процесом, який зумовлений поєднанням прозапальних, метаболічних, судинних і генетичних факторів. Розуміння наведених механізмів відкриває нові перспективи для діагностики та лікування цих захворювань.

Висновки

1. Концентрація катестатину сироватки крові була найнижчою в групі хворих на хронічну серцеву недостатність ішемічного походження на тлі супутнього цукрового діабету 2 типу й ожиріння порівняно з пацієнтами з ізольованим перебігом хронічної серцевої недостатності ($p < 0,05$). Це підтверджує протизапальні ефекти катестатину. Знижені рівні катестатину, зафіксовані в пацієнтів із цукровим діабетом 2 типу й ожирінням, підтверджують його зв'язок із прогресуванням інсулінорезистентності.

2. Найнижчі рівні катестатину визначено у хворих на стабільну стенокардію та постінфарктний кардіосклероз ($r = -0,67$ та $r = -0,42$ відповідно, $p < 0,05$). Це підтверджує асоціацію цього біомаркера з різними клінічними варіантами ішемічної хвороби серця. Встановили зворотний зв'язок середньої сили між рівнем катестатину та цукровим діабетом 2 типу ($r = -0,54$, $p < 0,05$). Отже, катестатин може бути важливим маркером, який характеризує ступінь метаболічних порушень і ризик серцево-судинних ускладнень у пацієнтів із проявами хронічної серцевої недостатності ішемічного походження й цукровим діабетом 2 типу.

Перспективи подальших досліджень. Моніторинг рівнів катестатину у хворих на хронічну серцеву недостатність ішемічного походження і супутню метаболічну патологію, зокрема цукровий діабет 2 типу й ожиріння, може бути спрямований на вивчення можливості його використання як прогностичного маркера для оцінювання ризику прогресування ХСН у пацієнтів із метаболічними порушеннями. Це дасть змогу своєчасно коригувати терапію, а також розробляти персоналізовані підходи до лікування ХСН у пацієнтів із цукровим діабетом 2 типу й ожирінням.

Фінансування

Дослідження здійснено в рамках НДР Харківського національного медичного університету «Розробка стратегії діагностики, лікування та прогнозування перебігу хронічної серцевої недостатності ішемічного генезу на тлі метаболічних порушень» за програмою наукових досліджень і розробок, що фінансується з державного бюджету, державний реєстраційний № 0122U000119 (2022–2024 рр.).

Конфлікт інтересів: відсутній.

Conflicts of interest: authors have no conflict of interest to declare.

Надійшла до редакції / Received: 14.08.2024

Після доопрацювання / Revised: 15.10.2024

Схвалено до друку / Accepted: 22.10.2024

Відомості про авторів:

Боровик К. М., канд. мед. наук, доцент каф. внутрішньої медицини № 2, клінічної імунології та алергології імені академіка Л. Т. Малої, Харківський національний медичний університет, Україна.

ORCID ID: 0000-0003-2155-4865

Кадикова О. І., д-р мед. наук, професор каф. внутрішньої медицини № 2, клінічної імунології та алергології імені академіка Л. Т. Малої, Харківський національний медичний університет, Україна.

ORCID ID: 0000-0002-0108-0597

Кравчун П. Г., д-р мед. наук, професор каф. внутрішньої медицини № 2, клінічної імунології та алергології імені академіка Л. Т. Малої, Харківський національний медичний університет, Україна.

ORCID ID: 0000-0002-8285-6763

Information about the authors:

Borovyk K. M., MD, PhD, Associate Professor of the Department of Internal Medicine No. 2, Clinical Immunology and Allergology named after Academician L. T. Malaya, Kharkiv National Medical University, Ukraine.

Kadykova O. I., MD, PhD, DSc, Professor of the Department of Internal Medicine No. 2, Clinical Immunology and Allergology named after Academician L. T. Malaya, Kharkiv National Medical University, Ukraine.

Kravchun P. H., MD, PhD, DSc, Professor of the Department of Internal Medicine No. 2, Clinical Immunology and Allergology named after Academician L. T. Malaya, Kharkiv National Medical University, Ukraine.

References

- Iyer DR, Venkatraman J, Tanguy E, Vitale N, Mahapatra NR. Chromogranin A and its derived peptides: potential regulators of cholesterol homeostasis. *Cell Mol Life Sci.* 2023;80(9):271. doi: [10.1007/s00018-023-04908-3](https://doi.org/10.1007/s00018-023-04908-3)
- Mahata SK, Corti A. Chromogranin A and its fragments in cardiovascular, immunometabolic, and cancer regulation. *Ann N Y Acad Sci.* 2019;1455(1):34-58. doi: [10.1111/nyas.14249](https://doi.org/10.1111/nyas.14249)
- McDonagh TA, Metra M, Adamo M, Gardner RS, Baumbach A, Böhm M, et al. 2021 ESC Guidelines for the diagnosis and treatment of acute and chronic heart failure: Developed by the Task Force for the diagnosis and treatment of acute and chronic heart failure of the European Society of Cardiology (ESC) With the special contribution of the Heart Failure Association (HFA) of the ESC. *Rev Esp Cardiol (Engl Ed).* 2022;75(6):523. English, Spanish. doi: [10.1016/j.rec.2022.05.005](https://doi.org/10.1016/j.rec.2022.05.005)
- Zalewska E, Kmiec P, Sworczak K. Role of Catestatin in the Cardiovascular System and Metabolic Disorders. *Front Cardiovasc Med.* 2022;9:909480. doi: [10.3389/fcvm.2022.909480](https://doi.org/10.3389/fcvm.2022.909480)
- Manolis AA, Manolis TA, Manolis AS. Neurohumoral Activation in Heart Failure. *Int J Mol Sci.* 2023;24(20):15472. doi: [10.3390/ijms242015472](https://doi.org/10.3390/ijms242015472)
- Watanabe T. The Emerging Roles of Chromogranins and Derived Polypeptides in Atherosclerosis, Diabetes, and Coronary Heart Disease. *Int J Mol Sci.* 2021;22(11):6118. doi: [10.3390/ijms22116118](https://doi.org/10.3390/ijms22116118)
- Bozic J, Kumric M, Ticinovic Kurir T, Urlic H, Martinovic D, Vilovic M, et al. Catestatin as a Biomarker of Cardiovascular Diseases: A Clinical Perspective. *Biomedicines.* 2021;9(12):1757. doi: [10.3390/biomedicines9121757](https://doi.org/10.3390/biomedicines9121757)
- Xue C, Chen K, Gao Z, Bao T, Dong L, Zhao L, et al. Common mechanisms underlying diabetic vascular complications: focus on the interaction of metabolic disorders, immuno-inflammation, and endothelial dysfunction. *Cell Commun Signal.* 2023;21(1):298. doi: [10.1186/s12964-022-01016-w](https://doi.org/10.1186/s12964-022-01016-w)
- Gallo G, Volpe M, Savoia C. Endothelial Dysfunction in Hypertension: Current Concepts and Clinical Implications. *Front Med (Lausanne).* 2022;8:798958. doi: [10.3389/fmed.2021.798958](https://doi.org/10.3389/fmed.2021.798958)

10. Bandyopadhyay GK, Vu CU, Gentile S, Lee H, Biswas N, Chi NW, et al. Catestatin (chromogranin A(352-372)) and novel effects on mobilization of fat from adipose tissue through regulation of adrenergic and leptin signaling. *J Biol Chem.* 2012 9;287(27):23141-51. doi: [10.1074/jbc.M111.335877](https://doi.org/10.1074/jbc.M111.335877)
11. Mir SA, Biswas N, Cheung W, Wan J, Webster N, Macedo E, et al. Chromogranin A pathway: from pathogenic molecule to renal disease. *J Hypertens.* 2020;38(3):456-66. doi: [10.1097/HJH.0000000000002295](https://doi.org/10.1097/HJH.0000000000002295)
12. Gao W, Liu JL, Lu X, Yang Q. Epigenetic regulation of energy metabolism in obesity. *J Mol Cell Biol.* 2021;13(7):480-99. doi: [10.1093/jmcb/mjab043](https://doi.org/10.1093/jmcb/mjab043)
13. Mahmoud AM. An Overview of Epigenetics in Obesity: The Role of Lifestyle and Therapeutic Interventions. *Int J Mol Sci.* 2022;23(3):1341. doi: [10.3390/ijms23031341](https://doi.org/10.3390/ijms23031341)
14. Pankova O, Korzh O. Plasma catestatin levels are related to metabolic parameters in patients with essential hypertension and type 2 diabetes mellitus. *Heart Vessels.* 2024;39(2):144-59. doi: [10.1007/s00380-023-02318-w](https://doi.org/10.1007/s00380-023-02318-w)

Спектральні, експериментально-токсикологічні й квантово-хімічні дослідження предикторів біологічної активності титановмісних наночастинок, допованих сріблом

О. П. Яворовський^{1, A, C, D, E, F}, А. В. Рагуля^{2, A, C, E, F}, В. М. Рябовол^{1, B, C, D, E}, А. І. Курченко^{1, A, C},
Н. І. Тищенко^{1, B, C}, М. М. Загорний^{2, B, C, D, E}, О. В. Філоненко^{3, B, C, D, E}, В. В. Лобанов^{3, B, C, E},
С. Д. Загородня^{4, B, C, E}, Л. О. Артюх^{4, B, C, E}

¹Національний медичний університет імені О. О. Богомольця, м. Київ, Україна, ²Інститут проблем матеріалознавства ім. І. М. Францевича НАН України, м. Київ, Україна, ³Інститут хімії поверхні ім. О. О. Чуйка НАН України, м. Київ, ⁴Інститут мікробіології і вірусології ім. Д. К. Заболотного НАН України, м. Київ

A – концепція та дизайн дослідження; B – збір даних; C – аналіз та інтерпретація даних; D – написання статті; E – редагування статті; F – остаточне затвердження статті

Мета роботи – вивчити вплив структурних, спектральних і квантово-хімічних параметрів синтезованих наносистем TiO_2 , TiO_2/Ag (4 мас. %) та TiO_2/Ag (8 мас. %) на біологічну активність.

Матеріали і методи. Досліджено структурно-морфологічні, спектральні, токсикологічні та цитотоксичні властивості наноматеріалів TiO_2 із вмістом срібла в діапазоні від 0 мас. % до 8 мас. % для напряму біобезпеки людини. Композити TiO_2/Ag схарактеризовані дифракцією рентгенівських променів, просвітлювальною електронною мікроскопією, раманівською спектроскопією та результатами квантово-хімічних розрахунків високого рівня.

Результати. Раманівською спектроскопією встановлено оптичну активність композиту TiO_2/Ag , що підтверджується зсувом частоти моди E_{g1} від 143 cm^{-1} до 150 cm^{-1} та півширини в інтервалі від 12 cm^{-1} до 19 cm^{-1} внаслідок зменшення розміру кристалітів TiO_2 . Зсув моди у TiO_2/Ag відбиває певну деформацію кристалічної ґратки діоксиду титану анатазної модифікації при легуванні сріблом. Це призводить до збільшення можливості продукувати активні форми кисню на поверхні наночастинок TiO_2/Ag і до підвищення біологічної активності (4 мас. % Ag; 8 мас. % Ag) порівняно з недопованим TiO_2 , забезпечуючи збільшення їхньої токсичності, що підтверджується значеннями LD_{50} . CC_{50} відповідно. За результатами квантово-хімічних розрахунків, при адсорбції димеру Ag_2 на поверхні анатазу в адсорбційному комплексі $\text{Ti}_{15}\text{O}_{41}\text{H}_{22}\text{Ag}_2$ задіяні два атоми Ag з утворенням чотирьох зв'язків Ag–O, довжина яких із двокоординованими атомами Оксигену поверхні TiO_2 становить $2,44 \text{ \AA}$, а довжина зв'язку Ag–Ag зростає до $2,75 \text{ \AA}$ порівняно з рівноважною відстанню в двоатомній молекулі Ag_2 ($2,53 \text{ \AA}$). Це вказує на коливально-збуджений стан двоатомного фрагмента Ag_2 в адсорбційному комплексі $\text{Ti}_{15}\text{O}_{41}\text{H}_{22}\text{Ag}_2$. Треба наголосити на зменшенні потенціалу іонізації адсорбційного комплексу з $7,35 \text{ eV}$ до $5,72 \text{ eV}$. Результатом таких змін є підвищена реакційна здатність атомів Аргентуму порівняно з їхньою реакційною здатністю в двоатомній молекулі Ag_2 . Завдяки тому, що саме атоми срібла, адсорбовані на поверхні наночастинок анатазу, виконують функції пасток електронів, зростає ефективність розділення фотогенерованих пар електрон-дірка (екситонів) з міжфазним переносом електронів, що підвищує фотокаталітичні та біоцидні властивості допованого сріблом анатазу.

Висновки. Між фізико-хімічними параметрами наночастинок і їхньою біологічною активністю є певна об'єктивна залежність, яку можна схарактеризувати не лише якісно, але й кількісно. Так, показано вплив на токсичність наночастинок їхнього розміру, питомої поверхні, наявності гідроксильних груп на поверхні наночастинок, розміру кристалітів, величини міжатомних зв'язків, потенціалу іонізації. Ці дані мають важливе наукове значення не тільки для гігієнічного нормування, але й в аспекті синтезу надалі безпечніших наноматеріалів.

Ключові слова: наноматеріали, діоксид титану, анатаз, комбінаційне розсіювання світла, електронна мікроскопія, рентгенівський фазовий аналіз, токсикологія, цитотоксичність, атомні зв'язки, потенціал іонізації.

Патологія. 2024. Т. 21, № 3(62). С. 211-219

*E-mail: riabovol1@ukr.net

Spectral, experimental-toxicological and quantum-chemical studies of predictors of biological activity of titanium-containing nanoparticles doped with silver

O. P. Yavorovskiy, A. V. Ragulya, V. M. Riabovol, A. I. Kurchenko, N. I. Tyshchenko, M. M. Zahornyi, O. V. Filonenko, V. V. Lobanov, S. D. Zahorodnia, L. O. Artiukh

The aim: to study the influence of structural, spectral and quantum-chemical parameters of the synthesized TiO_2 , TiO_2/Ag (4 wt. %) and TiO_2/Ag (8 wt. %) nanosystems on biological activity.

Materials and methods. The structural-morphological, spectral, toxicological and cytotoxic properties of TiO_2 nanomaterials with silver content in the range from 0 wt % to 8 wt. % for the direction of human biosafety were investigated. The TiO_2/Ag composites were characterized by X-ray diffraction, transmission electron microscopy, Raman spectroscopy, and the results of high-level quantum chemical calculations.

Results. The optical activity of the TiO_2/Ag composite was determined by Raman spectroscopy, which is confirmed by the shift in the E_g mode frequency from 143 cm^{-1} to 157 cm^{-1} and the FWHM in the range from 12 cm^{-1} to 19 cm^{-1} due to the decrease in the size of the TiO_2 crystallites. The mode shift in TiO_2/Ag reflects a certain deformation of the anatase-modified titanium dioxide crystal lattice upon doping with silver. This leads to an increase in the ability to produce reactive oxygen species on

Keywords: nanomaterials, titanium dioxide, anatase, Raman light scattering, electron microscopy, X-ray phase analysis, toxicology, cytotoxicity, atomic bonds, ionization potential.

Pathologia. 2024;21(3):211-219

the surface of the TiO₂/Ag nanoparticle and to an increase in biological activity (4 wt. % Ag; 8 wt. % Ag) compared to undoped TiO₂, providing an increase in their toxicity, which is confirmed by the values LD₅₀, CC₅₀ parameters, respectively. According to the results of quantum chemical calculations, it was established that during the adsorption of the Ag₂ dimer on the surface of anatase in the Ti₁₅O₄₁H₂₂Ag₂ adsorption complex, two Ag atoms are involved with the formation of four Ag–O bonds, the length of which with the two-coordinated oxygen atoms of the TiO₂ surface is 2.44 Å, and the Ag–Ag bond length increases to 2.75 Å, compared to the equilibrium distance in the diatomic Ag₂ molecule (2.53 Å). This indicates the vibrationally excited state of the Ag₂ diatomic fragment in the Ti₁₅O₄₁H₂₂Ag₂ adsorption complex. It should also be noted that the ionization potential of the adsorption complex decreased from 7.35 eV to 5.72 eV. The result of such changes is the increased reactivity of argentum atoms compared to their reactivity in the diatomic Ag₂ molecule. Due to the fact that silver atoms adsorbed on the surface of anatase nanoparticles act as electron traps, the efficiency of separation of photogenerated electron-hole pairs (excitons) with interphase electron transfer increases, which increases the photocatalytic and biocidal properties of silver-doped anatase.

Conclusions. There is a certain objective relationship between the physicochemical parameters of nanoparticles and their biological activity, which can be characterized not only qualitatively, but also quantitatively. Thus, in the materials of our research, the influence of their size, specific surface area, the presence of hydroxyl groups on the surface of the nanoparticle, the size of crystallites, the size of interatomic bonds, and the ionization potential on the toxicity of nanoparticles has been demonstrated. These data are of great scientific importance not only in terms of their hygienic regulation, but also in terms of further synthesis of safer nanomaterials.

У сучасних фотокаталізаторах для очищення води та повітря від шкідливих органічних речовин, бактерій і вірусів, біоцидних лакофарбових покриттях різного призначення широко використовують нанорозмірні порошки простих сполук і нанокомпозитів на їхній основі. Нанопорошки діоксиду титану та нанокомпозити зі сріблом синтезують термічним розкладом метатитанової кислоти з додаванням срібла в різних співвідношеннях до титану [1].

У попередніх дослідженнях доведено, що нанокомпозити діоксиду титану, доповані наносріблом, характеризуються високою фотокаталітичною активністю та є перспективними для широкого застосування, зокрема як знезаражувальний компонент фільтрів для очищення повітря й антимікробних поверхонь [1,2,3,4,5,6].

Відомо, що біологічна активність наночастинок металів та їхніх сполук залежить від структури, розміру та форми частинок, питомої площі поверхні, агломерації, пористості, морфології поверхні частинок, наявності функціональних груп на поверхні частинок тощо [7,8,9,10]. У багатьох наукових працях показано залежність токсичності наночастинок від їхнього розміру [11,12,13,14,15]. Зі зменшенням розміру наночастинок співвідношення площі поверхні до об'єму експоненційно зростає, посилюючи хімічну та біологічну активність [16].

У результаті дослідження, яке здійснили S. Shabbir et al. [17], встановлено: нано-TiO₂ (15–35 нм) може накопичуватися в легенях, серці, печінці, селезінці, серцевому м'язі та нирках лабораторних тварин. Крім того, у мишей і щурів вони порушують гомеостаз глюкози та ліпідів. TiO₂ (анатаз чи рутильна модифікація) спричиняють насамперед побічні реакції, індукуючи окиснювальний стрес, який призводить до пошкодження клітин, запалення, генотоксичності та несприятливих імунних реакцій. Форма та рівень руйнування істотно залежать від фізичних і хімічних властивостей наночастинок TiO₂, що визначають їхню реакційну здатність і біодоступність. Дослідження свідчать, що наночастинок TiO₂ зумовлюють і розриви ДНК, і хромосомні пошкодження. Ефекти генотоксичності залежать не тільки від змін поверхні частинок, розміру та шляху впливу, але й від тривалості впливу наночастинок.

Ще один визначальний фактор біологічної активності наночастинок – їхня форма. Так, сферичні наночастинок характеризуються меншою біологічною активністю порівняно з нанотрубками, нановолокнами, пластинчастими та голчастими наночастинками [14,15,18].

Відомості фахової літератури (й експериментальні, й теоретичні) досить неоднозначні та не дають точної відповіді на питання щодо природи зв'язку в утворених на поверхні наночастинок анатазу комплексів (металооксид-метал). На це питання могло відповісти лише квантово-хімічне моделювання та з'ясування причин підвищеної фотокаталітичної активності систем TiO₂/Ag порівняно з індивідуальними наноструктурним анатазом та сріблом (предиктори – довжина зв'язку L (Å), потенціал іонізації (eV)).

Обґрунтовуючи актуальність питання щодо залежності біологічної активності та токсичності наночастинок (цитотоксичність, вплив на імунні та статеві клітини, вплив на ссавців) від їхніх фізико-хімічних параметрів, широко вивчено залежності від «класичних» (що найчастіше визначаються), тобто фізичних і хімічних властивостей (розмір, форма, площа поверхні тощо). Втім відомості наукової літератури свідчать: щодо кристалічних нанопорошків не з'ясованими залишаються питання впливу на біологічну активність «нових» – спектральних і квантово-хімічних характеристик наночастинок, а саме групи структурних і фізичних параметрів (розмір кристалітів, параметри кристалічної ґратки і оптичні моди), квантово-хімічних (довжина й енергія хімічних зв'язків, потенціал іонізації).

Мета роботи

Вивчити вплив структурних, спектральних і квантово-хімічних параметрів синтезованих наносистем TiO₂, TiO₂/Ag (4 мас. %) та TiO₂/Ag (8 мас. %) на біологічну активність.

Матеріали і методи дослідження

Об'єкти дослідження – нанопорошки TiO₂, TiO₂/Ag (4 мас. %) і TiO₂/Ag (8 мас. %), одержані в Інституті проблем матеріалознавства ім. І. М. Францевича НАН України.

Дослідили морфологічні, структурні, хімічні, спектральні й оптичні характеристики нанопорошків методами просвітлювальної електронної мікроскопії (ПЕМ), рентгенівського фазового та структурного аналізу (РФА, РСА), комбінаційного розсіювання світла (КРС) [1,2,3,4,5,19,20,21].

Морфологію та структуру зразків визначали також за допомогою електронного просвічувального мікроскопа JEM-1400 (JEOL, Японія) при інструментальному збільшенні від 2000 до 100 000 та напрузі 80 кВ за стандартною методикою роботи.

Рентгенівський фазовий і структурний аналіз здійснили за допомогою рентгенівського дифрактометра DRON-3М, обладнаного комп'ютерною системою сканування та запису дифракційної картини з використанням фокусування Бреґга–Брентано з монохроматичним випромінюванням Cu-K_α за методикою Holder [22].

Дослідження оптичних властивостей нанопорошків TiO_2 і TiO_2/Ag за КРС здійснювали раманівським спектроскопом Horiba Jobin-Yvon T64000 (Horiba, Shanghai, China).

Квантово-хімічні обрахунки взаємодії кластерів срібла з поверхнею анатазу виконали методом теорії функціоналу густини (DFT) з обмінно-кореляційним функціоналом B3LYP і валентним базисним набором SBKJCS з ефективним остовним потенціалом у рамках пакету програми PC GAMESS (FireFly 8.2.0) [23]. Для врахування дисперсійних внесків в енергію утворення міжмолекулярних комплексів задіяна дисперсійна поправка Грімме – D3. Ефективні потенціали ядер (ECP) використано для врахування електронів остова атомів після третього періоду, що суттєво скорочує час обчислень, майже не впливаючи на результати, оскільки передбачається, що електрони остова мають незначний вплив на адсорбцію.

Під час роботи застосовано кластерне наближення. При побудові моделі поверхні анатазу використали рентгеноструктурні дані елементарної комірки об'ємної фази анатазу (рис. 2а) [24].

Токсикологічні властивості нанопорошків (внутрішньоочеревинну LD_{50} , максимально переносну дозу LD_0 , місцевоподразнювальну дію на шкіру, подразнювальну дію на слизову оболонку ока) вивчали на лабораторних тваринах за загальноприйнятими методиками [2,3,5,8,19,20]. Вплив на імунну систему вивчали за методиками, що наведені у працях [2,3,5]. Вплив на статеві клітини кнурів оцінювали за методиками, на які отримали авторське свідоцтво [4].

Життєздатність клітин ВНК-21 (нирки сирійського хом'яка) за дії наночастинок оцінювали, використовуючи барвник МТТ (3-(4,5-диметилтіазол-2-іл)-2,5-дифенілтетразолію бромід), оскільки лише життєздатні клітини мають функціональні ферменти мітохондріальної дегідрогенази, що здатні переробляти МТТ до формазану [24,25]. Результати аналізували спектрофотометрично на ридері Multiskan FC (Thermo Fisher Scientific, США) при довжині хвилі 538 нм. Оптичні щільності кожної лунки з клітинами, що встановили, порівнювали з оптичною щільністю розчинника, який є бланком; за формулою обраховували частку життєздатних

клітин (%) за дії різних концентрацій наночастинок. Визначали концентрацію композиційних наночастинок зі сріблом, що пригнічує життєздатність клітин на 50 % (CC_{50}) порівняно з контролем клітин.

Дослідження здійснили на базі кафедри гігієни, безпеки праці та професійного здоров'я Національного медичного університету імені О. О. Богомольця, відділу фізико-хімії і технології наноструктурної кераміки та нанокompatивів Інституту проблем матеріалознавства ім. І. М. Францевича, відділу квантової хімії та хімічної фізики наносистем Інституту хімії поверхні ім. О. О. Чуйка НАН України, відділу репродукції вірусів Інституту мікробіології і вірусології ім. Д. К. Заболотного НАН України.

Результати

Фізико-хімічні властивості наночастинок. У попередніх роботах викладено результати оцінювання окремих фізико-хімічних властивостей наночастинок TiO_2 і нанокompatивів TiO_2/Ag (4 мас. % Ag), TiO_2/Ag (8 мас. % Ag), а також зроблено спробу пов'язати ці властивості з раніше дослідженою біологічною активністю власне наночастинок [2,3,4,5,19,20]. Так, вивчено розмір, форму, будову, хімічний склад, питому поверхню, кристалічну фазу й інші фізико-хімічні властивості наночастинок. Встановлено розмір нанопорошку TiO_2 , що становив 20–30 нм; для нанопорошків TiO_2/Ag розмір частинок TiO_2 становив 13–20 нм, Ag – 35–40 нм. Визначено питому поверхню для нано- TiO_2 – 50,84 m^2/g , для нано- TiO_2/Ag (4 мас. % Ag) – 50,11 m^2/g , для нано- TiO_2/Ag (8 мас. % Ag) – 30,65 m^2/g [2].

У результаті застосування просвітлювальної електронної мікроскопії (рис. 1 а, б, в) встановлено: форма TiO_2/Ag (8 мас. % Ag) металооксидних наночастинок TiO_2 суттєво змінюється (рис. 1 в) – набуває овальної форми з шаром срібла на поверхні порівняно з вихідним нано- TiO_2 (сферичні кульки). На ПЕМ-зображенні (рис. 1 б) поверхні зразка нанокompatиву TiO_2/Ag (4 мас. % Ag) визначили кулькоподібні частинки срібла (обведені червоним ділянкою), локалізовані на поверхні наночастинок TiO_2 .

Зразки, що дослідили, мали кристалічну структуру типу анатазу, що підтверджено РФА. У нанокompatиві TiO_2/Ag (8 мас. % Ag) виявлено срібло в кристалічній структурі (всередині кристала), а не тільки на поверхні, як у нанокompatиві TiO_2/Ag (4 мас. % Ag) [1,3,4,5,18,19,20].

За методикою РФА, яку використовують для визначення фазового складу кристалічних матеріалів, досліджено кристалічну ґратку нанокompatивів [1]. Як відомо, легування іонами металу в оптимальній концентрації пригнічує ріст нанокристалітів [1]. У ряду наноматеріалів TiO_2 , TiO_2/Ag (4 мас. % Ag) і TiO_2/Ag (8 мас. % Ag) визначили залежність структурних параметрів – тенденцію до зменшення розміру кристалів від 12 нм до 8 нм (КРС). За структурними параметрами ґратки нанокompatиву TiO_2/Ag порівняно з нано- TiO_2 визначили деформацію кристалічної ґратки анатазу. У нано- TiO_2 -Ag (8 мас. % Ag) виявлено фазу срібла у кристалічній ґратці анатазу, що додатково її деформує [1].

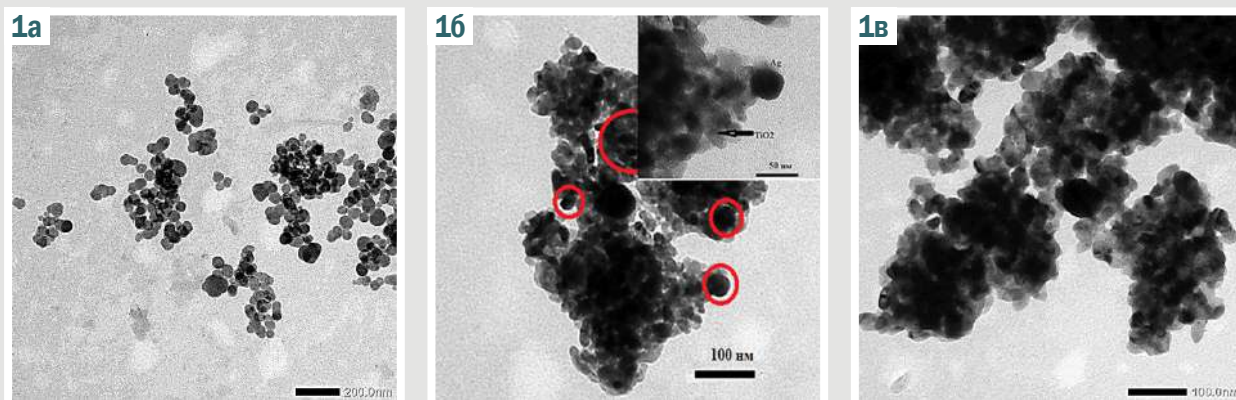


Рис. 1. ПЕМ зразків нанопорошків. а: TiO_2 ; б: TiO_2/Ag (4 мас. %); в: TiO_2/Ag (8 мас. %).

Спектр комбінаційного розсіювання анатазу, згідно з теорією груп, як відомо, характеризується шістьма фундаментальними активними модами коливань симетрії $3E_g + 2B_{1g} + A_{1g}$, що вимірюють при 143 cm^{-1} (E_g), 198 cm^{-1} (E_g), 395 cm^{-1} (B_{1g}), 512 cm^{-1} (B_{1g}), 518 cm^{-1} (A_{1g}) і 639 cm^{-1} (E_g). Коливальні моди E_g відповідають симетричним валентним коливанням атомів $\text{Ti}-\text{O}$ зв'язків, а B_{1g} і A_{1g} – симетричним і антисиметричним деформаційним коливанням валентних кутів $\text{O}-\text{Ti}-\text{O}$ відповідно [24,25,26,27].

В анатазі кожна мода відповідає конкретним коливальним рухам атомів кристалічної ґратки. $E_{g(1)}$, $E_{g(2)}$, $E_{g(3)}$ – різні частоти двовимірних мод коливань, що мають однакову симетрію (E_g), але різні типи руху атомів, де E – двовимірне ірреальне представлення, яке означає наявність двох незалежних компонентів коливань; індекс g вказує на те, що мода парна щодо інверсії (центральна симетрія); (1), (2) або (3) – номер моди, який використовують для розрізнення двовимірних мод однакової симетрії.

Форми смуг спектра вихідного та модифікованого порошку подібні. У спектрі КРС нанопорошку TiO_2 визначають смуги, що відповідають розсіюванню на фонах структурної фази анатазу TiO_2 : $E_{g(1)}$ ($\sim 142 \text{ cm}^{-1}$), $E_{g(2)}$ ($\sim 196 \text{ cm}^{-1}$), ($\sim 513 \text{ cm}^{-1}$) (A_{1g} , B_{1g}) та $E_{g(3)}$ ($\sim 636 \text{ cm}^{-1}$) [21,28].

Модифікування TiO_2 атомами срібла призводить до зменшення інтенсивності всіх коливальних смуг. При цьому найінтенсивніша смуга $E_{g(1)}$ зміщується у високочастотний бік з $143,0 \text{ cm}^{-1}$ до $149,6 \text{ cm}^{-1}$, а її ширина на пів висоти (FWHM) збільшується з 11 cm^{-1} до 19 cm^{-1} . Деформація решітки, дефекти та розмір кристалітів (табл. 1) мають сильний вплив на зсув, розширення піків та інтенсивність раманівських піків [21,25,27,29].

У TiO_2/Ag (4 мас. %) щодо TiO_2 відбувається високочастотний зсув і збільшення півширини мод $E_{g(1)}$ з $143,0 \text{ cm}^{-1}$ до $147,7 \text{ cm}^{-1}$ і $E_{g(2)}$ з $194,4 \text{ cm}^{-1}$ до $199,2 \text{ cm}^{-1}$, а $E_{g(3)}$ смуга з $637,0 \text{ cm}^{-1}$ до $633,1 \text{ cm}^{-1}$ і A_{1g} з 514 cm^{-1} до 508 cm^{-1} мають низькочастотний зсув і значне збільшення півширини в спектрах КРС (табл. 1).

Розташування смуг випромінювання, а також зміни їхнього положення та інтенсивності залежать від розміру TiO_2 нанокристалів і концентрації легуючої домішки, що визначають тип і щільність донорних та

акцепторних центрів на поверхні оксиду, а отже спектри фотолюмінесценції [21]. Це можливо і внаслідок зміщення атомів Ti та O через заміщення значно більшим атомом Ag , і шляхом зміни їхнього іонного стану, що виявляється в міжатомних зв'язках у TiO_6 -октаедрі.

Отже, кисневі вакансії утворюються і в об'ємі нанокристалів, і на їхній поверхні; можливе формування кількох локалізованих електронних станів для анатазу. Зауважимо також, що в процесі фотохімічних перетворень відбувається утворення нових донорних і акцепторних рівнів.

Комбінаційне розсіювання світла узгоджується з даними квантово-хімічного моделювання; встановлено, що вже з 4 % срібла відбувається часткова деформація ґратки (див. зсув мод КРС).

Наведено результати квантово-хімічного дослідження взаємодії кластерів срібла зі стехіометричною поверхнею (001) анатазу, оскільки вона характеризується істотно вищою поверхневою енергією порівняно з поверхнею анатазу (101) і, відповідно, вищою реакційною здатністю; це спричинено тим, що всі поверхневі атоми Ti та O координаційно ненасичені.

Як відомо, в об'ємних кристалах анатазу є два типи зв'язків $\text{Ti}-\text{O}$: екваторіальні – короткі ($1,94 \text{ \AA}$), аксіальні – довгі ($1,97 \text{ \AA}$). Зв'язки $\text{Ti}-\text{O}$ визначають як накладання чотирьох ковалентних і двох дативних зв'язків. Два довгих дативних зв'язки є аксіальними [30].

Просторова будова кластера, обраного за модель поверхні анатазу, наведена на рис. 2 б, в. Йому відповідає брутто-формула $(\text{TiO}_2)_{15} \cdot 11\text{H}_2\text{O} \equiv \text{Ti}_{15}\text{O}_{41}\text{H}_{22}$. Обірані валентності атомів Оксигену та Титану на периферії кластера, що виникають під час його побудови, насичувалися гідроксильними групами OH^- та атомами H^+ . Тому в цій моделі є два типи атомів Оксигену, зокрема дво- та трикоординовані (рис. 2 б, в), і п'ятикоординовані атоми Титану, що характерні для поверхні (001) анатазу. Застосовано принцип вбудованих кластерних моделей, тобто самоузгодження виконано тільки для атомів Ti та O , що розміщувалися в поверхневому шарі (рис. 2), а оточення (другий шар і гідроксильні групи на периферії) при самоузгодженні залишалось незмінним.

Електронний основний стан усіх кластерів, досліджених у цій роботі, синглетний.

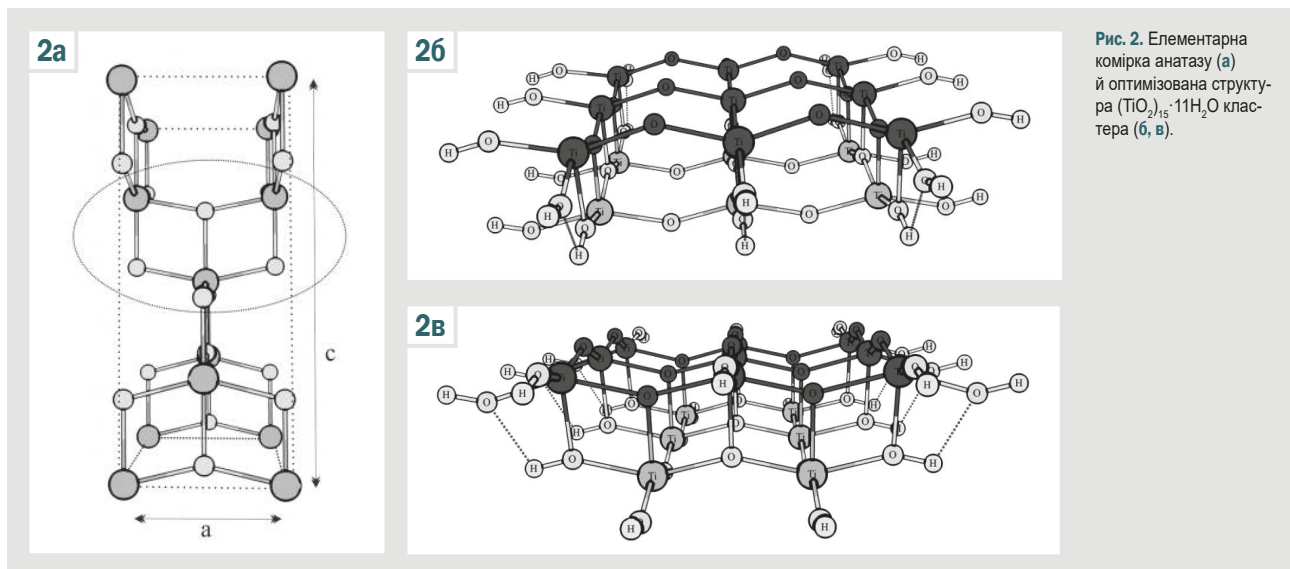


Рис. 2. Елементарна комірка анатазу (а) й оптимізована структура (TiO_2)₁₅·11H₂O кластера (б, в).

Довжини зв'язків $\text{Ti}^{(5)}\text{-O}^{(2)}$ та $\text{Ti}^{(5)}\text{-O}^{(3)}$ у рівноважному стані кластера $(\text{TiO}_2)_{15}\cdot 11\text{H}_2\text{O}$ становлять 1,94–1,97 Å та 1,97–2,01 Å відповідно, відповідають експериментальним значенням для анатазу [25].

Під час дослідження адсорбції димеру срібла вивчали різні варіанти: вісь Ag–Ag кластера Ag_2 розміщувалась перпендикулярно до поверхні (001) анатазу над п'ятикоординуваним атомом Ti (рис. 3 а); паралельно до поверхні посередині між ланцюжками двокоординуваних атомів O (рис. 3 б); паралельно до поверхні і над ланцюжком двокоординуваних атомів O (рис. 3 в).

Усі вихідні структури в результаті оптимізації призводять до рівноважного стану адсорбційного комплексу, в якому два атоми Ag утворюють 4 зв'язки AgO, довжина яких становить 2,44 Å з двокоординуваними атомами O поверхні TiO_2 (рис. 3 г, д, е). На атомах Оксигену у вихідному кластері $\text{Ti}_{15}\text{O}_{41}\text{H}_{22}$ заряди становили -0,63 ат. од. Енергія зв'язування кластером відповідає -2,43 еВ. Довжина зв'язку Ag–Ag в адсорбційному комплексі $\text{Ti}_{15}\text{O}_{41}\text{H}_{22}\text{Ag}_2$ становить 2,75 Å; це значно вище, ніж у двоатомній молекулі Ag_2 (2,53 Å).

Це вказує на коливально-збуджений стан двоатомного фрагмента в адсорбційному комплексі $\text{Ti}_{15}\text{O}_{41}\text{H}_{22}\text{Ag}_2$ і свідчить про підвищену реакційну здатність атомів срібла порівняно з їхньою реакційною здатністю в двоатомній молекулі Ag_2 , сприяючи ефективним електронним гетеропереходам анатаз-Ag.

Крім того, на підвищення реакційної здатності атомів Ag в адсорбованому стані вказує зниження потенціалу іонізації для комплексу $\text{Ti}_{15}\text{O}_{41}\text{H}_{22}\text{Ag}_2$ (5,72 еВ) порівняно з відповідним значенням для димеру срібла (7,67 еВ). Слід врахувати, що найвища зайнята молекулярна орбіталь адсорбційного комплексу $\text{Ti}_{15}\text{O}_{41}\text{H}_{22}\text{Ag}_2$ локалізована тільки на двоатомному фрагменті срібла.

Узагальнені результати досліджених «нових» структурно-кристалічних, спектральних і квантово-хімічних параметрів наночастинок TiO_2 , TiO_2/Ag (4 мас. % Ag) і TiO_2/Ag (8 мас. % Ag) наведено в таблиці 1.

Токсиколого-гігієнічне оцінювання нанопорошків.

Узагальнені дані, що характеризують вплив раніше встановлених «класичних» фізико-хімічних параметрів досліджених нанопорошків на їхню токсичність, наведені в таблиці 2.

За даними, що наведені в таблиці 2, у ряду нанопорошків від TiO_2 до TiO_2/Ag визначили тенденцію до зменшення абсолютної величини LD_{50} . Це свідчить про посилення токсичності нанопорошку TiO_2 у разі допування сріблом. Певною мірою зі збільшенням вмісту срібла в наночастинках TiO_2 посилювався подразнювальний ефект на шкіру, збільшувалась сенсibiliзувальна активність.

Під час оцінювання впливу наноматеріалів на статеві клітини кнурів апробовано дози 1,0 LD_{50} на 1 мл сперми для TiO_2 – 47 мкг/мл; для TiO_2/Ag (4 мас. % Ag) – 7 мкг/мл; TiO_2/Ag (8 мас. % Ag) – 10 мкг/мл. Встановили залежність зростання ушкоджувальної дії на статеві клітини кнурів *in vitro* в ряду нанопорошків TiO_2 , TiO_2/Ag (4 мас. % Ag) і TiO_2/Ag (8 мас. % Ag) за інтегральним показником виживаності спермій (зменшення виживаності від 1,7 до 2,3 раза відповідно), а також за пригніченням дихальної активності та порушенням активності мітохондріальних ферментів.

Вплив наночастинок на імунну систему вивчали на мононуклеарних клітинах периферичної крові здорових донорів *in vitro*. Мононуклеари інкубували при стимуляції нано- TiO_2 , нано-Ag, нано- TiO_2/Ag (4 мас. % Ag) у концентрації по 30 мкг/мл та без стимулювального агента. В ряду нанопорошків TiO_2 , Ag і TiO_2/Ag (4 мас. % Ag) визначено залежність зростання функціональної активності мононуклеарних клітин крові за продукцією цитокінів: інтерлейкіну-1 (IL-1), інтерлейкіну-4 (IL-4), інтерлейкіну-6 (IL-6), фактора некрозу пухлини альфа (TNF-α) від 1,7–2,6 раза до 2,7–5,4 раза відповідно.

Як відомо, дослідження цитотоксичної дії речовин передбачає визначення концентрації речовини, яка на 50 % зменшує життєздатність популяції клітин (CC_{50}). Встановлено, що CC_{50} нано- TiO_2 , TiO_2/Ag (4 мас. % Ag) і TiO_2/Ag (8 мас. % Ag) для клітин ВНК-21 (нирка сирійського хом'яка) становила 81 мкг/мл, 62 мкг/мл

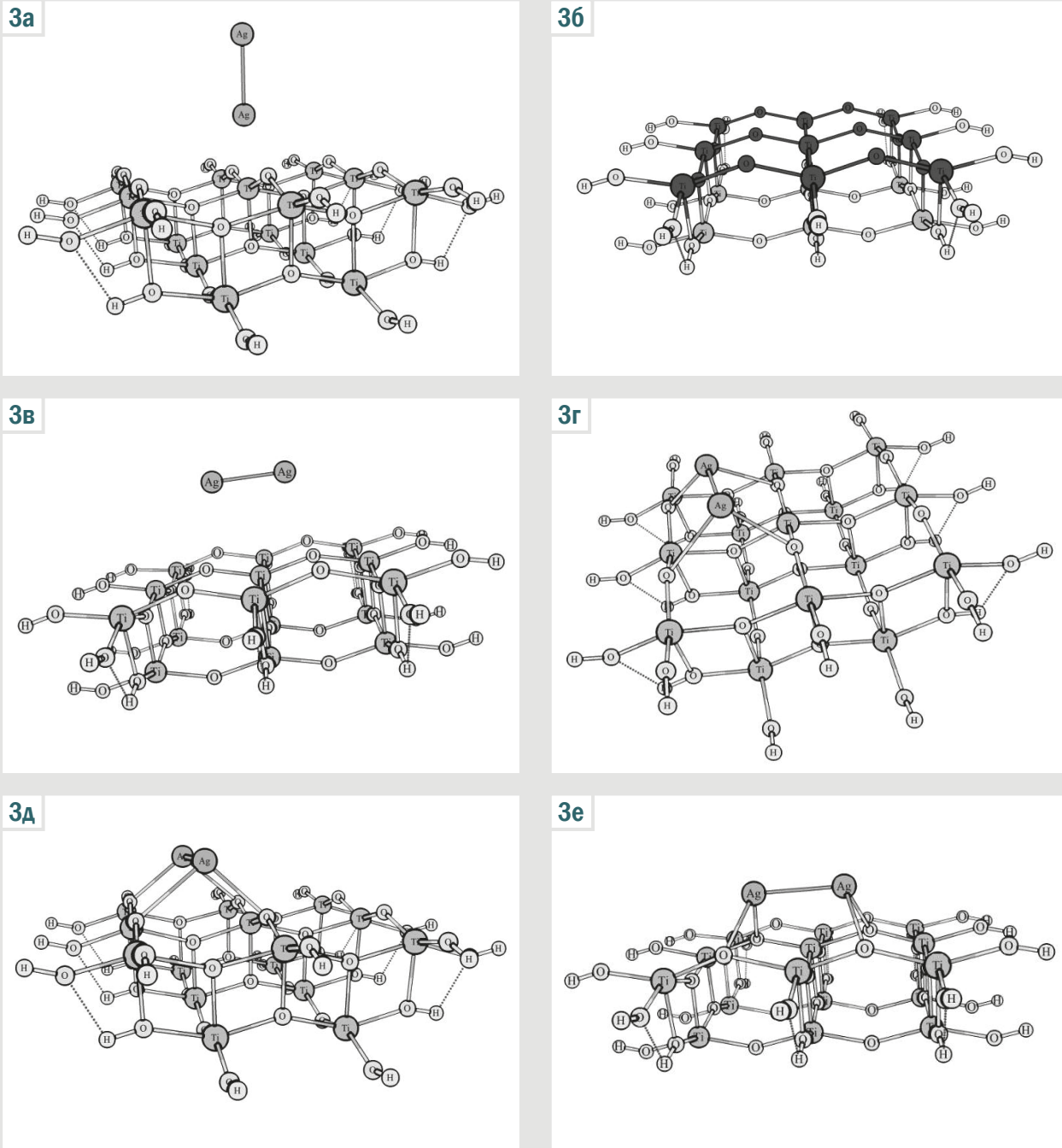


Рис. 3. Вихідні (а, б, в) та рівноважні (г, д, е) структури адсорбційних комплексів кластеру $(\text{TiO}_2)_{15} \cdot 11\text{H}_2\text{O}$ та димеру Ag_2 .

і 27 мкг/мл відповідно. Це свідчить про зростання цитотоксичності в цьому ряді наночастинок. Отже, цитотоксичність нанодіоксиду титану, максимально допованого сріблом, вища, ніж звичайного.

Порівнюючи дані вивчених «нових» фізико-хімічних характеристик з раніше встановленими параметрами біологічної активності (табл. 1, 2), припускаємо, що зміни розміру кристалітів наночастинок у ряду $\text{TiO}_2 \rightarrow \text{TiO}_2/\text{Ag}$ (4 мас. % Ag) $\rightarrow \text{TiO}_2/\text{Ag}$ (8 мас. % Ag) впливали на їхню біологічну активність: зі зменшенням розміру кристалітів зменшується абсолютна величина LD_{50} , тобто їхня токсичність зростає.

Збільшення довжини зв'язку $\text{Ti}-\text{O}$ і зменшення потенціалу іонізації в $\text{nano-TiO}_2/\text{Ag}$ щодо nano-TiO_2 зумовлює їхню вищу хімічну активність і підвищує біологічну активність, а отже й токсичність (табл. 1, 2).

Обговорення

Встановлені дані щодо зменшення розміру кристалітів у ряду наночастинок $\text{TiO}_2 \rightarrow \text{TiO}_2/\text{Ag}$ (4 мас. % Ag) $\rightarrow \text{TiO}_2/\text{Ag}$ (8 мас. % Ag) від 12 нм до 8 нм і визначене зростання їхньої токсичності в цьому ряді збігаються з результатами досліджень W. H. De Jong et al., а також

Таблиця 1. Структурні, фізичні та квантово-хімічні параметри наночастинок титановмісних сполук із наносріблом

Параметр	Методи визначення	Одиниці вимірювання	Встановлене значення		
			Нано-TiO ₂	Нано-TiO ₂ /Ag (4 мас. % Ag)	Нано-TiO ₂ /Ag (8 мас. % Ag)
Розмір наночастинок	ПЕМ	нм	20–30	13–20, 35–40	13–20, 35–40
Площа питомої поверхні	БЕТ	м ² /г	50,84	50,11	30,65
Структурні: розмір кристалітів (D)	КРС	нм	12	10	8
a (TiO ₂)	РФА	нм	0,3785	0,3780	0,3787
c (TiO ₂)			0,9522	0,9554	0,9519
a (Ag)			Ag не виявлений	Ag не виявлений	0,4086 (фаза срібла)
Фізичні: оптичні моди:	КРС	см ⁻¹			
E _{gr(1)}			143,0	147,7	149,6
E _{gr(2)}			194,4	199,2	200,3
E _{gr(3)}			637,0	633,1	628,1
Квантово-хімічні:	DFT		Ti ₁₅ O ₄₁ H ₂₂	Ti ₁₅ O ₄₁ H ₂₂ Ag ₂	
довжина зв'язків (L)		Å	Ti–O 1,94–1,97	Ti–O 1,97–2,01; Ag–O 2,44; Ag–Ag 2,75 [#]	не досліджували
потенціал іонізації Ag		eV	–	5,72 [*]	не досліджували

#: довжина зв'язку для двоатомної молекули Ag₂ становить 2,53 Å; *: потенціал іонізації для двоатомної молекули Ag₂ становить 7,67 eV; ПЕМ: просвітлювальна електронна мікроскопія; БЕТ: метод Брунауера–Еммета–Теллера; КРС: комбінаційне розсіювання світла; РФА: рентгенівський фазовий аналіз; DFT: метод теорії функціонала густини.

Таблиця 2. Порівняльне токсиколого-гігієнічне оцінювання нанопорошків TiO₂, TiO₂/Ag (4 мас. % Ag) і TiO₂/Ag (8 мас. % Ag)

Показник, одиниці вимірювання	Нано-TiO ₂	Нано-TiO ₂ /Ag (4 мас. % Ag)	Нано-TiO ₂ /Ag (8 мас. % Ag)
Максимально переносна доза LD ₅₀ , мг/кг	4000	–	–
Внутрішньоочеревинна LD ₅₀ , мг/кг	4783,30	724,44	–
Місцевоподразнювальна дія на шкіру	Не чинить, 0 балів	Не чинить, 0 балів	Слабовиражена, 1 бал
Подразнювальна дія на слизову оболонку ока	Слабовиражена, 2 бали	Слабовиражена, 2 бали	Слабовиражена, 2 бали
Клас небезпечності хімічних речовин	IV (малонебезпечні)	III (помірно небезпечні)	III (помірно небезпечні)
Вплив на статеві клітини кнурів <i>in vitro</i> за показником виживання, год (контроль – 86,00 ± 4,39)	50,00 ± 5,23* (зменшення в 1,7 раза)	40,00 ± 9,24* (зменшення в 2,2 раза)	38,00 ± 8,21* (зменшення в 2,3 раза)
Вплив на функціональну активність мононуклеарних клітин крові донорів в умовах <i>in vitro</i> за продукцією цитокіну IL-1, пкг/мл (контроль – 33,65 ± 12,83)	60,38 ± 9,04 [#] (збільшення в 1,8 раза)	91,75 ± 11,49 [#] (збільшення в 2,7 раза)	не досліджували
Вплив на функціональну активність мононуклеарних клітин крові донорів в умовах <i>in vitro</i> за продукцією цитокіну IL-4, пкг/мл (контроль – 95 % ВІ 16,1 18,7)	29,4 (95 % ВІ 22,4 29,7) (збільшення в 1,7 раза)	60,8 (95 % ВІ 52,8 77,6) [#] (збільшення в 3,5 раза)	не досліджували
СС ₅₀ для клітин ВНК-21 (нирка сирійського хом'яка), мкг/мл	81	62	27

#: p < 0,01; *: p < 0,001 – статистично вірогідна різниця проти контролю; –: параметр не визначали для цієї речовини.

інших авторів щодо впливу розміру наночастинок на їхню токсичність [11, 12, 13, 14, 15].

Показано вплив модифікуванням сріблом наночастинок TiO₂ на їхні спектральні характеристики (параметри кристалічної ґратки й оптичні моди). У нанокompозитів TiO₂/Ag порівняно з нано-TiO₂ встановлено зменшення інтенсивності всіх коливальних смуг раманівського розсіювання. Деформація решітки, дефекти та розмір кристалітів істотно впливають на зсув, розширення піків та інтенсивність раманівських піків [21, 25, 27, 29]. Це зумовлює вищу біологічну активність для нанокompозитів TiO₂/Ag.

У результаті дослідження вперше показано зростання біологічної активності в ряді наночастинок TiO₂ → TiO₂/Ag (4 мас. % Ag) → TiO₂/Ag (8 мас. % Ag) за токсиколого-гігієнічними показниками, впливом на статеві, імунні клітини та цитотоксичністю.

Ahamed M. et al. [31] вивчили протираковий потенціал наночастинок TiO₂ (анатазна модифікація), легованих Ag (0,5–5,0 %). Розмір наночастинок TiO₂ зменшувався зі збільшенням концентрації допantu Ag (розмір – від 15 нм до 9 нм). Біологічні дослідження показали, що легований TiO₂/Ag викликає цитотоксичність і апоптоз у клітинах раку печінки людини (HepG2).

Токсична інтенсивність наночастинок TiO₂ зростала зі збільшенням концентрації легувальної домішки Ag до 5 мас. %. Ці дані відповідають результатам нашого дослідження щодо зростання цитотоксичності та біологічної активності загалом наночастинок TiO₂ зі збільшенням кількості допantu Ag.

Вперше досліджено зв'язки, утворені на поверхні наночастинок TiO₂ анатазу (Ti–O) та нанокompозиту TiO₂/Ag (Ti–O, Ag–O, Ag–Ag). Показано збільшення довжини зв'язку Ti–O у нанокompозиті TiO₂/Ag щодо нано-TiO₂. Встановлено зменшення потенціалу іонізації Ag у нано-TiO₂/Ag щодо двоатомної молекули Ag₂. Встановлено предиктори біологічної активності на квантово-хімічному рівні: довжину зв'язку L (Å) і потенціал іонізації (eV) в нанокompозитних матеріалах металів та їхніх сполук.

Отже, результати дослідження доповнюють відомості щодо впливу фізико-хімічних характеристик наночастинок на їхню токсичність і біологічну активність загалом. Вони розширюють і поглиблюють наукові уявлення про механізм ушкоджувальної дії наночастинок на клітинні рецептори та біологічні об'єкти, дають змогу зрозуміти механізм ушкоджувальної дії не тільки на молекулярному, але й на атомарному, квантово-хімічному рівнях.

Висновки

1. Досліджено структурно-морфологічні, спектральні, токсикологічні та цитотоксичні властивості наноматеріалів TiO_2 із вмістом срібла в діапазоні 0–8 мас. % для напряму біобезпеки людини. Композити TiO_2/Ag схарактеризовані дифракцією рентгєнівських променів, просвітлювальною електронною мікроскопією, раманівською спектроскопією. Показано оптичну активність TiO_2/Ag із зсувом моди E_{g1} від 143 cm^{-1} до 150 cm^{-1} та FWHM від 12 cm^{-1} до 19 cm^{-1} внаслідок зменшення кристалітів TiO_2 .

2. Встановлений спектральним методом дослідження зсув моди у нано- TiO_2/Ag відбиває певну деформацію кристалічної ґратки діоксиду титану анатазної модифікації шляхом легування сріблом. Це можна пов'язати зі збільшеною можливістю продукувати активні форми кисню на поверхні наночастинки, що спричиняє вищу біологічну активність TiO_2/Ag (4 мас. % Ag), TiO_2/Ag (8 мас. % Ag) порівняно з TiO_2 , тим самим посилюючи їхню токсичність і біологічну активність, що підтверджено параметрами LD_{50} і CC_{50} відповідно.

3. У результаті квантово-хімічних обчислень встановлено: під час адсорбції Ag на поверхні анатазу два атоми Ag утворюють чотири зв'язки Ag–O, довжина яких становить $2,44 \text{ \AA}$ з двокоординованими атомами O поверхні TiO_2 , а довжина зв'язку Ag–Ag в адсорбованому комплексі $\text{Ti}_{15}\text{O}_{41}\text{H}_{22}\text{Ag}_2$ становить $2,75 \text{ \AA}$; це значно вище, ніж у двоатомній молекулі Ag_2 ($2,53 \text{ \AA}$). Це вказує на коливально-збуджений стан двоатомного фрагмента в адсорбованому комплексі $\text{Ti}_{15}\text{O}_{41}\text{H}_{22}\text{Ag}_2$ внаслідок зменшення потенціалу іонізації з $7,35 \text{ eV}$ до $5,72 \text{ eV}$ та свідчить про підвищену реакційну здатність атомів Аргентуму порівняно з їхньою реакційною здатністю в двоатомній молекулі Ag_2 . Завдяки функції пасток електронів саме атоми срібла на поверхні анатазу ефективно розділяють фотогенеровані пари електрон-дірка з міжфазним переносом і посилюють фотокаталітичні властивості наночастинок TiO_2/Ag , посилюючи їхню токсичність і біологічну активність загалом.

Перспективи подальших досліджень. Відомості, які отримали щодо зв'язків між хімічною будовою та фізико-хімічними характеристиками наночастинок і наноматеріалів, можуть стати підґрунтям для цілеспрямованого синтезу нових наноконструктивних матеріалів із заданими властивостями – нетоксичних або менш токсичних, безпечніших наночастинок і наноматеріалів і для людини, й об'єктів довкілля, біосфери Землі загалом.

Подяки

Автори висловлюють вдячність професорові В. В. Стрельчуку і старшому науковому співробітнику О. Ф. Коломису (Інститут фізики напівпровідників імені В. Є. Лашкарєва Національної академії наук України) за тестування синтезованих наноматеріалів TiO_2 КРС-методом. Автори висловлюють вдячність д-ру с.-г. наук, старшому науковому співробітнику Д. Д. Остапіву (Інститут біології тварин Національної академії аграрних наук України) за дослідження впливу наноматеріалів на статеї клітини кнурів.

Фінансування

Дослідження почасти фінансоване Horizon 2020 grant #862296 SABYDOMA та виконане в рамках НДР Інституту мікробіології і вірусології ім. Д. К. Заболотного НАН України «Закономірності впливу хімічних, природних та фізичних вірусінактивуючих агентів на біологічні процеси в системі вірус-клітина» за програмою наукових досліджень і розробок, що фінансується з державного бюджету, державний реєстраційний № 0120U000222 (2020–2024).

Конфлікт інтересів: відсутній.

Conflicts of interest: authors have no conflict of interest to declare.

Надійшла до редакції / Received: 04.07.2024

Після доопрацювання / Revised: 26.09.2024

Схвалено до друку / Accepted: 04.10.2024

Відомості про авторів:

Яворовський О. П., д-р мед. наук, професор, зав. каф. гігієни, безпеки праці та професійного здоров'я, Навчально-науковий інститут громадського здоров'я та профілактичної медицини, Національний медичний університет імені О. О. Богомольця, м. Київ, Україна; академік НАМН України.
ORCID ID: 0000-0002-4573-8039

Рагуля А. В., д-р тех. наук, професор, заступник директора з наукової роботи, Інститут проблем матеріалознавства ім. І. М. Францевича НАН України, м. Київ; академік НАН України.
ORCID ID: 0000-0002-0859-0004

Рябовол В. М., PhD, асистент каф. гігієни, безпеки праці та професійного здоров'я, Навчально-науковий інститут громадського здоров'я та профілактичної медицини, Національний медичний університет імені О. О. Богомольця, м. Київ, Україна.
ORCID ID: 0000-0002-1582-7188

Курченко А. І., д-р мед. наук, професор, зав. каф. клінічної та лабораторної імунології, алергології та медичної генетики, Навчально-науковий інститут громадського здоров'я та профілактичної медицини, Національний медичний університет імені О. О. Богомольця, м. Київ, Україна.
ORCID ID: 0000-0001-6858-2025

Тищенко Н. І., молодший науковий співробітник відділу № 48 фізико-хімії і технології наноструктурної кераміки та наноконструктивів, Інститут проблем матеріалознавства ім. І. М. Францевича НАН України, м. Київ.
ORCID ID: 0000-0001-6714-121X

Загорний М. М., канд. хім. наук, старший дослідник, старший науковий співробітник відділу № 48 фізико-хімії і технології наноструктурної кераміки та наноконструктивів, Інститут проблем матеріалознавства ім. І. М. Францевича НАН України, м. Київ.
ORCID ID: 0000-0003-2443-8050

Філоненко О. В., канд. хім. наук, старший науковий співробітник відділу квантової хімії та хімічної фізики наносистем, Інститут хімії поверхні ім. О. О. Чуйка НАН України, м. Київ.
ORCID ID: 0000-0002-9910-4250

Лобанов В. В., д-р хім. наук, професор, зав. відділу квантової хімії та хімічної фізики наносистем, Інститут хімії поверхні ім. О. О. Чуйка НАН України, м. Київ.
ORCID ID: 0000-0003-3557-1033

Загородня С. Д., канд. біол. наук, старший дослідник, зав. відділу репродукції вірусів, Інститут мікробіології і вірусології ім. Д. К. Заболотного НАН України, м. Київ.
ORCID ID: 0000-0002-0892-772X

Артюх Л. О., канд. біол. наук, старший науковий співробітник відділу репродукції вірусів, Інститут мікробіології і вірусології ім. Д. К. Заболотного НАН України, м. Київ.
ORCID ID: 0000-0003-3163-2492

Information about the authors:

Yavorovskiy O. P., MD, PhD, DSc, Professor, Head of the Department of Hygiene, Occupational Safety and Health, Educational and Research Institute of Public Health and

Preventive Medicine, Bogomolets National Medical University, Kyiv, Ukraine; Academician of the National Academy of Medical Sciences of Ukraine.

Ragulya A. V., DSc, Professor, Deputy Director of Scientific Research, Frantsevich Institute for Problems of Materials Science National Academy of Science of Ukraine, Kyiv; Academician of the National Academy of Sciences of Ukraine.

Riabovol V. M., MD, PhD, Associate Professor of the Department of Hygiene, Occupational Safety and Health, Educational and Research Institute of Public Health and Preventive Medicine, Bogomolets National Medical University, Kyiv, Ukraine.

Kurchenko A. I., MD, PhD, DSc, Professor, Head of the Department of Clinical and Laboratory Immunology, Allergy and Medical Genetics, Educational and Research Institute of Public Health and Preventive Medicine, Bogomolets National Medical University, Kyiv, Ukraine.

Tyshchenko N. I., Junior Researcher of the Department No. 48 of Physical Chemistry and Technology of Nanostructural Ceramics and Nanocomposites, Frantsevich Institute for Problems of Materials Science National Academy of Science of Ukraine, Kyiv.

Zahorny M. M., PhD, Senior Researcher of the Department No. 48 of Physical Chemistry and Technology of Nanostructural Ceramics and Nanocomposites, Frantsevich Institute for Problems of Materials Science National Academy of Science of Ukraine, Kyiv.

Filonenko O. V., PhD, Senior Researcher of the Department of Quantum Chemistry and Chemical Physics of Nanosystems, Chuiko Institute of Surface Chemistry of NAS of Ukraine, Kyiv.

Lobanov V. V., PhD, DSc, Professor, Head of the Department of Quantum Chemistry and Chemical Physics of Nanosystems, Chuiko Institute of Surface Chemistry of NAS of Ukraine, Kyiv.

Zahorodnia S. D., PhD, Senior Researcher, Head of the Department of Virus Reproduction, D. K. Zabolotny Institute of Microbiology and Virology of the National Academy of Ukraine, Kyiv.

Artiukh L. O., PhD, Senior Researcher of the Department of Virus Reproduction, D. K. Zabolotny Institute of Microbiology and Virology of the National Academy of Ukraine, Kyiv.

References

- Lavrynenko OM, Zahorny MM, Paineau E, Pavlenko OY, Tyschenko NI, Bykov OI. Characteristic of TiO₂&Ag₀ nanocomposites formed via transformation of metatitanic acid and titanium (IV) isopropoxide. *Mater Today*. 2022;62:7664-9. doi: [10.1016/j.matpr.2022.03.002](https://doi.org/10.1016/j.matpr.2022.03.002)
- Yavorovsky OP, Riabovol VM, Zinchenko TO, Zahorny MM, Ragulya AV, Lavrynenko OM, et al. The impact of silver nanoparticle modification on the structure, photoactive, toxicological, and virucidal properties of anatase for use in biology and medicine. *World of Medicine and Biology*. 2023;86(4):181-6. doi: [10.26724/2079-8334-2023-4-86-181-186](https://doi.org/10.26724/2079-8334-2023-4-86-181-186)
- Zahorny M, Yavorovsky O, Riabovol V, Tyschenko N, Lobunets T, Tomila T, et al. [Morphological, spectral and toxicological features of new composite material of titanium nanodioxide with nanosilver for use in medicine and biology]. *Medicni perspektivi*. 2022;27(1):152-9. Ukrainian. doi: [10.26641/2307-0404.2022.1.254381](https://doi.org/10.26641/2307-0404.2022.1.254381)
- Yavorovsky O, Zazuliak T, Ostapiv D, Riabovol V, Demetska O. [Comparative assessment of the effect of titanium dioxide – based nanoparticles on boar germ cells in vitro]. *Medicni perspektivi*. 2022;27(4):13-9. Ukrainian. doi: [10.26641/2307-0404.2022.4.271117](https://doi.org/10.26641/2307-0404.2022.4.271117)
- Yavorovsky OP, Riabovol VM, Zinchenko TO, Zahorny MM, Ragulya AV, Tyschenko NI, et al. Comparative toxicological-hygienic assessment, structural-morphological, physicochemical characteristics, and virucidal properties of new nanopowder materials TiO₂ and TiO₂@Ag. *Medicni Perspektivi*. 2024;29(1):180*-92. doi: [10.26641/2307-0404.2024.1.301212](https://doi.org/10.26641/2307-0404.2024.1.301212)
- Mogal SI, Gandhi VG, Mishra M, Tripathi S, Shripathi T, Joshi PA, et al. Single-Step synthesis of silver-doped titanium dioxide: influence of silver on structural, textural, and photocatalytic properties. *Ind Eng Chem Res*. 2014;53(14):5749-58. doi: [10.1021/ie404230q](https://doi.org/10.1021/ie404230q)
- Xuan Y, Zhang W, Zhu X, Zhang S. An updated overview of some factors that influence the biological effects of nanoparticles. *Front Bioeng Biotechnol*. 2023;11:1254861. doi: [10.3389/fbioe.2023.1254861](https://doi.org/10.3389/fbioe.2023.1254861)
- Kundliev YI, Trakhtenberh IM, Yavorsskiy OP, Demetska OL, Kashuba MO. Hihienichne normuvannya ta kontrol nanomaterialiv u vyrobnychomu seredovyschi. Kyiv: NAMU; 2016. Ukrainian.
- Hadji H, Bouchemal K. Effect of micro- and nanoparticle shape on biological processes. *J Control Release*. 2022;342:93-110. doi: [10.1016/j.jconrel.2021.12.032](https://doi.org/10.1016/j.jconrel.2021.12.032)
- Zhang N, Xiong G, Liu Z. Toxicity of metal-based nanoparticles: Challenges in the nano era. *Front Bioeng Biotechnol*. 2022;10:1001572. doi: [10.3389/fbioe.2022.1001572](https://doi.org/10.3389/fbioe.2022.1001572)
- De Jong WH, Hagens WI, Krystek P, Burger MC, Sips AJ, Geertsma RE. Particle size-dependent organ distribution of gold nanoparticles after intravenous administration. *Biomaterials*. 2008;29(12):1912-19. doi: [10.1016/j.biomaterials.2007.12.037](https://doi.org/10.1016/j.biomaterials.2007.12.037)
- Miao C, Jia P, Luo C, Pang J, Xiao L, Zhang T, et al. The size-dependent in vivo toxicity of amorphous silica nanoparticles: A systematic review. *Ecotoxicol Environ Saf*. 2024;271:115910. doi: [10.1016/j.ecoenv.2023.115910](https://doi.org/10.1016/j.ecoenv.2023.115910)
- Zhang Z, Zhao L, Ma Y, Liu J, Huang Y, Fu X, et al. Mechanistic study of silica nanoparticles on the size-dependent retinal toxicity in vitro and in vivo. *J Nanobiotechnology*. 2022;20(1):146. doi: [10.1186/s12951-022-01326-8](https://doi.org/10.1186/s12951-022-01326-8)
- Abbasi R, Shineh G, Mobaraki M, Doughty S, Tayebi L. Structural parameters of nanoparticles affecting their toxicity for biomedical applications: a review. *J Nanopart Res*. 2023;25(3):43. doi: [10.1007/s11051-023-05690-w](https://doi.org/10.1007/s11051-023-05690-w)
- Odaudu OR, Akinsiku AA. Toxicity and cytotoxicity effects of selected nanoparticles: A review. *IOP Conf Ser Earth Environ Sci*. 2022;1054(1):012007. doi: [10.1088/1755-1315/1054/1/012007](https://doi.org/10.1088/1755-1315/1054/1/012007)
- Thu HE, Haider M, Khan S, Sohail M, Hussain Z. Nanotoxicity induced by nanomaterials: A review of factors affecting nanotoxicity and possible adaptations. *OpenNano*. 2023;14:100190. doi: [10.1016/j.onano.2023.100190](https://doi.org/10.1016/j.onano.2023.100190)
- Shabbir S, Kulyar MF, Bhutta ZA, Boruah P, Asif M. Toxicological Consequences of Titanium Dioxide Nanoparticles (TiO₂NPs) and Their Jeopardy to Human Population. *Bionanoscience*. 2021;11(2):621-32. doi: [10.1007/s12668-021-00836-3](https://doi.org/10.1007/s12668-021-00836-3)
- Zhao X, Ng S, Heng BC, Guo J, Ma L, Tan TT, et al. Cytotoxicity of hydroxyapatite nanoparticles is shape and cell dependent. *Arch Toxicol*. 2013;87(6):1037-52. doi: [10.1007/s00204-012-0827-1](https://doi.org/10.1007/s00204-012-0827-1)
- Yavorovsky O, Andrusyshyna I, Riabovol V. [Features of distribution of titanium and silver in the internal organs of laboratory rats and mice exposed to high doses of titanium dioxide nanoparticles and its composite with nanosilver]. *Medicni perspektivi*. 2023;28(1):173-8. Ukrainian. doi: [10.26641/2307-0404.2023.1.276213](https://doi.org/10.26641/2307-0404.2023.1.276213)
- Yavorovskiy OP, Savosko SI, Riabovol VM, Zinchenko TO. [Toxicological and morphological aspects of nano-TiO₂ and nano-TiO₂-Ag acute action on the liver of mice]. *Pathologia*. 2023;20(2):162-9. Ukrainian. doi: [10.14739/2310-1237.2023.2.277852](https://doi.org/10.14739/2310-1237.2023.2.277852)
- Zahorny MM, Tyschenko NI, Lobunets TF, Kolomys OF, Strelchuk VV, Naumenko KS, et al. The Ag influence on the surface states of TiO₂, optical activity and its cytotoxicity. *J Nano-electron Phys*. 2021;13(6):06009. doi: [10.21272/jnep.13\(6\).06009](https://doi.org/10.21272/jnep.13(6).06009)
- Holder C, Schaak R. Tutorial on powder x-ray diffraction for characterizing nanoscale materials. *ACS Nano*. 2019;13(7):7359-65. doi: <https://doi.org/10.1021/acs.nano.9b05157>
- Schmidt MW, Baldrige KK, Boatz JA, Elbert ST, Gordon MS, Jensen JH, et al. General atomic and molecular electronic structure system. *J Comput Chem*. 1993;14(11):1347-63. doi: [10.1002/jcc.540141112](https://doi.org/10.1002/jcc.540141112)
- Diebold U. The surface science of titanium dioxide. *Surf Sci Rep*. 2003;48(5-8):53-229. doi: [10.1016/S0167-5729\(02\)00100-0](https://doi.org/10.1016/S0167-5729(02)00100-0)
- Georgescu D, Baia L, Ersen O, Baia M, Simon S. Experimental assessment of the phonon confinement in TiO₂ anatase nanocrystallites by Raman spectroscopy. *J Raman Spect*. 2012;43(7):876-83. doi: [10.1002/jrs.3103](https://doi.org/10.1002/jrs.3103)
- Tian F, Zhang Y, Zhang J, Pan C. Raman spectroscopy: a new approach to measure the percentage of anatase TiO₂ exposed (001) facets. *J Phys Chem*. 2012;116:7515-19. doi: [10.1021/jp301256h](https://doi.org/10.1021/jp301256h)
- Sahoo S, Arora AK, Sridharan V. Raman line shapes of optical phonons of different symmetries in anatase TiO₂ nanocrystals. *J Phys Chem C*. 2009;113(39):16927-33. doi: [10.1021/jp9046193](https://doi.org/10.1021/jp9046193)
- Zhang WF, He YL, Zhang MS, Yin Z, Chen Q. Raman scattering study on anatase TiO₂ nanocrystals. *J Phys D Appl Phys*. 2000;33(8):912-6. doi: [10.1088/0022-3727/33/8/305](https://doi.org/10.1088/0022-3727/33/8/305)
- Ahmad A, Thiel J, Shah SI. Structural effects of niobium and silver doping on titanium dioxide nanoparticles. *J Phys Conf Ser*. 2007;61:11-5. doi: [10.1088/1742-6596/61/1/003](https://doi.org/10.1088/1742-6596/61/1/003)
- Blagojevic V, Chen Y-R, Steigerwald M, Brus L, Friesner RA. Quantum chemical investigation of cluster models for TiO₂ nanoparticles with water-derived ligand passivation: studies of excess electron states and implications for charge transport in the grätzel cell. *J Phys Chem C*. 2009;113(46):19806-11. doi: [10.1021/jp905332z](https://doi.org/10.1021/jp905332z)
- Ahamed M, Khan MAM, Akhtar MJ, Alhadlaq HA, Alshamsan A. Ag-doping regulates the cytotoxicity of TiO₂ nanoparticles via oxidative stress in human cancer cells. *Sci Rep*. 2017;7(1):17662. doi: [10.1038/s41598-017-17559-9](https://doi.org/10.1038/s41598-017-17559-9)

Features of liver damage in patients with coronavirus disease (COVID-19) with pneumonia in relation to indicators of inflammation taking into account oxygen dependence

O. V. Riabokon¹ *A,E,F, I. O. Kuliesh¹ B,C,D

Zaporizhzhia State Medical and Pharmaceutical University, Ukraine

A – research concept and design; B – collection and/or assembly of data; C – data analysis and interpretation; D – writing the article; E – critical revision of the article; F – final approval of the article

Keywords:

coronavirus disease, COVID-19, pneumonia, oxygen dependence, liver damage, diagnosis.

Pathologia.

2024;21(3):220-225

*E-mail:

riabokonzsmu@ukr.net

Aim. The purpose of the work is to analyze the biochemical indicators of liver function in relation to indicators of inflammation in patients with coronavirus disease (COVID-19) with pneumonia, taking into account the development of oxygen dependence.

Material and methods. 123 patients with COVID-19 with pneumonia were examined. The diagnosis was confirmed by isolation of RNA-SARS-CoV-2 from the nasopharyngeal mucus by polymerase chain reaction. The presence of pneumonia in all patients was confirmed by X-ray or computer tomography of the chest organs. The patients were divided into groups: I group – 32 patients with a moderately severe course without oxygen dependence; II group – 91 patients with a severe course with oxygen dependence. Exclusion criteria from the research were: the presence of infection with hepatotropic viruses and the presence of previously diagnosed other chronic liver diseases. Statistical data processing was carried out in the program Statistica for Windows 13 (StatSoft Inc., No. JPZ8041382130ARCN10-J).

Results. In 45.5 % of patients with COVID-19 with pneumonia at the time of hospitalization by 9.0 [7.0; 12.0] days of the disease, liver damage with the development of cytolytic syndrome was confirmed. The frequency of liver damage in patients with COVID-19 with pneumonia increased with the appearance of oxygen dependence (25.0 % vs. 52.7 %, $p = 0.007$). Biochemical signs of the syndrome of intrahepatic cholestasis were weakly expressed, with the appearance of oxygen dependence, they were characterized by an increase the number of patients with an elevated level of gamma-glutamyltranspeptidase (59.7 % vs. 24.0 %, $p = 0.002$) in the absence of statistically significant changes in the median indicators activity of gamma-glutamyltranspeptidase and alkaline phosphatase ($p > 0.05$). The relationship between liver damage and the development of oxygen dependence in patients with COVID-19 with pneumonia is confirmed by the correlation between the activity index of alanine aminotransferase (ALT) and the oxygen saturation index ($r = -0.31$, $p < 0.05$). In patients with COVID-19 with pneumonia in the dynamics after a week in presence of oxygen dependence, a higher level of activity of ALT remained ($p < 0.05$) and the frequency of detection of increased activity of ALT remained higher (62.6 % vs. 37.5 %, $\chi^2 = 6.07$, $p = 0.01$), the activity of aspartate aminotransferase is higher ($p < 0.05$), compared to patients with COVID-19 with pneumonia without oxygen dependence.

A higher frequency of liver damage in patients with COVID-19 with pneumonia in presence of oxygen dependence is combined with more pronounced changes in acute inflammatory parameters, namely a higher level of C-reactive protein (CRP) in blood serum ($p < 0.01$), more frequent ($p = 0.001$) and more pronounced ($p = 0.004$) absolute lymphopenia, a higher level of absolute neutrophilia ($p = 0.03$) and, accordingly, a higher coefficient of N/L ratio ($p = 0.0001$). The oxygen saturation indicator correlates with the indicators: CRP ($r = -0.37$, $p < 0.05$), relative ($r = +0.36$, $p < 0.05$) and absolute ($r = +0.23$, $p < 0.05$) number of lymphocytes, the absolute number of neutrophils ($r = -0.32$, $p < 0.05$) and the ratio of N/L ($r = -0.42$, $p < 0.05$).

Conclusions. Liver damage with the development of cytolytic syndrome was established in 45.5 % of patients with COVID-19 with pneumonia at the time of hospitalization. The dependence of the frequency of liver damage with the appearance of oxygen dependence, as well as the relationship with acute inflammatory indicators, was demonstrated.

Ключові слова:

коронавірусна хвороба, COVID-19, пневмонія, киснева залежність, ураження печінки, діагностика.

Патологія. 2024.

Т. 21, № 3(62).
С. 220-225

Особливості ураження печінки у хворих на коронавірусну хворобу (COVID-19) та пневмонію у взаємозв'язку з показниками запалення, враховуючи кисневу залежність

О. В. Рябоконт, І. О. Кулеш

Мета роботи – проаналізувати біохімічні показники функції печінки у взаємозв'язку з показниками запалення у хворих на коронавірусну хворобу (COVID-19) та пневмонію, враховуючи розвиток кисневої залежності.

Матеріали і методи. Обстежили 123 хворих на COVID-19 і пневмонію. Діагноз підтверджено виділенням RNA-SARS-CoV-2 із носоглоткового слизу методом полімеразної ланцюгової реакції. Пневмонію в усіх хворих підтверджено методом рентгенографії або комп'ютерної томографії органів грудної клітки. Хворих поділили на групи: I – 32 пацієнти з середньотяжким перебігом без кисневої залежності; II – 91 пацієнт із тяжким перебігом і кисневою залежністю. Критерії виключення з дослідження – інфікування гепатотропними вірусами та раніше діагностовані інші хронічні хвороби печінки. Статистично дані опрацювали в програмі Statistica for Windows 13 (StatSoft Inc., № JPZ8041382130ARCN10-J).

Результати. У 45,5 % хворих на COVID-19 із пневмонією на час госпіталізації на 9,0 [7,0; 12,0] дня хвороби підтверджено ураження печінки з розвитком цитолітичного синдрому. Частота ураження печінки у хворих на COVID-19 із пневмонією збільшувалася в разі виникнення кисневої залежності (25,0 % проти 52,7 %, $p = 0,007$). Біохімічні ознаки синдрому вну-

трішньопечінкового холестазу виражені слабо; в разі виникнення кисневої залежності зафіксовано збільшення кількості пацієнтів із підвищеним рівнем гамма-глутамілтрансферази (59,7 % проти 24,0 %, $p = 0,002$), при цьому не зафіксовано статистично значущих змін медіан показників активності і гамма-глутамілтрансферази, і лужної фосфатази ($p > 0,05$). Взаємозв'язок між ураженням печінки та розвитком кисневої залежності у хворих на COVID-19 і пневмонію підтверджує кореляція між показником активності аланінамінотрансферази (АлАТ) і рівнем сатурації кисню ($r = -0,31$, $p < 0,05$).

За наявності кисневої залежності у хворих на COVID-19 і пневмонію в динаміці через тиждень вищим залишався рівень активності АлАТ ($p < 0,05$), а також частота виявлення підвищеної активності АлАТ (62,6 % проти 37,5 %, $\chi^2 = 6,07$, $p = 0,01$), зафіксовано вищу активність аспартатамінотрансферази ($p < 0,05$) порівняно з хворими на COVID-19 і пневмонію без кисневої залежності.

Вища частота ураження печінки у хворих на COVID-19 і пневмонію за наявності кисневої залежності поєднувалася з вираженішими змінами гострозапальних показників, зокрема з вищим рівнем С-реактивного білка (СРБ) у сироватці крові ($p < 0,01$), частішою ($p = 0,001$) та більш вираженою ($p = 0,004$) абсолютною лімфопенією, вищим рівнем абсолютного нейтрофілозу ($p = 0,03$) та, відповідно, вищим коефіцієнтом співвідношення N/L ($p = 0,0001$). Показник сатурації кисню корелював із СРБ ($r = -0,37$, $p < 0,05$), відносною ($r = +0,36$, $p < 0,05$) та абсолютною ($r = +0,23$, $p < 0,05$) кількістю лімфоцитів, абсолютною кількістю нейтрофілів ($r = -0,32$, $p < 0,05$) і коефіцієнтом співвідношення N/L ($r = -0,42$, $p < 0,05$).

Висновки. Ураження печінки з розвитком цитолітичного синдрому виявлено у 45,5 % хворих на COVID-19 і пневмонію під час госпіталізації. Встановлено залежність частоти ураження печінки і виникнення кисневої залежності, а також взаємозв'язки з гострозапальними показниками.

During the coronavirus disease (COVID-19) pandemic, attention was drawn to the fact that in addition to respiratory symptoms of COVID-19, which primarily determined the severity of the disease, some patients had clinical and laboratory signs of damage to gastrointestinal tract, in particular the liver [1,2,3]. According to the data of a systematic analysis of 11 research, in which the functional state of the liver was assessed by biochemical indicators in 2541 patients, it was demonstrated that the appearance of cytolytic syndrome was recorded in 25 % of patients with COVID-19, but an increase bilirubin occurred in isolated cases, and the development of intrahepatic cholestasis syndrome was not recorded according to the results of the research of alkaline phosphatase activity [4]. According to the results of the meta-analysis, it was demonstrated that the cumulative prevalence of acute liver damage in patients with COVID-19 is 23.7 % [2].

Today, several mechanisms of liver damage by the SARS-CoV-2 coronavirus are discussed, namely: the direct effect of the virus on liver cells due to the expression of the angiotensin-converting enzyme 2 (ACE2) receptor on their membranes, immune-mediated mechanisms of damage in the context of the development of a "cytokine storm"; liver damage due to ischemia; in addition, when assessing liver damage, attention is paid to the need to exclude adverse hepatotoxic effects of drugs used [4,5,6,7,8].

When studying the direct effect of the virus on liver cells, certain features were established, namely, the level of ACE2 expression on hepatocytes was 0.31 %, in contrast to cholangiocytes, on the membrane of which the level of ACE2 expression was 20 times higher [5]. It is believed that one of the main mechanisms of liver damage can be an excessive inflammatory immune reaction, so-called "cytokine storm" [1]. The research [6] demonstrated that in patients with COVID-19, non-specific inflammatory changes were found in hepatocytes (hyperplasia of Kupffer cells, edema and steatosis of hepatocytes, mild infiltration by lymphocytes), the appearance and degree of which were correlated with a significant increase pro-inflammatory cytokines (interleukin-2 and interleukin-6) and, accordingly, with the severity of the course of the coronavirus disease (COVID-19).

Research [7,8] also demonstrated the relationship between the development of cytolytic syndrome and hypoalbuminemia with an increase the level of acute inflammatory indicators, in particular C-reactive protein (CRP) and ferritin, and, accordingly, the relationship with the adverse course of COVID-19. In addition to the above-mentioned acute inflammatory markers of the adverse course of the coronavirus disease and the development of multiorgan lesions of COVID-19, such hematological changes as the development of absolute lymphopenia [9] and an increase in the ratio of the absolute number of neutrophils to the absolute number of lymphocytes (N/L) [10] are also included.

However, researchers [3,11] believe that the liver is not a target for significant inflammatory damage in COVID-19. Histopathology of the liver in severe respiratory insufficiency of COVID-19 indicates primarily vascular changes, which are secondary to systemic changes caused by the virus, in particular in damage to the endothelium and hypercoagulation play a significant role in the pathogenesis of hepatitis in COVID-19 [11].

The above, in our opinion, requires further research to clarify the specifics of liver damage in hospitalized patients with coronavirus disease (COVID-19) with pneumonia.

Aim

The purpose of the work is to analyze the biochemical indicators of liver function in relation to indicators of inflammation in patients with coronavirus disease (COVID-19) with pneumonia, taking into account the development of oxygen dependence.

Material and methods

The research included 123 patients with coronavirus disease (COVID-19) with pneumonia. Patients underwent inpatient treatment at the Communal Non-Commercial Enterprise "Regional Infectious Clinical Hospital" of Zaporizhzhia Regional Council. In all patients, the diagnosis was confirmed by isolation of RNA-SARS-CoV-2 from nasopharyngeal mucus by the polymerase chain reaction method. The presence of pneumonia in all patients

was confirmed by imaging methods (x-ray or computer tomography of the chest organs).

Laboratory examination and treatment of patients were carried out in accordance with the Order of the Ministry of Health of Ukraine dated March 28, 2020 No. 722 "Organization of medical care for patients with coronavirus disease (COVID-19)". Depending on the severity of the course and the presence of oxygen dependence, patients with COVID-19 with pneumonia were divided into groups: I group – 32 patients with a medium-severe course without oxygen dependence; II group – 91 patients with a severe course with the presence of oxygen dependence. Exclusion criteria from the research were: presence of infection with hepatotropic viruses (patients were examined for markers of viral hepatitis, namely HBsAg, anti-HCV, IgM anti-HAV) and the presence of previously diagnosed other chronic liver diseases. Patients are included in the research with informed consent.

For statistical processing of the received data, we created a database of patients in the Excel program. Statistical data processing was carried out in the program Statistica for Windows 13 (StatSoft Inc., No. JPBZ8041382130ARCN10-J). The normality of the distribution was assessed using the Shapiro–Wilk test, taking into account the difference of the distribution of the investigated characteristic from the normal law of distribution, non-parametric methods of statistical processing of the obtained data were used. The results of quantitative data were presented in form of the median and interquartile ranges of Me [Q25; Q75]. The Mann–Whitney test was used to determine the differences between quantitative characteristics in independent groups, the Wilcoxon test was used in dependent groups, and the χ^2 test was used between qualitative characteristics. Spearman's correlation was used to establish relationships between quantitative traits. Differences at $p < 0.05$ were considered to be reliably significant.

Results

According to the results of the conducted research, we established that at the time of hospitalization by 9.0 [7.0; 12.0] day of the disease, liver damage in patients with coronavirus disease (COVID-19) with pneumonia occurred in 45.5 % (56 out of 123) of patients, which was evidenced by an increase activity of alanine aminotransferase (ALT) in blood serum from 43.0 U/L to 333.0 U/L.

However, it should be noted that the frequency of liver damage depended on the appearance of oxygen dependence, namely, during the specified period of observation, the frequency of increased activity of ALT in the blood serum of patients of the II group was statistically significantly higher than of the patients of the I group (52.7 % vs. 25.0 %, $\chi^2 = 7.35$, $p = 0.007$). The activity index of aspartate aminotransferase (AST) in blood serum during the specified period of observation was not statistically different in the patients of the researched groups ($p > 0.05$). When comparing the activity of enzymes that reflect the development of intrahepatic cholestasis, at the time of hospitalization, the median activity of alkaline phosphatase (ALP) in blood serum remained within the reference values, while among patients of the I group, in

no case was an increase in this indicator recorded, and among patients of the II group 18.1 % had an increase in the activity of this enzyme by 1.2–1.3 times the upper limit of the norm. The median activity of gammaglutamyltranspeptidase (GGT) in the blood serum of patients of the II group had a tendency ($p > 0.05$) to a higher level, compared to the patients of the I group, however, the frequency of increasing the activity of GGT in the blood serum was statistically significantly higher in the patients of the II group, compared to patients of the I group (59.7 % versus 24.0 %, $\chi^2 = 9.47$, $p = 0.002$). Violation of pigment metabolism with an increase the level of total bilirubin was recorded only in individual patients (7 out of 123, 5.7 %) in the range from 21.9 $\mu\text{mol/l}$ to 68.0 $\mu\text{mol/l}$, while the median of this indicator did not differ ($p > 0.05$) in patients of the studied groups (Table 1).

In the dynamics of observation during the week, the frequency of increased activity of ALT in blood serum had a tendency to increase, but this was not statistically significant: in patients of the I group from 25.0 % to 37.5 % ($\chi^2 = 1.16$, $p > 0.05$) and in patients of the II group from 37.5 % to 62.6 % ($\chi^2 = 1.82$, $p > 0.05$). The median activity of ALT in the dynamics of observation during the week did not change statistically significantly ($p > 0.05$). Among patients of the I group, the proportion of patients with increased activity of GGT increased dynamically ($\chi^2 = 9.47$, $p = 0.002$), and intensity of the mesenchymal-inflammatory reaction according to the indicator of thymol test increased in the patients of the II group ($p < 0.01$) (Table 1).

When comparing the biochemical indicators of liver function after a week of complex treatment, it was noted that the patterns established during the hospitalization of patients with COVID-19 with pneumonia were preserved. During the specified period of observation, patients of the II group who had oxygen dependence had a higher level of ALT activity in the blood serum compared to patients of the I group ($p < 0.05$), and the frequency of detection of elevated ALT activity remained higher (62.6 % vs. 37.5 %, $\chi^2 = 6.07$, $p = 0.01$). It should be noted that during this period of observation, a higher median activity of AST in blood serum was noted in patients of the II group, compared to patients of the I group ($p < 0.05$), which indicated the deepening of liver damage in oxygen-dependent patients. At the same time, no statistically significant differences ($p > 0.05$) were found in the dynamics of treatment when comparing the median parameters of intrahepatic cholestasis and the indicator of pigment metabolism in the patients of the investigated groups ($p > 0.05$) (Table 1).

We established a higher frequency of liver damage in patients with COVID-19 with pneumonia in the presence of oxygen dependence was combined with more pronounced changes in acute inflammatory indicators. Thus, at the time of hospitalization, the content of CRP in blood serum was 2.5 times higher in patients of the II group ($p < 0.01$), absolute lymphopenia was more often detected (82.4 % versus 46.9 %, $\chi^2 = 15.23$, $p = 0.001$) and the absolute number of blood lymphocytes was lower ($p = 0.004$), the level of the absolute number of neutrophils was higher ($p = 0.03$) and the N/L ratio was correspondingly higher ($p = 0.0001$) (Table 2).

Table 1. Biochemical indicators of liver function in patients with coronavirus disease (COVID-19) with pneumonia, taking into account the development of oxygen dependence in the dynamics of the disease, Me [Q25; Q75]

Indicator, units of measurement	During hospitalization		In dynamics after 7 days	
	I group, n = 32	II group, n = 91	I group, n = 32	II group, n = 91
Total bilirubin, $\mu\text{mol/l}$	10.0 [8.1; 11.8]	10.0 [8.5; 12.5]	9.5 [7.9; 10.7]	11.9 [9.8; 16.8]
ALT activity, Units/l	29.3 [20.6; 41.6]	40.4 [30.6; 58.0] ¹	33.9 [28.8; 75.1]	51.1 [32.0; 98.4] ¹
Increase ALT activity, abs. (%)	8 (25.0)	48 (52.7) ¹	12 (37.5)	57 (62.6) ¹
Activity of AST, Units/l	43.0 [27.9; 48.9]	46.3 [31.4; 65.9]	26.0 [20.8; 40.0]	42.6 [30.3; 73.0] ¹
Activity of ALP, Units/l	52.8 [54.1; 72.6]	77.6 [61.7; 97.3]	68.1 [64.1; 82.6]	89.1 [71.6; 104.0]
Increase ALP activity, % (abs.)	0.0 (0 of 25)	18.1 (13 of 72)	0.0 (0 of 24)	30.2 (16 of 53)
GGT activity, Units/l	48.1 [44.6; 62.5]	72.9 [34.9; 111.5]	78.1 [56.7; 78.6]	82.2 [51.0; 113.0]
Increase GGT activity, % (abs.)	24.0 (6 of 25)	59.7 (43 of 72) ¹	54.2 (13 of 24) ²	60.4 (32 of 53)
Thymol test, unit	1.8 [1.4; 3.1]	2.1 [0.9; 3.0]	2.9 [1.5; 4.6]	5.0 [1.5; 7.9] ²

¹: the difference is significant, compared to patients of the I group in the corresponding period of observation ($p < 0.05$); ²: compared with hospitalization of patients of the corresponding group ($p < 0.05$).

Table 2. Indicators of an acute inflammatory reaction in patients with the coronavirus disease COVID-19 with pneumonia depending on the development of oxygen dependence in dynamics of the disease, Me [Q25; Q75]

Indicator, units of measurement	During hospitalization		In dynamics after 7 days	
	I group, n = 32	II group, n = 91	I group, n = 32	II group, n = 91
CRP, mg/l	40.1 [18.4; 82.0]	100.5 [44.2; 175.1] ¹	8.4 [5.0; 15.0] ²	36.5 [16.0; 111.5] ^{1,2}
Leukocytosis, abs. (%)	8 (25.0)	26 (28.6)	4 (12.5)	56 (61.5) ^{1,2}
Leukocytes, $\times 10^9/\text{l}$	6.0 [4.6; 7.1]	7.1 [4.9; 9.5]	7.5 [6.1; 8.6]	10.8 [7.6; 18.4] ²
Neutrophils, $\times 10^9/\text{l}$	4.3 [3.5; 6.9]	6.2 [4.0; 8.7] ¹	4.8 [3.5; 6.3]	9.1 [6.2; 17.3] ^{1,2}
Lymphopenia, abs. (%)	15 (46.9)	75 (82.4) ¹	1 (3.1) ²	57 (62.6) ^{1,2}
Lymphocytes, $\times 10^9/\text{l}$	1.1 [0.8; 1.5]	0.8 [0.6; 1.0] ¹	1.8 [1.3; 2.2] ²	1.0 [0.7; 1.3] ^{1,2}
N/L	3.7 [2.7; 7.0]	8.3 [4.9; 12.1] ¹	2.5 [1.9; 3.8] ²	9.0 [5.1; 22.4] ^{1,2}

¹: the difference is significant, compared to patients of the I group in the corresponding period of observation ($p < 0.05$); ²: compared with hospitalization of patients of the corresponding group ($p < 0.05$).

During the first week of observation, the opposite dynamics of acute phase indicators were noted in the patients of the investigated groups. Thus, in patients of the I group who did not develop oxygen dependence, a decrease the CRP level ($p = 0.0001$), a decrease the frequency of lymphopenia ($\chi^2 = 16.33$, $p = 0.001$) and a decrease the severity of absolute lymphopenia ($p = 0.001$) and, accordingly, a decrease the ratio of N/L ($p = 0.001$). On the contrary, in patients with COVID-19 with pneumonia of the II group who had oxygen dependence during the week, an increase in the frequency of detection of leukocytosis was noted ($\chi^2 = 19.98$, $p = 0.0001$) and the level of leukocytosis ($p = 0.001$), absolute neutrophilia ($p = 0.001$), of the ratio of N/L ($p = 0.02$) despite the decrease in the level of CRP ($p = 0.001$), decrease in the frequency of absolute lymphopenia ($\chi^2 = 8.93$, $p = 0.003$) and decrease in the severity of absolute lymphopenia ($p = 0.001$) (Table 2).

Comparison of acute phase indicators after a week of complex treatment showed that laboratory signs of immune inflammation were significantly more pronounced in patients of the II group than in patients of the I group. Namely, the level of CRP remained higher ($p = 0.001$), the frequency of leukocytosis was higher ($\chi^2 = 22.79$, $p = 0.0001$), the level of expressiveness of absolute neutrophilia ($p = 0.0001$), the frequency of absolute lymphopenia was higher ($\chi^2 = 33.65$, $p = 0.0001$) and the level of the absolute number of lymphocytes is lower ($p = 0.0001$) and, accordingly, the coefficient of the ratio N/L is higher ($p = 0.0001$) (Table 2).

The correlation analysis of the investigated parameters at the time of hospitalization confirmed the

existence of a relationship between the development of the cytolytic syndrome and the appearance of oxygen dependence, namely, the inverse correlation of the activity indicator of ALT in blood serum with the oxygen saturation indicator in the air upon admission was established ($r = -0.31$, $p < 0.05$). Direct correlations were also recorded between indicators of cytolytic syndrome, namely between ALT and AST ($r = +0.54$, $p < 0.01$), as well as between the activity index of ALT and the thymol test index, which reflects the degree of expression of the mesenchymal inflammatory reaction ($r = +0.26$, $p < 0.05$). Statistically significant correlations were also established between the index of oxygen saturation on admission and acute phase indicators, which confirm the role of immunoinflammatory changes in the formation of oxygen dependence in patients with coronavirus disease (COVID-19) with pneumonia.

The indicator of oxygen saturation correlated with indicators: CRP ($r = -0.37$, $p < 0.05$), relative ($r = +0.36$, $p < 0.05$) and absolute ($r = +0.23$, $p < 0.05$) number of lymphocytes, the absolute number of neutrophils ($r = -0.32$, $p < 0.05$) and the ratio of N/L ($r = -0.42$, $p < 0.05$). A number of correlations were also established between acute phase indicators, namely, the level of CRP in blood serum was correlated with indicators of relative ($r = -0.38$, $p < 0.05$) and absolute ($r = -0.26$, $p < 0.05$) number of lymphocytes, the absolute number of neutrophils ($r = +0.23$, $p < 0.05$) and the ratio of N/L ($r = +0.32$, $p < 0.05$). In the dynamics, after 7 days of treatment, a direct correlation was established between the activity indicators of ALT and GGT ($r = +0.65$, $p < 0.05$) in blood serum.

Discussion

Today, there are more and more research devoted to the detection of liver damage in patients with COVID-19 [12,13,14]. In the research [12] with inclusion of 5700 patients with COVID-19, in which biochemical indicators of the state of the liver were analyzed, the development of cytolytic syndrome with increased activity of ALT in blood serum was demonstrated in 39.0 % of patients. According to the results of a meta-analysis, it was demonstrated that the adverse course of COVID-19 is accompanied by a significant increase activity of ALT, AST, and bilirubin [13].

The data obtained during our research also showed that in 45.5 % of patients with coronavirus disease (COVID-19) with pneumonia at the time of hospitalization by 9.0 [7.0; 12.0] day of the disease, there were biochemical signs of liver damage, which was confirmed by the development of cytolytic syndrome. In addition, with a severe course with the development of oxygen dependence, a higher frequency of increased activity of ALT ($p < 0.05$) and a higher level of activity of this enzyme ($p < 0.05$) was established, compared to patients with COVID-19 with pneumonia without oxygen dependence. We confirmed the role of oxygen dependence in increasing the frequency of liver damage in patients with COVID-19 with pneumonia by the presence of a correlation between the oxygen saturation indicator and the activity of ALT ($r = -0.31$, $p < 0.05$). In the presence of oxygen dependence, we also established a higher activity of AST in blood serum ($p < 0.05$).

Other researchers also paid attention to a certain prognostic value of increasing the activity of AST in the blood serum of patients with COVID-19, namely, a high frequency of increasing the activity of this enzyme in hospitalized patients and a further increase of this indicator in conditions of an adverse course of the disease was demonstrated [14]. An assumption was made that mitochondrial proteins can directly interact with SARS-CoV-2, which can lead to an increase AST activity in blood serum [15].

According to the results obtained by us, biochemical signs of intrahepatic cholestasis syndrome are weakly expressed in patients with COVID-19 with pneumonia, namely, in the absence of statistically significant changes in the median indicators of activity of GGT and ALP ($p > 0.05$). The appearance of oxygen dependence was accompanied by only a certain increase in the number of patients with an elevated level of GGT (59.7 % vs. 24.0 %, $p = 0.002$). The features of biochemical changes we established regarding the syndrome of intrahepatic cholestasis in patients with COVID-19 with pneumonia are confirmed by the results of other research. Thus, the authors demonstrated an increase activity of GGT in the blood serum of patients with a severe course in the absence of changes in the activity index of ALP [16].

Today, it is believed that immune-mediated mechanisms of damage not only to the lungs, but also to other organs, including the liver, are involved in the formation of a "cytokine storm" [4,8]. According to the results of our research, it was demonstrated that a higher frequency of liver damage in patients with COVID-19 with pneumonia in the presence of oxygen dependence is combined with more pronounced changes in acute inflammatory

indicators, namely, a higher level of CRP in blood serum ($p < 0.01$), more frequent ($p = 0.001$) and more pronounced ($p = 0.004$) absolute lymphopenia, a higher level of absolute neutrophilia ($p = 0.03$) and, accordingly, a higher ratio of N/L ($p = 0.0001$).

In the modern literature, there are research that also demonstrate the connection between the degree of expressiveness of the activity of liver enzymes and indicators of immune inflammation. Thus, in the research [17], the authors paid attention to the relationship between higher activity of ALT and GGT, lower albumin level, higher ferritin level, lower level of CD4+ T- and B-lymphocytes in the blood with a more severe course of COVID-19. The role of liver damage in the formation of the adverse course of COVID-19 is confirmed by the data of research in which an increase in the level of interleukin-6, ferritin, CRP and ALT was demonstrated during the progression of the disease [8,18].

Morphological changes of liver parenchyma in COVID-19 are described in the literature as autopsy results. Thus, the pathomorphological research [19] showed moderate microvesicular steatosis, portal and moderate lobular inflammatory activity. However, viral inclusions in liver tissue were not identified [19,20]. Therefore, it should be noted that the mechanism of liver damage due to damage to the endothelium and the development of systemic microthrombosis is also being considered [11,21]. Thus, according to the results of a demonstrated acute damage of the portal intrahepatic system with the presence of thrombotic ectasia, and the intrahepatic blood vessels had an abnormal configuration.

Conclusions

1. In 45.5 % of patients with coronavirus disease (COVID-19) with pneumonia at the time of hospitalization by 9.0 [7.0; 12.0] day of the disease, liver damage occurs with the development of cytolytic syndrome. The frequency of liver damage in patients with COVID-19 with pneumonia increases with the appearance of oxygen dependence (25.0 % vs. 52.7 %, $p = 0.007$). Biochemical signs of the syndrome of intrahepatic cholestasis are weakly expressed, with the appearance of oxygen dependence they are characterized by an increase the number of patients with an elevated level of GGT (59.7 % vs. 24.0 %, $p = 0.002$) in the absence of statistically significant changes in the median indicators of activity GGT and ALP ($p > 0.05$). The relationship between liver damage and the development of oxygen dependence in patients with COVID-19 with pneumonia is confirmed by the correlation between the activity index of ALT and the oxygen saturation index ($r = -0.31$, $p < 0.05$).

2. In patients with COVID-19 with pneumonia in the dynamics after a week in the presence of oxygen dependence, a higher level activity of ALT remains ($p < 0.05$) and the frequency of detection of increased activity of ALT remained higher (62.6 % vs. 37.5 %, $\chi^2 = 6.07$, $p = 0.01$), the activity of AST is higher ($p < 0.05$), compared to patients with COVID-19 with pneumonia without oxygen dependence.

3. A higher frequency of liver damage in patients with COVID-19 with pneumonia in the presence of oxygen

dependence is combined with more pronounced changes in acute inflammatory indicators, namely a higher level of CRP in blood serum ($p < 0.01$), more frequent ($p = 0.001$) and more pronounced ($p = 0.004$) absolute lymphopenia, a higher level of absolute neutrophilia ($p = 0.03$) and, accordingly, a higher ratio of N/L ($p = 0.0001$). The oxygen saturation indicator correlates with the indicators: CRP ($r = -0.37$, $p < 0.05$), relative ($r = +0.36$, $p < 0.05$) and absolute ($r = +0.23$, $p < 0.05$) number of lymphocytes, the absolute number of neutrophils ($r = -0.32$, $p < 0.05$) and the ratio of N/L ($r = -0.42$, $p < 0.05$).

Prospects for further research. The prospects for further research in this direction, in our opinion, are to clarify the clinical-pathogenetic role of endothelial dysfunction in liver damage in patients with coronavirus disease (COVID-19) with pneumonia and to find optimal methods of drug correction.

Conflicts of interest: authors have no conflict of interest to declare.
Конфлікт інтересів: відсутній.

Надійшла до редакції / Received: 01.05.2024
Після доопрацювання / Revised: 13.05.2024
Схвалено до друку / Accepted: 05.06.2024

Information about authors:

Riabokon O. V., MD, PhD, DSc, Professor, Head of the Department of Infectious Diseases, Zaporizhzhia State Medical and Pharmaceutical University, Ukraine.
ORCID ID: 0000-0002-7394-4649
Kuliesh I. O., MD, Graduate Student of the Department of Infectious Diseases, Zaporizhzhia State Medical and Pharmaceutical University, Ukraine.
ORCID ID: 0000-0001-5575-9901

Відомості про авторів:

Рябоконе О. В., д-р мед. наук, професор, зав. каф. інфекційних хвороб, Запорізький державний медико-фармацевтичний університет, Україна.
Кулеш І. О., аспірант каф. інфекційних хвороб, Запорізький державний медико-фармацевтичний університет, Україна.

References

- Mohamed DZ, Ghoneim ME, Abu-Risha SE, Abdelsalam RA, Farag MA. Gastrointestinal and hepatic diseases during the COVID-19 pandemic: Manifestations, mechanism and management. *World J Gastroenterol*. 2021;27(28):4504-35. doi: 10.3748/wjg.v27.i28.4504
- Kumar-M P, Mishra S, Jha DK, Shukla J, Choudhury A, Mohindra R, et al. Coronavirus disease (COVID-19) and the liver: a comprehensive systematic review and meta-analysis. *Hepatol Int*. 2020;14(5):711-22. doi: 10.1007/s12072-020-10071-9
- Kondo Y, Larabee JL, Gao L, Shi H, Shao B, Hoover CM, et al. L-SIGN is a receptor on liver sinusoidal endothelial cells for SARS-CoV-2 virus. *JCI Insight*. 2021;6(14):e148999. doi: 10.1172/jci.insight.148999
- Kukla M, Skonieczna-Żydecka K, Koffis K, Maciejewska D, Łoniewski I, Lara LF, et al. COVID-19, MERS and SARS with Concomitant Liver Injury-Systematic Review of the Existing Literature. *J Clin Med*. 2020;9(5):1420. doi: 10.3390/jcm9051420
- Chai X, Hu L, Zhang Y, Han W, Lu Z, Ke A, et al. Specific ACE2 Expression in Cholangiocytes May Cause Liver Damage After 2019-nCoV Infection. Preprint from bioRxiv; 2020. doi: 10.1101/2020.02.03.931766
- Zhu N, Zhang D, Wang W, Li X, Yang B, Song J, et al. A Novel Coronavirus from Patients with Pneumonia in China, 2019. *N Engl J Med*. 2020;382(8):727-33. doi: 10.1056/NEJMoa2001017
- Zhou F, Yu T, Du R, Fan G, Liu Y, Liu Z, et al. Clinical course and risk factors for mortality of adult inpatients with COVID-19 in Wuhan, China: a retrospective cohort study. *Lancet*. 2020;395(10229):1054-62. doi: 10.1016/S0140-6736(20)30566-3
- Fan Z, Chen L, Li J, Cheng X, Yang J, Tian C, et al. Clinical Features of COVID-19-Related Liver Functional Abnormality. *Clin Gastroenterol Hepatol*. 2020 (7):1561-6. doi: 10.1016/j.cgh.2020.04.002
- Zheng M, Gao Y, Wang G, Song G, Liu S, Sun D, et al. Functional exhaustion of antiviral lymphocytes in COVID-19 patients. *Cell Mol Immunol*. 2020;17(5):533-5. doi: 10.1038/s41423-020-0402-2
- Li X, Liu C, Mao Z, Xiao M, Wang L, Qi S, Zhou F. Predictive values of neutrophil-to-lymphocyte ratio on disease severity and mortality in COVID-19 patients: a systematic review and meta-analysis. *Crit Care*. 2020;24(1):647. doi: 10.1186/s13054-020-03374-8
- Sonzogni A, Previtali G, Seghezzi M, Grazia Alessio M, Gianatti A, Licini L, et al. Liver histopathology in severe COVID 19 respiratory failure is suggestive of vascular alterations. *Liver Int*. 2020;40(9):2110-6. doi: 10.1111/liv.14601
- Richardson S, Hirsch JS, Narasimhan M, Crawford JM, McGinn T, Davidson KW, et al. Presenting Characteristics, Comorbidities, and Outcomes Among 5700 Patients Hospitalized With COVID-19 in the New York City Area. *JAMA*. 2020;323(20):2052-9. doi: 10.1001/jama.2020.6775
- Parohan M, Yaghoobi S, Seraji A. Liver injury is associated with severe coronavirus disease 2019 (COVID-19) infection: A systematic review and meta-analysis of retrospective studies. *Hepatol Res*. 2020;50(8):924-35. doi: 10.1111/hepr.13510
- Lei F, Liu YM, Zhou F, Qin JJ, Zhang P, Zhu L, et al. Longitudinal Association Between Markers of Liver Injury and Mortality in COVID-19 in China. *Hepatology*. 2020;72(2):389-98. doi: 10.1002/hep.31301
- Gordon DE, Jang GM, Bouhaddou M, Xu J, Obernier K, White KM, et al. A SARS-CoV-2 protein interaction map reveals targets for drug repurposing. *Nature*. 2020;583(7816):459-68. doi: 10.1038/s41586-020-2286-9
- Xu L, Liu J, Lu M, Yang D, Zheng X. Liver injury during highly pathogenic human coronavirus infections. *Liver Int*. 2020;40(5):998-1004. doi: 10.1111/liv.14435
- Wang Y, Liu S, Liu H, Li W, Lin F, Jiang L, et al. SARS-CoV-2 infection of the liver directly contributes to hepatic impairment in patients with COVID-19. *J Hepatol*. 2020;73(4):807-16. doi: 10.1016/j.jhep.2020.05.002
- Mo P, Xing Y, Xiao Y, Deng L, Zhao Q, Wang H, et al. Clinical Characteristics of Refractory Coronavirus Disease 2019 in Wuhan, China. *Clin Infect Dis*. 2021;73(11):e4208-13. doi: 10.1093/cid/ciaa270
- Xu Z, Shi L, Wang Y, Zhang J, Huang L, Zhang C, et al. Pathological findings of COVID-19 associated with acute respiratory distress syndrome. *Lancet Respir Med*. 2020;8(4):420-2. doi: 10.1016/S2213-2600(20)30076-X
- Boettler T, Newsome PN, Mondelli MU, Maticic M, Cordero E, Cornberg M, et al. Care of patients with liver disease during the COVID-19 pandemic: EASL-ESCMID position paper. *JHEP Rep*. 2020;2(3):100113. doi: 10.1016/j.jhepr.2020.100113
- Liu Q, Wang RS, Qu GQ, Wang YY, Liu P, Zhu YZ, et al. Gross examination report of a COVID-19 death autopsy. *Fa Yi Xue Za Zhi*. 2020;36(1):21-3. English, Chinese. doi: 10.12116/j.issn.1004-5619.2020.01.005

Вплив блокади клітинних протеїнкіназ на експресію у сітківці протеїну S100 при експериментальній діабетичній ретинопатії

К. О. Усенко¹*, A.B.C.E.F, С. О. Риков¹.C.D.E, О. О. Дядик².B.C.D, С. В. Зябліцев¹.C.E.F

¹Національний медичний університет імені О. О. Богомольця, м. Київ, Україна, ²Національний університет охорони здоров'я України імені П. Л. Шупика, м. Київ

A – концепція та дизайн дослідження; B – збір даних; C – аналіз та інтерпретація даних; D – написання статті; E – редагування статті; F – остаточне затвердження статті

Ключові слова:

діабетична ретинопатія, реактивний гліоз, астроцити, клітини Мюллера, S100, сорафеніб.

Патологія. 2024.
Т. 21, № 3(62).
С. 226-231

*E-mail:
usenko1205@gmail.com

Позитивний ефект блокади клітинних протеїнкіназ при цукровому діабеті та діабетичній ретинопатії (ДР) обґрунтовує доцільність з'ясування молекулярних механізмів; тригерна регуляторна роль з-поміж них належить кальцій-зв'язувальним протеїнам S100.

Мета роботи – визначити експресію протеїнів S100 у тканинах сітківки та вплив на неї блокади клітинних протеїнкіназ сорафенібом при експериментальній ДР.

Матеріали і методи. Діабетичну ретинопатію моделювали у щурів-самців лінії Wistar. Для цього їм одноразово вводили стрептозотокін у дозі 50 мг/кг (Sigma-Aldrich, Co, Китай). Експериментальних щурів поділили на три групи: контрольну; з введенням інсуліну 30 Од (NovoNordiskA/S, Bagsvaerd, Німеччина); з введенням інсуліну та сорафенібу у дозі 50 мг/кг (Cipla, Індія). Під час імуногістохімічного дослідження застосували моноклональні антитіла проти S100 (ThermoFisher Scientific, США).

Результати. У разі розвитку експериментальної ДР експресія протеїну S100 істотно збільшувалася в тілах, відростках астроцитів і клітин Мюллера. Останні розташовувалися переважно у внутрішньому ядерному шарі, суттєво збільшувалися за розміром і мали відросткову форму (реактивний гліоз). З мікроаневризмиами, що утворювалися на внутрішній поверхні сітківки, щільно контактували інтенсивно забарвлені S100-позитивні волокна астроцитів. Визначили появу окремих S100-позитивних клітин у зовнішніх шарах сітківки. Лікування тварин інсуліном сприяло зниженню експресії протеїну S100, а застосування сорафенібу запобігало активації експресії білка S100, розвитку ДР, реактивному гліозу й утворенню мікроаневризми на внутрішній поверхні сітківки.

Висновки. Описали один із механізмів позитивної дії сорафенібу – пригнічення реактивного гліозу, що запобігало раннім проявам ДР.

Keywords:

diabetic retinopathy, gliosis, astrocytes, Müller cells, S100, Sorafenib.

Pathologia.
2024;21(3):226-231

Effect of cellular protein kinases blockade on the s100 retina expression in experimental diabetic retinopathy

K. O. Usenko, S. O. Rykov, O. O. Dyadyk, S. V. Ziablitsev

The positive effect of cellular protein kinases blockade in diabetes and diabetic retinopathy (DR) justifies the need to clarify molecular mechanisms, among which the trigger regulatory role belongs to calcium-binding proteins S100.

Aim: to establish the expression of S100 protein in retinal tissues and the effect of cellular protein kinases blockade with Sorafenib on it in experimental DR.

Materials and methods. Diabetic retinopathy was modeled in male Wistar rats. For this purpose, they were administered a single injection of streptozotocin at a dose of 50 mg/kg (Sigma-Aldrich, Co, China). Experimental rats were divided into three groups: control; with the administration of insulin 30 U (NovoNordiskA/S, Bagsvaerd, Germany); with the administration of insulin and sorafenib at a dose of 50 mg/kg (Cipla, India). Monoclonal antibodies against S100 (ThermoFisher Scientific, USA) were used during immunohistochemical studies.

Results. With the development of experimental DR, the expression of S100 protein significantly increased in the bodies and processes of astrocytes and Müller cells. The latter were mainly located in the inner nuclear layer, significantly increased in size and had a process-like shape (reactive gliosis). Intensely stained S100-positive astrocyte fibers were in close contact with microaneurysms that formed on the retina inner surface. The appearance of individual S100-positive cells in the outer layers of the retina was noted. Treatment of animals with insulin led to a decrease in the expression of the S100 protein, and the use of Sorafenib prevented the activation of the expression of the S100 protein, preventing the development of DR, reactive gliosis, and the formation of microaneurysms on the inner surface of the retina.

Conclusions. One of the mechanisms of the positive effect of Sorafenib in DR was discovered – the prevention of reactive gliosis, which prevented early manifestations of DR.

У всьому світі діабетична ретинопатія (ДР) є п'ятою за частотою причиною сліпоти або помірного, тяжкого порушення зору в осіб віком 50 років і більше [1]. При цьому ДР є єдиною причиною сліпоти, що мала глобальне збільшення стандартизованої за віком поширеності у період з 1990 до 2020 року [1]. Нині ДР визначають як тканинспецифічне нейроваскулярне ускладнення цукрового діабету, яке має прогресивний перебіг і характеризується багаторівневим складним патогенезом, що включає дисфункцію та пошкодження нервових елементів і мікросудинне ураження сітківки [2].

Встановлено, що вже перші реакції у відповідь на гіперглікемію залучають гліальні клітини сітківки, які включають мікро- та макроглію – астроцити та клітини Мюллера [2,3]. На перших етапах у відповідь на накопичення аномальних продуктів вуглеводного метаболізму залучається мікроглія й астроцити, розташовані в шарах нервових волокон і гангліонарних клітин сітківки [3]. Їх активація при гіперглікемічному стресі є основним механізмом, що спричиняє нейрозапальні процеси [4]. Пізніше відбувається залучення клітин Мюллера з розвитком реактивного гліозу, маркером якого є гліальний фібрилярний кислий протеїн (GFAP) [5,6]. Реактивний гліоз тісно пов'язаний із підвищеною експресією васкулоендотеліального фактора росту (VEGF) і розвитком хронічного млявого запалення з посиленням проникності судин сітківки та їх проліферацією в ішемічних ділянках [7,8].

Протеїни S100 можуть зв'язувати та буферизувати внутрішньоклітинні іони кальцію і виконують багато регуляторних функцій у клітині [9]. Так, протеїни S100 ініціювали інфільтрацію мікроглії та макрофагів при експериментальній ДР у мишей; крім того, у крові пацієнтів із діабетом вміст протеїнів S100A8 і S100A9 істотно зростає, що прямо відповідало ступеню ДР [10]. Протеїни S100 (S100A7, S100A12, S100A8/A9 та S100B) активують ядерний фактор росту (NFκB) з індукцією прозапальних цитокінів і міграцією нейтрофілів, моноцитів і макрофагів [11]. Протеїн S100A12 опосередковував активацію мікроглії сітківки та запалення при гіперглікемії, стимулював утворення інтерлейкінів (IL-1β та IL-18) у мікроглії [12]. Відомо, що підвищений рівень S100A12 у плазмі пов'язаний із ДР, його вважають біомаркером тяжкості та прогресування цукрового діабету [13].

Розвиток внутрішньоклітинних порушень при діабеті опосередковується активацією протеїнкіназних сигнальних шляхів [14]. Так, при ДР активація шляху мітоген-активована кіназа / позаклітинна сигнал-залежна кіназа (MAPK/ERK) індукує збільшення утворення VEGF [15,16]. Застосування блокади клітинних претеїнкіназ вважають перспективним для підвищення ефективності анти-VEGF терапії при ДР [17]. Комплексний аналіз механізмів неоваскуляризації при ДР дав підстави визначити застосування блокади клітинних протеїнкіназ як новий потенційний варіант імуномодельовальної терапії [18]. У попередніх дослідженнях виявлено гіпоглікемічний ефект мультикіназного блокатора клітинних протеїнкіназ сорафенібу на експериментальних моделях діабету 1, 1, і 2 типу [19].

Отже, позитивний ефект блокади клітинних протеїнкіназ при гіперглікемії та ДР обґрунтовує доцільність з'ясування молекулярних механізмів, тригерна регуляторна роль з-поміж них належить кальцій-зв'язувальним протеїнам S100.

Мета роботи

Визначити експресію протеїнів S100 у тканинах сітківки та вплив на неї блокади клітинних протеїнкіназ сорафенібом при експериментальній ДР.

Матеріали і методи дослідження

Під час дослідження дотримувалися норм і принципів, що викладені в Директиві 2010/63 ЄС із захисту тварин, Гельсінській декларації (2008), а також керувалися вимогами Закону України «Про захист тварин від жорстокого поводження» від 15.12.2009 року № 1759-VI. Усіх щурів утримували в умовах віварію на стандартному раціоні.

До дослідження залучили тримісячних щурів-самців лінії Wistar (n = 45), маса тіла – 140–160 г. Експериментальний цукровий діабет і ДР моделювали шляхом одноразового внутрішньоочеревинного введення стрептозотоцину в дозі 50 мг/кг (Sigma-Aldrich, Co, Китай), що розчинений у холодному 0,1 М цитратному буфері (рН 4,5). Рівень глікемії контролювали кожні 3 доби, використовуючи глюкометр та одноразові тест-смужки (ACCU-Chek Instant, Roche, Mannheim, Німеччина); для аналізу кров брали із хвостової вени натще. Для контролю введення стрептозотоцину використали 5 щурів, яким вводили тільки цитратний буфер. Через 3 доби після ін'єкції вміст глюкози у крові тварин, яким вводили стрептозотозин, становив не менше ніж 15,0 ммоль/л; у щурів, яким введено цитратний буфер, відповідний показник не перевищував 6,1 ммоль/л.

Під час експерименту в щурів зафіксовано виражену полідіпсію, кетон- та глюкозурію. Крім того, у тварин спостерігали істотне зменшення маси тіла. Це дає підстави визначити модель відтворення у щурів інсулінозалежного цукрового діабету з кетозом як адекватну. Період спостереження за експериментальними тваринами становив 3 місяці.

Через 7 діб після введення стрептозотоцину 45 щурів зі стійкою гіперглікемією сліпим випадком поділили на три рівні групи (по 15 особин). Тварини 1 групи – контрольні, вони не отримували лікування гіперглікемії. Щурам 2 групи внутрішньоочеревинно вводили інсулін короткої дії (Actrapid HM Penfill, Novo Nordisk A/S, Bagsvaerd, Німеччина) у дозі 30 Од через день. Тварини 3 групи одержували інсулін за схемою 2 групи; крім того, їм щоденно *per os* вводили розчин інгібітора протеїнкіназ сорафеніб (200 мг, Cipla, Індія) у дозі 50 мг/кг (саше).

З експерименту щурів по 5 особин поетапно вводили через 7, 28 діб і 3 місяці. Після смертельної ін'єкції тіопенталу (75 мг/кг) та декапітації виконували двобічну енуклеацію. Для наступного морфологічного дослідження очі занурювали в 10 % розчин нейтрального формаліну, заливали в парафін. Із парафінових

блоків на ротаційному мікромомі HM 325 (Thermo Shandon, Велика Британія) виготовляли серійні гістологічні зрізи завтовшки 2–3 мкм.

Імуногістохімічне дослідження здійснили, застосувавши моноклональні мишачі антитіла проти протеїну S100 (ThermoFisher Scientific, США). Додатково зрізи забарвлено гематоксиліном. Для мікроскопічного дослідження й фотоархівування використали світлооптичний мікроскоп ZEISS (Німеччина) із системою обробки результатів Axio Imager A2.

Інтенсивність оцінювали відповідно до рекомендацій D. Dabbs. Згідно з візуально-аналоговою шкалою, 0 балів – забарвлення не виявлено, 1 бал – слабка, 2 бали – середня, 3 бали – висока інтенсивність забарвлення [20]. S100-позитивні клітини у зовнішньому ядерному шарі обрахували, застосувавши об'єкт-мікромметр; результати наведено як кількість клітин на мм².

Для статистичного аналізу результатів дослідження використали програмне забезпечення Statistica 10 (StatSoft, Inc., США). Описова статистика – з обчисленням середніх значень і стандартних похибок; вибіркові середні порівняли, використавши дисперсійний аналіз (ANOVA). Як вірогідні визначали відмінності, якщо $p < 0,05$.

Результати

На початку дослідження проаналізували експресію протеїну S100 у сітківці інтактного щура (рис. 1). Інтенсивне S100-позитивне забарвлення (2–3 бали за шкалою D. Dabbs) мали численні округлі та полігональні клітини внутрішнього ядерного шару, що за морфологією відповідали клітинам Мюллера [21]. Крім того, доволі інтенсивним було забарвлення переплетіння волокон астроцитів вздовж внутрішньої поверхні сітківки – у шарі нервових волокон (рис. 1). У плексиформних шарах виявлено дифузне фонове забарвлення.

Істотні зміни розподілу експресії протеїну S100 відбулися вже на сьому добу після моделювання гіперглікемії (рис. 2).

Більш чітким, ніж в інтактних тварин, було S100-позитивне забарвлення шару нервових волокон на внутрішній поверхні сітківки, що мало вигляд безперервної щільної облямівки (рис. 2 а). Інтенсивне позитивне забарвлення (3 бали за шкалою D. Dabbs) виявлено у гліотичних клітинах Мюллера внутрішнього ядерного шару (рис. 2 а). Ці клітини чітко візуалізувалися та мали полігональну відросткову форму (рис. 2 б). S100-позитивне забарвлення виявили також і у відростках цих клітин, що продовжувалися у зовнішній ядерний шар, де мали переважно радіальне спрямування (рис. 2 б). Крім того, позитивно забарвлювалася межева зона зовнішнього ядерного шару та внутрішнього сегмента фоторецепторів (рис. 2 б).

За дизайном експерименту з сьомого дня тварин поділяли на 3 групи та починали лікування. На 28 добу групи відрізнялися (рис. 3). Так, у контрольній групі загалом зберігалися зміни, що визначені на попередньому терміні, з тенденцією до збільшення інтенсивності S100-позитивного забарвлення (3–4

бали за шкалою D. Dabbs). Втім, виявлено й особливість – поодинокі округлі імунопозитивні клітини у зовнішньому ядерному шарі (рис. 3 а). Ці клітини мали меншу інтенсивність забарвлення (до 2 балів за шкалою D. Dabbs). Відомо, що за умов гіперглікемії клітини Мюллера трансдиференціюються у мезенхімальні клітини та мігрують у ядерні шари сітківки з утворенням клітинних проліфератів [2]. Можливо, під час спостереження зафіксовано саме перший етап цієї міграції.

У разі введення інсуліну (рис. 3 б) виявлено тенденцію до зменшення щільності S100-позитивних клітин Мюллера у внутрішньому ядерному шарі, хоча інші прояви істотно не відрізнялися від контролю. Натомість порівняно з контролем комбінована дія інсуліну та сорафенібу спричинила істотне зменшення у цей термін і кількості, й інтенсивності забарвлення клітин Мюллера та їхніх волокон у шарах сітківки (до 2–3 балів за шкалою D. Dabbs; рис. 3 с). Суттєво нижчою була й інтенсивність фонове забарвлення у плексиформних шарах сітківки.

Через 3 місяці спостереження у сітківці виявляли специфічні ознаки ДР, зокрема осередки патологічного ангиогенезу – численні мікроаневризми, що утворювалися на внутрішній поверхні сітківки (рис. 4 а). Судини мали значно розширений просвіт, ущільнену оболонку, що характеризувалася інтенсивним S100-позитивним забарвленням. Крім того, виявлено радіальні S100-позитивні волокна не тільки у зовнішньому ядерному, але й у внутрішньому плексиформному шарі (рис. 4 а). Інтенсивність фонове забарвлення шарів сітківки залишалася доволі високою (до 2 балів за шкалою D. Dabbs).

У групі тварин, які одержували інсулін, наведені прояви були менш виражені (рис. 4 б). Як і в контролі, S100-позитивне забарвлення мали клітини у внутрішньому ядерному шарі та їхні відростки, спрямовані в довколишні шари сітківки. Зазначимо, що їхні кількість та інтенсивність забарвлення менші, ніж у контрольній групі.

У групі щурів, яким вводили інсулін і сорафеніб, загальна інтенсивність специфічного забарвлення найменша (рис. 4 с). Кількість S100-позитивних клітин Мюллера істотно менша, ніж в інших групах, інтенсивність їхнього забарвлення не перевищувала 1–2 балів за шкалою D. Dabbs. За морфологією вони були схожі на S100-позитивні клітини, що виявлені у цьому шарі в інтактних тварин. Не забарвлювалися, а отже й не візуалізувалися відростки клітин Мюллера; на внутрішній поверхні сітківки не виявлено мікроаневризм і сплетіння позитивно забарвлених волокон. Наведені зміни свідчили про істотне пригнічення експресії протеїну S100 у сітківці тварин цієї групи, а також на запобігання розвитку гліозу й морфологічних проявів ДР.

Наведені дані підтверджені за результатами кількісного оцінювання щільності й інтенсивності забарвлення S100-позитивних клітин, що візуалізувалися у внутрішньому ядерному шарі (рис. 5).

Для контрольної групи характерне зниження щільності клітин порівняно з інтактними тваринами у 2,4–2,7 раза ($p < 0,05$). Зауважимо, що морфологічно ці клітини мали більший розмір і полігональну форму,

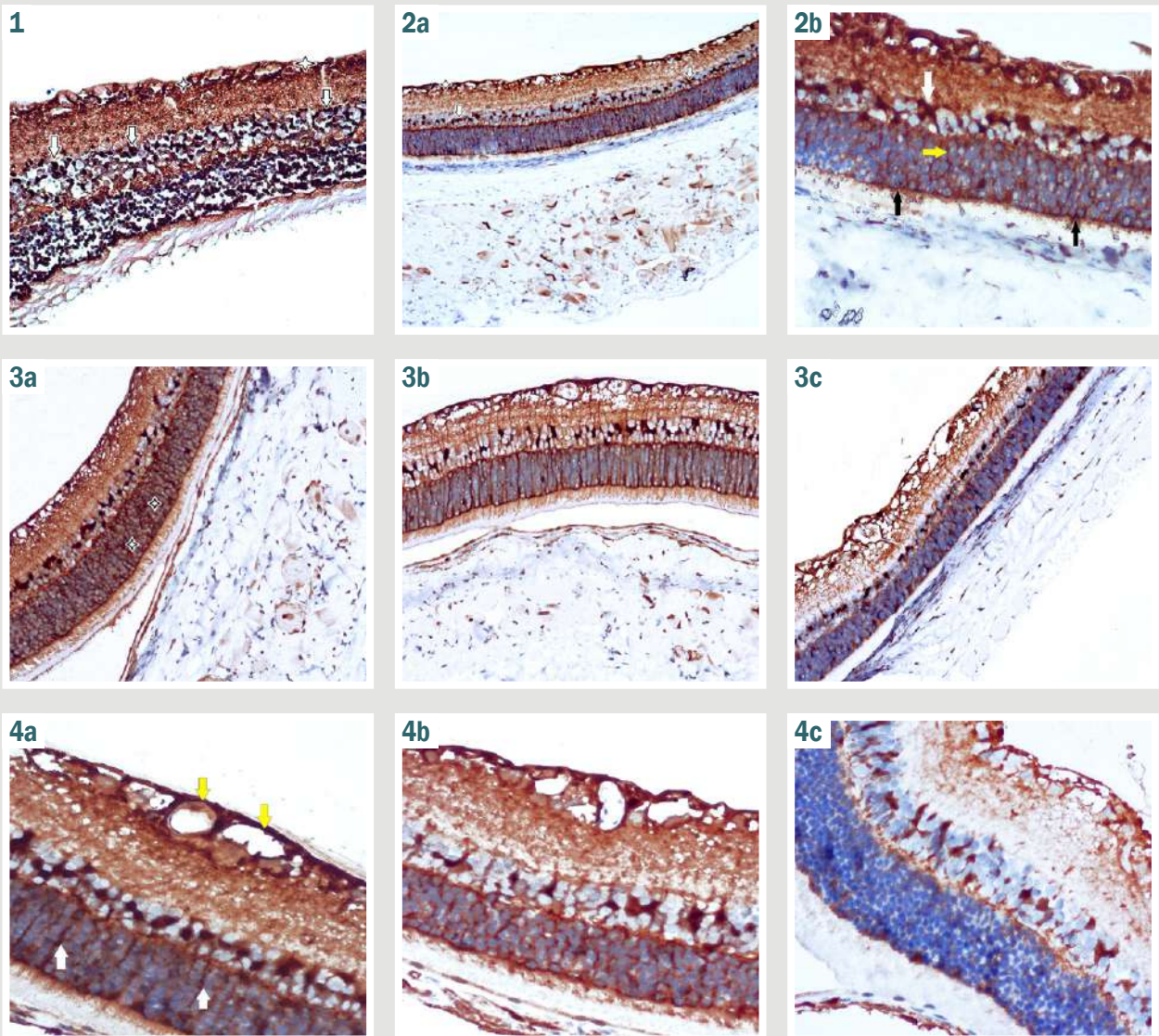


Рис. 1. Сітківка інтактного щура. Репрезентативні результати імуногістохімічного виявлення протеїну S100; дозобарвлення гематоксиліном; $\times 200$; білі стрілки: клітини Мюллера у внутрішньому ядерному шарі; білі зірочки: переплетіння волокон вздовж внутрішньої поверхні сітківки.

Рис. 2. Сітківка щура на 7 добу. Репрезентативні результати імуногістохімічного виявлення протеїну S100; дозобарвлення гематоксиліном. а: $\times 200$; б: $\times 400$; білі стрілки на а, б: реактивний гліоз клітин Мюллера у внутрішньому ядерному шарі; білі зірочки на а: переплетіння волокон вздовж внутрішньої поверхні сітківки; жовта стрілка на б: відростки клітин Мюллера, що продовжуються у зовнішній ядерний шар; чорні стрілки на б: межа позитивно забарвлена зона зовнішнього ядерного шару та внутрішнього сегмента фоторецепторів.

Рис. 3. Сітківка щура на 28 добу. Репрезентативні результати імуногістохімічного виявлення протеїну S100; дозобарвлення гематоксиліном; $\times 200$; а: 1 група (контроль); б: 2 група; с: 3 група; білі зірочки на а: округлі поодинокі клітини у зовнішньому ядерному шарі (ймовірно, клітини Мюллера, що мігрують).

Рис. 4. Сітківка щура через 3 місяці. Репрезентативні результати імуногістохімічного виявлення протеїну S100; дозобарвлення гематоксиліном; а, б: $\times 200$; с: $\times 400$; а: 1 група (контроль); б: 2 група; с: 3 група; жовті стрілки на а: мікроаневризми на внутрішній поверхні сітківки; білі стрілки на а: радіальні S100-позитивні волокна у внутрішньому плексіформному шарі.

забарвлювалися їхні відростки. На тлі лікування можна було б очікувати відновлення щільності клітин, однак виявлено наступне зменшення цього показника порівняно з інтактними тваринами: у 5,1 раза – у 2 групі, у 9,7 раза – у 3 групі ($p < 0,05$ для обох порівнянь).

Інтенсивність забарвлення S100-позитивних клітин внутрішнього ядерного шару в контрольній групі протягом спостереження порівняно з інтактними тваринами значущо збільшувалася – в 1,4–1,6 раза, $p < 0,05$). Введення інсуліну не змінювало цей

показник – він залишався на вихідному рівні; застосування разом з інсуліном сорафенібу спричиняло його значуще зменшення (до 72,5 % від рівня інтактних тварин, $p < 0,05$).

Отже, якщо в контролі експресія протеїну S100 у клітинах Мюллера зростала, то кількість таких клітин зменшувалася. На тлі лікування тварин зафіксовано зниження і кількості S100-позитивних клітин, й інтенсивності експресії протеїну S100, що більш виражене у разі введення сорафенібу разом з інсуліном.

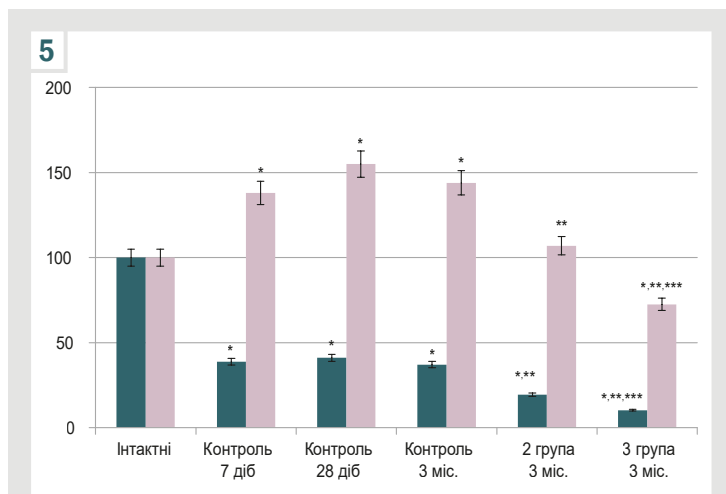


Рис. 5. Середня щільність та інтенсивність забарвлення (у % до рівня інтактних тварин) S100-позитивних клітин у внутрішньому ядерному шарі сітківки в інтактних тварин, у 1 групі (контроль) на 7, 28 доби та через 3 місяці, а також через 3 місяці в експериментальних групах.

Обговорення

У результаті нашого дослідження визначено тканинний розподіл експресії протеїну S100 у сітківці інтактних щурів. Інтенсивне забарвлення мали тіла, волокна астроцитів шару нервових волокон і численні округлі, полігональні клітини внутрішнього ядерного шару – клітини Мюллера. Відростки клітин Мюллера не мали позитивного забарвлення, і це свідчило про конститутивну соматичну локалізацію протеїну S100.

Вже через 7 діб змодельована гіперглікемія супроводжувалася вираженою активацією експресії протеїну S100 в астроцитах та їхніх волокнах вздовж внутрішньої поверхні сітківки. Це було проявом їх раннього залучення у відповідь на метаболічний стрес. При гіперглікемії саме астроцити експресують численні запальні медіатори, фактори росту, цитокіни й інші фактори, що мають прозапальний ефект і посилюють метаболічне пошкодження [22].

Характерною та специфічною для ранньої ДР була реакція клітин Мюллера. По-перше, вони суттєво збільшувалися за розміром, набували полігональної відросткової форми, а інтенсивне S100-позитивне забарвлення виявляли не тільки в їхніх тілах, але й у відростках, що радіально перетинали сітківку. Ці явища характеризували стан реактивного гліозу сітківки.

По-друге, щільність таких клітин істотно зменшувалася. На нашу думку, це пов'язано з можливістю інтенсивного апоптозу таких клітин, що за умов аналогічної моделі ДР показано в іншому дослідженні [23].

Отже, переважання клітин Мюллера кальцієм, про що свідчило збільшення експресії протеїну S100, могло бути причиною їхньої апоптичної загибелі. Протягом всього спостереження такі зміни підтримувалися, і це свідчило про постійний характер активації S100-позитивної макроглії за умов ДР.

Відомо, що астроцити та клітини Мюллера не генерують потенціали дії вздовж своїх відростків, але демонструють регульоване підвищення внутрішньоклітинного вмісту кальцію, що є специфічною формою їхньої збудливості [24]. При ДР гліотичні клітини

Мюллера мають патологічне значення для індукції нейродегенерації сітківки внаслідок порушення ними депонування калію, метаболізму глутамату та надмірної експресії ангіогенних факторів [25]. Є підстави вважати, що саме надмірна активація глії призводить до розвитку та прогресування діабетичної нейродегенерації сітківки [26]. Відповідно, встановлене збільшення експресії кальцій-зв'язувальних протеїнів S100 свідчило про їхню активацію та залучення до механізмів патогенезу ДР.

Третя особливість експресії протеїну S100 у діабетичній сітківці – поява позитивно забарвлених поодиноких округлих клітин у зовнішньому ядерному шарі. Ці клітини могли бути клітинами Мюллера, що мігрували по сітківці з утворенням клітинних фіброваскулярних проліфератів внаслідок так званого гліально-мезенхімального переходу (трансдиференціації) клітин Мюллера у міофібробласти [27]. Індукторами цього явища є надекспресія трофобластичного фактора росту (TGF- β) та VEGF. Цій процес опосередкований фосфорилуванням мітоген-активованих протеїнкіназ та їх внутрішньоклітинних сигнальних шляхів, що блокувалося інгібіторами протеїнкіназ [27].

Надекспресія протеїну S100 в астроцитах характеризувала їхню активацію, що без лікування могло супроводжуватися утворенням астроцитами VEGF [2,24]. Про це свідчили численні мікроаневризми вздовж внутрішньої поверхні сітківки у тварин контрольної групи.

Введення тваринам інсуліну спричиняло кількісне зменшення проявів ДР, що характерні для контрольної групи, а введення сорафенібу цим проявам запобігало. Сорафеніб (BAY-43-9006, Nexavar®, Bayer) зареєстрований як протипухлинний препарат [28]. За механізмом дії він є мультикіназним інгібітором внутрішньоклітинних сигнальних кіназ, що блокує проліферацію пухлинних клітин [29]. На тлі його застосування у тварин не виявляли морфологічних ознак розвитку ДР, зокрема осередків патологічного ангіогенезу та міграції клітин Мюллера. Виходячи з розуміння патологічної ролі внутрішньоклітинних сигнальних каскадів у цих процесах, обґрунтованим є висновок про те, що одним із механізмів дії препарату є гальмування активації макроглії та експресії протеїнів S100, яке запобігало надмірній активації та загибелі астроцитів і клітин Мюллера.

Результати дослідження можна вважати обґрунтованими для наступного вивчення механізмів позитивної дії сорафенібу при ДР, а його застосування – патогенетично обґрунтованим для запобігання виникненню ранніх проявів ДР.

Висновки

1. При розвитку експериментальної ДР експресія протеїну S100 у гліотичних астроцитах і клітинах Мюллера значно зростала й у тілах клітин, і в їхніх відростках.

2. Навколо мікроаневризм, що утворювалися на внутрішній поверхні сітківки, S100-позитивні волокна астроцитів утворювали щільні скупчення. Виявлено окремі S100-позитивні клітини у зовнішніх шарах сітківки.

3. Введення щурам інсуліну спричиняло зниження експресії протеїну S100, а застосування сорафенібу гальмувало експресію білка S100, запобігало розвитку ДР, реактивного гліозу і мікроаневризм.

Перспективи подальших досліджень. У попередніх дослідженнях показано гіпоглікемічний ефект сорafenібу при моделюванні цукрового діабету 1, 1, 2 типу. Відповідно, у наступному дослідженні доцільним є з'ясування реакції S100-позитивної глії за умов моделювання цукрового діабету 2 типу із застосуванням тривалої жирової дієти.

Конфлікт інтересів: відсутній.

Conflicts of interest: authors have no conflict of interest to declare.

Надійшла до редакції / Received: 15.10.2024

Після доопрацювання / Revised: 25.11.2024

Схвалено до друку / Accepted: 05.12.2024

Відомості про авторів:

Усенко К. О., канд. мед. наук, доцент каф. офтальмології та оптометрії післядипломної освіти, Національний медичний університет імені О. О. Богомольця, м. Київ, Україна.

ORCID ID: 0000-0001-9907-6109

Риков С. О., д-р мед. наук, професор, зав. каф. офтальмології та оптометрії післядипломної освіти, Національний медичний університет імені О. О. Богомольця, м. Київ; чл.-кор. НАМН України, заслужений лікар України.

ORCID ID: 0000-0002-3495-7471

Дядик О. О., д-р мед. наук, професор, зав. каф. патологічної анатомії, Національний університет охорони здоров'я України імені П. Л. Шупика, м. Київ.

ORCID ID: 0000-0002-9912-4286

Зябілицев С. В., д-р мед. наук, професор, зав. каф. патофізіології, Національний медичний університет імені О. О. Богомольця, м. Київ, Україна.

ORCID ID: 0000-0002-5309-3728

Information about the authors:

Usenko K. O., MD, PhD, Associate Professor of the Department of Ophthalmology and Optometry of Postgraduate Education, Bogomolets National Medical University, Kyiv, Ukraine.

Rykov S. O., MD, PhD, DSc, Professor, Head of the Department of Ophthalmology and Optometry of Postgraduate Education, Bogomolets National Medical University, Kyiv, Ukraine; Corresponding Member of the National Academy of Sciences of Ukraine, Honored Doctor of Ukraine.

Dyadyk O. O., MD, PhD, DSc, Professor, Head of the Department of Pathological Anatomy and Forensic Medicine, Shupyk National Healthcare University of Ukraine, Kyiv.

Ziablitzev S. V., MD, PhD, DSc, Professor, Head of the Department of Pathophysiology, Bogomolets National Medical University, Kyiv, Ukraine.

References

- GBD 2019 Blindness and Vision Impairment Collaborators; Vision Loss Expert Group of the Global Burden of Disease Study. Causes of blindness and vision impairment in 2020 and trends over 30 years, and prevalence of avoidable blindness in relation to VISION 2020: the Right to Sight: an analysis for the Global Burden of Disease Study. *Lancet Glob Health*. 2021;9(2):e144-e160. doi: 10.1016/S2214-109X(20)30489-7
- Wang W, Lo AC. Diabetic Retinopathy: Pathophysiology and Treatments. *Int J Mol Sci*. 2018;19(6):1816. doi: 10.3390/ijms19061816
- Mendonca HR, Carpi-Santos R, da Costa Calaza K, Blanco Martinez AM. Neuroinflammation and oxidative stress act in concert to promote neurodegeneration in the diabetic retina and optic nerve: galectin-3 participation. *Neural Regen Res*. 2020;15(4):625-35. doi: 10.4103/1673-5374.266910
- Chang KC, Shieh B, Petrash JM. Role of aldose reductase in diabetes-induced retinal microglia activation. *Chem Biol Interact*. 2019;302:46-52. doi: 10.1016/j.cbi.2019.01.020
- Sundstrom JM, Hernández C, Weber SR, Zhao Y, Dunkleberger M, Tiberti N, et al. Proteomic Analysis of Early Diabetic Retinopathy Reveals Mediators of Neurodegenerative Brain Diseases. *Invest Ophthalmol Vis Sci*. 2018;59(6):2264-74. doi: 10.1167/iov.17-23678
- Ziablitzev SV, Zhupan DB, Dyadyk OO. [The influence of a benzodiazepine receptor agonist on the state of glia in the diabetic retinopathy]. *Fiziol Zh*. 2023;69(6):33-42. Ukrainian. doi: 10.15407/fz69.06.033
- Xu J, Chen LJ, Yu J, Wang HJ, Zhang F, Liu Q, et al. Involvement of Advanced Glycation End Products in the Pathogenesis of Diabetic Retinopathy. *Cell Physiol Biochem*. 2018;48(2):705-17. doi: 10.1159/000491897
- Ziablitzev SV, Zhupan DB, Tykhomyrov AO, Dyadyk OO. Benzodiazepine receptor agonist Carbacetam modulates the level of vascular endothelial growth factor in the retina of rats with streptozotocin-induced diabetes. *Ukr Biochem J*. 2023;95(6):21-9. doi: 10.15407/ubj95.06.021
- Hermann A, Donato R, Weiger TM, Chazin WJ. S100 calcium binding proteins and ion channels. *Front Pharmacol*. 2012;3:67. doi: 10.3389/fphar.2012.00067
- Lim RR, Vaidya T, Gadde SG, Yadav NK, Sethu S, Hainsworth DP, et al. Correlation between systemic S100A8 and S100A9 levels and severity of diabetic retinopathy in patients with type 2 diabetes mellitus. *Diabetes Metab Syndr*. 2019;13(2):1581-9. doi: 10.1016/j.dsx.2019.03.014
- Xia C, Braunstein Z, Toomey AC, Zhong J, Rao X. S100 Proteins As an Important Regulator of Macrophage Inflammation. *Front Immunol*. 2018;8:1908. doi: 10.3389/fimmu.2017.01908
- Gao S, Zhang Y, Zhang M. Targeting Novel Regulated Cell Death: Pyroptosis, Necroptosis, and Ferroptosis in Diabetic Retinopathy. *Front Cell Dev Biol*. 2022;10:932886. doi: 10.3389/fcell.2022.932886
- Franco-Martínez L, Gelemanović A, Horvatić A, Contreras-Aguilar MD, Mrjak V, Cerón JJ, et al. The Serum and Saliva Proteome of Dogs with Diabetes Mellitus. *Animals (Basel)*. 2020;10(12):2261. doi: 10.3390/ani10122261
- Saha S, Fang X, Green CD, Das A. mTORC1 and SGLT2 Inhibitors-A Therapeutic Perspective for Diabetic Cardiomyopathy. *Int J Mol Sci*. 2023;24(20):15078. doi: 10.3390/ijms242015078
- Zhang K, Li M, Yin K, Wang M, Dong Q, Miao Z, et al. Hyperoside mediates protection from diabetes kidney disease by regulating ROS-ERK signaling pathway and pyroptosis. *Phytother Res*. 2023;37(12):5871-82. doi: 10.1002/ptr.7993
- Mehrabadi ME, Salemi Z, Babela S, Panahi M. Effect of biochanin A on retina levels of vascular endothelial growth factor, tumor necrosis factor-alpha and interleukin-1beta in rats with streptozotocin-induced diabetes. *Can J Diabetes*. 2018;42(6):639-44. doi: 10.1016/j.jcjd.2018.03.008
- Striglia E, Caccioppo A, Castellino N, Reibaldi M, Porta M. Emerging drugs for the treatment of diabetic retinopathy. *Expert Opin Emerg Drugs*. 2020;25(3):261-71. doi: 10.1080/14728214.2020.1801631
- Boneva SK, Wolf J, Hajdú RI, Prinz G, Salié H, Schlecht A, et al. In-Depth Molecular Characterization of Neovascular Membranes Suggests a Role for Hyalocyte-to-Myofibroblast Transdifferentiation in Proliferative Diabetic Retinopathy. *Front Immunol*. 2021;12:757607. doi: 10.3389/fimmu.2021.757607
- Ziablitzev SV, Usenko KO, Dobrovinska OV, Perepelytsa YV, Andrushchenko VA. [The metabolic effect of cellular protein kinases blockade on the experimental diabetes]. *Fiziol Zh*. 2024;70(3):16-26. Ukrainian. doi: 10.15407/fz70.03.016
- Dabbs DJ. *Diagnostic Immunohistochemistry: Theranostic and Genomic Applications*. 5th ed. Elsevier; 2019.
- Aragona M, Briglia M, Porcino C, Mhalhel K, Cometa M, Germanà PG, et al. Localization of Calretinin, Parvalbumin, and S100 Protein in *Nothobranchius guentheri* Retina: A Suitable Model for the Retina Aging. *Life (Basel)*. 2023;13(10):2050. doi: 10.3390/life13102050
- Rübsam A, Parikh S, Fort PE. Role of Inflammation in Diabetic Retinopathy. *Int J Mol Sci*. 2018;19(4):942. doi: 10.3390/ijms19040942
- Ziablitzev SV, Vodnyak VV. Retinal apoptosis and the effect of tyrosine kinase inhibition in experimental diabetes. *Journal of Ophthalmology (Ukraine)*. 2023;5(5):34-40. doi: 10.31288/oftalmolzh202353440
- Seifert G, Schilling K, Steinhäuser C. Astrocyte dysfunction in neurological disorders: a molecular perspective. *Nat Rev Neurosci*. 2006;7(3):194-206. doi: 10.1038/nrn1870
- Fletcher EL, Phipps JA, Ward MM, Puthusseray T, Wilkinson-Berka JL. Neuronal and glial cell abnormality as predictors of progression of diabetic retinopathy. *Curr Pharm Des*. 2007;13(26):2699-712. doi: 10.2174/138161207781662920
- Lynch SK, Abràmoff MD. Diabetic retinopathy is a neurodegenerative disorder. *Vision Res*. 2017;139:101-7. doi: 10.1016/j.visres.2017.03.003
- Wu D, Kanda A, Liu Y, Noda K, Murata M, Ishida S. Involvement of Müller Glial Autoinduction of TGF- β in Diabetic Fibrovascular Proliferation Via Glial-Mesenchymal Transition. *Invest Ophthalmol Vis Sci*. 2020;61(14):29. doi: 10.1167/iov.61.14.29
- Abdelgalil AA, Alkahtani HM, Al-Jenoobi FI. Sorafenib. *Profiles Drug Subst Excip Relat Methodol*. 2019;44:239-266. doi: 10.1016/bs.podm.2018.11.003
- Juan LW, En LM, Hao L, Kai HY, Ju H. Sorafenib regulating ERK signals pathway in gastric cancer cell. *Environ Toxicol Pharmacol*. 2014;38(2):438-43. doi: 10.1016/j.etap.2014.07.012

Вплив рефракційних технологій Femto Lasik та ReLEx SMILE на розвиток синдрому сухого ока та якісний склад сльози на очах із міопією та міопічним астигматизмом

Н. Г. Завгородня¹ *^{1,A,C,D,E,F}, Ю. Ю. Дорошенко^{1,2} ^{1,2,A,B,C,D,E}, І. О. Поплавська¹ ^{1,C,E}

¹Запорізький державний медико-фармацевтичний університет, Україна, ²ТОВ «Візуз», м. Запоріжжя, Україна

A – концепція та дизайн дослідження; B – збір даних; C – аналіз та інтерпретація даних; D – написання статті; E – редагування статті; F – остаточне затвердження статті

Ключові слова:

міопія, міопічний астигматизм, синдром сухого ока, якісний склад сльози, рефракційна хірургія, Femto Lasik, ReLEx SMILE.

Патологія. 2024. Т. 21, № 3(62). С. 232-237

*E-mail: nataliyamail1@gmail.com

Мета роботи – підвищення якості хірургічного лікування міопії та міопічного астигматизму шляхом уточнення показань до вибору методу корекції на основі вивчення кристалографії сльози.

Матеріали і методи. Наведено результати оперативного лікування 45 пацієнтів (90 очей) із міопією слабкого та середнього ступенів і міопічним астигматизмом. Пацієнтам здійснили корекцію зору методами ReLEx SMILE, Femto Lasik у клініці сучасної офтальмології «Візуз» (м. Запоріжжя), що є клінічною базою кафедри офтальмології Запорізького державного медико-фармацевтичного університету. Серед пацієнтів 20 (45 %) чоловіків і 25 (55 %) жінок віком від 19 до 38 років (середній вік – 27,28 ± 1,08 року). Хворих поділили на 2 групи: перша – 25 пацієнтів (50 очей), яким виконали корекцію зору методом ReLEx SMILE; друга – 15 осіб (30 очей), яким корекція зору здійснена методом Femto Lasik. Усім пацієнтам виконали стандартні офтальмологічні обстеження, рефракційну діагностику та кристалографію сльози.

Результати. У післяопераційному періоді дещо змінилися розташування та кількість кристалів солей центральної зони. У першій групі на 6 очах (12,0 %) проти 2 очей (4,0 %) до операції, а також у другій групі на 4 очах (13,3 %) виявили множинні хаотично розташовані чотирикутні кристали. Це може свідчити про незначні зміни в сольовому компоненті слізної рідини, дещо більш виражені в 2 групі очей.

Висновки. Дослідження показали незначний вплив рефракційних операцій Femto Lasik і ReLEx SMILE на білково-електролітний стан сльози. Протягом місяця після рефракційної хірургії білково-сольовий склад сльози, за результатами кристалографії, повністю відновлюється в 96,0 % пацієнтів, у котрих застосовано методику ReLEx SMILE, та в 86,7 % хворих, у яких використано методику Femto Lasik (різниця достовірна, $p < 0,05$). Це дає підстави віддавати перевагу методиці ReLEx SMILE, обираючи метод корекції аномалій рефракції, особливо на очах, що мають ознаки синдрому сухого ока.

Keywords:

myopia, myopic astigmatism, dry eye syndrome, quality composition of tears, refractive surgery, Femto Lasik, ReLEx SMILE.

Pathologia. 2024;21(3):232-237

The impact of refractive technologies Femto Lasik and ReLEx SMILE on the development of dry eye syndrome and the quality composition of tears in eyes with myopia and myopic astigmatism

N. H. Zavorodnia, Yu. Yu. Doroshenko, I. O. Poplavska

Aim. To improve the quality of surgical treatment of myopia and myopic astigmatism by refining the indications for the selection of the correction method based on the study of tear crystallography.

Materials and methods. The article presents the results of the surgical treatment of 45 patients (90 eyes) with mild and moderate myopia and myopic astigmatism, who underwent vision correction using ReLEx SMILE and Femto Lasik methods at the Visus Clinic of Modern Ophthalmology (Zaporizhzhia). Among the patients, there were 20 (45 %) men and 25 (55 %) women aged between 19 and 38 years (mean age 27.28 ± 1.08 years). They were divided into two groups. The first group consisted of 25 patients (50 eyes) who underwent vision correction using the ReLEx SMILE method. The second group included 15 patients (30 eyes) who underwent vision correction using the Femto Lasik method. All patients underwent standard ophthalmological examinations, refractive diagnostics, and tear crystallography.

Results. In the postoperative period, the location and number of salt crystals in the central zone slightly changed. In the first group, multiple randomly located quadrangular crystals appeared in 6 eyes (12.0 %) compared to 2 eyes (4.0 %) before surgery. In the second group, these crystals were observed in 4 eyes (13.3 %), indicating minor changes in the salt component of the tear fluid, slightly more pronounced in the second group.

Conclusions. The study showed a minor impact of Femto Lasik and ReLEx SMILE refractive surgeries on the protein-electrolyte state of the tear. Within a month after refractive surgery, the protein-salt composition of the tear, according to crystallography data, fully recovered in 96.0 % of cases where the ReLEx SMILE method was used and in 86.7 % of cases where the Femto Lasik method was used (statistically significant difference $p < 0.05$). This allows for a preference for the ReLEx SMILE method when choosing a correction method for refractive anomalies, especially in eyes showing signs of dry eye syndrome.

Однією з найпоширеніших проблем після лазерної корекції зору є розвиток чи прогресування синдрому сухого ока, який, якщо не буде призначено адекватну терапію, може знижувати досягнутий рефракційний результат. Вважають, що ймовірною причиною сухого ока після Lasik чи Femto Lasik є руйнування нервових сплетень рогівки під час формування рогівкового клаптя та подальшої ексимерлазерної фотоабляції. Встановлено зниження щільності центральних нервових волокон на 90 % у перші кілька місяців після оперативних втручань за методом LASIK, що супроводжується зниженням секреторної функції слізозових залоз і зміною якості слізної плівки [1,2,3,4,5].

З появою технології ReLEx SMILE, за даними дослідників, зменшився вплив рефракційних втручань на поверхню оперованого ока внаслідок того, що більше не було необхідності у формуванні рогівкового клаптя. Це дає змогу зберегти неушкодженими нервові сплетіння рогівки. Ця технологія сприяє швидшому відновленню пацієнтів і поверненню до звичного ритму життя.

Однак дані про розвиток чи перебіг синдрому сухого ока у таких пацієнтів, а особливо про зміни білково-електролітного складу слюзи, поодинокі та суперечливі [3,6,7]. Це обґрунтовує доцільність продовження досліджень у цьому напрямі.

Мета роботи

Підвищення якості хірургічного лікування міопії та міопічного астигматизму шляхом уточнення показань до вибору методу корекції на основі вивчення кристалографії слюзи.

Матеріали і методи дослідження

Проаналізували результати оперативного лікування 45 пацієнтів (90 очей) із міопією слабкого та середнього ступенів і міопічним астигматизмом. Пацієнтам здійснили корекцію зору методами ReLEx SMILE чи Femto Lasik у клініці сучасної офтальмології «Візуус» (м. Запоріжжя), що є клінічною базою кафедри офтальмології Запорізького державного медико-фармацевтичного університету.

Критерії залучення до дослідження – наявність міопії до -6 дптр, міопічного астигматизму до -4,0 дптр; товщина рогівки >500 мк; підписана інформована згода на лазерну корекцію зору та участь у дослідженні. Критерії виключення – мінімальна центральна товщина рогівки менше ніж 500 мк; метаболічні порушення, захворювання щитоподібної залози; гострі та хронічні запальні захворювання ока, глаукома, катаракта; рефракційні операції в анамнезі.

Серед пацієнтів 20 (45 %) чоловіків і 25 (55 %) жінок віком від 19 до 38 років (середній вік – $27,28 \pm 1,08$ року).

Хворих поділили на дві групи залежно від методу корекції аномалій рефракції. До першої групи залучили 25 пацієнтів (50 очей), яким виконали корекцію зору методом ReLEx SMILE. У прооперованих цієї групи на 25 очах (50 %) діагностовано міопію слабкого ступеня, на 25 очах (50 %) – середнього ступеня. До другої групи залучили 15 пацієнтів (30 очей), яким здійснили ко-

рекцію зору методом Femto Lasik. У цих хворих міопія слабкого ступеня виявлена на 15 очах (50 %), середнього ступеня – також на 15 очах (50 %).

Групи дослідження зіставні за статтю, віком пацієнтів, некоригованою гостротою зору та рефракцією за вихідними даними. Всі обстежені очі мали кориговану гостроту зору 1,0, що відповідала показникам рефрактометрії. Стандартний післяопераційний супровід в обох групах передбачав місцеве застосування стероїдних протизапальних засобів, антибактеріальних препаратів і натрію гіалуронату (0,15 %) у формі очних крапель.

Усім пацієнтам здійснили стандартні офтальмологічні обстеження (візометрія, авторефрактометрія, біомікроскопія, пряма офтальмоскопія, периметрія), рефракційну діагностику, яка включала оцінювання біомеханічних властивостей рогівки і вимірювання внутрішньоочного тиску (BOT), що виконане, враховуючи індивідуальні властивості тканин рогівки, на Ocular Response Analyzer (ORA) виробництва Reichert, США), кератотопографію з пахіметрією на діагностичному апараті Orbscan IIz (Bausch & Lomb Incorporated, США), оптичну когерентну томографію переднього відрізка ока (Visante OCT, Karl Zeiss Mediatec, Німеччина), оптичну біометрію оптичним біометром IOL Master 700 (Karl Zeiss Mediatec, Німеччина), а також кристалографію слюзи. Фемтосекундні втручання виконали на лазері Visumax (Carl Zeiss Mediatec, Німеччина). Ексимерлазерна частина корекції за методом Femto Lasik виконана на лазері Allegretto Wave Light EX 500 (Alcon, США).

Досягнення рефракційного результату оцінювали через 10 днів і через 1 місяць після операції. Кристалографію слюзи здійснили на етапі рефракційної діагностики, через 10 днів і через 1 місяць після операції.

Кристалографію слюзи, що дає змогу оцінити її осмолярність [8], виконали за стандартною методикою. Так, слізну рідину забирали з нижнього кон'юнктивального склепіння за допомогою канюлі на інсуліновому шприці в об'ємі до 10 мкл (одна крапля) без стимуляції слюзопродукції, відразу переносили на попередньо знежирене в спирт-ефірному (1:1) розчині предметне скло. Кристалізація слюзи відбувалася за кімнатної температури, зважаючи на постійну конверсію повітря. Після завершення процесу дегідратації краплі слізної рідини на покривному склі утворювалася фація (суха плівка). Надалі здійснили макро- та мікроскопічне оцінювання одержаних фацій з використанням світлового мікроскопа (Granum L 20, Китай) при збільшенні у 32 та 60 разів. Кристалограми описували, фотографували та протоколювали.

Описово результати кристалографії оцінювали за критеріями M. Rolando [9], за якими розрізняють чотири типи кристалізації слізної рідини: I тип – кристалограма складається з великих гомогенних кристалів, що подібні до папороті, розташовані упорядковано, розгалужуються як дерево; II тип – дрібніші й поодинокі кристали, схожі на папороть, із незначними розгалуженнями; III тип – маленькі кристали, подібні до папороті, майже не мають розгалужень, є чимало порожніх ділянок; IV тип – рисунку папороті тотально немає, подекуди виявляють глибоку муцину.

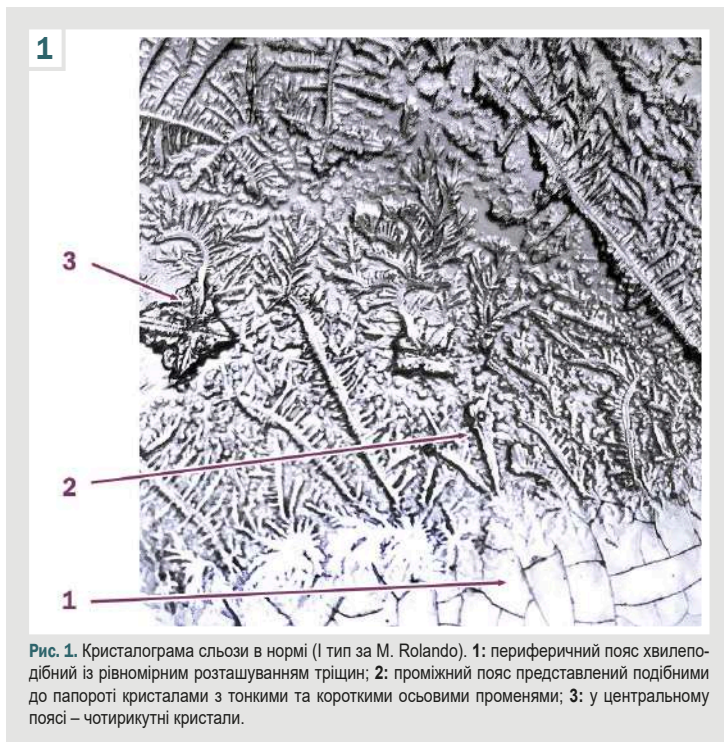


Рис. 1. Кристалограма сльози в нормі (I тип за М. Rolando). 1: периферичний пояс хвилеподібний із рівномірним розташуванням тріщин; 2: проміжний пояс представлений подібними до папороті кристалами з тонкими та короткими осьовими променями; 3: у центральному поясі – чотирикутні кристали.

Оскільки ці критерії стосуються передусім проміжного поясу кристалограм, то математичний аналіз даних морфологічної структури фацій слізної рідини здійснили, враховуючи співвідношення поясів кристалізації за шириною та характером морфологічної структури кристалів у кожному з поясів; використали методику, що запропонована Н. Г. Завгородньою, О. А. Ісаковою [10].

Ступінь поширення поясів залежав від якісного складу та осмотичних властивостей слізної рідини. Під час рівномірного випаровування рідини з усієї поверхні краплі відбувається нерівномірна зміна концентрації розчинених у ній речовин за молекулярною масою та осмотичною активністю, що визначають наприкінці кристалізації як пояси чи зони.

Характерні структури кристалограми:

1. периферичний пояс, представлений кристалізацією високомолекулярних сполук (білків);
2. проміжний пояс, у якому відбувається одночасна кристалізація солей і білка;
3. центральна зона – місце кристалізації низькомолекулярних речовин (солей).

Результати кристалографії оцінювали за такими параметрами: кількість і співвідношення поясів кристалізації, ступінь чіткості їх поділу; характеристика периферичного поясу кристалізації; кристалічна структура проміжного поясу кристалізації (за його наявності); кристалічна структура центрального поясу.

Для наступного оцінювання якісного складу слізної рідини використали бальну систему оцінювання кристалограм [10], за якою кожній ознаці надавали певну кількість балів.

Зони кристалізації, їхня характеристика та відповідність кількості балів:

- крайова (білкова): чітка – 2 бали, нечітка – 1 бал, немає – 0 балів; рівномірне радіально-аркадне роз-

ташування тріщин – 2 бали, хаотичне розташування тріщин – 1 бал, немає тріщин – 0 балів;

- проміжна: чітка – 2 бали, нечітка – 1 бал, немає – 0 балів; наявність дендритних структур типу папороті з множинними розгалуженнями – 2 бали, наявність дендритних структур типу папороті з дихотомічними розгалуженнями – 1 бал;

- центральна (сольова): наявність множинних чотирикутних кристалів – 1 бал, кристали розташовані впорядковано – 2 бали, наявність одиничних чотирикутних кристалів – 2 бали, кристали розташовані хаотично – 1 бал.

Співвідношення поясів кристалізації 1,0:3,5:3,0 (норма) відповідало оцінці 1 бал; зміна співвідношення товщини поясів кристалізації порівняно з нормою – 0 балів.

Незважаючи на різноманітність кристалів, що формуються внаслідок висушування сльози, ці основні зони в нормі зберігають своє розташування (рис. 1), а кількість балів за шкалою в середньому становить 12 балів.

Статистично результати опрацювали з обрахунком середнього арифметичного варіаційного ряду (M) та стандартної помилки (m). Для порівняння кількісних величин у парних рядах використали t -критерій Стюдента з попереднім оцінюванням нормальності розподілу у варіаційному ряду. Якщо розподіл даних у вибірках не відповідав закону нормальності, застосували непараметричний критерій Манна-Вітні. Відмінності вважали статистично достовірними при $p < 0,05$. Систематизацію матеріалу і обрахунки даних виконали, використавши Microsoft Excel 2017 та Statistica for Windows 13 (StatSoft Inc., № JPZ8041382130ARCN10-J).

Результати

Аналіз результатів хірургічного лікування міопії та міопічного астигматизму показав: незалежно від обраного методу корекції на всіх прооперованих очах досягнуто значного підвищення гостроти зору без корекції. Через 1 місяць спостережень середні показники гостроти зору в першій групі, пацієнтам якої застосовано методику ReLEx SMILE, становили $0,98 \pm 0,01$ Од ($p < 0,05$ порівняно з вихідними даними) при міопії слабого ступеня та $0,98 \pm 0,07$ Од ($p < 0,05$ порівняно з вихідними даними) при міопії середнього ступеня. У другій групі, в якій хворим здійснили втручання за методом Femto Lasik, відповідні показники дорівнювали $0,98 \pm 0,01$ Од при міопії слабого ступеня та $0,95 \pm 0,02$ Од при міопії середнього ступеня (в обох випадках – $p > 0,05$ порівняно з вихідними даними).

Результати вивчення закономірностей системної організації слізної рідини при кристалографії та їхня характеристика в балах наведені в таблиці 1.

Згідно з результатами дослідження, до оперативного втручання кристалограми сльози не відрізнялися в пацієнтів із двох груп, і загальна оцінка в балах становила $12,4 \pm 0,2$ бала в першій групі та $12,2 \pm 0,1$ бала в другій ($p > 0,05$). На 4 очах (8,0 %) пацієнтів із першої групи та на 2 очах (6,6 %) хворих із другої групи визначили нечіткі контури крайової зони; це свідчить про незначні структурні зміни ще до рефракційного втручання.



Рис. 2. Кристалограма сльози пацієнта М. (2 група спостереження) через 1 місяць після рефракційної операції Femto Lasik: немає крайової та центральної зон, є дрібні розгалуження від кристалів, подібні до папороті (III тип за M. Rolando).

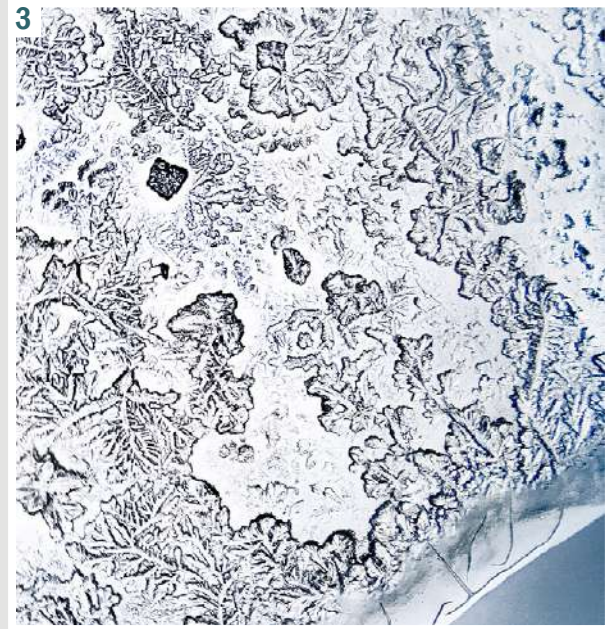


Рис. 3. Кристалограма сльози пацієнта Д. (2 група спостереження) через 1 місяць після рефракційної операції Femto Lasik: порушено співвідношення поясів кристалізації; зменшені розміри крайової зони з хаотичним розміщенням тріщин; немає чіткої диференціації проміжної та центральної зон, зменшена кількість дендритних структур, немає характерних множинних розгалужень за типом папороті; у центральній зоні хаотично розташовані множинні чотирикутні кристали (IV тип за M. Rolando).

Таблиця 1. Динаміка структурних параметрів кристалографічної фації слізної рідини у балах до та після рефракційних втручань методами Femto Lasik та ReLEx SMILE у пацієнтів з міопією та міопічним астигматизмом, n (%)

Характеристика, кількість балів	1 група (ReLEx SMILE), n = 50			2 група (Femto Lasik), n = 30		
	До операції	Через 10 днів після операції	Через 1 місяць після операції	До операції	Через 10 днів після операції	Через 1 місяць після операції
Крайова (білкова) зона						
Чітка, 2 бали	46 (92,0 %)	46 (92,0 %)	46 (92,0 %)	28 (93,2 %)	22 (73,3 %)*#	24 (80,0 %)*
Нечітка, 1 бал	4 (8,0 %)	4 (8,0 %)	4 (8,0 %)	2 (6,6 %)	2 (6,6 %)	2 (6,6 %)##
Немає, 0 балів	–	–	–	–	6 (20,0 %)*#	4 (13,3 %)**##
Рівномірне радіально-аркадне розташування тріщин, 2 бали	50 (100,0 %)	50 (100,0 %)	50 (100,0 %)	30 (100,0 %)	24 (80,0 %)*	26 (86,7 %)
Хаотичне розташування тріщин, 1 бал	–	–	–	–	6 (20,0 %)*#	4 (13,3 %)**##
Немає тріщин, 0 балів	–	–	–	–	–	–
Проміжна зона						
Чітка, 2 бали	50 (100,0 %)	50 (100,0 %)	50 (100,0 %)	30 (100,0 %)	24 (80,0 %)	26 (86,7 %)
Нечітка, 1 бал	–	–	–	–	–	–
Немає, 0 балів	–	–	–	–	6 (20,0 %)*#	4 (13,3 %)**##
Наявність дендритних структур за типом папороті з множинними розгалуженнями, 2 бали	50 (100,0 %)	48 (96,0 %)	48 (96,0 %)	30 (100,0 %)	26 (86,6 %)*	26 (86,6 %)**
Наявність дендритних структур за типом папороті з дихотомічними розгалуженнями, 1 бал	–	2 (4,0 %)	2 (4,0 %)	–	4 (13,3 %)*#	4 (13,3 %)**##
Центральна (сольова) зона						
Наявність одиничних чотирикутних кристалів, 2 бали	48 (96,0 %)	44 (88,0 %)	48 (96,0 %)	30 (100,0 %)	26 (86,7 %)*	26 (86,7 %)**
Наявність множинних чотирикутних кристалів, 1 бал	2 (4,0 %)	6 (12,0 %)	2 (4,0 %)	–	4 (13,3 %)*	4 (13,3 %)**
Кристали розташовані впорядковано, 2 бали	48 (96,0 %)	44 (88,0 %)	48 (96,0 %)	30 (100,0 %)	26 (86,7 %)	26 (86,7 %)
Кристали розташовані хаотично, 1 бал	2 (4,0 %)	6 (12,0 %)	2 (4,0 %)	–	4 (13,3 %)*	4 (13,3 %)**
Співвідношення поясів						
1,0:3,5:3,0 (норма), 1 бал	48 (96,0 %)	46 (92,0 %)	48 (96,0 %)	28 (93,3 %)	26 (86,6 %)	26 (86,6 %)
Зміна співвідношення товщини поясів кристалізації порівняно з нормою, 0 балів	2 (4,0 %)	4 (8,0 %)	2 (4,0 %)	2 (6,7 %)	4 (13,3 %)*#	4 (13,3 %)**##
Загальна характеристика, бали	12,4 ± 0,2	11,5 ± 0,2	11,9 ± 0,2	12,2 ± 0,1	11,4 ± 0,1	11,7 ± 0,1

У післяопераційному періоді крайова білкова зона на очах пацієнтів із 1 групи в 92,0 % випадків (46 очей) і в 73,3 % випадків (22 ока) 2 групи мала чіткі межі та представлена у формі кільця, розділеного безліччю радіальних аркадних тріщин. На 4 очах (8,0 %), на яких виконали операцію за методом ReLEx SMILE, та на 4 очах (13,3 %), на котрих втручання виконали за методикою Femto Lasik, виявили зміну співвідношення поясів кристалізації, хоча загальна характеристика кристалографії сльози в балах відповідала нормі. Крім того, у другій групі в післяопераційному періоді виявили кристалограми, що не мали білкової зони (6 очей, 20,0 %). Через 1 місяць після операції білкову зону на кристалограмі пацієнтів цієї групи не виявили на 4 очах (13,3 %) (рис. 2). Це свідчить про дерегуляцію обміну білкового компонента сльози. На цих самих очах у хворих 2 групи не виявлено проміжну зону, а кристалограми загалом не мали чіткої структурної організації. Зазначимо, що ці зміни зберігалися протягом місяця (рис. 3). Характерною ознакою крайової зони фації слізної рідини на очах пацієнтів із 2 групи, на кристалограмах яких зберігалася крайова зона, було хаотичне розташування тріщин.

У першій групі пацієнтів, яким оперативне втручання здійснили за методом ReLEx SMILE, в післяопераційному періоді не виявлено кристалограм сльози без крайової (білкової) зони. Проміжна зона, що характеризує одночасну кристалізацію білків і солей, на кристалограмах пацієнтів із цієї групи чітко виражена та представлена дендритними структурами, що подібні до папороті, з множинними розгалуженнями. Лише на 2 очах (4,0 %) виявлено дихотомічні розгалуження дендритних структур.

Проаналізувавши динаміку змін у центральній зоні кристалограм сльози до та після рефракційних втручань, зауважимо: на вихідному етапі, як правило, вона представлена масивними одиничними впорядковано розташованими чотирикутними кристалами (48 очей (96,0 %) пацієнтів із 1 групи та 30 очей (100 %) обстежених із 2 групи); це кристали солі хлориду натрію, концентрація якого у центрі фації найвища. У післяопераційному періоді дещо змінилися розташування та кількість кристалів солей центральної зони. В пацієнтів 1 групи на 6 очах (12,0 %) проти 2 очей (4,0 %) до операції та в хворих 2 групи на 4 очах (13,3 %) виявлено множинні хаотично розташовані чотирикутні кристали. Це може свідчити про незначні зміни в сольовому компоненті слізної рідини, дещо більш виражені в пацієнтів 2 групи.

Обговорення

В останні роки у практичній офтальмології актуалізується проблема діагностики синдрому сухого ока. Наявність цього синдрому пов'язана з різними факторами: тривалим перебуванням у кондиціонованих приміщеннях, запальними станами кон'юнктиви та рогівки, застосуванням медикаментозних препаратів, носінням контактних лінз тощо [9, 11].

Особливо гостро ця проблема постає, коли пацієнти для виправлення вад рефракції схильються до застосування рефракційної хірургії. Розвиток синдрому

сухого ока в післяопераційному періоді може погіршити рефракційний результат і знизити психологічну задоволеність пацієнта. Як правило, синдром сухого ока у таких хворих пов'язаний із порушенням якісного складу сльози, що вже є до виконання лазерної корекції. Втім, він може виникати і безпосередньо на тлі післяопераційних змін, особливо в разі використання методик, що передбачають деепітелізацію рогівки або формування флепа.

Останнім часом розроблено багато методів діагностики синдрому сухого ока, що ґрунтуються на дослідженні слізної рідини. Сльоза має складний, багатоконпонентний біохімічний склад, зміни якого впливають на стан поверхні ока, розвиток і перебіг синдрому сухого ока. Кристалографія – один з об'єктивних неінвазивних методів діагностики білково-електролітного стану.

На кристалограмах, що одержані до та після рефракційних втручань із використанням енергії фемтосекундного лазера, виявлено незначні зміни білково-електролітного складу сльози, більш виражені в разі використання технології Femto Lasik. Ці дані збігаються з результатами, які отримали інші автори, котрі зробили висновок про частіший розвиток синдрому сухого ока при використанні технологій Lasik чи Femto Lasik порівняно з методикою ReLEx SMILE [3,7,8]. Разом із тим, показано, що розвиток синдрому сухого ока можливий і після корекції міопії чи міопічного астигматизму за методом ReLEx SMILE [2,12]. Втім, зміни білково-електролітного складу слізної рідини на основі кристалографічної картини фацій сльози детально не вивчали.

Результати аналізу якісного складу сльози рефракційних пацієнтів за методом кристалографії у передопераційному періоді свідчать про незначні зміни у білково-електролітному складі сльози у пацієнтів з міопією та міопічним астигматизмом до рефракційної хірургії. Так, сумарна оцінка кристалограм у балах становила $12,4 \pm 0,2$ у першій групі та $12,2 \pm 0,1$ у другій ($p > 0,05$). У післяопераційному періоді загальна характеристика кристалографії в балах в обох групах спостереження майже не зазнала змін, що свідчить про ідентичність впливу лазерного випромінювання та техніки оперативного втручання на динаміку змін у нативних фаціях сльози. Втім, певні порушення архітекtonіки кристалів переважають у групі пацієнтів, яким була виконана комбінована корекція Femto Lasik. Зокрема, крайова білкова зона мала чіткі межі в 73 % випадків у другій групі проти 92 % випадків у першій. Зауважимо, що у 20 % хворих 2 групи виявили кристалограми без білкової зони, що свідчить про порушення кристалізації, а отже і вмісту білків. Після фемтолазерної корекції ReLEx SMILE у всіх випадках не було порушень архітекtonіки проміжної зони кристалограм, а зміни центральної зони в обох групах визначали як хаотично розташовані чотирикутні кристали.

Результати, що отримали під час цього дослідження, відповідають даним інших авторів, котрі також зробили висновок про істотніший вплив корекції Lasik чи Femto Lasik на стан слізної плівки, оскільки ці методики передбачають формування рогівкового клаптя (флепа), що призводить до пошкодження нервових

структур роگیвки ока [2,3,7,9]. Отже, у результаті дослідження виявили незначний вплив рефракційних операцій Femto Lasik і ReLEx SMILE на білково-електролітний стан сльози.

Висновки

1. У хворих на міопію та міопічний астигматизм переважно визначають нормальний білково-електролітний стан сльози. Це підтверджено за даними кристаллографії, де гармонійні зв'язки елементів рідини як єдиного функціонально активного середовища виявлено на 95,55 % очей.

2. Після рефракційних оперативних втручань за методикою Femto Lasik або ReLEx SMILE змінюється якісний склад слізної рідини. На 10 день після операції це виявляють за зменшенням загальної оцінки кристаллограм у балах в середньому на 7,64 % незалежно від методу корекції.

3. Найбільш значущі зміни в кристаллограмах сльози в післяопераційному періоді відбуваються в крайовій зоні: її зовсім немає або вона нечітка, розташування тріщин хаотичне. Ці зміни свідчать про істотне порушення білкової складової сльози та виявлені тільки на очах (n = 6, 20 %), що оперовані за методом Femto Lasik.

4. Протягом місяця після рефракційної хірургії білково-сольовий склад сльози, за результатами кристаллографії, повністю відновлюється в 96,0 % пацієнтів, у котрих застосовано методику ReLEx SMILE, та в 86,7 % хворих, у яких використано методику Femto Lasik (різниця достовірна, p < 0,05). Це дає підстави віддавати перевагу методиці ReLEx SMILE, обираючи метод корекції аномалій рефракції, особливо на очах, що мають ознаки синдрому сухого ока.

Конфлікт інтересів: відсутній.

Conflicts of interest: authors have no conflict of interest to declare.

Надійшла до редакції / Received: 03.07.2024

Після доопрацювання / Revised: 09.09.2024

Схвалено до друку / Accepted: 17.09.2024

Відомості про авторів:

Завгородня Н. Г., д-р мед. наук, професор, зав. каф. офтальмології, Запорізький державний медико-фармацевтичний університет, Україна.
ORCID ID: 0000-0002-5678-4196

Дорошенко Ю. Ю., магістр медицини, лікар-офтальмолог, ТОВ «Візус», м. Запоріжжя; аспірант каф. офтальмології, Запорізький державний медико-фармацевтичний університет, Україна.
ORCID ID: 0000-0002-7565-5314

Поплавська І. О., канд. мед. наук, доцент каф. офтальмології, Запорізький державний медико-фармацевтичний університет, Україна.
ORCID ID: 0000-0001-8989-7456

Information about the authors:

Zavhorodnia N. H., MD, PhD, Professor, Head of the Department of Ophthalmology, Zaporizhzhia State Medical and Pharmaceutical University, Ukraine.
Doroshenko Yu. Yu., MD, Visus LTD, Zaporizhzhia; PhD-student of the Department of Ophthalmology, Zaporizhzhia State Medical and Pharmaceutical University, Ukraine.

Poplavskaya I. O., MD, PhD, Associate Professor of the Department of Ophthalmology, Zaporizhzhia State Medical and Pharmaceutical University, Ukraine.

References

- Sharma B, Soni D, Saxena H, Stevenson LJ, Karkhur S, Takkar B, et al. Impact of corneal refractive surgery on the precorneal tear film. *Indian J Ophthalmol.* 2020;68(12):2804-12. doi: 10.4103/ijo.IJO_2296_19
- Shen Z, Zhu Y, Song X, Yan J, Yao K. Dry Eye after Small Incision Lenticule Extraction (SMILE) versus Femtosecond Laser-Assisted in Situ Keratomileusis (FS-LASIK) for Myopia: A Meta-Analysis. *PLoS One.* 2016;11(12):e0168081. doi: 10.1371/journal.pone.0168081
- Eydelman M, Hilmantel G, Tarver ME, Hofmeister EM, May J, Hammel K, et al. Symptoms and Satisfaction of Patients in the Patient-Reported Outcomes With Laser In Situ Keratomileusis (PROWL) Studies. *JAMA Ophthalmol.* 2017;135(1):13-22. doi: 10.1001/jamaophthalmol.2016.4587
- Bower KS, Sia RK, Ryan DS, Mines MJ, Dartt DA. Chronic dry eye in photorefractive keratectomy and laser in situ keratomileusis: Manifestations, incidence, and predictive factors. *J Cataract Refract Surg.* 2015;41(12):2624-34. doi: 10.1016/j.jcrs.2015.06.037
- Bilalov EN, Yusupov AF, Nozimov AE, Oripov OI. Estimation of lacrimal dysfunction indices in patients with recurrent pterygium. *Ophthalmology Journal.* 2020;13(1):11-6.
- Bezkorovayna IM, Nakonechnyi DO, Bezkorovayna AO. [Characteristics of crystallographic changes in tear in different stages of diabetic retinopathy]. *J Ophthalmol (Ukraine).* 2018;(6):35-9. Ukrainian. doi: <http://doi.org/10.31288/oftalmolzh201863539>
- Nair S, Kaur M, Sharma N, Titiyal JS. Refractive surgery and dry eye – An update. *Indian J Ophthalmol.* 2023;71(4):1105-14. doi: 10.4103/IJO.IJO_3406_22
- Rolando M, Baldi F, Calabria G. Tear mucus crystallization in children with cystic fibrosis. *Ophthalmologica.* 1988;197(4):202-6. doi: 10.1159/000309944
- The definition and classification of dry eye disease: report of the Definition and Classification Subcommittee of the International Dry Eye WorkShop (2007). *Ocul Surf.* 2007;5(2):75-92. doi: 10.1016/s1542-0124(12)70081-2
- Zavhorodnia NH, Isakova OA. Rannia diahnozyka syndromu "sukhooho oka" shchodo otsynky yakisnoho skladu slozy [Early diagnosis of dry eye syndrome by assessing the qualitative composition of tears]. *J Ophthalmol (Ukraine).* 2005;(5):18-20. Ukrainian.
- Drozhhina GI, Gaidamaka TB, Troichenko LF. [Effect of tear substitutes with various sodium hyaluronate levels on the condition of eye anterior segment in dry eye syndrome patients]. *J Ophthalmol (Ukraine).* 2016;(6):6-11. doi: 10.31288/oftalmolzh20166611
- Palme C, Mulrine F, McNeely RN, Steger B, Naroo SA, Moore JE. Assessment of the correlation of the tear breakup time with quality of vision and dry eye symptoms after SMILE surgery. *Int Ophthalmol.* 2022;42(3):1013-20. doi: 10.1007/s10792-021-02086-4

Influence of anticoagulant therapy on immune and inflammatory response in patients with community-acquired pneumonia associated with coronavirus infection

S. S. Avhaitis *

Zaporizhzhia State Medical and Pharmaceutical University, Ukraine

Keywords:

immune response, pneumonia, COVID-19, anticoagulant therapy, heparin, enoxaparin, interleukin-6, C-reactive protein.

Pathologia.

2024;21(3):238-243

*E-mail:

dr.avhaitis@gmail.com

The publication raises the issue of finding ways to reduce the level of thrombotic complications in patients with community-acquired pneumonia associated with COVID-19.

Aim. To determine the effect of anticoagulant therapy on the immune and inflammatory response in patients with community-acquired pneumonia associated with coronavirus infection.

Material and methods. An open, prospective, observational study was conducted in the period from January 2021 to February 2022 at the Kherson City Clinical Hospital named after Athanasius and Olga Tropin of the Kherson City Council, 143 patients with community-acquired pneumonia aged 46 to 65 years who tested positive for SARS-CoV-2 were observed. To participate in the study, patients signed a voluntary consent form.

Results. Patients with community-acquired pneumonia develop an immune-inflammatory response characterized by increased levels of interleukin-6 and C-reactive protein, with significantly higher values of these biomarkers in combination with COVID-19. Combination therapy is effective in reducing the levels of markers of the immune-inflammatory response Heparin at a dose of 1000 IU/h is more effective in reducing the risk of death in patients with community-acquired pneumonia associated with coronavirus infection than 100 IU anti-Xa/kg (1 mg/kg) twice daily.

Conclusions. The results of our study showed that therapy with heparin is more effective than enoxaparin in reducing interleukin-6 levels within 72 hours (by -12.93 % vs -4.75 %, respectively, $p < 0.05$). Multivariate regression analysis determined that changes in the levels of D-dimer, interleukin-6 and INR were independent predictors of adverse disease outcome.

Ключові слова:

імунозапальна відповідь, негоспітальна пневмонія, COVID-19, антикоагулянтна терапія, гепарин, еноксапарин, інтерлейкін-6, С-реактивний білок.

Патологія. 2024.

Т. 21, № 3(62).
С. 238-243

Вплив терапії, що включала антикоагулянти, на показники імунозапальної відповіді у хворих на негоспітальну пневмонію, асоційовану з коронавірусною інфекцією

С. С. Авгайтис

Актуальним залишається пошук шляхів зменшення рівня тромботичних ускладнень у хворих на негоспітальну пневмонію, що асоційована з COVID-19.

Мета роботи – визначити вплив терапії, що включала антикоагулянти, на показники імунозапальної відповіді у хворих на негоспітальну пневмонію, асоційовану з коронавірусною інфекцією.

Матеріали і методи. Здійснили відкрите, проспективне, обсерваційне дослідження в період з січня 2021 до лютого 2022 року на базі КНП «Херсонська міська клінічна лікарня мені Афанасія і Ольги Тропіних» Херсонської міської ради. Під спостереженням перебували 143 хворих на негоспітальну пневмонію віком від 46 до 65 років, які мали позитивний тест до SARS-CoV-2. Для участі в дослідженні пацієнти підписали форму добровільної згоди на участь.

Результати. У хворих на негоспітальну пневмонію спостерігали розвиток імунозапальної відповіді, що характеризувалася підвищенням рівнів інтерлейкіну-6 та С-реактивного білка. Значення цих біомаркерів достовірно вищі при поєднанні з COVID-19. Комбінована терапія є ефективною для зниження рівнів маркерів імунозапальної відповіді. Гепарин у дозі 1000 МО/год ефективніше знижує ризик смерті в пацієнтів із негоспітальною пневмонією, що асоційована з коронавірусною інфекцією, ніж 100 МО анти-Ха/кг (1 мг/кг) двічі на добу.

Висновки. Результати дослідження показали: терапія, що включала гепарин, ефективніше порівняно з еноксапарином знижує рівні інтерлейкіну-6 протягом 72 годин (на -12,93 % vs -4,75 % відповідно, $p < 0,05$). Згідно з результатами мультиваріантного регресійного аналізу, незалежними предикторами несприятливого перебігу захворювання є зміни рівнів D-димеру, інтерлейкіну-6 і МНВ.

Severe pneumonia caused by COVID-19 has made researchers aware of the seriousness of the medical problem. In addition to the known factors – age and comorbidities – that increase the risk of severe community-acquired pneumonia (CAP) associated with coronavirus infection, additional factors are being sought. At the beginning of the pandemic, doctors around the world observed an increase in blood clots and inflammation among patients with COVID-19, which affected multiple organs and led

to complications such as pulmonary insufficiency, heart attack, and stroke [1,2,3].

The rate of thrombotic complications in patients with COVID-19-associated CAP is high and may be associated with a risk of adverse outcomes. A group of researchers by A. S. Manolis et al. reported that the incidence of thrombotic complications in COVID-19 cases occurs in 35 % of patients, which is associated with a risk of adverse outcomes. In addition, pulmonary thrombotic events

can occur even in patients already taking anticoagulant therapy. The conclusion of the study by C. M. Nicolae et al. who analyzed 13 cohort studies including 4058 patients concluded that pulmonary thrombotic events in patients with COVID-19 are more likely to be associated with inflammation than with traditional risk factors for thromboembolism, so this aspect should be taken into account in the therapeutic approach [4,5].

The hypothesis of whether full-dose heparin is more beneficial for the treatment of hospitalized adults with COVID-19 compared to the usual lower dose of heparin has been the basis for a number of clinical trials. At the beginning of the pandemic, it was not known whether the use of blood thinners at average therapeutic doses would be sufficient or whether higher doses of anticoagulants, which are regularly administered to hospitalized patients, would be safe and more effective. Currently, researchers are working as quickly as possible to publish the full results of the studies so that clinicians can make informed decisions about the treatment of their patients with COVID-19. Research questions remain on how to improve clinical care for patients with COVID-19 [6,7].

The immune status of the patients currently of particular importance, as more and more data on the immunopathogenesis of COVID-19 are becoming available. Multiorgan damage is triggered by a dysfunctional immune response to the virus, which can persist in a context similar to cytokine release syndrome. Studies have reported elevated plasma levels of various interleukins and chemokines in patients with COVID-19, but it has been difficult to identify a pattern associated with poor prognosis. Among cytokines, elevated levels of interleukin-6 have been consistently reported in patients with COVID-19, which correlates with disease activity [8,9].

Cytokine homeostasis is significantly altered by SARS-CoV-2. COVID-19 patients with hypoxic respiratory failures show signs of systemic hyperinflammation, including the release of proinflammatory cytokines such as interleukin-1 (IL), IL-6, IL-8 and tumor necrosis factor- α (TNF- α), with increased concentrations of the acute phase inflammatory protein C-reactive protein (CRP). The release of pro-inflammatory cytokines in combination with respiratory failure caused by fibrin synthesis by fibroblasts with subsequent formation of hyaluronic membranes in lung tissues, as well as damage to type 2 alveolocytes, is considered the main pathogenetic mechanism leading to serious disorders of internal organs [10]. According to D. M. Del Valle et al., serum levels of IL-6, IL-8, and TNF- α at the time of hospitalization are strong and independent predictors of survival in this cohort of patients [11].

Patients with severe COVID-19 are at high risk of developing disseminated intravascular coagulation syndrome and venous thromboembolism. The inclusion of anticoagulant therapy, in particular with low-molecular-weight heparin, in the treatment of patients with severe COVID-19 improves the prognosis of such patients. The criterion for prescribing drugs may be cumulative changes in the complete blood count (thrombocytopenia) and coagulation test (increased D-dimer level, prothrombin time). In the absence of contraindications, low-molecular-weight heparins are prescribed [12,13].

Coronavirus COVID-19 is a complex respiratory and systemic disease that can progress to severe inflammation, which can lead to a prothrombotic state. The biomarkers of the immune-inflammatory response in patients with CAP associated with coronavirus infection, both the levels and dynamics of inflammatory markers, are being studied to determine their usefulness in predicting the course of the disease and evaluating the effectiveness of treatment. From the foregoing, it becomes obvious that the assessment of the dynamics of immune-inflammatory response in patients with CAP associated with COVID-19 is relevant not only in a scientific but also in a practical sense, which determined the purpose of this study [14,15].

Aim

To determine the effect of anticoagulant therapy on the immune and inflammatory response in patients with community-acquired pneumonia associated with coronavirus infection.

Material and methods

An open, prospective, observational study was conducted in the period from January 2021 to February 2022 at the Kherson City Clinical Hospital named after Athanasius and Olga Tropin of the Kherson City Council, 143 patients with community-acquired pneumonia aged 46 to 65 years who tested positive for SARS-CoV-2 were observed. To participate in the study, patients signed a voluntary consent form.

Exclusion criteria for the study: pregnant women; uncontrolled hypertension; hypertension of the third stage; decompensated diabetes mellitus; congenital and acquired hemodynamically significant heart defects; chronic heart failure of the second and third stages; oncological diseases; alcohol dependence, drug addiction, mental disorders; patient's refusal to participate in the study.

All patients were carefully examined for compliance with the inclusion / exclusion criteria. The diagnosis of community-acquired pneumonia was verified on the basis of the adapted evidence-based clinical practice guideline "Community-acquired pneumonia in adults", 2019. COVID-19 was detected in accordance with Order No. 722 of the Ministry of Health of Ukraine dated 03/28/2020 as amended by Order No. 2122 of the Ministry of Health of Ukraine dated 09/17/2020.

Within the framework of this topic, the author evaluated patients by anthropometric parameters, the state of patients by PSI, CURB-65, quickSOFA scales, and monitored oxygen saturation.

All patients received oxygen support. In both subgroups, oxygen support was provided by high-flow nasal oxygen therapy.

Determination of interleukin-6, interleukin-10, hsCRP was performed in blood plasma by enzyme-linked immunosorbent assay using standard kits: "HF CRP-ELISA-Best", "IL-6-ELISA-Best", "IL-10-ELISA-Best" according to the attached instructions, in the certified laboratory of the Kherson City Clinical Hospital named after Athanasius and Olga Tropin of the Kherson City Council. The ELISA method is based on an immunologic "sandwich" reaction.

The content of IL-6 (IL-10, HF-CRP) in the test sample was determined after interpolation of the actual data to a standard calibration curve. The content of interleukin-6 (interleukin-10) in blood plasma was expressed in pg/mL, the content of hsCRP in blood plasma was expressed in mg/L.

At the inpatient stage of treatment, all patients (n = 143) received oxygen therapy. Systemic corticosteroids were prescribed: dexamethasone 6 mg once daily. Nonsteroidal anti-inflammatory drug ibuprofen: 400 mg twice daily.

After randomization, 71 patients received standard heparin at a dose of 1000 IU/h for 10 days and 72 patients received enoxaparin at a dose of 100 IU anti-Xa/kg (1 mg/kg) twice daily for an additional 10 days at a dose of 1 mg/kg. The calculation of LMWH doses and the timing of administration was carried out in accordance with Order of the Ministry of Health of Ukraine No. 722 of March 28, 2020 "Organization of Medical Care for Patients with Coronavirus Disease (COVID-19)".

The prescribed doses of LMWH were adjusted based on the analysis of the results of INR, PTT, blood fibrinogen, APTT, PI.

Interim study results were assessed on days 3 and 14 after randomization.

Remdesivir was also administered in the hospital: a single dose of 200 mg on the first day and 100 mg intravenously daily on the following days. Remdesivir was administered to 31 patients in the first subgroup and 32 patients in the second subgroup. Remdesivir was administered within the first 5 days of disease onset. The average treatment duration was 5 days.

The effectiveness of treatment was determined by clinical evaluation, laboratory tests and functional tests. The observation period was 30 days, and the endpoint of the study was 30-day survival.

Statistical processing of the data obtained during the study began with descriptive statistics, including the calculation of the median and interquartile range (Me [Q25; Q75]), and the size of the analyzed subgroup (n). The data distribution was determined using the Shapiro–Wilk test, and the data obtained are presented as Me [Q25; Q75], since most of them had a distribution that differs from the normal one. When testing statistical hypotheses, the null hypothesis was rejected at a statistical significance level of $p < 0.05$, which corresponds to the values accepted in biomedical research. All statistical procedures were performed using the Apache OpenOffice (version 4.1.0, Apache Software Foundation, U.S.A. Apache License 2.0.) and PSPP (version 1.2.0, Free Software Foundation, U.S.A., GNU GPL license) application packages.

Results

Using the adaptive randomization method, patients were divided into two groups depending on the anticoagulant prescribed. The groups of subjects were comparable in terms of age and social status, as well as BMI, SpO₂ level, duration of illness at the time of inclusion in the study, and frequency of oxygen support, $p > 0.05$ (Table 1).

The coagulation parameters in patients of the first subgroup (with heparin) and the second subgroup (with

enoxaparin) were evaluated at screening and after 72 hours of treatment. The results are presented in Table 2.

During the screening, the PTT was compared between the first and second observation subgroups. No significant differences in this indicator between the observation subgroups were found after 72 hours ($p > 0.05$).

At the beginning of treatment, the level of INR was comparable between both subgroups. A statistically significant difference in INR levels between the subgroups was found after 72 hours of treatment.

There were no statistically significant differences between the subgroups in total fibrinogen levels at screening. There were no statistically significant differences between the subgroups in the level of total fibrinogen after 72 hours of observation ($p > 0.05$).

During screening, the value of APTT was comparable between the first and second subgroups. There were no significant differences in APTT between the follow-up subgroups after 72 hours ($p > 0.05$).

The dynamics of markers of the immune-inflammatory response was determined after 72 hours. The results are shown in Table 3.

At the beginning of treatment, there were no significant differences in such an indicator as hsCRP between the observation subgroups. There were no statistically significant differences in this indicator between the subgroups after 72 hours ($p > 0.05$).

Both treatment subgroups had comparable values of IL-6 at screening. The values of IL-6 after 72 hours significantly differed between the first and second.

At baseline, the level of IL-10 (pg/mL) was comparable between both subgroups. There were no statistically significant differences in this indicator after 72 hours between the two observation subgroups ($p > 0.05$).

During the screening of patients, there were no statistically significant differences between the subgroups in the level of IL-6/IL-10 ratio. There was a statistically significant difference in the levels of IL-6/IL-10 ratio between the subgroups after 72 hours.

We selected 4 indicators, assuming that they, regardless of the magnitude of their variance, could be predictors of the unfavorable course of severe APB. In order to assess the significance of each of the selected factors, the method of univariate logistic regression with Wald's test (χ^2) was used.

Two datasets were used: the first one included patients with severe COP, those who survived (n = 119) and the second (n = 24) included those who died. During the entire observation period, 24 patients died (15 died of thrombotic complications, 9 died of respiratory failure). In the first group there were 6 deaths, in the second group there were 18 (8.5 % vs 25.0 %, χ^2 , $p = 0.01$). There were 10 deaths within 14 days (all patients died of thrombotic complications).

The results of the logistic regression analysis are shown in Table 4.

When analyzing the univariate logistic regression model, it was found that such an indicator as AST was not valuable in relation to the unfavorable course of severe CAP. Only such indicators as the dynamic change of $\Delta 3$ days – INR, IL-6, D-dimer can have a predictive value according to the univariate logistic regression model.

Table 1. Comparison of the main characteristics of patient groups, Me [Q25; Q75], n = 143

Indicator, units of measurement	Observation subgroups		p-level
	Group I, n = 71	Group II, n = 72	
Age of patients, years	57.00 [53.00; 61.00]	59.00 [54.00; 63.00]	0.11
BMI, kg/m ²	24.69 [23.38; 25.88]	25.22 [23.38; 25.99]	0.23
SpO ₂ , %	92.00 [89.00; 94.00]	90.00 [87.50; 94.00]	0.24
Time from disease onset to hospitalization, days	5.00 [4.00; 6.00]	5.00 [3.00; 6.00]	0.69

Table 2. Dynamics of coagulogram parameters after 72 hours, Me [Q25; Q75], n = 143

Indicator, units of measurement	Observation subgroups				p-level
	Group I, n = 71		Group II, n = 72		
	At screening	In 72 hours	At screening	In 72 hours	
Prothrombin time, s	10.90 [9.60; 11.60]	12.00 [11.00; 13.00]	11.15 [9.30; 11.80]	11.30 [10.00; 12.30]	p ₁₋₃ = 0.640
	Δ ₁ % = 12.50 [7.50; 17.27]		Δ ₂ % = 6.03 [2.38; 8.81]		p ₁₋₂ = 0.001 p ₃₋₄ = 0.001 p ₂₋₄ < 0.001
Prothrombin index, U	1.30 [1.20; 1.30]	1.30 [1.20; 1.40]	1.20 [1.15; 1.30]	1.30 [1.20; 1.40]	p ₁₋₃ = 0.820
	Δ ₁ % = 0.0 [0.0; 8.33]		Δ ₂ % = 3.33 [0.0; 8.33]		p ₁₋₂ = 0.001 p ₃₋₄ = 0.001 p ₂₋₄ = 0.560
INR, U	0.90 [0.80; 1.00]	1.20 [1.10; 1.30]	0.90 [0.80; 1.00]	1.10 [1.00; 1.30]	p ₁₋₃ = 0.910
	Δ ₁ % = 25.00 [16.67; 30.77]		Δ ₂ % = 19.09 [10.06; 27.27]		p ₁₋₂ = 0.001 p ₃₋₄ = 0.005 p ₂₋₄ = 0.040
Total fibrinogen, g/l	4.80 [4.50; 5.40]	4.80 [4.60; 5.50]	4.85 [4.65; 5.50]	4.90 [4.65; 5.60]	p ₁₋₃ = 0.130
	Δ ₁ % = 1.82 [0.00; 2.27]		Δ ₂ % = 1.82 [0.00; 3.93]		p ₁₋₂ = 0.030 p ₃₋₄ = 0.004 p ₂₋₄ = 0.160
Activated partial thromboplastin time, seconds	26.70 [26.40; 27.90]	31.00 [29.00; 33.00]	26.80 [26.40; 28.40]	30.00 [28.00; 33.00]	p ₁₋₃ = 0.570
	Δ ₁ % = 11.82 [6.79; 16.77]		Δ ₂ % = 10.64 [2.17; 16.62]		p ₁₋₂ = 0.001 p ₃₋₄ = 0.001 p ₂₋₄ = 0.350

Table 3. Dynamics of markers of the immune-inflammatory response after 72 hours, Me [Q25; Q75], n = 143

Indicator, units of measurement	Monitoring subgroups				p-level
	Group 1, n = 71		Group 2, n = 72		
	At screening	In 72 hours	At screening	In 72 hours	
hsCRP, mg/l	19.10 [14.10; 20.00]	19.45 [15.50; 21.44]	18.10 [13.05; 19.85]	18.47 [15.77; 20.69]	p ₁₋₃ = 0.220
	Δ ₁ % = 5.66 [1.82; 11.82]		Δ ₂ % = 6.91 [0.62; 16.32]		p ₁₋₂ = 0.001 p ₃₋₄ = 0.001 p ₂₋₄ = 0.350
IL-6, pg/ml	9.12 [8.12; 10.12]	8.01 [7.07; 9.00]	9.05 [8.00; 10.17]	8.72 [7.36; 9.55]	p ₁₋₃ = 0.880
	Δ ₁ % = -12.93 [-16.50; -5.20]		Δ ₂ % = -4.75 [-7.32; -2.37]		p ₁₋₂ = 0.001 p ₃₋₄ = 0.001 p ₂₋₄ = 0.020
IL-10, pg/ml	4.66 [4.24; 5.14]	5.02 [4.56; 5.47]	4.83 [4.28; 5.29]	4.97 [4.53; 5.46]	p ₁₋₃ = 0.140
	Δ ₁ % = 5.12 [2.16; 9.32]		Δ ₂ % = 1.94 [0.74; 5.25]		p ₁₋₂ = 0.001 p ₃₋₄ = 0.001 p ₂₋₄ = 0.830
IL-6/IL-10	1.91 [1.70; 2.16]	1.58 [1.40; 1.78]	1.87 [1.63; 2.15]	1.70 [1.49; 1.97]	p ₁₋₃ = 0.240
	Δ ₁ % = -18.96 [-26.96; -11.44]		Δ ₂ % = -8.00 [-11.51; -4.77]		p ₁₋₂ = 0.001 p ₃₋₄ = 0.001 p ₂₋₄ = 0.030

Table 4. Values of variants for the unfavorable course of severe COP according to the results of univariate regression

Indicator, units of measurement	Univariate model		Multivariate model		
	χ ² Wald	p-level	Coefficient	Std. error	p-level
AST Δ3 days, %	8.92	0.350	-	-	-
INRΔ3 days, %	18.47	0.020	0.15	0.045	0.001
IL-6Δ3 days, %	29.00	<0.001	0.49	0.155	0.002
D-dimerΔ3 days, %	21.23	0.007	-0.21	0.068	0.002

Only these indicators reliably demonstrated the value of the unfavorable course of severe AP and were subsequently included in the multivariate logistic regression model. dynamic changes in Δ 3-day indicators – INR, IL-6, D-dimer according to the results of the multivariate logistic regression model were independent predictors of the unfavorable course of severe AP.

Discussion

Heparin therapy suppresses reactions that lead to blood clotting and fibrin thrombus formation. In addition to affecting the coagulation cascade, heparin has many benefits, including anti-inflammatory properties and endothelial protection. In addition, heparin has many benefits and may potentially have antiviral properties. According to the results of scientific studies, heparin dramatically reduces the amount of inflammatory mediators due to the “cytokine storm”, reduces inflammation in the lungs, and prevents coagulopathy and thrombotic complications. Given the increased risk of coagulopathy, inflammatory markers, and mortality associated with COVID-19, as well as the noted benefits of heparin, its use in the treatment of patients with moderate COVID-19 has become an important topic of discussion in the current literature [16, 17, 18, 19, 20].

There are differences between the relative inhibition of low fractionated heparin and low molecular weight heparins of thrombin (factor IIa) and factor Xa. Due to their shorter chain length and molecular weight (4500–5000 Daltons), LMWH have relatively higher activity against factor Xa and less inhibition of thrombin. It is unclear whether the proposed benefits of heparin are also present with low-molecular-weight heparins, but LMWHs have a lower incidence of complications, so enoxaparin is the most commonly used drug in studies of coronavirus infection. When used once or twice daily, it has a more predictable anticoagulant effect than heparin, which reduces the need for regular laboratory monitoring [21, 22, 23].

Our results coincide with the data of C. Shi et al. Statistical analysis of the levels of inflammatory cytokines in the two groups of patients showed that IL-6 significantly decreased in the heparin group compared to the control group, while changes in other inflammatory factors were not statistically significant [24]. Reducing IL-6 levels can prevent the cytokine storm syndrome caused by the virus, thereby improving the condition of patients with COVID-19, which is consistent with the above data [24, 25].

Thus, the results of our study showed that heparin significantly reduces 30-day mortality in patients with NSTEMI with COVID-19 and significantly reduces levels of inflammatory mediators. Our analysis shows that heparin can improve the prognosis of patients. Although the study has limitations, as it includes a small number of patients and no patients with comorbidity, it is reasonable to recommend the use of heparin for patients at low risk of bleeding, while others use enoxaparin to prevent thrombotic complications. In addition, our analysis further identifies the need for future well-designed, high-quality randomized controlled trials to provide additional guidance on the role of anticoagulation in the treatment of COVID-19.

Conclusions

1. Combination therapy is effective in reducing the levels of markers of the immune-inflammatory response.
2. Combination therapy, including heparin, was more effective in reducing IL-6 levels after 72 hours.
3. Dynamic changes in Δ 3 days of INR, IL-6, D-dimer according to the results of a multivariate logistic regression model are independent predictors of the unfavorable course of severe CAP associated with coronavirus infection.

Prospects for further research. The study of the role of the immune-inflammatory response in patients with community-acquired pneumonia associated with coronavirus infection remains the subject of further research. Determining the levels of inflammatory biomarkers that would indicate the progression and adverse course of the disease requires further research, which will help optimize patient treatment.

Conflicts of interest: authors have no conflict of interest to declare.
Конфлікт інтересів: відсутній.

Надійшла до редакції / Received: 13.05.2024
Після доопрацювання / Revised: 18.11.2024
Схвалено до друку / Accepted: 22.11.2024

Information about the author:

Avhaitis S. S., MD, Postgraduate Student of the Department of General Practice – Family Medicine, Psychiatry and Neurology, Educational and Scientific Institute of Postgraduate Education, Zaporizhzhia State Medical and Pharmaceutical University, Ukraine.
ORCID ID: 0009-0003-1288-4114

Відомості про автора:

Авгайтис С. С., аспірант каф. загальної практики – сімейної медицини, психіатрії та неврології, Навчально-науковий інститут післядипломної освіти, Запорізький державний медико-фармацевтичний університет, Україна.

References

1. Yin S, Huang M, Li D, Tang N. Difference of coagulation features between severe pneumonia induced by SARS-CoV2 and non-SARS-CoV2. *J Thromb Thrombolysis*. 2021;51(4):1107-10. doi: 10.1007/s11239-020-02105-8
2. Lazaridis D, Leung S, Kohler L, Smith CH, Kearson ML, Eraikhuemen N. The Impact of Anticoagulation on COVID-19 (SARS CoV-2) Patient Outcomes: A Systematic Review. *J Pharm Pract*. 2022;35(6):1000-6. doi: 10.1177/08971900211015055
3. Mackman N, Antoniak S, Wolberg AS, Kasthuri R, Key NS. Coagulation Abnormalities and Thrombosis in Patients Infected With SARS-CoV-2 and Other Pandemic Viruses. *Arterioscler Thromb Vasc Biol*. 2020;40(9):2033-44. doi: 10.1161/ATVBAHA.120.314514
4. Manolis AS, Manolis TA, Manolis AA, Papatheou D, Melita H. COVID-19 Infection: Viral Macro- and Micro-Vascular Coagulopathy and Thromboembolism/Prophylactic and Therapeutic Management. *J Cardiovasc Pharmacol Ther*. 2021;26(1):12-24. doi: 10.1177/1074248420958973
5. Niculae CM, Gorea ME, Tirliescu LG, Constantin RA, Moroti R, Hristea A. Pulmonary Thrombosis despite Therapeutic Anticoagulation in COVID-19 Pneumonia: A Case Report and Literature Review. *Viruses*. 2023;15(7):1535. doi: 10.3390/v15071535
6. Longhitano Y, Racca F, Zanza C, Muncinelli M, Guagliano A, Peretti E, et al. Venous Thrombo-Embolism in Hospitalized SARS-CoV-2 Patients Treated with Three Different Anticoagulation Protocols: Prospective Observational Study. *Biology (Basel)*. 2020;9(10):310. doi: 10.3390/biology9100310
7. Loffi M, Regazzoni V, Toselli M, Cereda A, Palmisano A, Vignale D, et al. Incidence and characterization of acute pulmonary embolism in

- patients with SARS-CoV-2 pneumonia: A multicenter Italian experience. *PLoS One*. 2021;16(1):e0245565. doi: [10.1371/journal.pone.0245565](https://doi.org/10.1371/journal.pone.0245565)
8. Huang C, Wang Y, Li X, Ren L, Zhao J, Hu Y, et al. Clinical features of patients infected with 2019 novel coronavirus in Wuhan, China. *Lancet*. 2020;395(10223):497-506. doi: [10.1016/S0140-6736\(20\)30183-5](https://doi.org/10.1016/S0140-6736(20)30183-5). Erratum in: *Lancet*. 2020;395(10223):496. doi: [10.1016/S0140-6736\(20\)30252-X](https://doi.org/10.1016/S0140-6736(20)30252-X)
 9. Mehta P, McAuley DF, Brown M, Sanchez E, Tattersall RS, Manson JJ, et al. COVID-19: consider cytokine storm syndromes and immunosuppression. *Lancet*. 2020 Mar 28;395(10229):1033-4. doi: [10.1016/S0140-6736\(20\)30628-0](https://doi.org/10.1016/S0140-6736(20)30628-0)
 10. Hu Y, Deng H, Huang L, Xia L, Zhou X. Analysis of Characteristics in Death Patients with COVID-19 Pneumonia without Underlying Diseases. *Acad Radiol*. 2020;27(5):752. doi: [10.1016/j.acra.2020.03.023](https://doi.org/10.1016/j.acra.2020.03.023)
 11. Del Valle DM, Kim-Schulze S, Huang HH, Beckmann ND, Nirenberg S, Wang B, et al. An inflammatory cytokine signature predicts COVID-19 severity and survival. *Nat Med*. 2020;26(10):1636-43. doi: [10.1038/s41591-020-1051-9](https://doi.org/10.1038/s41591-020-1051-9)
 12. Makarem A, Zareef R, Abourjeili J, Nassar JE, Bitar F, Arabi M. Low molecular weight heparin in COVID-19: benefits and concerns. *Front Pharmacol*. 2023;14:1159363. doi: [10.3389/fphar.2023.1159363](https://doi.org/10.3389/fphar.2023.1159363)
 13. Alsagoff MY, Mulia EP, Maghfirah I, Azmi Y, Rachmi DA, Yutha A, et al. Low molecular weight heparin is associated with better outcomes than unfractionated heparin for thromboprophylaxis in hospitalized COVID-19 patients: a meta-analysis. *Eur Heart J Qual Care Clin Outcomes*. 2022;8(8):909-18. doi: [10.1093/ehjqcco/qcac046](https://doi.org/10.1093/ehjqcco/qcac046)
 14. Blagoeva V, Hodzhev V, Dimova R, Stoyanova R, Bahariev D. Predictors of a severe course and mortality in patients with COVID-19-associated pneumonia. *Folia Med (Plovdiv)*. 2024;66(1):59-65. doi: [10.3897/folmed.66.e111124](https://doi.org/10.3897/folmed.66.e111124)
 15. Zobel CM, Wenzel W, Krüger JP, Baumgarten U, Wagelöhner T, Neumann N, et al. Serum interleukin-6, procalcitonin, and C-reactive protein at hospital admission can identify patients at low risk for severe COVID-19 progression. *Front Microbiol*. 2023;14:1256210. doi: [10.3389/fmicb.2023.1256210](https://doi.org/10.3389/fmicb.2023.1256210)
 16. Bonaventura A, Vecchié A, Dagna L, Martinod K, Dixon DL, Van Tassel BW, et al. Endothelial dysfunction and immunothrombosis as key pathogenic mechanisms in COVID-19. *Nat Rev Immunol*. 2021;21(5):319-29. doi: [10.1038/s41577-021-00536-9](https://doi.org/10.1038/s41577-021-00536-9)
 17. Conway EM, Mackman N, Warren RQ, Wolberg AS, Mosnier LO, Campbell RA, et al. Understanding COVID-19-associated coagulopathy. *Nat Rev Immunol*. 2022;22(10):639-49. doi: [10.1038/s41577-022-00762-9](https://doi.org/10.1038/s41577-022-00762-9)
 18. Thachil J. The versatile heparin in COVID-19. *J Thromb Haemost*. 2020;18(5):1020-1022. doi: [10.1111/jth.14821](https://doi.org/10.1111/jth.14821)
 19. McGonagle D, O'Donnell JS, Sharif K, Emery P, Bridgewood C. Immune mechanisms of pulmonary intravascular coagulopathy in COVID-19 pneumonia. *Lancet Rheumatol*. 2020;2(7):e437-e445. doi: [10.1016/S2665-9913\(20\)30121-1](https://doi.org/10.1016/S2665-9913(20)30121-1)
 20. Avgaitis S, Sid E. [Activation of the immune-inflammatory response among patients with community-acquired pneumonia associated with coronavirus infection]. *Actual Problems of the Modern Medicine: Bulletin of Ukrainian Medical Stomatological Academy*. 2024;24(1):4-9. Ukrainian. doi: [10.31718/2077-1096.24.1.4](https://doi.org/10.31718/2077-1096.24.1.4)
 21. Tang N, Bai H, Chen X, Gong J, Li D, Sun Z. Anticoagulant treatment is associated with decreased mortality in severe coronavirus disease 2019 patients with coagulopathy. *J Thromb Haemost*. 2020;18(5):1094-9. doi: [10.1111/jth.14817](https://doi.org/10.1111/jth.14817)
 22. Nutescu EA, Burnett A, Fanikos J, Spinler S, Wittkowsky A. Erratum to: Pharmacology of anticoagulants used in the treatment of venous thromboembolism. *J Thromb Thrombolysis*. 2016;42(2):296-311. doi: [10.1007/s11239-016-1363-2](https://doi.org/10.1007/s11239-016-1363-2). Erratum for: *J Thromb Thrombolysis*. 2016;41(1):15-31. doi: [10.1007/s11239-015-1314-3](https://doi.org/10.1007/s11239-015-1314-3)
 23. Hanff TC, Mohareb AM, Giri J, Cohen JB, Chirinos JA. Thrombosis in COVID-19. *Am J Hematol*. 2020;95(12):1578-89. doi: [10.1002/ajh.25982](https://doi.org/10.1002/ajh.25982)
 24. Shi C, Wang C, Wang H, Yang C, Cai F, Zeng F, et al. The Potential of Low Molecular Weight Heparin to Mitigate Cytokine Storm in Severe COVID-19 Patients: A Retrospective Cohort Study. *Clin Transl Sci*. 2020;13(6):1087-95. doi: [10.1111/cts.12880](https://doi.org/10.1111/cts.12880)
 25. Cherkaskyi VV, Riabokon OV, Riabokon YY. The clinical and prognostic role of changes in parameters of the hemostasis system and C-reactive protein in the development of thrombotic complications in oxygen-dependent patients with coronavirus disease (COVID-19). *Pathologia*. 2023;20(1):27-35. doi: [10.14739/2310-1237.2023.1.274921](https://doi.org/10.14739/2310-1237.2023.1.274921)

Dynamics of regeneration following transplantation of octacalcium phosphate into an experimental defect in the rabbit mandibular bone: electron microscopic and morphometric study

I. V. Chelpanova *

Danylo Halatsky Lviv National Medical University, Ukraine

Keywords: mandible, dentoalveolar apparatus, bone tissue, bone regeneration, osteoplastic materials, morphometric study, scanning electron microscopy, rabbits.

Pathologia.
2024;21(3):244-252

*E-mail:
ilona.med75@gmail.com

The relevance of this research lies in the in-depth exploration of bone tissue remodeling dynamics following the creation of a defect and its filling with osteoplastic material. Despite the known results of osteoplastic materials application in clinical practice, complete and high-quality regeneration of the maxillofacial bone, its mechanisms and dynamics remain incompletely understood, requiring further clarification and detailed study.

Aim. The aim of this study is to determine the dynamics of histoarchitectural changes in the bone-ceramic regenerate after transplantation of octacalcium phosphate into an experimental defect in the rabbit mandible.

Materials and methods. Adult male rabbits aged 6–7 months and weighing 2.5–3.0 kg were used for the study. The control group consisted of animals with a bone defect that healed under a blood clot. The experimental group consisted of rabbits in which the bone defect was filled with an osteotropic material containing octacalcium phosphate. Post-traumatic bone tissue status within the defect area was monitored for 84 days. Ultrastructural changes were studied using transmission and scanning electron microscopy. To determine changes in the regenerate composition, three parameters were counted. The data was analyzed using the Student's t-test, and a difference at $p < 0.05$ was considered statistically significant.

Results. Studying the surface relief characteristics of the experimental bone defect in the lower jaw after implantation of the octacalcium phosphate material revealed numerous regenerative changes that occurred after the injury and correlated with the dynamics of changes in the relative area of bone tissue, osteoplastic material, and connective tissue in the regenerate. Morphometric analysis of the relative area of the regenerative components of the experimental defect established a phased nature of the dynamics of the studied changes. It was established that the osteocytic lacunar-canalicular system formed after implantation of the material acquired features of typical structure. Foci of incomplete osteogenesis were not visualized. Unlike control animals, in the zone of the outer bone plate after application of the octacalcium phosphate material, the osteons of the regenerate in their structure and geometry did not differ from the typical structure of the maternal bone.

Conclusions. It was established that in the experimental group of animals where the defect was filled with octacalcium phosphate material, a regular increase in the relative area of bone tissue in the regenerate was observed, which in terms of dynamics was similar to that in the control group, however, in terms of intensity of changes it significantly differed from the control, approaching the norm in terms of the studied indicators.

Ключові слова: нижня щелепа, зубощелепний апарат, кісткова тканина, регенерація кісткової тканини, остеопластичні матеріали, морфометричне дослідження, сканувальна електронна мікроскопія, кролики.

Патологія. 2024.
Т. 21, № 3(62).
С. 244-252

Динаміка регенерації після трансплантації октакальційфосфату в експериментальний дефект нижньої щелепи кролика: електронномікроскопічне та морфометричне дослідження

I. В. Челпанова

Актуальним залишається вивчення динаміки перебудови кісткової тканини після нанесення дефекту та заповнення його порожнини остеопластичним матеріалом. Незважаючи на вже відомі результати застосування остеопластичних матеріалів у клінічній практиці, повна та якісна регенерація кісток щелепно-лицевої ділянки, її механізми та динаміка залишаються остаточно не з'ясованими, потребують уточнення і деталізації.

Мета роботи – визначити динаміку гістоархітектурних перебудов кістково-керамічного регенерату після трансплантації октакальційфосфату в експериментальний дефект нижньої щелепи кролика.

Матеріали і методи. Дослідження здійснили на статевозрілих кроликах-самцях віком 6–7 місяців, маса тіла – 2,5–3,0 кг. До контрольної групи увійшли тварини з дефектом кісткової тканини, що загоювався під кров'яним згустком. До експериментальної групи включили кроликів, у яких кістковий дефект заповнювали остеотропним матеріалом з октакальційфосфатом. Контроль посттравматичного стану кісткової тканини в ділянці дефекту здійснювали впродовж 84 днів. Ультраструктурні зміни вивчали з використанням трансмісійної та сканувальної електронної мікроскопії. Для визначення змін складу регенерату визначали три параметри. Дані проаналізували за допомогою t-критерію Стюдента, різницю при $p < 0,05$ визначили як статистично значущу.

Результати. У результаті дослідження особливостей рельєфу поверхні експериментального кісткового дефекту нижньої щелепи після імплантації матеріалу з октакальційфосфатом виявили численні регенераційні зміни, що відбулися після нанесення травми та корелювали з динамікою змін відносного об'єму кісткової тканини, остеопластичного матеріалу та сполучної тканини в регенераті. Морфометричне вивчення відносного об'єму компонентів регенерату експериментального дефекту дало змогу зробити висновок про фазовий характер динаміки змін. Встановлено, що остеоцитарна лакуно-каналіцева система, що формувалася після імплантації матеріалу, набувала ознак типової будови. Осередки незавершеного остеогенезу не візуалізовані. На відміну від контрольних тварин, у зоні зовнішньої кісткової пластинки

після застосування матеріалу з октакальційфосфатом остеони регенерату за структурою та геометрією не відрізнялися від типової будови материнської кістки.

Висновки. В експериментальній групі тварин, у яких пластику дефекту здійснили, використавши матеріал з октакальційфосфатом, визначили закономірне збільшення відносного об'єму кісткової тканини в регенераті, що за напрямом динаміки схоже на зміни, зафіксовані в контрольній групі, але за інтенсивністю процесів значно відрізнялося та наближалось до норми.

One of the key challenges in modern dentistry and traumatology is the development of effective methods for bone tissue restoration [1]. Jaw defects arising from infections, trauma, tumors, or congenital anomalies are common. Although bone has an inherent ability to regenerate, large defects, pathological fractures, or infections can hinder the healing process. Literature review, published by M. P. Ferraz, indicates that surgical intervention using bone substitutes is necessary in such cases [2]. Bone grafting is a common method for treating bone defects. The choice of material for bone grafting depends on many factors such as availability, defect size, biomechanical properties, ease of handling, cost, ethical aspects, biological properties, and potential complications [3]. For large defects, autologous bone taken from the iliac crest is most often used. This material is considered the “gold standard” for bone grafting because it contains osteogenic cells that can create new bone, and its structure serves as a natural scaffold. However, this method has its drawbacks [3,4,5].

Alternative bone materials are becoming increasingly popular for treating small and medium-sized bone defects, as they help to reduce the risk of complications. However, for effective use, such materials must be able to integrate with the bone surface without the formation of fibrous tissue. To achieve optimal results, bone graft materials must meet certain criteria. They must stimulate osteogenesis without eliciting an immune response. In addition, the materials should promote rapid revascularization, stimulate osteoinduction and osteoconduction, which ultimately will lead to replacement of the graft with bone tissue that matches the quality and quantity of the host organism's tissues [3,5].

Materials of animal origin, known as xenogenic materials or xenografts, are also widely used. They have been investigated for over thirty years and are known for their osteoconductive properties, which are due to their inorganic structure, which is primarily composed of hydroxyapatite [6]. After removal of the organic components, a scaffold remains that mimics the structure of human bone and promotes bone regeneration. Xenogenic materials are favorably distinguished from other materials by their chemical structure, which is very close to the structure of human bone. In particular, the calcium to phosphate ratio in xenogenic materials (1.67) exactly matches this indicator in human bone, making them ideal for transplantation [7].

Such similarity, especially in materials from bovine bone, such as Bio-Oss®, significantly improves their ability to stimulate bone tissue regeneration. Octacalcium phosphate is among the most commonly used materials for filling bone defects. It rapidly degrades in the body, and its structure is easily replaced by natural bone tissue [8]. The advanced crystalline material octacalcium phosphate promotes factors that stimulate bone regeneration [9]. It has long been one of the most popular and frequently used xenogenic materials, especially in dentistry [10].

Aim

The aim of this study is to determine the dynamics of histomorphological changes in the bone-ceramic regenerate after transplantation of octacalcium phosphate into an experimental defect in the rabbit mandible.

Materials and methods

The study was conducted on 45 adult male rabbits aged 6–7 months, weighing 2.5–3.0 kg. The animals were divided into control and experimental groups (20 animals in each). An additional 5 intact animals were used to study the normal structure of bone tissue in the studied area of the lower jaw.

Under general anesthesia, by intraperitoneal injection of Thiopenate (“Brofarma”, Ukraine), at a dose of 25 mg/kg of body weight, the animals in the control and experimental groups were subjected to a bone-destroying injury, a cavity 4 mm deep and 3 mm wide at the level of the toothless area of the mandibular part of the lower jaw using a dental burr.

The control group consisted of animals with a bone defect that healed under a blood clot. The experimental group consisted of rabbits in which the bone defect was filled with CompactBoneB osteotropic material (Dentegris, Germany) – a natural bovine bone substitute, the main crystalline material of which is native octacalcium phosphate (OCP-N). The study of the condition of bone tissue in the area of the inflicted defect was performed at 1, 7, 14, 21, 28, 35, 56 and 84 days after the injury was inflicted.

The dynamics of histomorphological remodeling of bone tissue in the area of the experimental defect in the lower jaw were studied using scanning electron microscopy, performed on a JEOL T220A scanning electron microscope at the Laboratory of Physical Research Methods in Geology, Ivan Franko Lviv National University. Samples for study were extracted by breaking from different areas at the interface between the regenerate and the maternal bone. For obtaining micrographs of fragments of the lower jaw, samples were fixed in a 2.0 % solution of glutaraldehyde and washed three times (10 min each) with distilled water. After washing, a sublimation drying procedure was carried out, with freezing of the wet samples and their subsequent placement in a vacuum chamber for sublimation of moisture for 1.5–2.0 hours until complete evaporation. Dried tissue samples were glued to cylindrical copper holders, after which their surface was metallized by thermal deposition of a thin layer of copper (up to 20 nm). Spraying was carried out in a VUP-5 sputterer. The surfaces of the samples were photographed on ×15–200 magnification, the accelerating voltage in all experiments was 20 kV [11].

For ultrastructural study, samples of the mandible bone were fixed at a temperature of +2 °C for 3–4 hours in

a 2.5 % glutaraldehyde solution in a 0.2 M phosphate buffer (pH = 7.4) followed by postfixation for 1 hour in a 1 % buffered (pH = 7.4) solution of osmium tetroxide ("SPI", USA), dehydration in alcohols of increasing concentration and propylene oxide, and production of epoxy blocks using an epon-araldite composition. Ultrathin sections placed on Mesh Regular Grid 200 ("SPI", USA) copper reference grids. Double contrast was performed according to the Reynolds method. The study was performed using transmission electron microscope PEM-100-01 ("SELM", Ukraine) at an acceleration voltage of 75 kV and primary magnifications from 1500 to 25000 according to the standard scheme [12].

For the preparation of histological slides, fragments of the mandible bone with osteotropic materials were fixed in freshly prepared 10 % formalin solution, demineralized in a 10 % aqueous solution of nitric acid (HNO₃), which allowed for the maximum preservation of the regenerate structures. After this, the bone fragments were passed through ascending concentrations of alcohols followed by embedding in paraffin. Sections with a thickness of 5–7 μm were made from the obtained paraffin blocks using a microtome type MS-2 TU-64-1-1629-78. The obtained sections were placed on glass slides, deparaffinized and stained with hematoxylin and eosin according to a standard method [13], visualized using a UlabXSP-137TLED light microscope (China) and photographed with an XCAM-1080 P camera (China). To determine changes in the composition of the regenerate, the relative area of bone tissue, osteoplastic material, connective tissue in the regenerate, which were determined on demineralized histological sections of fragments of the lower jaw, stained with hematoxylin and eosin, were counted. The calculation of the relative area value was performed using the ImageJ 1.47v software package and the built-in Analyze Particles procedure for final segmentation and calculation of values (Analyze > Analyze Particles) according to the recommendations [14].

To determine the conformity of the obtained data to the normal distribution law, an analysis of the distribution histogram, asymmetry indicators and extinction coefficients and the Shapiro–Wilk test were used. The results of each group at different time points followed a normal distribution law, and are presented in the form of $M \pm m$, where M – is the arithmetic mean, m – is the standard deviation of the mean. To determine the probable differences between the average values of the indicators at different times of the experiment, as well as to compare the data of the control group with the experimental group at the same observation times, the Student's t-test was used. The difference between the groups was considered significant at $p < 0.05$. To perform statistical calculations, create graphs and tables, the RStudio v1.2.5042 software was used, as well as Excel spreadsheets from the MS Office 2010 package using the licensed Statistica program (version 6.1, serial No. AGAR909E415822FA). The sequence of statistical procedures was performed in accordance with the recommendations [15].

All animals were housed in a vivarium and procedures for cleaning, inspection, marking and all other manipulations were carried out in accordance with the provisions of the "European Convention for the Protection of Vertebrate

Animals Used for Experimental and Other Scientific Purposes" (Strasbourg, 1985), the "General Ethical Principles of Experiments on Animals" adopted by the First National Congress on Bioethics (Kyiv, 2001), the Law of Ukraine No. 3447-IV "On the Protection of Animals from Cruel Treatment" in accordance with the Directive of the Council of the European Union 2010/63/EU on compliance with the regulations, laws, and administrative provisions of the EU Member States on the protection of animals used for scientific purposes [16,17].

Results

The study of the topographic features of the bony surface in the area of the experimental defect of the lower jaw in the control group animals, which was carried out using scanning electron microscopy, revealed a number of characteristic changes that occurred during wound healing. In particular, 1 day after the formation of the experimental trepanation hole, numerous damaged microvessels were determined on the smooth surface of the compact cortical plate defect, containing conglomerates of blood cells in their lumen surrounded by small-mesh hemorrhages (Fig. 1). Between the bony trabeculae and the damaged spicules of the cancellous bone of the alveolar process at the edges of the cavity, a moderate amount of small polymorphic fragments was observed along with perivascular accumulations of erythrocytes and a significant number of leukocytes. In the tissue of the maternal bone adjacent to the defect, there were expressed signs of perivascular and intracellular edema.

During the first 3 weeks of the experiment, numerous osteoid mounds were formed on the surface of the tissue of injured osteons and bone trabeculae, varying in size and shape. Perivascular edema, leukocyte infiltration, and other signs of inflammation in the injury zone were reduced. Fibroblast-like cells were located in a moderate amount diffusely in the space of small foci of intramembranous ossification in the peripheral areas of the regenerate and were found singly in deep areas of post-traumatic detritus that filled the experimental cavity.

Four and five weeks after the experimental injury, numerous polymorphic osteoid trabeculae were visualized on the inner surface of the defect, with predominantly radial orientation and dense anastomosing. In the deep areas of the experimental defect, the formation of islands of newly formed primary woven bone tissue surrounded by a dense network of primitive blood microvessels was observed. Osteoblasts identified by transmission electron microscopy were typically grouped in the spaces between osteogenic islands and hemocapillaries (Fig. 2), indicating their active migration to deeply located foci of desmal osteogenesis, where a significant number of fibroblast-like cells were observed. In the peripheral newly formed trabeculae, the regenerate contained single fibroblasts with a significant predominance of osteoblasts and the appearance of single primary osteocytes.

The microrelief of the surface of the newly formed trabeculae had a hilly appearance and was characterized by an expressed variability (Fig. 3). At the border of the bone regenerate with the lamellar bone tissue of the maternal bone, small foci of membrane osteogenesis were

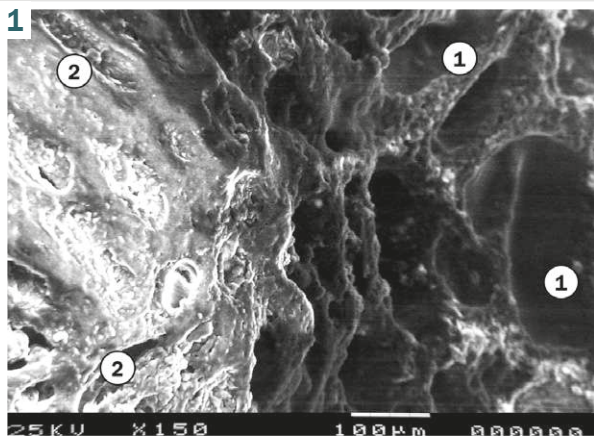


Fig. 1. Scanning electron micrograph of the bone defect area of the rabbit mandible in the control group 1 day after the injury. $\times 150$. **1:** damaged surface of the outer bone plate with hemorrhages; **2:** deformed bone marrow spaces between the trabeculae of the cancellous bone of the interdental area of the alveolar part.

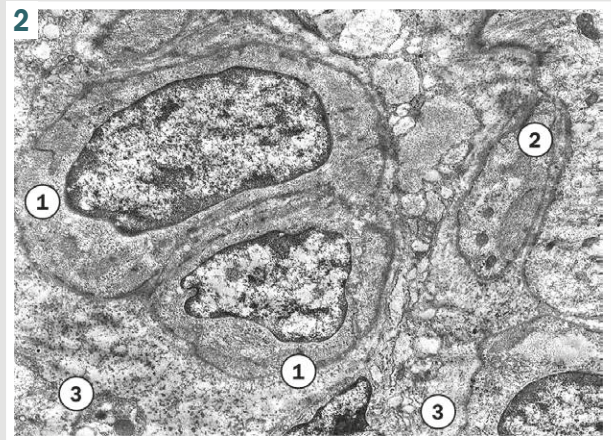


Fig. 2. Transmission electron micrograph of the bone defect area of the rabbit mandible in the control group 4 weeks after the injury. $\times 3000$. **1:** osteoblast; **2:** poorly differentiated osteogenic cell; **3:** extracellular matrix.




Fig. 3. Scanning electron micrograph of the bone defect area of the rabbit mandible in the control group 4 weeks after the injury. $\times 200$. **1:** trabecula on the periphery of the regenerate; **2:** primary osteoblast on the surface of the trabecula in the focus of desmal osteogenesis.

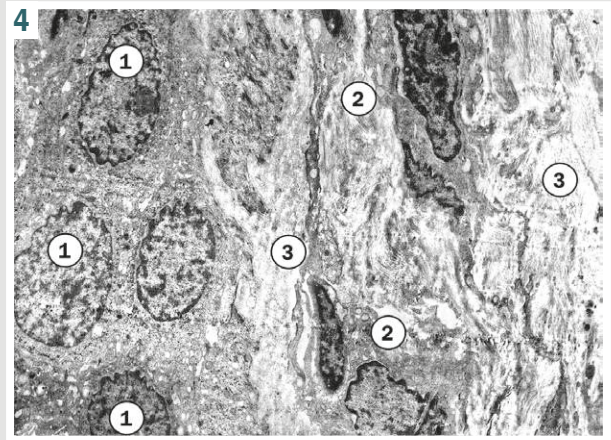


Fig. 4. Transmission electron micrograph of the bone defect area of the rabbit mandible in the control group 4 weeks after the injury. $\times 3000$. **1:** osteoclast nuclei; **2:** fibroblast and its processes; **3:** locus of desmal osteogenesis.

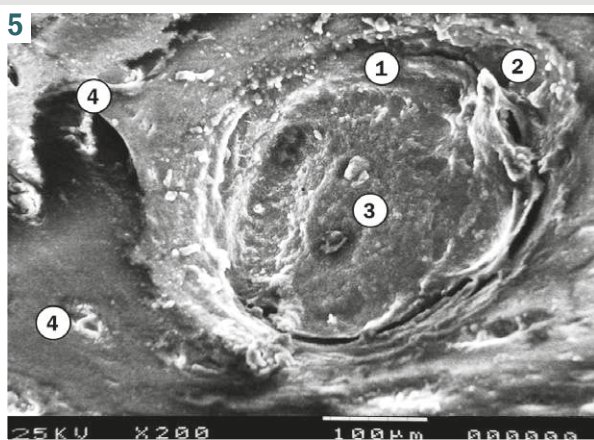


Fig. 5. Scanning electron micrograph of the bone defect area of the rabbit mandible in the control group 5 weeks after the injury. $\times 200$. **1:** area of bioresorption on the surface of the newly formed bone trabecula; **2:** osteoclast; **3:** osteoblast; **4:** primitive hemocapillary in the osteoid of the regenerate.

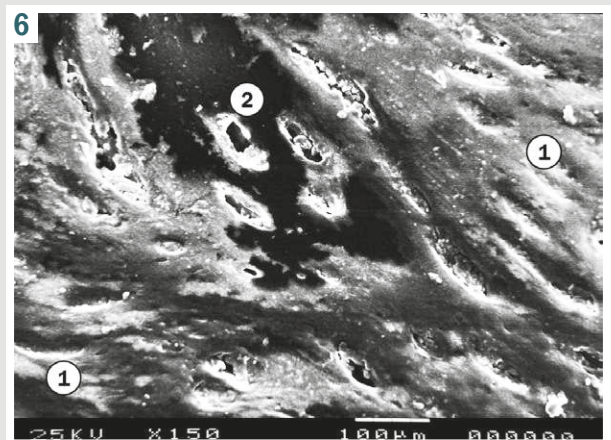


Fig. 6. Scanning electron micrograph of the bone defect area of the rabbit mandible 1 day after the injury and filling of the defect with OCP-N material. $\times 150$. **1:** injured surface of the outer bone plate with damaged microvessels; **2:** focus of perivascular edema between the deformed plates of the interdental area of the alveolar part.

observed with a significant numerical predominance of osteoblasts over osteocytes.

Osteoclasts were found in greater numbers than in the first 3 weeks of observation, were mostly compact oval in shape with sizes up to 70 μm . Under transmission electron microscopy, osteoclasts contained several nuclei with signs of moderate activity and were in direct contact with foci of desmal osteogenesis (Fig. 4). Some of the activated osteoclasts were visualized on the surface of bone trabeculae, which indicated the beginning of bioresorption processes in the regenerate (Fig. 5).

Eight weeks into the experiment, numerous polymorphic trabeculae on the periphery of the defect were joined with islands of osteogenesis in the deep areas of the regenerate, forming a continuous cancellous structure. Significant variability in the microrelief of the surface of bone trabeculae indicated active processes of osteogenesis of cancellous bone to fill the space of the experimental defect. Along with the presence of a dense network of hemocapillaries, osteoblasts didn't form groups and were located singly. Unlike the previous term of the study, a significant number of osteoclasts were found, indicating intensive remodeling of the extracellular matrix of the tissue in the regeneration zone. Even more significant resorptive activity of osteoclasts accompanied the compaction of the cortical plate of the bone regenerate. At the border of the regenerate with the lamellar bone tissue of the maternal bone, numerous foci of remodeling of primary woven bone tissue with the formation of primitive osteons were observed.

Twelve weeks after the experimental injury, the surface relief of most trabeculae of the cancellous bone of the alveolar process was noticeably smoothed compared to the previous study period. The number of osteogenic cells and osteoclasts in the regenerate, including at the border of the experimental defect with the maternal bone, was lower than at the 8th week of observation, but significantly exceeded the zones of bone that were not injured. Along with signs of active formation of the osteocyte lacunar-canalicular system, the microarchitecture of the osteons of the regenerate differed significantly from the typical structure, but completely restored the space of the experimental defect. Foci of incomplete osteogenesis were not observed.

The study of the surface relief features of the experimental bone defect of the lower jaw after implantation of OCP-N material in animals revealed numerous regenerative reconstructions that occurred after the injury. In particular, 1 day after the experimental intervention, damaged blood microvessels with blood clots in the lumen were observed on the smooth surface of the trepanation cavity in the compact cortical plate. Small hemorrhages were visualized around the vessels. Between the fractured trabeculae and spicules of cancellous bone tissue at the edges of the defect of the maternal bone, a moderate number of small fragments of different shapes were determined along with perivascular accumulations of blood cells. Signs of perivascular and intracellular edema in the tissue structures located near the experimental defect were expressed (Fig. 6). Significant accumulation of exudate was also observed between the fragments of the implanted OCP-N material, especially at the implant edges.

During the first 3 weeks of the experiment, intensive formation of numerous osteoid hillocks and outgrowths occurred on the surface of the tissue of damaged osteons and bone trabeculae of the maternal bone, varying in size, shape, and almost completely covering the surface of the trabeculae. Perivascular edema, leukocyte infiltration, and other signs of inflammation in the defect zone were reduced during the first two weeks after intervention and were not detected after 3 weeks of the experiment. In the composition of numerous small foci of desmal osteogenesis, fibroblast-like cells were located diffusely and, unlike the control group, were found in large numbers. In the peripheral areas of the regenerate, newly formed trabeculae between fragments of the implanted OCP-N material merged with the hilly trabeculae of the maternal cancellous bone. In the deep areas of the regenerate, a moderate number of blood microvessels were determined surrounded by active fibroblasts and dense spicule-like connective tissue outgrowths.

Four and five weeks after the implantation of OCP-N material, polymorphic osteoid trabeculae with predominantly radial orientation and dense anastomosing were observed on the periphery of the regenerate. Individual small fragments of osteotropic material were rarely found. In the deep zones of the experimental defect, significant areas of primary woven bone tissue were found, in the thickness of which a dense network of primitive blood microvessels and loosely located remnants of resorbed OCP-N material were located. A large number of osteoblasts formed numerous clusters between osteogenic islands and hemocapillaries. In a few small areas of the deep zone of the regenerate around the particles of the implant, foci of desmal osteogenesis with a significant number of fibroblast-like cells were observed. In the peripheral newly formed trabeculae between individual small remnants of the material, osteoblasts outnumbered, but a moderate number of primary osteocytes significantly exceeded the content of these cells in the study of bone samples of the control group. An expressed heteromorphic bumpiness was visualized on the surface of most newly formed trabeculae (Fig. 7).

A significant number of osteoclasts were found at the border of the bone-ceramic regenerate with the lamellar bone tissue of the cortical plate of the maternal bone. Unlike the previous observation period, foci of membrane osteogenesis in the superficial localization were not determined. A boundary of tight adhesion of primary woven bone tissue of newly formed trabeculae to the osteon tissue system of the maternal bone was determined. Some of the activated osteoclasts with sizes of 90–120 μm were visualized on the surface of bone trabeculae, as well as near the particles of the implanted material, indicating active bioresorption processes in the regenerate (Fig. 8). The total number of osteoclasts significantly exceeded their content as in comparison with the previous term of the experiment, as well as in animals of the control group.

After 8 weeks of the experiment, the polymorphic trabeculae in the bone-ceramic regenerate varied significantly in their histoarchitecture. In particular, in the depth of the applied bone defect, on the periphery of the regeneration zone, lamellar bone tissue with a small content of secondary osteoblasts and osteoclasts

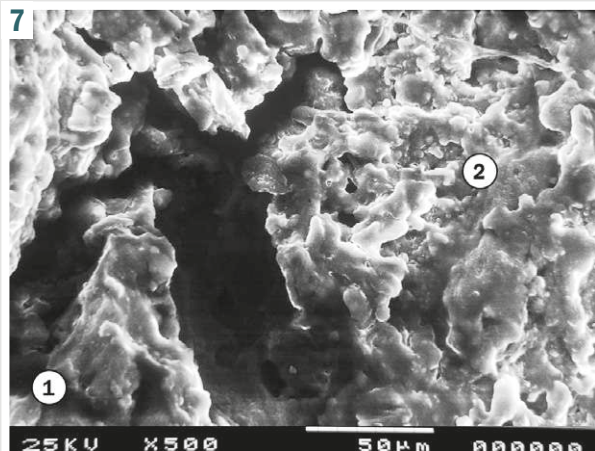


Fig. 7. Scanning electron micrograph of the bone defect area of the rabbit mandible 4 weeks after the injury and filling of the defect with OCP-N material. $\times 500$. **1:** trabeculae from the inner surface of the shaft; **2:** trabeculae on the periphery of the bone regenerate.

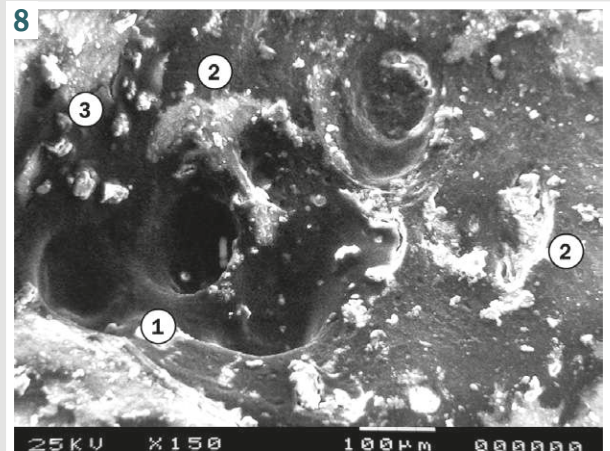


Fig. 8. Scanning electron micrograph of the bone defect area of the rabbit mandible 5 weeks after the injury and filling of the defect with OCP-N material. $\times 150$. **1:** area of bioresorption on the surface of the newly formed bone trabecula; **2:** activated osteoclast; **3:** group of osteoblasts.

predominated in the trabeculae, moreover, the boundary between the newly formed trabeculae and the maternal cancellous bone was not visualized. Inside the regenerate, a heteromorphic cancellous structure was observed, which consisted mainly of primitive bone plates and, to a great extent, of woven bone with an admixture of partially resorbed fragments of the implanted material. Connective tissue areas around the microvessels were rarely encountered and had the appearance of thin layers enriched in randomly grouped collagen fibers. Among the osteogenic cells, diffusely located osteoblasts prevailed in a moderate amount. Unlike observations in the control group, a limited number of osteoclasts were found only in areas of primary woven bone tissue of a small part of bone trabeculae, indicating remodeling of these areas. At the border of the regenerate with the outer bone plate of the maternal bone, newly formed primitive osteons were determined with signs of a moderately developed lacunar-canalicular architecture.

Twelve weeks after the experimental injury and implantation of OCP-N material, the trabeculae of the cancellous bone of the alveolar process consisted mainly of lamellar tissue. In some deep areas of the regenerate, foci of primary woven bone tissue were found, which contained a moderate number of activated osteoclasts, but without remnants of the implanted material. In the peripheral areas of the regenerate, near the maternal cancellous bone that was not injured, the microrelief of the surface of most trabeculae was relatively smooth, without signs of osteoid formation. The number of osteogenic cells and osteoclasts in the regenerate of this localization was lower than at the eighth week of the experiment and approached the characteristics of the bone of the alveolar process that was not injured. Overall, the osteocyte lacunar-canalicular system that formed after the implantation of the material acquired features of a typical structure. Foci of incomplete osteogenesis weren't visualized. Unlike the group of control animals, in the zone of the outer bone plate after the use of OCP-N material, the osteons of the regenerate

didn't differ in their structure and geometry from the typical structure of the maternal bone.

Morphometric study of the dynamics of changes in the relative area of bone tissue in the regenerate of the experimental defect in the control group showed an active increase in the parameter from the first to the fifth week after the defect was applied (Table 1). In particular, the relative content of bone tissue in the regenerate after 2 weeks of the experiment was 2.75 times ($p < 0.05$) higher than the value of the 1st week; after 3 weeks, the parameter increased by 60.4 % ($p < 0.05$) relative to the previous period; after 4 and 5 weeks – by 68.0 % ($p < 0.05$) and 32.0 % ($p < 0.05$), respectively. In the period from the 5th to the 8th week, the increase in the relative area of bone tissue in the regenerate formed under the blood clot was 24.5 % ($p < 0.05$). Subsequently, until the 12th week of the experiment, changes in the indicator were not statistically significant compared to the value of the 8th week, stabilizing at the level 70.3 ± 4.8 %.

In the experimental group of animals where the defect was filled using OCP-N material, a consistent increase in the relative area of bone tissue in the regenerate was observed. While the dynamic pattern was similar to that in the control group, the intensity of changes was significantly different. One week after the injury, the parameter value was 64.6 % ($p < 0.05$) higher than the indicator of the first day, not significantly different from the control level. On the contrary, after 2 weeks of implantation of OCP-N material, a sharp increase in the parameter significantly exceeded the degree of its increase in the control group – by 38.3 % ($p < 0.05$); after 3 weeks – by 57.9 % ($p < 0.05$); after 4 weeks – by 25.5 % ($p < 0.05$); after 5 weeks – by 18.1 % ($p < 0.05$). In the period from the 5th to the 8th week, the studied parameter continued to increase moderately and stabilized at a level that was statistically significantly different from the indicators of the control group. After 12 weeks of the experiment, the relative area of bone tissue in the regenerate that formed after implantation of OCP-N was 76.8 ± 6.1 %.

Table 1. Dynamics of changes in the relative area of bone tissue, osteoplastic material and connective tissue in the regenerate (%), M ± m

Exposure	Bone tissue		Material	Connective tissue	
	Control	OCP-N	OCP-N	Control	OCP-N
1 day	3.7 ± 0.6	4.8 ± 0.7	80.7 ± 7.2	6.9 ± 0.4	7.3 ± 0.6
7 days	5.6 ± 0.8 [#]	7.9 ± 0.9 [#]	65.3 ± 5.4 [#]	14.7 ± 1.1 [#]	16.3 ± 1.4 ^{*#}
14 days	15.4 ± 1.2 [#]	21.3 ± 2.4 ^{*#}	34.9 ± 3.8 [#]	30.5 ± 2.4 [#]	44.8 ± 3.8 ^{*#}
21 days	24.7 ± 1.8 [#]	39.0 ± 3.4 ^{*#}	22.5 ± 2.4 [#]	56.1 ± 3.5 [#]	42.9 ± 3.6 [*]
28 days	41.5 ± 3.4 [#]	52.1 ± 3.8 ^{*#}	16.1 ± 2.3 [#]	41.8 ± 3.1 [#]	35.0 ± 2.7 ^{*#}
35 days	54.8 ± 3.7 [#]	64.7 ± 4.0 ^{*#}	10.5 ± 1.4 [#]	34.2 ± 2.3 [#]	26.3 ± 2.1 ^{*#}
56 days	68.2 ± 4.5 [#]	74.9 ± 5.7 [#]	5.8 ± 0.7 [#]	20.7 ± 1.7 [#]	18.4 ± 1.6 [#]
84 days	70.3 ± 4.8	76.8 ± 6.1	1.8 ± 0.7 [#]	24.5 ± 2.0	16.1 ± 1.5 [*]

*: the difference is statistically significant when compared to the control group; #: the difference is statistically significant when compared to the previous time point of the experiment.

Morphometric study of the relative area of osteoplastic material in the regenerate at the stages of augmentation of the experimental defect after implantation of OCP-N material revealed a general dynamic of bioresorption, which consisted of a sequential alternation of periods of uneven intensity of resorption. In particular, during the first week after implantation, the relative content of the material decreased by 19.1 % ($p < 0.05$) relative to the value after 1 day. During the second week, the decrease in the parameter was the most intense among all the studied periods – by 46.6 % ($p < 0.05$) compared to the indicator of the first week. After 3, 4, and 5 weeks of the experiment, the parameter value decreased by 35.5 % ($p < 0.05$), 28.4 % ($p < 0.05$), and 34.8 % ($p < 0.05$), respectively, compared to the previous period. At the final terms of the experiment, the relative area of OCP-N material fragments in the regenerate reached minimal values.

Morphometric study of the relative area of connective tissue in the regenerate of the control group experimental defect allowed us to establish the phase nature of the dynamics of changes in the parameter. In the first three weeks of the experiment, an active increase in the content of the connective tissue component in the regenerate was observed. In particular, one week after the injury, the parameter increased by 2.1 times ($p < 0.05$) relative to the value after 1 day; after 2 weeks of the experiment – by 107.5 % ($p < 0.05$) compared to the value of the 1st week; after 3 weeks, the parameter increased by 83.9 % ($p < 0.05$) relative to the level of the previous period and reached the highest value 56.1 ± 3.5 %. In the further dynamics of changes in the content of connective tissue, a gradual decrease in the indicator was observed: after 4 weeks – by 25.5 % ($p < 0.05$) relative to the peak value of the 3rd week; after 5 and 8 weeks – by 18.2 % ($p < 0.05$) and 39.5 % ($p < 0.05$), respectively, compared to the previous term of the study. In the period from the 8th to the 12th week, the relative area of connective tissue in the regenerate that formed under the blood clot didn't change significantly and stabilized at the level 24.5 ± 2.0 %.

In the experimental group of animals where the defect was filled using OCP-N material, a characteristic phase dynamic of changes in the relative area of connective tissue in the regenerate was observed, which had significant differences from the changes in the control group. One week after the injury, the parameter value was 2.2 times ($p < 0.05$) higher than the indicator of the first day, not significantly different from the control level. After 2 weeks

of implantation of OCP-N material, a sharp increase in the parameter compared to the value of the first week (2.7 times; $p < 0.05$) led to its exceeding the control level by 46.9 % ($p < 0.05$), reaching the highest value for the entire observation period – 44.8 ± 3.8 %. After three weeks, the connective tissue content in the bone-ceramic regenerate did not differ statistically significantly from the previous time point after implantation of OCF-N, however, it was 23.5 % ($p < 0.05$) lower than the control group. Starting from day 3, an intensive reduction of the connective tissue component of the regenerate was observed in the experimental group, the intensity of which exceeded the control dynamics. Specifically, four weeks after implantation of the OCF-N material, the studied parameter was 16.3 % lower than the control ($p < 0.05$), and five weeks later, it was 23.1 % lower ($p < 0.05$). Unlike the control group, after applying the osteoplastic material, further reduction of the connective tissue content of the regenerate was observed after 8 and 12 weeks of the study; at the end of the observation, the indicator of the experimental group was 34.3 % lower ($p < 0.05$) than the control level.

Discussion

Bone grafting is widely used in dentistry. This procedure is relevant in a variety of clinical scenarios. In particular, in periodontal surgery, tooth implantation, sinus lifting, socket preservation, and many other procedures [18,19,20,21,22,23].

According to many researchers, xenogenic materials play a crucial role in promoting bone regeneration, offering a promising alternative to autogenous and allogenic bone grafts [18,19]. These materials have a number of advantages, especially compared to the more invasive surgical procedures required for taking autografts.

Other advantages include biocompatibility, osteoconductivity, ease of handling, and the possibility of performing minimally invasive procedures[20,21]. Sohn H.-S. & Oh J.-K. emphasize that, unlike autogenous grafts, they don't require additional surgery to take the required bone, which reduces the risk of infection, scarring, and other complications, as well as shortens the operation time [22].

Another significant advantage of xenogenic bone materials is their wide availability – they can be mass-produced, which meets the growing demand for bone reconstruction. Zhao R. et al. state that this demand has stimulated extensive research on xenomaterials in experimental and clinical practice [23]. As a result, various

types of xenogenic materials have been developed and widely used, including those based on calcium phosphate, which have osteoconductive properties. Literature review published by Gupta H. et al. and other authors indicate that these materials promote bone tissue regeneration, allowing it to penetrate and grow into the scaffold, making them ideal for the treatment of small and medium-sized bone defects, sinus lifting, and bone augmentation for dental implants [24,25,26,27].

Calcium phosphate materials are often used due to their compositional similarity to natural bone. Excellent biocompatibility makes it a popular choice for bone grafting. Different authors believe that calcium phosphate-based materials can be molded into granular or paste-like forms, which provide improved moldability and reduce application time during surgical procedures [20,25,28,29]. However, these materials face limitations when applied to large defects due to the lack of osteoinductive properties – the ability to actively induce the formation of new bone [30].

As a result of the conducted study and the examination of the surface relief characteristics of the experimental bone defect in the lower jaw after implantation of octacalcium phosphate material, we identified numerous regenerative changes that occurred after the injury and correlated with the dynamics of changes in the relative area of bone tissue, osteoplastic material, and connective tissue in the regenerate. Morphometric analysis of the relative area of the regenerate components of the experimental defect established a phased nature of the dynamics of the studied changes. Specifically, it was found that the osteocytic lacunar-canalicular system, which formed after the implantation of the material, acquired features of typical structure. Foci of incomplete osteogenesis were not visualized. Unlike control animals, in the zone of the outer bone plate after application of octacalcium phosphate material, the osteons of the regenerate in their structure and geometry did not differ from the typical structure of the maternal bone.

Therefore, our results are consistent with the literature and confirm that the OCP-N is effective when used for bone tissue regeneration, as the bone component of the regenerate significantly outweighs the connective tissue component, which ensures the restoration not only of the lost area but also of the qualitative characteristics of the jaw bone. Taking into account the mechanical load on the jaws and the crucial importance of bone tissue quality in dental prosthetics, particularly implantation, we consider the use of the OCP-N to be relevant and justified in clinical dental practice. In wartime conditions, the timeframes for bone defect regeneration using OCP-N are also of particular importance, significantly outpacing the control group and, as evidenced by a comparison of the obtained results with literature data, the healing times for bone defects filled with auto- and allografts [2].

Conclusions

1. In the experimental group of animals where the defect was repaired using OCP-N material, a regular increase in the relative area of bone tissue in the regenerate was observed, which in terms of dynamics was similar to that in the control group, however, in terms of inten-

sity of changes it significantly differed from the control, approaching the norm in terms of the studied indicators.

2. In deep zones of the defect after 4 and 5 weeks of the experiment, significant areas of woven bone, newly formed microvascular networks, and decompacted remnants of resorbed OCP-N material were detected in the regenerate, which indicates effective bone tissue regeneration in the defect zone at this time point compared to the control.

3. The presence of activated osteoclasts on the surface of bone trabeculae and near implanted material particles after 4 weeks of the experiment indicated active bioresorption processes in the regenerate.

4. Unlike the control group, in the zone of the outer bone plate after application of OCP-N material, the osteons of the regenerate did not differ in structure and geometry from the typical structure of the maternal bone.

5. Morphometrically, it was determined that using OCP-N material resulted in an increase in the relative area of bone tissue in the regenerate, which in terms of intensity of changes significantly exceeded the control, and the overall dynamics of bioresorption of the osteoplastic material in the regenerate showed its highest intensity during the second week.

6. In the dynamics of changes in the relative area of connective tissue, 2 weeks after implantation of OCP-N material, a sharp increase in the parameter compared to the value of the first week led to its exceeding the control level by 46.9 % ($p < 0.05$), reaching the highest value for the entire observation period. Starting from the 3rd week in the experimental group, intense reduction of the connective tissue component of the regenerate was observed, the severity of which exceeded the control dynamics.

Prospects for further researches. Further studies are planned to investigate the ultrastructural features of regeneration of experimental bone tissue defects under conditions of using different osteoplastic materials, which will allow for the development of more effective innovative solutions that will improve bone regeneration outcomes in the maxillofacial region.

Funding

The study was conducted within the framework of the initiative research work of Danylo Halytsky Lviv National Medical University: "Morphological, functional, immunohistochemical properties of tissues and organs under normal and pathological conditions", state registration No. 0122U000168 (2022–2026).

Conflicts of interest: author has no conflict of interest to declare.
Конфлікт інтересів: відсутній.

Надійшла до редакції / Received: 08.10.2024

Після доопрацювання / Revised: 20.11.2024

Схвалено до друку / Accepted: 23.11.2024

Information about the author:

Chelpanova I. V., MD, PhD Associate Professor, Head of the Department of Histology, Cytology and Embryology, Danylo Halytsky Lviv National Medical University, Ukraine.
ORCID ID: 0000-0001-5215-814X

Відомості про автора:

Челпанова І. В., канд. мед. наук, доцент, зав. каф. гістології, цитології та ембріології, Львівський національний медичний університет імені Данила Галицького, Україна.

References

- Xue N, Ding X, Huang R, Jiang R, Huang H, Pan X, et al. Bone tissue engineering in the treatment of bone defects. *Pharmaceuticals*. 2022;15(7):879. doi: [10.3390/ph15070879](https://doi.org/10.3390/ph15070879)
- Ferraz MP. Bone grafts in dental medicine: an overview of autografts, allografts and synthetic materials. *Materials (Basel)*. 2023;16(11):4117. doi: [10.3390/ma16114117](https://doi.org/10.3390/ma16114117)
- Szwed-Georgiou A, Płociński P, Kupikowska-Stobba B, Urbaniak MM, Rusek-Wala P, Szustakiewicz K, et al. Bioactive materials for bone regeneration: biomolecules and delivery systems. *ACS Biomater Sci Eng*. 2023;9(9):5222-54. doi: [10.1021/acsbomaterials.3c00609](https://doi.org/10.1021/acsbomaterials.3c00609)
- Migliorini F, Cuozzo F, Torsiello E, Spiezia F, Oliva F, Maffulli N. Autologous bone grafting in trauma and orthopaedic surgery: an evidence-based narrative review. *J Clin Med*. 2021;10(19):4347. doi: [10.3390/jcm10194347](https://doi.org/10.3390/jcm10194347)
- Gillman CE, Jayasuriya AC. FDA-approved bone grafts and bone graft substitute devices in bone regeneration. *Mater Sci Eng C*. 2021;130:112466. doi: [10.1016/j.msec.2021.112466](https://doi.org/10.1016/j.msec.2021.112466)
- Huang X, Lou Y, Duan Y, Liu H, Tian J, Shen Y, et al. Biomaterial scaffolds in maxillofacial bone tissue engineering: A review of recent advances. *Bioact Mater*. 2024;33:129-56. doi: [10.1016/j.bioactmat.2023.10.031](https://doi.org/10.1016/j.bioactmat.2023.10.031)
- Adhikara AG, Maharani AP, Puspitasari A, Nuswantoro NF, Juliadmi D, Maras MA, et al. Bovine hydroxyapatite for bone tissue engineering: Preparation, characterization, challenges, and future perspectives. *Eur Polym J*. 2024;214:113171. doi: [10.1016/j.eurpolymj.2024.113171](https://doi.org/10.1016/j.eurpolymj.2024.113171)
- Hamada S, Mori Y, Shiwaku Y, Hamai R, Tsuchiya K, Baba K, et al. Octacalcium phosphate/gelatin composite (OCP/Gel) enhances bone repair in a critical-sized transcortical femoral defect rat model. *Clin Orthop Relat Res*. 2022;480(10):2043-55. doi: [10.1097/CORR.0000000000002257](https://doi.org/10.1097/CORR.0000000000002257)
- Jeong CH, Kim J, Kim HS, Lim SY, Han D, Huser AJ, et al. Acceleration of bone formation by octacalcium phosphate composite in a rat tibia critical-sized defect. *J Orthop Translat*. 2022;37:100-12. doi: [10.1016/j.jot.2022.09.007](https://doi.org/10.1016/j.jot.2022.09.007)
- Pyo SW, Paik JW, Lee DN, Seo YW, Park JY, Kim S, et al. Comparative analysis of bone regeneration according to particle type and barrier membrane for octacalcium phosphate grafted into rabbit calvarial defects. *Bioengineering*. 2024;11(3):215. doi: [10.3390/bioengineering11030215](https://doi.org/10.3390/bioengineering11030215)
- Goldstein JI, Newbury DE, Michael JR, Ritchie NW, Scott JH, Joy DC. Scanning electron microscopy and X-Ray microanalysis. New York, NY: Springer New York; 2017. doi: [10.1007/978-1-4939-6676-9](https://doi.org/10.1007/978-1-4939-6676-9)
- Glauert AM. Recent advances of high voltage electron microscopy in biology. *J Microsc*. 1979;117(1):93-101. doi: [10.1111/j.1365-2818.1979.tb00233.x](https://doi.org/10.1111/j.1365-2818.1979.tb00233.x)
- Aesch E, Büchl-Zimmermann S, Burmester A, Dänhardt-Pfeiffer S, Desel C, Hamers C, et al. *Romeis Mikroskopische Technik*. Mulisch M, Welsch U, editors. Heidelberg: Spektrum Akademischer Verlag; 2010. doi: [10.1007/978-3-8274-2254-5](https://doi.org/10.1007/978-3-8274-2254-5)
- Poslavská OV. [Determination of linear dimensions and square surfaces areas of morphological objects on micrographs using ImageJ software]. *Morphologia*. 2016;10(3):377-81. Ukrainian.
- Hruzieva TS, Lekhan VM, Ohniev VA, Hallienko LI, Kriachkova LV, Palamar BI, et al. [Biostatistics]. Vinnytsia: New Book. 2020. 384 p. Ukrainian.
- European Convention for the protection of vertebrate animals used for experimental and other scientific purposes. Strasbourg: Council of Europe. 1986;123:52.
- Directive 2010/63/EU of the European Parliament and of the Council of 22 September 2010 on the Protection of Animals Used for Scientific Purposes. *Off J Eur Union*. 2010;53(L276):33-79.
- Elahi A, Duncan W, Li KC, Waddell JN, Coates D. Comparison of Low and High Temperature Sintering for Processing of Bovine Bone as Block Grafts for Oral Use: A Biological and Mechanical In Vitro Study. *Bioengineering (Basel)*. 2023;10(4):473. doi: [10.3390/bioengineering10040473](https://doi.org/10.3390/bioengineering10040473)
- Lim H, Paeng K, Jung U, Benic GI. Effectiveness of xenogeneic and synthetic bone-block substitute materials with/without recombinant human bone morphogenetic protein-2: A preclinical study using a rabbit calvarium model. *J Clin Periodontol*. 2021;48(8):1126-36. doi: [10.1111/jcpe.13480](https://doi.org/10.1111/jcpe.13480)
- Maheshwari S, Taori T, Bajaj P, Reche A. Bicalcium Phosphate as an Asset in Regenerative Therapy. *Cureus*. 2023;15(8):e44079. doi: [10.7759/cureus.44079](https://doi.org/10.7759/cureus.44079)
- Wang J, Qiao P, Dong L, Li F, Xu T, Xie Q. Microencapsulated rB-MMSCs/calcium phosphate cement for bone formation in vivo. *Biomed Mater Eng*. 2014;24(1):835-43. doi: [10.3233/BME-130875](https://doi.org/10.3233/BME-130875)
- Sohn H-S, Oh J-K. Review of bone graft and bone substitutes with an emphasis on fracture surgeries. *Biomater Res*. 2019;23. doi: [10.1186/s40824-019-0157-y](https://doi.org/10.1186/s40824-019-0157-y)
- Zhao R, Yang R, Cooper PR, Khurshid Z, Shavandi A, Ratnayake J. Bone grafts and substitutes in dentistry: A review of current trends and developments. *Molecules*. 2021;26(10):3007. doi: [10.3390/molecules26103007](https://doi.org/10.3390/molecules26103007)
- Özer T, Aktaş A, Avağ C, Fırat A, Ocak M, Kaymaz FF, et al. Evaluation of the effects of locally applied rosuvastatin on bone formation in a three-dimensional reconstruction rabbit xenograft model. *Turk J Med Sci*. 2021;51(6):3115-25. doi: [10.3906/sag-2011-109](https://doi.org/10.3906/sag-2011-109)
- Othman Z, Mohren RJ, Cillero-Pastor B, Shen Z, Lacroix Y, Guttenplan AP, et al. Comparative proteomic analysis of human mesenchymal stromal cell behavior on calcium phosphate ceramics with different osteoinductive potential. *Mater Today Bio*. 2020;7:100066. doi: [10.1016/j.mtbio.2020.100066](https://doi.org/10.1016/j.mtbio.2020.100066)
- Gupta H, Pandey A, Agarwal R, Mehra H, Gupta S, Gupta N, et al. Application of calcium sulfate as graft material in implantology and maxillofacial procedures: A review of literature. *Natl J Maxillofac Surg*. 2024;15(2):183-7. doi: [10.4103/njms.njms_33_22](https://doi.org/10.4103/njms.njms_33_22)
- Herranz-Diez C, Crawford A, Goodchild RL, Hatton PV, Miller CA. Stimulation of Metabolic Activity and Cell Differentiation in Osteoblastic and Human Mesenchymal Stem Cells by a Nanohydroxyapatite Paste Bone Graft Substitute. *Materials (Basel)*. 2022;15(4):1570. doi: [10.3390/ma15041570](https://doi.org/10.3390/ma15041570)
- Hou X, Zhang L, Zhou Z, Luo X, Wang T, Zhao X, et al. Calcium phosphate-based biomaterials for bone repair. *J Funct Biomater*. 2022;13(4):187. doi: [10.3390/jfb13040187](https://doi.org/10.3390/jfb13040187)
- Hettich G, Schierjott RA, Epple M, Gbureck U, Heinemann S, Mozafari-Jovein H, et al. Calcium phosphate bone graft substitutes with high mechanical load capacity and high degree of interconnecting porosity. *Materials (Basel)*. 2019;12(21):3471. doi: [10.3390/ma12213471](https://doi.org/10.3390/ma12213471)
- da Silva CG, Scatolim DB, Queiroz AF, de Almeida FLA, Volnistem EA, Baesso ML, et al. Alveolar regeneration induced by calcium phosphate ceramics after dental avulsion: Study in young rats. *Mater Chem Phys*. 2023;295:127082. doi: [10.1016/j.matchemphys.2022.127082](https://doi.org/10.1016/j.matchemphys.2022.127082)

Сироваткові концентрації цинку та показники запальної відповіді та сироваткового IgA у дітей з інфекційною діареєю

В. В. Печугіна^{id} *A,B,C,D, О. В. Усачова^{id} A,B,C,D,E,F

Запорізький державний медико-фармацевтичний університет, Україна

A – концепція та дизайн дослідження; B – збір даних; C – аналіз та інтерпретація даних; D – написання статті; E – редагування статті; F – остаточне затвердження статті

Мета роботи – навести порівняльну характеристику лабораторних проявів запального процесу та рівня сироваткового IgA при інфекційній діарейі в дітей раннього віку залежно від сироваткової концентрації цинку.

Матеріали і методи. До дослідження залучено 99 дітей раннього віку з клінікою інфекційної діареї. Обстежених поділили на дві підгрупи: перша – 77 дітей із нормальним рівнем цинку (Zn) крові під час госпіталізації; друга – 22 пацієнти зі зниженим. У день госпіталізації визначали рівень С-реактивного білка (СРБ), Zn і наявність фекального кальпротектину (ФК) та лактоферину (ЛФ). Визначили рівень інтерлейкінів і сироваткового IgA у 34 дітей основної групи (перша підгрупа – 16 дітей, друга – 18) на I, III та V день. Група порівняння – 10 дітей без ознак інфекційної патології.

Результати. За частотою реєстрації підвищення СРБ крові (у 21 (27,27 %) дитини з першої підгрупи та у 7 (31,81 %) із другої) та за його рівнем достовірних відмінностей між підгрупами не було. Визначення ФК і ЛФ якісним методом також не виявило відмінностей між підгрупами. Рівень IL-10 у сироватці крові дітей обох підгруп був вищий за показники групи порівняння ($p = 0,001$ щодо першої підгрупи, $p = 0,04$ – другої). В динаміці концентрація IL-10 мала тенденцію до зниження у пацієнтів зі зниженим рівнем Zn крові. Рівень IL-1 β дітей із першої підгрупи (0,28 (0,12; 0,68) pg/ml) відповідав показникам здорових (0,32 (0,12; 0,78) pg/ml) осіб. У хворих другої підгрупи зафіксовано нижчі концентрації IL-1 β ($p = 0,05$). У динаміці встановили достовірне зростання концентрації цього цитокіну в пацієнтів із другої підгрупи, проте вона залишилась достовірно меншою, ніж у здорових ($p = 0,01$). Концентрація IL-6 у сироватці крові дітей із підгруп порівняння не мала статистичної відмінності ані в дебюті хвороби, ані в динаміці. Рівень сироваткового IgA на п'ятий день лікування вірогідно знижений у дітей зі зниженим рівнем Zn у крові ($p = 0,03$).

Висновки. СРБ крові, ФК і ЛФ не залежали від сироваткової концентрації Zn у дітей з інфекційною діареєю. Діти з низьким рівнем Zn крові в дебюті захворювання мали дисбаланс у системі запальної відповіді. У дітей із низькою концентрацією Zn крові визначено зниження концентрації сироваткового IgA на п'яту добу лікування.

Ключові слова:

цинк, цитокіни, IgA, С-реактивний білок, кальпротектин, лактоферин, інфекційна діарея, вірусна інфекція, бактеріальна інфекція.

Патологія. 2024.

T. 21, № 3(62).
C. 253-258

*E-mail:

Pechugina-vera@ukr.net

Serum zinc concentrations and indices of inflammatory response and serum IgA in children with infectious diarrhea

V. V. Pechuhina, O. V. Usachova

Aim. The objective of this study was to give a comparative characteristic of laboratory manifestations for the inflammatory process and the level of serum IgA in infectious diarrhea in young children, depending on serum zinc concentrations.

Materials and methods. The study included 99 children aged 1 to 36 months with the clinical picture of infectious diarrhea. The main group was divided into the first subgroup comprising 77 children with normal blood zinc level during hospitalization; the second contained 22 children with reduced blood zinc level. On the day of hospitalization, the level of C-reactive protein (CRP), zinc (Zn) and the presence of fecal calprotectin (FC) and lactoferrin (LF) were determined. The level of interleukins and serum IgA was determined in 34 children of the main group (16 for the first subgroup, and 18 for the second one) on the 1st, 3rd and 5th days. The comparison group consisted of 10 children without signs of infectious pathology.

Results. There were no significant differences between the subgroups in terms of the frequency of registering an increase in blood CRP level (in 21 children (27.27 %) of the first subgroup, and 7 children (31.81 %) of the second one) and its level. Qualitatively determined FC and LF did not demonstrate any significant difference between the comparison subgroups. The level of IL-10 in the blood serum of children of both subgroups was higher than that of the comparison group ($p = 0.001$ for the first subgroup and $p = 0.04$ for the second). In the dynamics, the concentration of IL-10 tended to decrease in patients with a reduced blood Zn level. The level of IL-1 β in the first subgroup (0.28 (0.12; 0.68) pg/ml) corresponded to the indicators of healthy children (0.32 (0.12; 0.78) pg/ml). Patients of the second subgroup had lower concentrations of IL-1 β ($p = 0.05$). In the dynamics, a significant increase in the concentration of this cytokine was noted in patients of the second subgroup, but it remained significantly lower than in healthy subjects ($p = 0.01$). The concentration of IL-6 in the serum of children in the comparison subgroups did not differ statistically both at the onset of the disease and in the dynamics. The level of serum IgA on the fifth day of treatment was significantly reduced in children with a reduced blood Zn level ($p = 0.03$).

Conclusions. Blood CRP, PC, and GFR did not show dependence on serum Zn concentration in children with infectious diarrhea. Children with low Zn levels at the onset of the disease have an imbalance in the inflammatory response system. In children with low blood Zn concentration, a decrease in the concentration of serum IgA on the fifth day of treatment was determined.

Keywords:

zinc, cytokines, IgA, C-reactive protein, calprotectin, lactoferrin, infectious diarrhea, viral infection, bacterial infection.

Pathologia.

2024;21(3):253-258

Цинк (Zn) – важливий мікроелемент, що відіграє вирішальну роль у перебігу багатьох біологічних процесів [1]. Харчова цінність Zn давно відома, але в дослідженнях останніх десятиліть підтверджено й розширено відомості про його роль в імунній модуляції [2].

Zn відіграє важливу роль в імунній системі, впливаючи і на вроджені, й на адаптивні імунні клітини [1,3]. В організмі він функціонує, наприклад, як кофактор великої кількості ферментів або як структурний елемент для різних білків. Дефіцит Zn може призвести до затримки росту, дерматиту та гіпогонадизму, а також спричинити уповільнене загоєння ран, атрофію тимусу або лімфопенію, що, своєю чергою, асоціюється з високою частотою інфекційних хвороб. Наведені факти зумовлені особливою важливістю Zn для імунної системи. Отже, дефіцит Zn призводить до багатьох імунологічних змін, включаючи зсув у бік переважно вродженої імунної відповіді [4].

Дефіцит Zn в організмі людини виникає передусім внаслідок неповноцінного харчування, але й може бути зумовлений синдромом мальабсорбції, надмірними витратами цього мікроелемента (діарея, масивні опіки), підвищеними фізіологічними потребами (недоношеність) [5]. Незважаючи на те, що дефіцит Zn в їжі є доволі рідкісним, його недостатність, за даними Всесвітньої організації охорони здоров'я (ВООЗ), визначають в 17–20 % населення світу [6]. У пацієнтів із тяжким дефіцитом цього елемента виявляють лімфопенію, зниження співвідношення між Т-хелперами (Th) та цитотоксичними Т-клітинами, зниження активності природних клітин-кілерів (NK) та підвищену цитотоксичність моноцитів [7].

Zn необхідний для забезпечення бар'єрної функції мембран. Результати досліджень свідчать, що дефіцит Zn збільшує проникність епітелію кишечника, що супроводжується посиленням міграції нейтрофілів, збільшенням продукції прозапальних цитокінів і надмірним прогресуванням запальної реакції. Ці чинники призводять до розвитку ускладнень, тривалого або хронічного перебігу запального процесу в кишківнику [8].

Крім того, Zn є важливим фактором у підтримці балансу між клітинним і гуморальним імунітетом, посилює клітинну імунну відповідь, сприяючи активації Т-лімфоцитів і лейкоцитів, а також є кофактором тимуліну, необхідним елементом перетворення претимуліну на тимулін, регулює активність зрілих Т-клітин периферичної крові, стимулює їх дозрівання, бере участь у синтезі γ -інтерферону, міститься у структурі інтерлейкіну-2 (виявлено цинк-залежну ділянку). Доведено, що *in vitro* низька концентрація Zn індукує розвиток апоптозу тимоцитів, тому одним із перших проявів його дефіциту в людини є зниження рівня лімфоцитів периферичної крові [9].

Одна з особливо важливих функцій Zn – модуляція вироблення запальних цитокінів [10]. Дефіцит Zn збільшує продукцію прозапальних цитокінів, зокрема інтерлейкінів IL-1 β , IL-6 і протизапального IL-10 [11].

Підтверджено, що IgA відіграє визначальну роль у підтримці імунного гомеостазу в кишечнику [12]. IgA продукується в кишечнику (3–5 г/добу), наявний у кровообігу в концентрації 2–3 мг/мл. Сироватковий

IgA в комплексі з антигеном може зв'язуватися з рецепторами фагоцитів, специфічних для IgA (Fc α R), та брати участь в активації цих клітин. Крім того, IgA є важливим елементом імунного захисту слизових оболонок шлунково-кишкового тракту (ШКТ) [13].

Симптоми ураження ШКТ, зокрема біль у животі, закреп, діарея та лихоманка, є частими причинами звернення батьків до педіатра. Збільшення частоти захворювань ШКТ і зниження середнього віку дітей, у якому ці захворювання виникають, свідчать про доцільність пошуку нових методів діагностики, що дадуть змогу диференціювати запальні захворювання кишківника від інших патологій ШКТ. Прикладом нових біомаркерів є фекальний кальпротектин (ФК) і лактоферин (ЛФ), які вважають неінвазивними маркерами запалення кишківника [14].

В останні десятиліття ФК і ЛФ викликають науковий інтерес як важливі біомаркери, і тому вивчення їхніх рівнів – неінвазивний метод діагностики запальних захворювань кишківника. У багатьох попередніх дослідженнях вивчали ефективність визначення ФК для диференціації запальних захворювань кишківника від синдрому подразненого кишківника [15], але його не вивчали як неінвазивний маркер запалення при кишкових інфекціях у дітей. Відомо, що цей білок декретується позаклітинно-стимульованими нейтрофілами або вивільняється при руйнуванні, загибелі клітин. Наявність ФК у калі кількісно пов'язана з міграцією нейтрофілів у ШКТ. Отже, він може бути корисним маркером запалення кишківника і при інфекційній діарей (ІД) [16].

Зважаючи на наведені факти, доцільним є вивчення особливостей лабораторних проявів запального процесу та рівня сироваткового IgA у дітей із низькими сироватковими концентраціями Zn на фоні інфекційного захворювання, що супроводжується діарейним синдромом.

Мета роботи

Навести порівняльну характеристику лабораторних проявів запального процесу та рівня сироваткового IgA при інфекційній діарей в дітей раннього віку залежно від сироваткової концентрації цинку.

Матеріали і методи дослідження

До дослідження залучили 99 дітей віком від 1 до 36 місяців із клінікою ІД, які протягом перших трьох діб від початку хвороби були госпіталізовані до дитячого кишкового відділення КНП «Обласна інфекційна клінічна лікарня» ЗОР (м. Запоріжжя), де перебували на стаціонарному лікуванні. Основну групу поділили на підгрупи: до першої залучили 77 дітей, у яких вміст Zn в сироватці крові під час первинного обстеження відповідав нормі; до другої – 22 пацієнтів, у яких цей показник був нижчим від референтних значень, що наведені виробником тест-системи.

Пацієнтів залучали до дослідження поточним методом за надходженням до відділення. Критерії залучення до основної групи – вік від 1 до 36 місяців; клінічні ознаки ІД; госпіталізація не більш ніж на третю

Таблиця 1. Розподіл пацієнтів підгруп спостереження за етіологією інфекційної діареї, n (%)

Підгрупа дослідження	р/в	н/в	р/в + н/в	р/в + а/в	Бактеріальна	Невстановлена
Перша, n = 77	30 (38,9 %)	2 (2,6 %)	8 (10,3 %)	2 (2,6 %)	4 (5,2 %)	25 (32,5 %)
Друга, n = 22	11 (50,0 %)	3 (13,6 %)	0	0	1 (4,0 %)	5 (22,7 %)

Не встановили достовірної різниці між підгрупами за χ^2 ; р/в: ротавірус; н/в: норавірус; а/в: астровірус.

добу захворювання; відсутність вродженої чи хронічної патології ШКТ; відсутність вродженого чи набутого імунodefіциту; підписана батьками інформована згода на участь у дослідженні. Критерії виключення – вік дитини менше ніж 1 місяць і понад 3 роки; госпіталізація більш ніж на третю добу перебігу хвороби; діагностована вроджена та/або хронічна патологія ШКТ; вроджений чи набутий імунodefіцит; відсутність письмової інформованої згоди батьків на участь.

У віковій структурі обох підгруп порівняння переважали діти віком 12–36 місяців: 54 із 77 (70,0 %) першої підгрупи та 14 із 22 (63,6 %) другої. Пацієнтів другого півріччя життя було 16 із 77 (21,0 %) і 8 із 22 (36,4 %) відповідно за підгрупами. Діти віком від 1 до 6 місяців були тільки в першій підгрупі – 7 (10 %) осіб. В обох підгрупах переважали хлопці: 74,0 % (n = 57) у першій підгрупі та 72,7 % (n = 16) у другій.

Етіологія захворювання встановлена за результатами специфічних досліджень випорожнень. Виявляли антиген вірусів у фекаліях пацієнтів імунохроматографічним методом Cito Test (ТОВ «ФАРМАСКО») – рота-тест, нора-тест та астро-тест; здійснили бактеріологічне дослідження калу на кишкову патогенну групу. Розподіл етіологічних чинників не мав залежності від сироваткової концентрації Zn (табл. 1). Вірусна етіологія ІД підтверджена у 42 (54,5 %) дітей із першої та 14 (63,6 %) пацієнтів із другої підгрупи (p > 0,05), бактеріальна – у 4 (5,2 %) та 1 (4,0 %) випадку відповідно за підгрупами (p > 0,05).

Крім загальноклінічних досліджень, у день госпіталізації в усіх пацієнтів визначили рівень С-реактивного білка (СРБ) імуноферментним методом і рівень Zn у крові з використанням колометричного тесту з 5-бром-РАPS (тест-система Global Scientific), аналіз виконали у день взяття крові. За інструкцією до цієї тест-системи, референтні показники концентрації Zn у дітей у сироватці крові становлять 63,8–110,0 мкг/дл (9,8–16,6 мкмоль/л). Для дослідження використовували венозну кров, яку брали на перший, третій і п'ятий дні госпіталізації. У зразках крові визначали також рівень інтерлейкінів і сироваткового ІgА у 34 дітей із проявами ІД (перша підгрупа – 16 пацієнтів із нормальним вмістом Zn крові, друга – 18 осіб зі зниженням). Для визначення рівнів L-1 β , IL-10 застосували тест-систему High Sensitivity ELISA, для IL-6 – ELISA Kit (USA), для ІgА – Serazym Human ІgА (Germany). Дослідження виконали імуноферментним методом. Згідно з рекомендаціями виробника тест-системи, референтні значення ІgА у сироватці крові становлять 100–1310 mg/ml і дітей віком від 1 до 12 місяців, 19–395 mg/ml – віком від 12 місяців до 13 років.

Виконали експрес-тест калу H & R Calprotectin-Lactoferrin (Spain), за результатами якого визначено наявність ФК і ЛФ імунохроматографічним методом у перший день госпіталізації.

До групи порівняння залучили 10 дітей без діареї та інших клінічних ознак інфекційної патології, які були госпіталізовані до КНП «Міська дитяча лікарня № 5» ЗМР (м. Запоріжжя). У день госпіталізації в дітей брали кров для визначення рівнів Zn та інтерлейкінів. Критерії залучення до групи порівняння – вік дитини від 1 до 36 місяців; відсутність інфекційної патології; підписана інформована згода батьків на участь у дослідженні. Критерії виключення дітей групи порівняння з дослідження – вік дитини менше ніж 1 місяць і понад 36 місяців; виявлені ознаки інфекційного захворювання; відсутність інформованої згоди батьків на участь.

Для статистичного опрацювання в програмі Microsoft Office Excel 2010 сформували базу даних, на основі якої здійснили аналіз результатів, використавши програму Statistica for Windows 13 (Stat Soft Inc., № JPZ8041382130ARCN10-J). Встановили, що розподіл показників у групах не відповідав нормальному, і тому надалі використали методи непараметричної статистики. Кількісні значення наведено як медіану (Me) та міжквартильний розмах (Q25; Q75). Для визначення достовірності відмінностей частоти реєстрації якісних показників у групах порівняння застосували критерій χ^2 . Для оцінювання вірогідності відмінностей двох незалежних груп за кількісними ознаками використали критерій Манна–Вітні. Критичний рівень значущості для перевірки статистичних гіпотез у дослідженні встановлено на рівні <0,05.

Результати

Враховуючи, що СРБ – маркер запального процесу, проаналізували його рівень крові 99 пацієнтів у дебюті ІД. В результаті дослідження встановили, що і за частотою реєстрації підвищення СРБ крові (у 21 із 77 (27,27 %) дітей із першої підгрупи та у 7 із 22 (31,81 %) осіб другої, p > 0,05), і за його рівнем (5,0 (5,00; 12,05) мг/л та 5,0 (5,00; 21,50) мг/л відповідно, p = 0,47) достовірних відмінностей між підгрупами не було.

Проаналізувавши результати визначення ФК у калі якісним методом, також не виявили відмінностей між групами порівняння. Так, майже у кожній дитині з ІД цей тест позитивний, зокрема у 73 пацієнтів першої підгрупи (94 %) та у 20 (90 %) осіб із другої (p > 0,05). Крім того, не встановлено достовірної різниці за частотою виявлення позитивного ЛФ у калі: у 27 із 77 (35,06 %) дітей із нормальним рівнем Zn крові, у 10 із 22 (45,45 %) осіб зі зниженням (p > 0,05).

Отже, такі маркери запалення, як СРБ крові, ФК і ЛФ не залежали від сироваткових рівнів Zn дітей з ІД.

Порівняльний аналіз рівня цитокінів крові показав певні відмінності й між підгрупами, і щодо групи порівняння. Так, за даними, що наведені в таблиці 2, рівень IL-10 у сироватці крові дітей з ІД обох підгруп майже втричі вищий за відповідний показник дітей

Таблиця 2. Рівень інтерлейкінів крові дітей із груп порівняння в динаміці гострої кишкової інфекції, Me (Q25; Q75)

Підгрупа / група дослідження	Доба спостереження	IL-1 β , pg/ml	IL-6, pg/ml	IL-10, pg/ml
Перша підгрупа, n = 16	1 день	0,28 (0,12; 0,68)	2,54 (1,22; 14,46)	9,68 (7,82; 13,10)*
	5 день	0,30 (0,12; 0,62)	2,18 (0,34; 17,34)	9,54 (7,68; 17,78)*
Друга підгрупа, n = 18	1 день	0,04 (0,02; 0,18)**	0,63 (0,44; 3,36)	9,82 (5,98; 11,68)*
	5 день	0,09 (0,04; 0,22)*#	1,61 (0,40; 12,72)	8,83 (5,20; 16,36)*
Група порівняння, n = 10	1 день	0,32 (0,12; 0,78)	1,28 (0,08; 5,40)	3,18 (2,84; 3,56)

*: $p < 0,05$ між підгрупою та групою порівняння за показником Манна–Вітні; **: $p < 0,05$ між підгрупами в перший день за показником Манна–Вітні; #: $p < 0,05$ – між підгрупами на п'ятий день госпіталізації за показником Манна–Вітні.

Таблиця 3. Рівень IgA у сироватці крові дітей у динаміці гострої кишкової інфекції залежно від вмісту Zn крові на час госпіталізації, Me (Q25; Q75)

Підгрупа дослідження	IgA, mg/ml (1 день)	IgA, mg/ml (3 день)	IgA, mg/ml (5 день)
Перша підгрупа, n = 16	167,65 (62,80; 244,45)	269,20 (238,41; 368,33)	176,63 (110,12; 230,36)
Друга підгрупа, n = 18	196,96 (120,48; 250,09)	158,72 (78,62; 230,37)	127,72 (74,12; 205,01)**

*: $p < 0,05$ у підгрупі між першим і п'ятим днем за показником Манна–Вітні; **: $p < 0,05$ між підгрупами на п'ятий день за показником Манна–Вітні.

із групи порівняння: у пацієнтів з ІД першої та другої підгруп – 9,68 (7,82; 13,10) pg/ml і 9,82 (5,98; 11,68) pg/ml відповідно, а в групі порівняння – 3,18 (2,84; 3,56) pg/ml ($p = 0,001$ щодо першої підгрупи, $p = 0,04$ щодо другої). Ці зміни зберігалися на п'ятий день лікування.

Рівень IL-1 β крові в дебюті ІД у дітей із нормальним вмістом Zn (0,28 (0,12; 0,68) pg/ml) майже відповідав показнику здорових (0,32 (0,12; 0,78) pg/ml, $p = 0,83$). Зазначимо, що хворі зі зниженим рівнем Zn крові мали нижчі концентрації цього цитокіну (0,04 (0,02; 0,18) pg/ml, $p = 0,05$), і в дебюті хвороби у кожного другого пацієнта цієї підгрупи IL-1 β знижений, а в у другій підгрупі – тільки у кожного четвертого ($p = 0,019$). Хоча на п'ятий день лікування і визначено вірогідне збільшення концентрації IL-1 β у крові пацієнтів другої підгрупи щодо відповідного показника в день госпіталізації ($p = 0,016$), але вона залишилася достовірно нижчою, ніж у групі здорових дітей ($p = 0,01$). Щодо IL-6, то між підгрупами дослідження та групою порівняння не зафіксовано статистично вірогідних відмінностей за його концентрацією ні в дебюті захворювання, ні в динаміці.

Кінцевою ланкою імунної відповіді є синтез антитіл, й у разі ураження ШКТ при цьому найбільше значення мають IgA. У результаті аналізу рівнів сироваткового IgA (табл. 3) виявили тенденцію до його зниження на третю добу лікування дітей із низьким рівнем Zn у крові (158,72 (78,62; 230,37) mg/ml, $p = 0,07$), а на п'ятий день зафіксовано вірогідно нижчі показники і щодо першої підгрупи (127,72 (74,12; 205,01) mg/ml, $p = 0,03$), і щодо першого дня спостереження ($p = 0,02$). Отже, у результаті дослідження встановили, що у дітей із низькими концентраціями Zn в крові відбувається поступове виснаження цієї ланки імунної відповіді.

Обговорення

Відомими маркерами запального процесу є СРБ, ФК і ЛФ. Виявлення ФК і ЛФ здійснили якісним методом, у результаті не встановили відмінностей у групах порівняння. Ці дані не збігаються з результатами, що встановлені під час інших досліджень [15]. Згідно з нашими даними, СРБ не залежав від сироваткової концентрації Zn при ІД у дітей. Ці результати підтверджують відомості фахової літератури, де показано:

добавки Zn не змінили рівні СРБ у сироватці крові пацієнтів [17, 18].

IL-1 β , IL-6 – прозапальні цитокінами, які вивчали при багатьох патологіях: серцево-судинних захворюваннях, депресивних станах, онкопатологіях, запальних захворюваннях суглобів і кишківника [19, 20, 21]. Відомо, що дефіцит Zn асоціюється з підвищенням продукції прозапальних цитокінів, як-от IL-1 β , IL-6 [5]. Під час дослідження оцінили ці показники при ІД у дітей раннього віку залежно від сироваткової концентрації Zn. Встановили, що рівень IL-1 β у перший день лікування і при нормальному вмісті Zn у крові ($p = 0,83$), і при зниженому ($p = 0,05$) достовірно не відрізнявся від показника здорових дітей. Надалі виявлено вірогідне зниження рівня IL-1 β на п'яту добу лікування дітей із низькими сироватковими концентраціями Zn. Зазначимо, що у фаховій літературі, яка присвячена вивченню запальної відповіді при діареях у дітей, наведено суперечливі відомості щодо концентрацій IL-1 β . Так, за даними F. Qin et al., концентрація IL-1 β у сироватці крові у дітей із діареєю істотно вища ($p < 0,05$), ніж у здорових осіб відповідних вікових груп [22].

Згідно з нашими даними, не виявлено зв'язку між вмістом іншого прозапального цитокіну – IL-6 – у крові дітей з ІД і сироватковою концентрацією Zn. Однак у праці F. Qin et al. наведено: рівень IL-6 вищий у пацієнтів із низькими сироватковими концентраціями Zn [22]. Згідно з результатами інших дослідників, концентрація IL-6 у дітей з ІД перевищує відповідний показник здорових [23]. Оpubліковано відомості, згідно з якими добавки Zn позитивно впливали на рівні прозапальних цитокінів: при вищих рівнях Zn визначено нижчі рівні прозапальних цитокінів IL-1 та IL-6 [17, 24]. Разом із тим, окремі автори зробили й протилежні висновки, а саме про те, що приймання препаратів Zn дітьми не вплинуло на рівень цитокінів і концентрацію Т-клітин [25].

IL-10 – ключовий протизапальний цитокін, який може обмежувати активацію імунних клітин і продукцію цитокінів імунними клітинами вродженої ланки. Втрата передачі сигналів IL-10 призводить до небезпечних для життя запальних захворювань кишечника у людей і на тваринних моделях [26]. Під час нашого дослідження встановили, що в дітей з ІД впродовж хвороби рівень IL-10 вірогідно підвищений незалежно від сироваткової концентрації Zn.

Отже, встановлено різноспрямованість продукції прозапальних цитокінів при ІД у дітей зі зниженим вмістом Zn крові: вміст IL-1 β достовірно знижений при нормальних концентраціях IL-6. Це відбувалося на фоні неадекватного пригнічення запальної реакції організму шляхом активної продукції протизапального цитокіну IL-10.

IgA виконує важливу роль в імунному захисті слизових оболонок від проникнення патогенів [27]. Загалом протизапальний ефект сироваткового та секреторного IgA відіграє визначальну роль у фізіології та запобіганні пошкодженню тканин при множинних аутоімунних і запальних захворюваннях [28]. Згідно з даними, що одержали під час нашого дослідження, зафіксовано поступове (на п'ять добу лікування) виснаження цієї ланки імунної відповіді в дітей із низьким сироватковим вмістом Zn.

Висновки

1. Низькі сироваткові концентрації Zn не впливають на стан неспецифічних маркерів запальної реакції (C-реактивний білок, лактоферин і фекальний кальпротектин) у дітей з інфекційною діареєю.

2. У дітей із низькими сироватковими концентраціями Zn у дебюті захворювання та на п'ятий день інфекційної діареї встановлено знижений рівень IL-1 β та істотне підвищення вмісту IL-10; це свідчить про дисбаланс у функціонуванні системи запальної відповіді.

3. У дітей із низьким рівнем Zn крові під час інфекційної діареї визначено зниження рівня IgA крові на п'ять добу лікування.

Перспективи подальших досліджень полягають у продовженні вивчення впливу сироваткової концентрації Zn на прояви запального процесу, а також рівня сироваткового IgA при інфекційній діареї у дітей раннього віку для оптимізації прогнозування перебігу гострих кишкових інфекцій та визначення оптимальної тактики лікування.

Конфлікт інтересів: відсутній.

Conflicts of interest: authors have no conflict of interest to declare.

Надійшла до редакції / Received: 23.05.2024

Після доопрацювання / Revised: 06.09.2024

Схвалено до друку / Accepted: 11.09.2024

Відомості про авторів:

Печугіна В. В., PhD-аспірант каф. дитячих інфекційних хвороб, Запорізький державний медико-фармацевтичний університет, Україна.

ORCID ID: 0009-0007-6105-911X

Усачова О. В., д-р мед. наук, професор, зав. каф. дитячих інфекційних хвороб, Запорізький державний медико-фармацевтичний університет, Україна.

ORCID ID: 0000-0003-0250-1223

Information about the authors:

Pechuhina V. V., PhD student of the Department of Pediatric Infectious Diseases, Zaporizhzhia State Medical and Pharmaceutical University, Ukraine.

Usachova O. V., MD, PhD, DSc, Professor, Head of the Department of Pediatric Infectious Diseases, Zaporizhzhia State Medical and Pharmaceutical University, Ukraine.

References

- Kim B, Lee WW. Regulatory Role of Zinc in Immune Cell Signaling. *Molecules and cells*. 2021;44(5):335-41. doi: 10.14348/molcells.2021.0061
- Maywald M, Wessels I, Rink L. Zinc Signals and Immunity. *Int J Mol Sci*. 2017;18(10):2222. doi: 10.3390/ijms18102222
- Maares M, Haase H. Zinc and immunity: An essential interrelation. *Archives of biochemistry and biophysics*. 2016;611:58-65. doi: 10.1016/j.abb.2016.03.022
- Alker W, Haase H. Zinc and Sepsis. *Nutrients*. 2018;10(8):976. doi: 10.3390/nu10080976
- Kramarov SO, Yevtushenko VV, Yevtushenko OM. [The value of zinc in infectious diseases in children]. *Aktualna infektolohiiia*. 2020;8(1):17-24. Ukrainian. doi: 10.22141/2312-413x.8.1.2020.196167
- Knez M, Stangoulis JCR. Dietary Zn deficiency, the current situation and potential solutions. *Nutr Res Rev*. 2023;36(2):199-215. doi: 10.1017/S0954422421000342
- Sanna A, Firinu D, Zavattari P, Valera P. Zinc Status and Autoimmunity: A Systematic Review and Meta-Analysis. *Nutrients*. 2018;10(1):68. doi: 10.3390/nu10010068
- Ohashi W, Fukada T. Contribution of Zinc and Zinc Transporters in the Pathogenesis of Inflammatory Bowel Diseases. *J Immunol Res*. 2019;2019:8396878. doi: 10.1155/2019/8396878
- Teriv PS, Shkurupii DA. Defitsyt tsynku: aktsent na pytanniakh intensyvnii terapii hostroi tserbralnoi nedostatnosti. In: Boichuk YD, editor. *Zahalna teoriia zdorovia ta zdoroviazbezehennia*. Kharkiv: Vydavnytstvo Rozhko SH; 2017, p. 153-8. Ukrainian. Available from: <http://repository.pdmu.edu.ua/bitstream/123456789/4888/3/dca.pdf>
- Mayer LS, Uciechowski P, Meyer S, Schwerdtle T, Rink L, Haase H. Differential impact of zinc deficiency on phagocytosis, oxidative burst, and production of pro-inflammatory cytokines by human monocytes. *Metallomics*. 2014;6(7):1288-95. doi: 10.1039/c4mt00051j
- Gammoh NZ, Rink L. Zinc in Infection and Inflammation. *Nutrients*. 2017;9(6):624. doi: 10.3390/nu9060624
- Galant-Swafford J. Selective Immunoglobulin A Deficiency and the Microbiome. *Crit Rev Immunol*. 2021;41(6):1-12. doi: 10.1615/CritRevImmunol.2022042293
- Zhang J, van Oostrom D, Li J, Savelkoul HF. Innate Mechanisms in Selective IgA Deficiency. *Front Immunol*. 2021;12:649112. doi: 10.3389/fimmu.2021.649112
- Łężyk-Ciemniak E, Tworkiewicz M, Wilczyńska D, Szaflarska-Popławska A, Krogulska A. Usefulness of Testing for Fecal Calprotectin in Pediatric Gastroenterology Clinical Practice. *Med Princ Pract*. 2021;30(4):311-9. doi: 10.1159/000512631
- Khaki-Khatibi F, Qujeq D, Kashifard M, Moein S, Maniati M, Vaghari-Tabari M. Calprotectin in inflammatory bowel disease. *Clin Chim Acta*. 2020;510:556-65. doi: 10.1016/j.cca.2020.08.025
- Cisaró F, Pizzol A, Rigazio C, Calvo PL. Fecal calprotectin in the pediatric population: a 2020 update. *Minerva Pediatr*. 2020;72(6):514-22. doi: 10.23736/S0026-4946.20.06002-8
- Mousavi SM, Djafarian K, Mojtahed A, Varkaneh HK, Shab-Bidar S. The effect of zinc supplementation on plasma C-reactive protein concentrations: A systematic review and meta-analysis of randomized controlled trials. *Eur J Pharmacol*. 2018;834:10-6. doi: 10.1016/j.ejphar.2018.07.019
- Ceylan MN, Akdas S, Yazihan N. The Effects of Zinc Supplementation on C-Reactive Protein and Inflammatory Cytokines: A Meta-Analysis and Systematical Review. *J Interferon Cytokine Res*. 2021;41(3):81-101. doi: 10.1089/jir.2020.0209
- Cui G, Yuan A, Sun Z, Zheng W, Pang Z. IL-1 β /IL-6 network in the tumor microenvironment of human colorectal cancer. *Pathol Res Pract*. 2018;214(7):986-92. doi: 10.1016/j.prp.2018.05.011
- Ridker PM, Rane M. Interleukin-6 Signaling and Anti-Interleukin-6 Therapeutics in Cardiovascular Disease. *Circ Res*. 2021;128(11):1728-46. doi: 10.1161/CIRCRESAHA.121.319077
- Ng A, Tam WW, Zhang MW, Ho CS, Husain SF, McIntyre RS, et al. IL-1 β , IL-6, TNF- α and CRP in Elderly Patients with Depression or Alzheimer's disease: Systematic Review and Meta-Analysis. *SciRep*. 2018;8(1):12050. doi: 10.1038/s41598-018-30487-6
- Qin F, Wu H, Li X, Han J. Correlation between changes in gut flora and serum inflammatory factors in children with noninfectious diarrhea. *J Int Med Res*. 2020;48(1):300060519896154. doi: 10.1177/0300060519896154
- Kelly CP, Chen X, Williams D, Xu H, Cuddemi CA, Daugherty K, et al. Host Immune Markers Distinguish Clostridioides difficile Infection From Asymptomatic Carriage and Non-C. difficile Diarrhea. *Clin Infect Dis*. 2020;70(6):1083-93. doi: 10.1093/cid/ciz330
- Yusuf S, Soenarto Y, Juffrie M, Lestariana W. The effect of zinc supplementation on pro-inflammatory cytokines (TNF- α , IL-1 AND IL-6) in mice with Escherichia coli LPS-induced diarrhea. *Iran J Microbiol*. 2019;11(5):412-8.

25. Kewcharoenwong C, Schuster GU, Wessells KR, Hinnouho GM, Barfour MA, Kounnavong S, et al. Daily Preventive Zinc Supplementation Decreases Lymphocyte and Eosinophil Concentrations in Rural Laotian Children from Communities with a High Prevalence of Zinc Deficiency: Results of a Randomized Controlled Trial. *J Nutr.* 2020;150(8):2204-13. doi: [10.1093/jn/nxaa037](https://doi.org/10.1093/jn/nxaa037)
26. York AG, Skadow MH, Oh J, Qu R, Zhou QD, Hsieh WY, et al. IL-10 constrains sphingolipid metabolism to limit inflammation. *Nature.* 2024;627(8004):628-35. doi: [10.1038/s41586-024-07098-5](https://doi.org/10.1038/s41586-024-07098-5)
27. Hansen AL, Reily C, Novak J, Renfrow MB. Immunoglobulin A Glycosylation and Its Role in Disease. *Exp Suppl.* 2021;112:433-77. doi: [10.1007/978-3-030-76912-3_14](https://doi.org/10.1007/978-3-030-76912-3_14)
28. Mkaddem SB, Christou I, Rossato E, Berthelot L, Lehuen A, Monteiro RC. IgA, IgA receptors, and their anti-inflammatory properties. *Curr Top Microbiol Immunol.* 2014;382:221-35. doi: [10.1007/978-3-319-07911-0_10](https://doi.org/10.1007/978-3-319-07911-0_10)

Рекомендації щодо протоколу патогістологічного дослідження біоптатів і зразків трансуретральної резекції раку сечового міхура згідно з оновленнями V видання класифікації ВООЗ (2022)

Н. С. Бондаренко^{ID}*^{A,B,C,D}, О. О. Бондаренко^{ID}^{B,C,E}, М. Ю. Поліон^{ID}^{B,E},
П. О. Гриценко^{ID}^{C,E}, І. С. Шпонька^{ID}^{A,E,F}

Дніпровський державний медичний університет, Україна

A – концепція та дизайн дослідження; B – збір даних; C – аналіз та інтерпретація даних; D – написання статті; E – редагування статті; F – остаточне затвердження статті

Рак сечового міхура (PCM) є дев'ятим за поширеністю злоякісним новоутворенням у світі, а захворюваність і смертність від PCM переважає в індустріально розвинених країнах (зокрема у країнах Центральної та Східної Європи) порівняно з загальними показниками у світі. Розроблення стандартизованого структурованого протоколу для патогістологічного дослідження зразків первинної біопсії та трансуретральної резекції (ТУР) сечового міхура, що включає оновлення V видання класифікації ВООЗ пухлин сечовивідних і чоловічих статевих органів (2022), суттєво покращить якість діагностики та вплине на вибір оптимальної траєкторії лікування.

Мета роботи – навести ключові оновлення останньої класифікації пухлин сечового міхура ВООЗ (2022), вивчити стандарти та протоколи патогістологічного дослідження зразків первинної біопсії та ТУР сечового міхура, що застосовують у світовій практиці, а також розробити українську версію протоколу патогістологічного дослідження PCM, що враховуватиме клінічно релевантні аспекти.

Матеріали і методи. Проаналізували відомості наукової літератури з наукометричних баз даних PubMed і Web of Science. Під час пошуку використали ключові слова: bladder cancer, pathology report, grade, stage, histological subtype, WHO 2022.

Результати. Наведено останні оновлення ВООЗ класифікації PCM і запропоновано стандартизований протокол патогістологічного дослідження зразків після первинної біопсії та ТУР сечового міхура, що розроблений шляхом адаптації чинних міжнародних рекомендацій, виданих Коледжем американських патологів і Міжнародною кооперацією щодо звітності про рак.

Висновки. Адаптація та стандартизація протоколу патогістологічного дослідження первинних біопсій і ТУР сечового міхура суттєво поліпшить якість діагностики, оптимізує вибір терапії та може покласти початок майбутнім розробкам стандартизованих протоколів патогістологічного висновку для пухлин інших локалізацій для широкого використання лікарями-патологами України.

Ключові слова: рак сечового міхура, уротеліальна карцинома, протокол патогістологічного дослідження, стадія, ступінь морфологічного атипізму, гістологічний підтип, біопсія, трансуретральна резекція.

Патологія. 2024.
Т. 21, № 3(62).
С. 259-270

*E-mail:
nina.bondarenko@
dnu.edu.ua

Protocol for pathologic examination of bladder cancer according to the updates of the 5th edition of the WHO classification (2022): biopsy and transurethral resection specimens

N. S. Bondarenko, O. O. Bondarenko, M. Yu. Polion, P. O. Hrytsenko, I. S. Shponka

Bladder cancer (BC) is the ninth most common malignancy in the world, and BC morbidity and mortality prevail in industrialized countries and, in particular, in Central and Eastern Europe compared to global rates. The availability of a standardised structured protocol for pathological examination of primary biopsy and transurethral resection (TURBT) samples of the bladder, including the latest updates to the 5th edition of the WHO classification of urinary and male genital tumours (2022), will significantly improve the quality of diagnosis and influence the choice of the optimal trajectory for further treatment.

The aim of the study is to highlight the key updates of the latest WHO classification of BC (2022), to study the standards and protocols for pathological examination of BC specimens used in world practice, as well as to develop a Ukrainian version of the protocol for pathological examination of BC, which will include clinically relevant aspects.

Materials and methods. Analysis of literature in PubMed and Web of Science databases using the keywords: bladder cancer, pathology report, grade, stage, histological subtype, biopsy, TURBT, WHO 2022.

Results. The review highlights the latest updates of the WHO classification of BC cancer and proposes standardized pathology protocol for specimens after primary biopsy/TURBT, developed by adapting existing international recommendations of the College of American Pathologists and the International Collaboration on Cancer Reporting.

Conclusions. Adaptation and standardization of the pathological examination protocol for BC will significantly improve the quality of diagnosis, improve the choice of appropriate therapy and may pave the way for the future development of standardized pathological examination protocols for tumors of other localizations for their widespread use by pathologists in Ukraine.

Keywords: bladder cancer, urothelial carcinoma, standardized pathologic examination protocol, stage, grade, histologic subtype, biopsy, TURBT.

Pathologia.
2024;21(3):259-270

Рак сечового міхура (PCM) є дев'ятим за поширеністю злоякісним новоутворенням у світі, показник захворюваності становить 614 298 випадків у 2022 році, згідно з даними Міжнародного агентства дослідження раку при ВООЗ. Захворюваність і смертність від PCM переважають в індустріально розвинених країнах (зокрема у країнах Центральної та Східної Європи) порівняно з загальними показниками у світі [1]. За даними Українського канцер-реєстру, загальна кількість зареєстрованих випадків захворювання на PCM у 2022 році становила 3438 (серед хворих переважна більшість – чоловіки, $n = 2824$); загальна кількість померлих – 1126 випадків (з-поміж них 953 чоловіки). Зауважимо, що, за даними статистики, не прожили одного року з числа виявлених у 2022 році 17,6 % хворих. Кількість зареєстрованих випадків захворювання на PCM у Дніпропетровській області у 2022 році становила 322 (із них 253 чоловіки), і це один із найбільших показників в Україні (більше тільки у Львівській області – 324 випадки). Загальна кількість померлих у Дніпропетровській області від PCM у 2022 році становила 132 випадки (з-поміж них 108 чоловіків). Не прожили одного року з числа виявлених у 2022 році 19,6 % людей, і це на 2 % більше за загальнонаціональний показник [2].

Переважає більшість випадків PCM – уротеліальна карцинома (УК), яку через принципово різний підхід до лікування залежно від наявності інвазії у м'язову оболонку сечового міхура (СМ) категоризують на нем'язовоінвазивний PCM (non-muscle-invasive bladder cancer, NMIBC) та м'язовоінвазивний PCM (muscle-invasive bladder cancer, MIBC) [3,4]. Проте в останні роки класифікація PCM зазнала суттєвих змін. Поштовхом до таких змін стали масштабні молекулярно-генетичні дослідження м'язовоінвазивного PCM, що дали підстави для спроби геномного, транскриптомного та протеомного профілювання пухлин СМ, щоб стратифікувати прогноз і відповідь на лікування [5,6,7,8,9]. Нещодавне V видання класифікації пухлин сечовивідних і чоловічих статевих органів (2022) ВООЗ врахувало молекулярно-генетичні та патогістологічні результати досліджень PCM [10].

Окремої уваги потребує питання щодо стандартизації протоколу патогістологічного дослідження (ПГД) для PCM, враховуючи оновлені рекомендації від ВООЗ і дані світової практики. Цей протокол має акумулювати клініко-патологічно важливу інформацію для наступного фахового патогістологічного висновку (ПГВ) [11]. Такі чек-листи для ПГД вже давно застосовують у світовій практиці, розроблені такими провідними організаціями експертів, як Королівський коледж патологів (Велика Британія; Royal College of Pathologists, RCPATH) [12], Коледж американських патологоанатомів (США; College of American Pathologists, CAP) [13] та Королівський австралійський коледж патологів (Royal Australasian College of Pathologists, RCPA) [14]. У 2011 році CAP, RCPATH, RCPA та Канадська асоціація патологів (Canadian Association of Pathologists, CAP-ACP) разом із Канадським партнерством для боротьби проти раку (Canadian Partnership Against Cancer) об'єдналися в Міжнародну кооперацію щодо звітності про рак (International Collaboration on

Cancer Reporting, ICCR) та розробили структуровані протоколи ПГД (datasets) для новоутворень різних локалізацій, у тому числі СМ [15,16].

Мета роботи

Навести ключові оновлення останньої класифікації пухлин сечового міхура ВООЗ (2022), вивчити стандарти та протоколи патогістологічного дослідження зразків первинної біопсії та трансуретральної резекції (ТУР) сечового міхура, що застосовують у світовій практиці, а також розробити українську версію протоколу патогістологічного дослідження PCM, що враховуватиме клінічно релевантні аспекти.

Матеріали і методи дослідження

У тісній кооперації патологів та онкоурологів проаналізували відомості наукової літератури, що індексується в наукометричних базах PubMed і Web of Science. Особливу увагу зосередили на вивченні особливостей і оновлень щодо стадіювання PCM, визначенні ступеня морфологічного атипізму пухлини, гістологічним підтипам уротеліальних пухлин сечовивідного тракту.

Протокол ПГД уротеліальних пухлин СМ розробляли відповідно до оновлень V видання ВООЗ класифікації пухлин сечовивідних і чоловічих статевих органів. Для стандартизації рекомендованих протоколів ПГД для патологів-практиків України також використали чек-листи Коледжу американських патологів (CAP, 2023) та рекомендації від Міжнародної кооперації щодо звітності про рак (ICCR, 2018) [15,17].

Неуротеліальні, нейроендокринні, мезенхімальні та інші неопластичні категорії СМ не включені до цього аналізу фахової літератури.

Результати

Вивчивши чек-листи Коледжу американських патологів (CAP, 2023), рекомендації від Міжнародної кооперації щодо звітності про рак (ICCR, 2018) та останні оновлення V видання ВООЗ класифікації пухлин сечовивідних і чоловічих статевих органів, проаналізували, переклали й адаптували протокол патогістологічного дослідження зразків біопсії та ТУР СМ (табл. 1).

Особливості української адаптації європейських і світових протоколів патогістологічного дослідження. Зауважимо, що під час перекладу міжнародних класифікацій українською мовою різні автори інколи використовують різні назви одних і тих самих процесів і явищ: диференціація або диференціювання, гландулярний або залозистий, вільозний або ворсинчастий, сквамозний або плоскоклітинний тощо.

Особливу увагу привертає переклад такого важливого предиктивно-прогностичного показника, як «grade», оскільки його інтерпретація українською мовою варіює: «гістологічна градація», «ступінь диференціювання» або «ступінь злоякісності» тощо. На нашу думку, найбільш відповідним є термін «ступінь морфологічного атипізму», але таке визначення є дещо лексично обтяженим. Тому вважаємо за доцільне рекомендувати використання оригінального терміну

Таблиця 1. Протокол дослідження зразків біопсії та трансуретральної резекції пухлини пацієнтів із раком сечового міхура

<p>Клінічні дані</p> <p>Попередня історія захворювань сечовидільних шляхів – Немає попередньої історії – Невідомо – Зазначте деталі, включаючи з локалізацію:</p> <p>Попередня терапія – Не застосовувалась – Невідомо – Вид наданої терапії:</p> <p>Цистоскопічна характеристика – Папілярна будова – Поліпозна будова – Червона еритематозна ділянка – Норма – Невідомо – Інше:</p> <p>Інша клінічна інформація:</p>	<p>Гістологічний тип, згідно з ВООЗ 2022</p> <p>УРАХАЛЬНІ ТА ДИВЕРТИКУЛЯРНІ НОВОУТВОРЕННЯ – Урахальна карцинома – Дивертикулярна карцинома</p> <p>ПУХЛИНИ МЮЛЛЕРОВОГО ТИПУ – Світлоклітинна аденокарцинома – Ендометріодна карцинома</p> <p>НЕЙРОЕНДОКРИННІ НОВОУТВОРЕННЯ – Дрібноклітинна нейроендокринна карцинома – Великоклітинна нейроендокринна карцинома – Добре диференційована нейроендокринна пухлина – Інший гістологічний тип (специфікуйте) – Карцинома, тип якої не визначається</p> <p>Визначте відсоток гістологічного підтипу та наявної дивергентної диференціації (100% у сумі) – Інвазивна уротеліальна карцинома (звичайна): _____ % – Мікропапілярна уротеліальна карцинома: _____ % – Гніздова уротеліальна карцинома: _____ % – Великогніздова уротеліальна карцинома: _____ % – Тубулярна та мікрокістозна уротеліальна карцинома: _____ % – Лімфоцитомоподібна уротеліальна карцинома: _____ % – Плазмцитомна уротеліальна карцинома: _____ % – Саркоматоїдна уротеліальна карцинома: _____ % – Гігантоклітинна уротеліальна карцинома: _____ % – Уротеліальна карцинома, багата на ліпіди: _____ % – Уротеліальна карцинома, багата на глікоген: _____ % – Низькодиференційована уротеліальна карцинома: _____ % – Плоскоклітинна диференціація: _____ % – Залозиста диференціація: _____ % – Трофобластична диференціація: _____ % – Молперівська диференціація: _____ % – Дрібноклітинна нейроендокринна карцинома: _____ % – Крупноклітинна нейроендокринна карцинома: _____ % – Інше (специфікуйте): _____ %</p> <p>Гістологічний тип, коментар: _____</p>
<p>Локалізація – Ниркові миски – Сечоводи – Сечовий міхур, специфікуйте місце:</p> <p>– Простата/простатична уретра – Уретра, специфікуйте місце:</p> <p>– Інше:</p>	<p>Неінвазивна карцинома – Не ідентифікується – Не визначається – <i>Carcinoma in situ</i>: Фокальна Мультифокальна – Неінвазивна папілярна уротеліальна карцинома – Інше:</p>
<p>Вид оперативного втручання – Трансуретральна резекція (ТУР) – Біопсія – Невідомо – Інше:</p>	<p>Ступінь морфологічної атипії (Grade)</p> <p>Для уротеліальних карцином, гістологічних підтипів або дивергентної диференціації – Низького ступеня (Low grade) – Високого ступеня (High grade)</p> <p>Для плоскоклітинної карциноми або аденокарциноми – G1, добре диференційована – G2, помірно диференційована – G3, низько диференційована – Gx, не може бути визначена</p> <p>Інше: – Не може бути оцінена – Не застосовується</p>
<p>Гістологічний тип, згідно ВООЗ 2022</p> <p>УРОТЕЛІАЛЬНЕ НОВОУТВОРЕННЯ – Неінвазивна папілярна уротеліальна карцинома – Уротеліальна карцинома <i>in situ</i> – Інвазивна уротеліальна карцинома (звичайна) – Мікропапілярна уротеліальна карцинома – Гніздова уротеліальна карцинома – Великогніздова уротеліальна карцинома – Тубулярна та мікрокістозна уротеліальна карцинома – Лімфоцитомоподібна уротеліальна карцинома – Плазмцитомна уротеліальна карцинома – Гігантоклітинна уротеліальна карцинома – Уротеліальна карцинома, багата на ліпіди – Світлоклітинна уротеліальна карцинома (багата на глікоген) – Саркоматоїдна уротеліальна карцинома – Низькодиференційована уротеліальна карцинома – Уротеліальна карцинома з плоскоклітинною диференціацією – Уротеліальна карцинома з залозистою диференціацією – Уротеліальна карцинома з трофобластичною диференціацією – Уротеліальна карцинома з Молперівською диференціацією</p> <p>ПЛОСКОКЛІТИННЕ НОВОУТВОРЕННЯ – Плоскоклітинна карцинома – Веррукозна карцинома – Плоскоклітинна карцинома <i>in situ</i></p> <p>ЗАЛОЗИСТІ НОВОУТВОРЕННЯ – Аденокарцинома, NOS – Аденокарцинома, кишкова – Аденокарцинома, муцинозна – Аденокарцинома, змішана – Аденокарцинома, перстнеподібноклітинна – Аденокарцинома <i>in situ</i></p>	<p>Конфігурація пухлини (оберіть всі, що виявлені) – Папілярна – Солідна / вузол – Пласка – З виражуванням – Не може бути визначена – Інше, специфікуйте: _____</p>
<p>Статус м'язової оболонки – Є – Немає/не надана</p>	<p>Асоційовані епітеліальні зміни – Не ідентифікуються – Уротеліальна папілома – Інвертована уротеліальна папілома – Папілярне уротеліальне новоутворення з низьким злоякісним потенціалом (PUNLMP) – Уротеліальна дисплазія – Не може бути визначено – Інше:</p>
<p>Ступінь інвазії – Не може бути оцінена – Неінвазивна папілярна карцинома – Пласка <i>carcinoma in situ</i> – Пухлинна інвазія субепітеліальної сполучної тканини (<i>lamina propria</i>) – Пухлинна інвазія м'язової оболонки (<i>muscularis propria</i>) – Пухлинна інвазія простатичної уретри, простатичних протоків та ацинусів без інвазії простатичної стромі – Пухлинна інвазія простатичної стромі – Пухлинна інвазія ниркової паренхіми / стромі – Пухлинна інвазія періуретрального м'яза – Пухлинна інвазія у <i>corpus spongiosum</i> – Пухлинна інвазія у <i>corpus cavernosum</i> – Інше, специфікуйте: _____</p>	<p>Додаткові дані (оберіть, якщо є) – Запалення / ренеративні зміни – Зміни, пов'язані з терапією:</p> <p>– Артефакт припикання (Cautery artefact) – Cystitis cystica et glandularis – Кератинізуюча плоскоклітинна метаплазія – Кишкова метаплазія – Інше, специфікуйте: _____</p>
<p>Градація T1 стадії – Глибина інвазії _____ мм та/або – Загальний максимальний розмір інвазії пухлини _____ мм та/або – Поверхнева інвазія <i>muscularis mucosae</i> – Інвазія глибоко залучає <i>muscularis mucosae</i></p>	<p>Лімфатична і/та васкулярна інвазія – Немає – Є – Не може бути оцінена</p>

Таблиця 2. Лікування нем'язовоінвазивного раку СМ (Ta, Tis, T1) [31]

Групи ризику за рекомендаціями Американської урологічної асоціації щодо прогнозу РСМ		
Низький	Проміжний	Високий
<ul style="list-style-type: none"> – Солітарні пухлини Ta \leq 3 см* (LG); – Папілярне уротеліальне новоутворення з низьким злоскісним потенціалом (PUNLMP) 	<ul style="list-style-type: none"> – Пухлини, що рецидивують впродовж 1 року, Ta (LG); – Солітарні пухлини Ta > 3 см (LG); – Ta (LG), мультифокальні; – Солітарні пухлини Ta \leq 3 см (HG); – T1 (LG) 	<ul style="list-style-type: none"> – T1 (HG) – Будь-яка Ta (HG), що рецидивує; – HG Ta > 3 см або мультифокальні; – Будь-який CIS; – Будь-які БЦЖ резистентні HG пухлини; – Будь-які пухлини з наявним гістологічним підтипом; – Будь-які пухлини з лімфоваскулярною інвазією; – Будь-які HG-пухлини з залученням простатичної уретри
Прогноз		
<ul style="list-style-type: none"> – 5-річна виживаність без рецидивів – 43 %; – 5-річна виживаність без прогресії – 93 % 	<ul style="list-style-type: none"> – 5-річна виживаність без рецидивів – 33 %; – 5-річна виживаність без прогресії – 74 % 	<ul style="list-style-type: none"> – 5-річна виживаність без рецидивів – 23 %; – 5-річна виживаність без прогресії – 54 %
Лікування першої лінії		
<ul style="list-style-type: none"> – ТУР; – Посилена цистоскопія**; – Одиначна періопераційна доза хіміотерапії впродовж 24 годин; – Не застосовувати ад'ювантну інтравезикулярну терапію; – Фульгурація*** малих ушкоджень 	<ul style="list-style-type: none"> – ТУР; – Посилена цистоскопія**; – Повторне встановлення діагнозу шляхом ТУР для T1 пухлини через 4–6 тижнів; – Одиначна періопераційна доза хіміотерапії впродовж 24 годин; – Розгляд індукції внутрішньовезикулярної терапії (хіміє- або БЦЖ); – Збереження БЦЖ або хіміотерапії впродовж 1 року при відповіді на лікування 	<ul style="list-style-type: none"> – ТУР; – Посилена цистоскопія**; – Повторне встановлення діагнозу шляхом ТУР для Ta (HG) пухлини через 4–6 тижнів; – Повторне встановлення діагнозу шляхом ТУР для T1 пухлини через 4–6 тижнів; – Індукція БЦЖ-терапії; – Збереження БЦЖ впродовж 3 років у разі відповіді на лікування
Альтернативне лікування (скорочено)		
Спостереження		
<ul style="list-style-type: none"> – Цистоскопія через 3–4, 6–9 місяців та щорічно протягом 5 років 	<ul style="list-style-type: none"> – Цистоскопія з цитологією через 3–4 місяці, потім кожні 3–6 місяців протягом 2 років, потім кожні 6–12 місяців протягом 2 років, потім щороку; – Візуалізація верхніх сечовивідних шляхів кожні 1–2 роки; – Біомаркери сечі можуть оцінити відповідь на БЦЖ або вирішити неоднозначну цитологію 	<ul style="list-style-type: none"> – Цистоскопія з цитологією через 3–4 місяці, потім кожні 3–4 місяці протягом 2 років, потім кожні 6 місяців протягом 2 років, потім щороку; – Візуалізація верхніх сечовивідних шляхів кожні 1–2 роки; – Біомаркери сечі можуть оцінити відповідь на БЦЖ або вирішити неоднозначну цитологію

«grade», що є зрозумілим обом учасникам діагностичного процесу – і патологам, й онкологам. Загальна тенденція до переходу на двоступеневу систему градації злоскісних новоутворень, зокрема і для РСМ, а саме розрізнення високого та низького ступенів, також спонукає до вживання оригінальних зрозумілих і лаконічних термінів: low grade (LG) та high grade (HG).

Отже, окреслена проблематика визначає доцільність обговорення й узгодження міжнародних перекладів фахових рекомендацій, консенсусів і класифікацій широким колом спеціалістів для формування уніфікованих національних відповідників.

Міждисциплінарна / міжпрофільна взаємодія: комунікація між урологами та патологами. Анамнез захворювання (включаючи інформацію про лікування, яке пацієнт отримав), наданий лікарем-урологом, є важливим у практиці патолога для інтерпретації зразків СМ, оскільки ця інформація впливає на діагностичний процес, трактування даних, а отже і терапевтичну стратегію [18,19,20]. Результати цистоскопічної візуалізації містять корисну інформацію про характер і ступінь ураження СМ у біопатії та зразках ТУР. Нещодавні хірургічні втручання на органах сечовивідної системи, інфекції або непрохідність можуть впливати на інтерпретацію біопсій, взятих у пацієнтів з гематурією. Діагностично значущими є будь-які новоутворення, діагностовані раніше, включаючи гістологічний підтип, первинну локалізацію та grade. Пацієнти з уротеліальним новоутворенням в анамнезі мають вищий ризик уротеліальних пухлин у всьому сечовивідному тракту.

Крім того, важливо зазначати попередньо призначену терапію, вказуючи деталі (системна або внутріш-

ньоміхурова хіміотерапія, імунотерапія, променева терапія тощо), оскільки вона може призводити до морфологічних змін, які будуть хибно інтерпретовані патологом і можуть стати причиною помилкового діагнозу [21,22]. Так, променева терапія (СМ або прилеглих органів) може спричинити псевдокарциноматозну гіперплазію, яку можна хибно діагностувати як інвазивну карциному [23,24]. Нефрогенну аденому можна побачити після біопсії або ТУР, і вона може імітувати рецидив пухлини клінічно та патогістологічно. Крім того, наявність даних анамнезу про інші карциноми, як-от аденокарциному простати, колоректальну аденокарциному, плоскоклітинний рак шийки матки тощо, також можуть значно допомогти під час інтерпретації зразків біопсії / ТУР. Наголосимо, що повторну ТУР зазвичай виконують після первинної пухлини Ta або T1 (HG), й відомості про цю процедуру важливі для зіставлення поточних результатів із попередніми даними ТУР [15].

Обов'язкова інформація, яку має надати лікар-уролог, – про локалізацію пухлини та вид оперативного втручання. Обраний метод резекції пухлини залежить від її розміру, розташування та досвіду хірурга. Так, повна резекція одним шматком, виконана *en-bloc* (біполярна або лазерна), необхідна для досягнення хорошого прогнозу, оскільки дає змогу отримати зразок вищої якості, покращити точність патологічного стадіювання та забезпечити повноту резекції, а також потенційно знизити ризик рецидиву захворювання та поширення пухлини [25,26]. При цьому розмір пухлини, можливий для вилучення *en-bloc*, обмежений доступним ендоскопічним обладнанням, а технічний

успіх знижується, якщо розмір пухлини становить понад 3 см [27]. Звичайна ТУР по фракціях (окремо резекція екзофітної частини пухлини, підлеглої стінки СМ та країв зони резекції) дає достатньо інформації про вертикальну та горизонтальну поширеність пухлини [28]. Багатоцентрове дослідження, де порівнювали *en-bloc* резекцію та звичайну ТУР для оцінювання наявності м'язової оболонки (*muscularis propria*) у резекційних зразках як маркера якості виконаної резекції, показало значно більшу частоту наявності м'язів детрузора у зразках для ПГД при резекції методом *en-bloc* порівняно зі звичайним ТУР (80,7 % проти 71,1 % відповідно) [29].

Коректність діагнозу, що встановлює лікар-патолог, залежить від вичерпності наданих урологом анамнестичних даних, а наступні кроки під час визначення траєкторії лікування пацієнта, який перебуває під спостереженням у лікаря-уролога, та наступний прогноз залежать від повноти та фаховості ПГВ. Так, стратифікація груп ризику за рекомендаціями Американської урологічної асоціації для вибору оптимального методу лікування для пацієнтів із нем'язовоінвазивним РСМ суттєво залежить від таких патогістологічних параметрів, як розмір пухлини (≤ 3 см), наявність множинного пухлинного росту (мультифокальність) та інвазії у власну пластинку слизової (pTa vs pT1), grade, наявність гістологічного підтипу у складі пухлини або супутньої карциноми *in situ* (CIS), лімфоваскулярної інвазії, залученості простатичної уретри та попередньої частоти рецидивів [30]. Відповідно, прогноз (п'ятирічна виживаність без рецидивів та прогресії), вибір першочергового лікування, а також економічне навантаження, спричинене активністю / кратністю планованих цистоскопій для диспансерного нагляду визначається саме на етапі ПГД (табл. 2).

Слід додати, що для полегшення визначення групи ризику пацієнта в повсякденній клінічній практиці розробили та використовують веб-додатки (www.nmibc.net), iOS та Android застосунки.

Гістологічний тип, підтип і дивергентна диференціація. Переважна більшість (понад 95 %) карцином СМ мають уротеліальне походження [32]. Згідно з настановами ВООЗ [10], наявність будь-якого уротеліального компонента (папілярного, інвазивного або плоского pTis) у складі злоякісного новоутворення є критерієм для діагнозу УК. Втім, лише ті злоякісні новоутворення, що представлені «чистою» плоскоклітинною карциномою, аденокарциномою або карциномою Мюллера, слід визначати як такі.

У таблиці 3 наведено останню класифікацію пухлин уротеліального тракту за ВООЗ (2022), що включає також доброякісні епітеліальні пухлини, оскільки в одного пацієнта у СМ можна виявили спектр диференціації – від доброякісних до злоякісних пухлин або одночасно, або протягом клінічного перебігу захворювання. Зауважимо, що з оновленої класифікації ВООЗ виключено найменування «Уротеліальна проліферація з невизначеним злоякісним потенціалом» та «Уротеліальна дисплазія» як окремі нозології через погану / низьку відтворюваність діагнозу патологами [10].

Коли йдеться про ступінь морфологічного атипізму (grade), то неінвазивні та інвазивні ураження класифі-

Таблиця 3. Класифікація пухлин уротеліального тракту за ВООЗ (2022)

ICD-O-3.2	ВООЗ класифікація пухлин уротеліального тракту
Уротеліальні пухлини	
Неінвазивні уротеліальні новоутворення	
8120/0	Уротеліальна папілома
8121/1	Інвертована уротеліальна папілома
8130/1 8130/1	Папілярне уротеліальне новоутворення з низьким злоякісним потенціалом; Інвертоване папілярне уротеліальне новоутворення з низьким злоякісним потенціалом
8130/2 8130/2	Неінвазивна папілярна уротеліальна карцинома, low grade; Неінвазивна папілярна уротеліальна карцинома з інвертованим патерном росту, low grade
8130/2 8130/2	Неінвазивна папілярна уротеліальна карцинома, high grade; Неінвазивна папілярна уротеліальна карцинома з інвертованим патерном росту, high grade
8120/2	Уротеліальна карцинома <i>in situ</i>
Інвазивні уротеліальні новоутворення	
8120/3	Звичайна уротеліальна карцинома (чиста уротеліальна карцинома)
Уротеліальна карцинома з дивергентною диференціацією	
8120/3	Уротеліальна карцинома з плоскоклітинною диференціацією
8120/3	Уротеліальна карцинома з залозистою диференціацією
8120/3	Уротеліальна карцинома з трофобластичною диференціацією
8310/3	Уротеліальна карцинома з мюллерівською диференціацією (світлоклітинна аденокарцинома)
Гістологічний підтип уротеліальної карциноми	
8120/3	Гніздова уротеліальна карцинома
8120/3	Великогніздова уротеліальна карцинома
8120/3	Тубулярна та мікрокістозна уротеліальна карцинома
8131/3	Мікропапілярна уротеліальна карцинома
8082/3	Лімфоепітеліомоподібна уротеліальна карцинома
8122/3	Плазмоцитоїдна уротеліальна карцинома
8031/3	Гігантоклітинна уротеліальна карцинома
8120/3	Уротеліальна карцинома, багата на ліпіди
8120/3	Світлоклітинна (багата на глікоген) уротеліальна карцинома
8120/3	Саркоматоїдна уротеліальна карцинома
8020/3	Низькодиференційована уротеліальна карцинома
Плоскоклітинні новоутворення	
8052/0	Плоскоклітинна папілома
8051/3	Веррукозна карцинома
8070/3	Плоскоклітинна карцинома
Залозисті новоутворення	
Аденоми	
8261/0	Ворсинчаста аденома
8211/0	Тубулярна аденома
8263/0	Тубуловорсинчаста аденома
Аденокарциноми	
8140/3	Аденокарцинома, NOS
8144/3	Кишкова
8480/3	Муцинозна
8323/3	Змішана
8490/3	Перстнеподібноклітинна
8140/2	Аденокарцинома <i>in situ</i>
Урахальні та дивертикулярні новоутворення	
8010/3	Урахальна карцинома
8120/3	Дивертикулярна карцинома (інвазивна уротеліальна карцинома)
Пухлини Мюллерового типу	
8310/3	Світлоклітинна аденокарцинома
8380/3	Ендометріоїдна карцинома
Уретральні новоутворення	
<i>Карциноми додаткових залоз уретри</i>	
8140/3	Карцинома залоз Літтре
8140/3	Карцинома залоз Скіна
8140/3	Карцинома залоз Купера

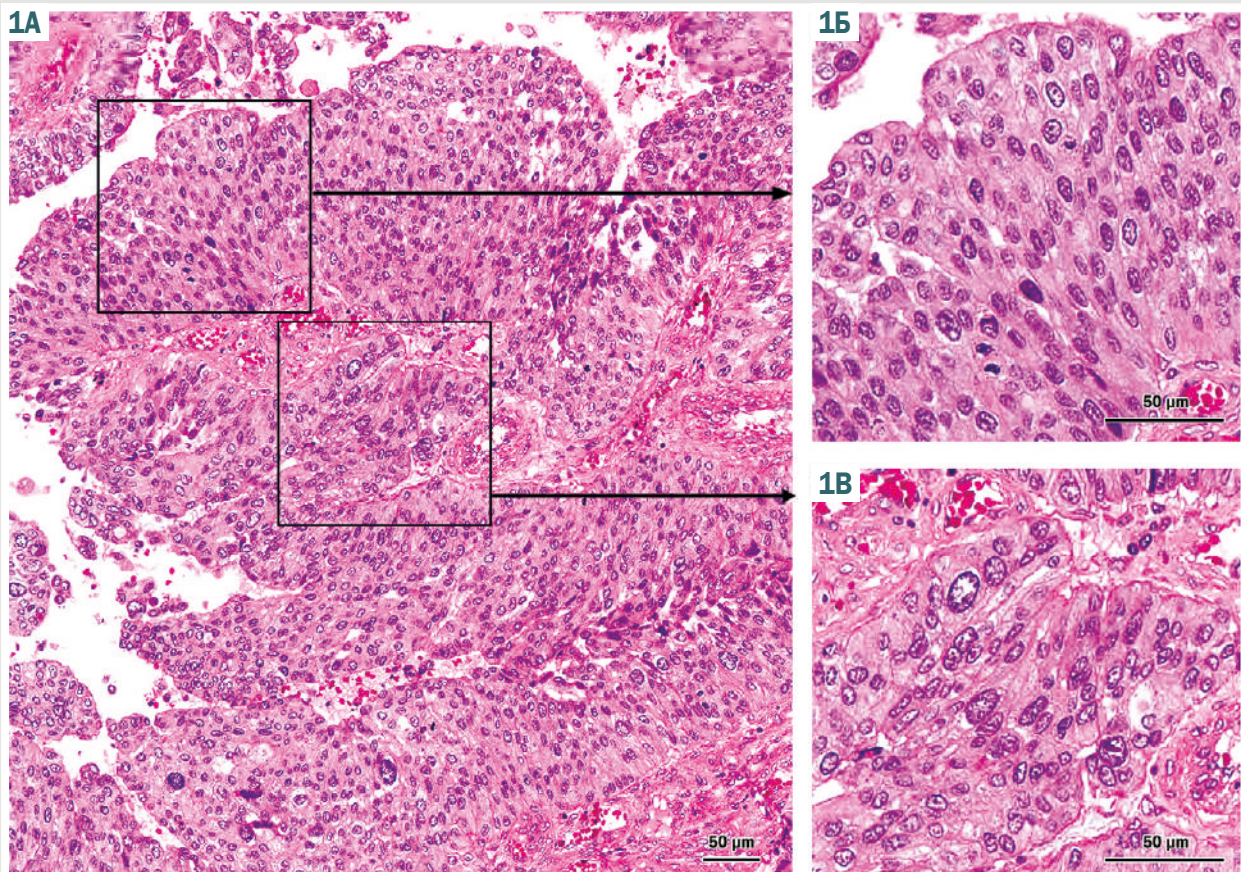


Рис. 1. А: Неінвазивна папілярна уротеліальна карцинома зі змішаним ступенем морфологічного атипізму. **Б:** Компонент low grade характеризується легкою та помірною цитологічною атипією. **В:** Компонент high grade має цитологічну атипію високого ступеня.

кують окремо. Крім того, серед неінвазивних ушкоджень уротелію також розрізняють плоскі інтраепітеліальні ураження (CIS) та папілярні. Згідно з даними, що наведені в *таблиці 1*, є істотні відмінності за ризиком прогресування до інвазивної карциноми та смерті від РСМ між папілярною неінвазивною УК LG та HG. Актуальною також є гетерогенність ступеня морфологічного атипізму, що визначають у третині неінвазивних папілярних УК. Останні оновлення ВООЗ (2022) пропонують встановлювати HG, якщо компонент високого ступеня визначений $\geq 5\%$. Якщо пухлина з $< 5\%$ високого ступеня, слід надати описовий висновок: «LG з менше ніж 5 % компонента HG» (*рис. 1*).

Оновлена ВООЗ класифікація (2022) пухлин уротеліального тракту визначає кілька підтипів і дивергентних диференціацій інвазивної УК (*рис. 2*). Наголосимо на термінологічних змінах у редакції класифікації. Так, термін гістологічний «підтип» УК замінив попередньо вживаний «варіант» для визначення різних клінічних і морфологічних категорій у межах типу пухлини. Термін «варіант» тепер радше зарезервовано для геномних, ніж морфологічних альтерацій. ВООЗ декларує також, що окрема УК (новоутворення) може характеризуватися комплексом класичної уротеліальної морфології, гістологічних підтипів та осередків дивергентної диференціації. При цьому перелік і спробу обрахунку окремих компонентів рекомендовано додавати у ПГВ

(*табл. 2*), оскільки різні підтипи інвазивної УК мають потенційне прогностичне значення з погляду лікувальної тактики та стратифікації ризику рТ1 УК (високий ризик, *табл. 1*). Звісно, важливо розуміти, що оцінювання вмісту (%) гістологічного підтипу у ТУР-зразках є обмеженим через недостатню кількість матеріалу. Крім того, в огляді фахової літератури, що виконаний EAU (2019), підсумовано: дані щодо прогнозу та лікування УК з різними гістологічними підтипами є незрілими, гетерогенними та такими, що потребують валідації на більших незалежних вибірках, а отже пацієнтам з м'язовоінвазивним РСМ треба виконувати радикальну цистектомію. В оновлених настановах EAU (2024) лікування звичайної («чистої») м'язовоінвазивної УК не відрізняється від інших гістологічних підтипів [4,33].

Говорячи про особливості УК із дивергентною диференціацією, слід виділити УК із плоскоклітинною диференціацією, що є найпоширенішим гістологічним патерном – його виявляють у 30–40 % пухлин [34,35]. Діагностика зазвичай не викликає труднощів. Крім того, цей вид пухлин експресує CK5/6 і CK5/14 [36]. УК із залозистою диференціацією є другим за поширеністю варіантом дивергентної диференціації, що характеризується формуванням істинних залоз, його виявляють у майже 18 % інвазивних УК [34]. У нещодавніх дослідженнях показано: наявність залозистої диференціації у Т1-пухлинах спричиняє

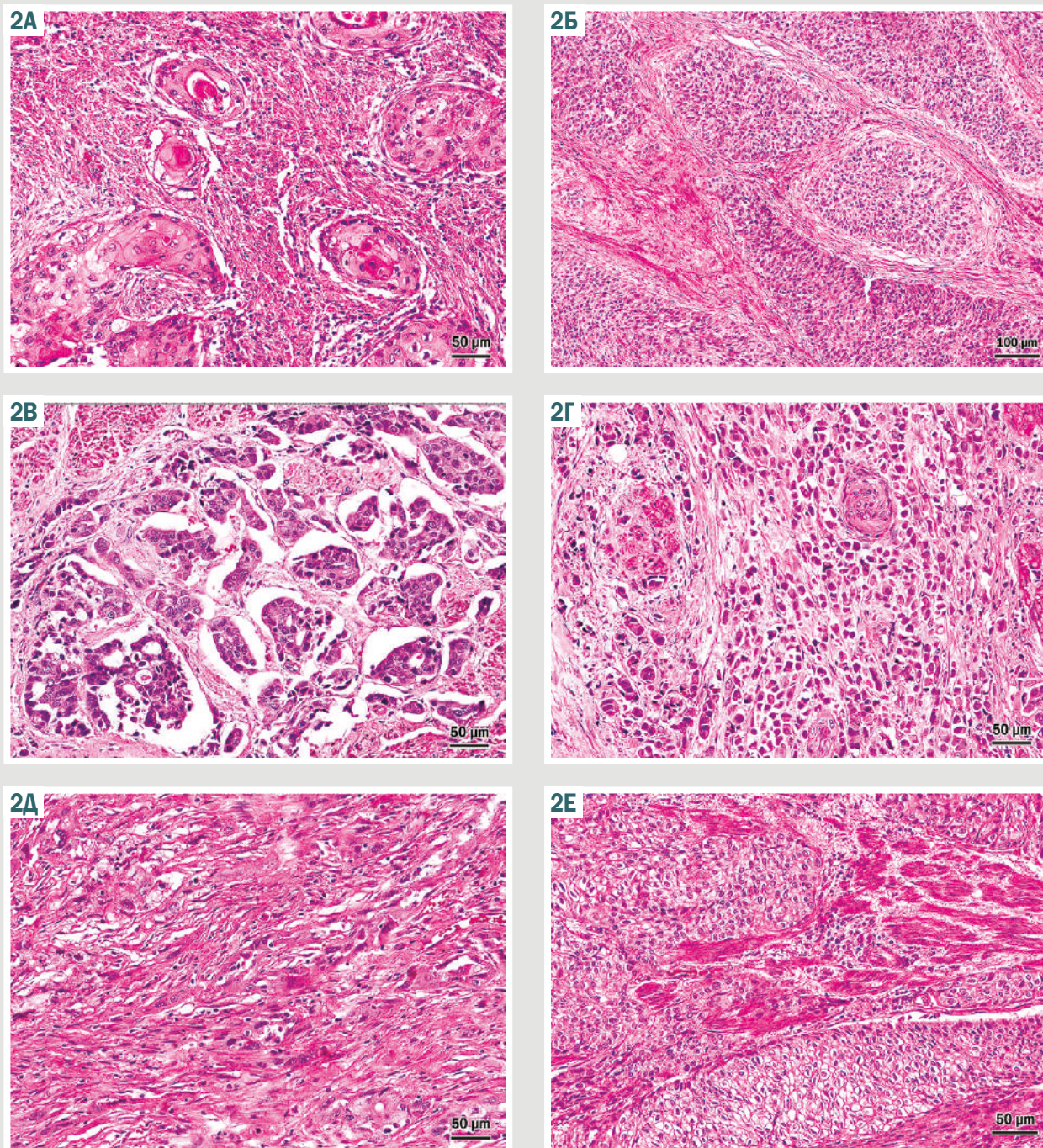


Рис. 2. Дивергентна диференціація та гістологічні підтипи уротеліальної карциноми. **А:** УК із плоскоклітинною диференціацією; **Б:** великогніздова УК; **В:** мікропапілярна УК; **Г:** плазмоцитоподібна УК; **Д:** саркоматоподібна УК; **Е:** світлоклітинна (багата на глікоген) УК.

несприятливий прогноз [37], на відміну від зразків, що одержані внаслідок цистектомії [38]. Ці варіанти РСМ, на відміну від «чистих» плоскоклітинного раку й аденокарциноми, повинні мати ділянки морфологічної будови звичайної УК. Іноді інвазивна УК має трофобластичну диференціацію з підвищенням β -ХГЧ у крові [39]. УК із мюллерівською диференціацією зазвичай представлена світлоклітинною аденокарциномою [35].

Серед гістологічних підтипів такі інвазивні УК, як гніздова, тубулярна та мікрокістозна, можуть іміту-

вати доброякісні процеси чи новоутворення СМ, а отже, створювати певні діагностичні виклики. Окремі підтипи УК, як-от саркоматоподібний, мікропапілярний і плазмоцитоподібний, характеризуються агресивнішим клінічним перебігом. Певним підтипам УК властиві чітко визначені геномні зміни, що можуть зумовлювати їхню особливо злюякісну біологічну поведінку та поганий прогноз [40,41].

Гніздова та великогніздова УК мають гнізда клітин з оманливим помірним плеоморфізмом, дещо підвище-

ним ядерно-цитоплазматичним співвідношенням. Крім того, у цьому підтипі, схоже, є відмінності між чистими та змішаними формами. Так, показано, що чиста великогніздова карцинома має переважно люмінально-папілярний фенотип із вищою частотою мутацій *FGFR3*, ніж змішаний великогніздовий підтип [42].

Мікропапілярна УК характеризується наявністю невеликих морулоподібних гнізд пухлинних клітин без фіброваскулярної основи, що оточені порожнім простором або лакуною. Їм властива наявність кількох невеликих гнізд в одній лакуні. Цей підтип має високу схильність до метастазування й агресивного перебігу. Докази щодо прогнозу та користі неoad'ювантної хіміотерапії суперечливі [43,44,45]. Надмірна експресія та ампліфікація *ERBB2* може бути потенційною мішенню для терапії [46]. Транскриптомний аналіз 43 мікропапілярних УК показав, що майже всі вони люмінального молекулярного підтипу [47].

Плазмостоїдна УК характеризується наявністю низькокогезивних пухлинних клітин з ексцентричними ядрами та рясною еозинофільною цитоплазмою, що схожі на плазматичні клітини. Пухлинні клітини дифузно інфільтрують стінку СМ із мінімальною стромальною реакцією і мають високу схильність до міжфасціального та перитонеального поширення, зумовлюючи високу частоту позитивних країв резекції під час цистектомії. Наявність соматичної мутації *CDH1* (що призводить до частого втрати експресії E-кадгерину) – характерна молекулярна особливість цих пухлин, що задокументована майже у 80 % плазмостоїдних підтипів УК [48]. Сучасні відомості щодо лікування плазмостоїдного підтипу УК ґрунтуються на невеликих серіях випадків [49,50], а перевага неoad'ювантної хіміотерапії остаточно не з'ясована [51].

Саркоматоїдна УК складається з мезенхімальних неопластичних клітин, що втратили епітеліальний фенотип, а також тих, що почасти зберегли епітеліальні характеристики. Мезенхімальний компонент може мати ознаки гетерологічної диференціації: остеосаркома, хондросаркома, рабдоміосаркома й ангіосаркома. Вживаність пацієнтів із саркоматоїдним підтипом, як правило, низька, а наявність гетерологічних компонентів може бути пов'язана з ще більш несприятливим перебігом [52]. Саркоматоїдний підтип характеризується частими мутаціями генів *TP53* майже в усіх випадках і мутаціями гена *RB1*, що інактивують, майже в половині з них у поєднанні зі зниженням регуляції гомотипових генів адгезії та порушенням регуляції епітеліально-мезенхімальної трансформації [53].

Згідно з рекомендаціями ВООЗ (2022), переважна більшість інвазивних УК мають високий ступінь морфологічного атипізму (high grade). Поодинокі інвазивні УК низького ступеня характеризують недостатністю ядерної атипії та мають обмежене ураження власної пластинки. Зауважимо, що необхідно встановлювати grade для кожної інвазивної УК. Крім того, всі УК із гістологічним підтипом і ті, що мають дивергентну диференціацію, відповідають критеріям HG, хоча ці пухлини не слід визначати як однорідну групу в аспекті прогнозу.

Наголосимо, що низькодиференційована УК – окремих гістологічний підтип РСМ, а не ступінь морфоло-

гічного атипізму, тому під час формулювання діагнозу необхідно окремо зазначати grade: «Низькодиференційована уротеліальна карцинома, high grade».

«Чисті» плоскоклітинні карциноми й аденокарциноми класифікують на підставі диференціації пухлини як добре диференційовані, помірно диференційовані та низько диференційовані.

Гетерогенність уротеліальних пухлин. Однією з головних проблем під час лікування та діагностики УК є гетерогенність пухлини, зумовлена поєднанням різних гістологічних підтипів і форм із дивергентною диференціацією. Відомо, що УК надзвичайно варіабельна в різних ділянках одного і того самого зразка з високим мутаційним навантаженням. Крім того, розрізняють типи пухлинної гетерогенності. Так, у праці J. J. Meeks et al. (2020) описано добре відому внутрішньопухлинну гетерогенність, а також міжпухлинну гетерогенність, що визначає різницю між первинною і метастатичною пухлиною [54]. Крім того, автори наголосили на хронологічній гетерогенності, коли пухлина змінюється під час своєї еволюції, особливо під впливом хіміотерапії. Патолог може дослідити й описати аспекти морфологічної гетерогенності пухлин, яку визначають у зразках біопсії, ТУР або цистектомії та лімфаденектомії [51].

Ступінь інвазії та субстадіювання T1. Під час ПГД критичне значення має діагностика факту наявності інвазії та її глибини: у субепітеліальну сполучну тканину / власну пластинку / підслизову оболонку (*subepithelial connective tissue / lamina propria / submucosa*) – T1, у м'язову оболонку (*muscularis propria*) – T2 або за її межі (T3 або T4). Наголосимо, що останні дві категорії визначають лише у зразках після цистектомії [55,56,57]. У папілярних пухлинах інвазія найчастіше відбувається в основі пухлини і дуже рідко у фіброваскулярній ніжці. Під час інфільтрації власної пластинки (T1) часто визначають явище «артефакту ретракції», що характеризується захопленням пухлинними клітинами навколишнього простору (рис. 3). Цю мікроскопічну характеристику ранньої інвазії іноді гіпердіагностують як судинну інвазію, тому слід бути обережним, виявивши цю ознаку.

Встановлено, що при T1 визначення ступеня інвазії власної пластинки має прогностичне значення. Запропонували кілька методів субстадіювання T1 (мікрометричний, гістоанатомічний), але їх складно застосувати, зокрема через невідповідність орієнтації зразка та гістоанатомічних орієнтирів. Втім, патологам рекомендовано давати певну оцінку ступеня інвазії власної пластинки (максимальний розмір інвазивного осередку, глибина в міліметрах або за рівнем – вище, на або нижче за *muscularis mucosae*) [17,51].

У разі роботи з біопсійними або ТУР-зразками, за європейськими та американськими настановами, не рекомендовано встановлювати стадію захворювання вище за T2. Також недоречним під час встановлення діагнозу є таке формулювання, як «м'язова інвазія», оскільки тип інвазії м'язів (інвазія у *muscularis mucosae* (T1) або інвазія у *muscularis propria* (T2)) має бути чітко визначений. Описову термінологію (як-от «УК із м'язовою інвазією, невизначеним типом м'язової інвазії») можна використовувати, коли неможливо точно визначити, чи є тип м'яза, ураженого пухлиною, гіпертро-

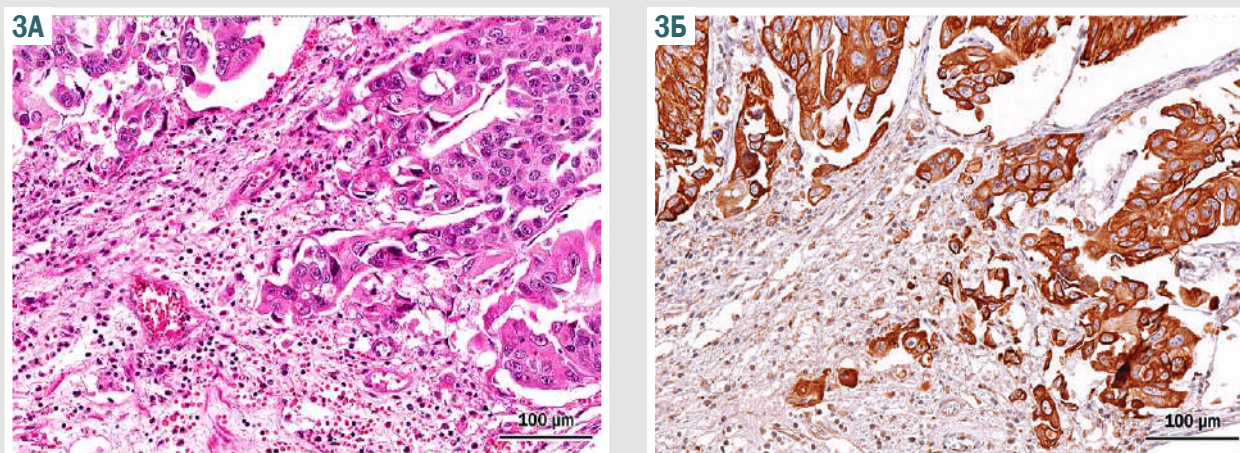


Рис. 3. Інвазивна уротеліальна карцинома. А: рання інвазія характеризується наявністю еозинофільних гнізд клітин із ретракцією простору у власній пластинці слизової оболонки (артефакт ретракції); Б: виразна сильна цитоплазматична експресія СК7 підтверджує ранню інвазію уротеліальної карциноми.

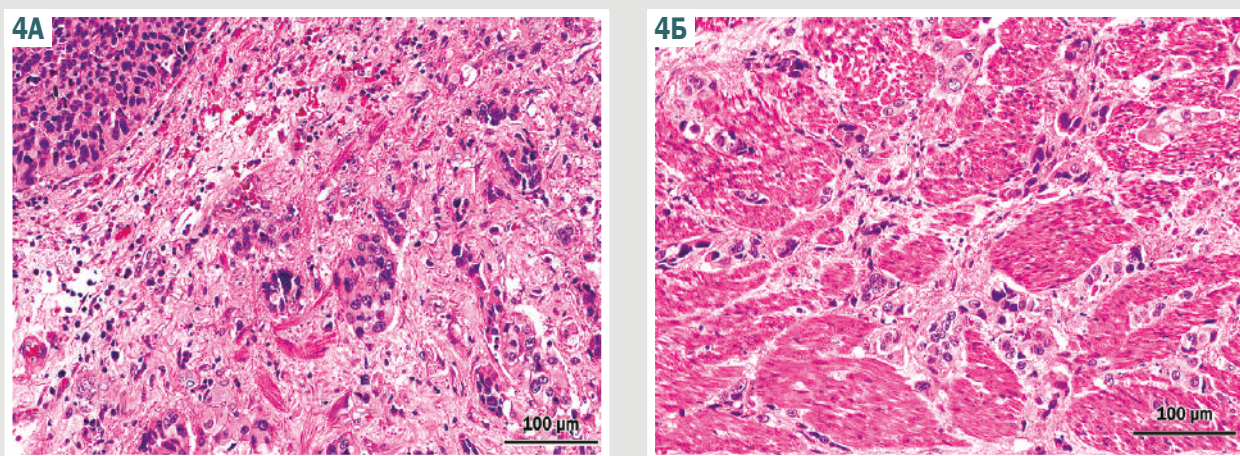


Рис. 4. Уротеліальна карцинома інвазує різні підтипи м'язової тканини стінки СМ. А: Інвазія у *muscularis mucosa* (pT1b); Б: Інвазія у *muscularis propria* (pT2).

фією *muscularis mucosae* або *muscularis propria*. Крім того, можна надати коментар щодо ефекту термокоагуляції, особливо якщо його наявність перешкоджає діагностичному оцінюванню. У зразках ТУР з інвазією у власну м'язову оболонку не слід визначати глибину інвазії м'язової оболонки. Тобто субстадіювання Т2 на Т2а чи Т2б є нерелевантним, оскільки таке визначення є надійним лише для зразків, що отримані внаслідок цистектомії (рис. 4).

Ще один суперечливий аспект щодо стадіювання РСМ виникає через те, що жирові клітини можуть бути не лише в навколишньоміхуровій жировій тканині, але й у власній пластинці (*lamina propria*) або у м'язовій оболонці (*muscularis propria*) у нормі, часто – у нейрогенному чи трабекулярному СМ. Отже, наявність пухлини в жировій тканині не є ознакою позаміхурового поширення й еквівалентом Т3-стадії у ТУР-зразках [51,58]. Це визначення спрямоване на зразки, одержані шляхом цистектомії або відкритої резекції СМ.

Важливий орієнтир для патолога під час дослідження зразка біопсії або ТУР – статус / наявність м'язової оболонки (*muscularis propria*), оскільки це є важливою інформацією для визначення адекватності зразка біопсії або ТУР, що містить інвазивну

карциному [19,59,60]. Так, якщо *muscularis propria* у ТУР-зразку немає, – це показання до повторної ТУР, якщо подальше лікування не передбачає цистектомію. Підтверджено, що відсутність *muscularis propria* в зразку ТУР пов'язана зі значно підвищеним ризиком залишкового захворювання (*residual diseases*) та раннього рецидиву [61].

Чинні рекомендації Європейської асоціації урологів (EAU) рекомендують повторити ТУР:

- після неповної первинної ТУР;
- якщо після первинної резекції в зразку немає м'яза, крім пухлин Та, LG (неінвазивна карцинома низького ступеня) і первинного CIS;
- у всіх пухлинах Т1;
- у всіх пухлинах HG, крім первинних CIS [3].

Загалом вважають за доцільне зазначити наявність чи відсутність власного м'язового шару в біопсії чи зразку ТУР незалежно від того, чи є інвазивна карцинома.

Лімфоваскулярна та периневральна інвазія – важливий крок у дисемінації неопластичних клітин РСМ, а отже обов'язковий елемент ПГД (рис. 5). Лімфоваскулярна інвазія є незалежним предиктором рецидиву та зниження загальної виживаності.

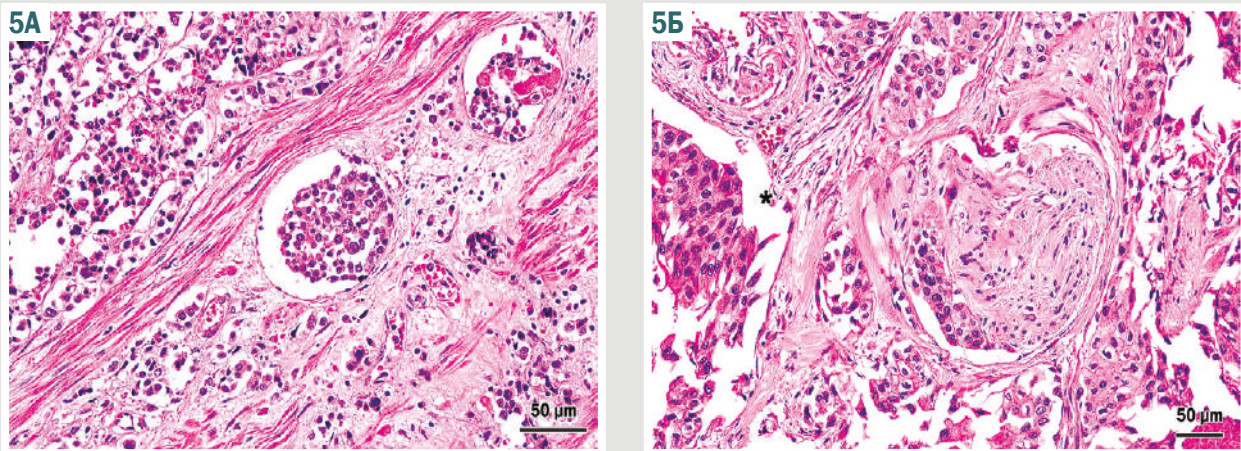


Рис. 5. Лімфоваскулярна (А) та периневральна (Б) інвазія уротеліального РСМ. Артефакт ретракції добре візуалізований (зірочка).

Наявність лімфоваскулярної інвазії у зразках ТУР пов'язана з вищим ризиком метастазування у лімфатичні вузли. У випадках, що викликають сумніви, кровоносні судини можна окреслити за допомогою імуногістохімічного забарвлення на CD31, CD34 фактор VIII-пов'язаний антиген. На жаль, навіть імуногістохімічне забарвлення не вирішить проблему диференціації лімфоваскулярної інвазії та артефакту ретракції, коли виникає артефактний простір, захоплений пухлинними клітинами; це часто визначають у разі ранньої інвазії УК у власну пластинку слизової оболонки. Артефакт ретракції також помітний при мікропапілярній УК [62,63,64].

Асоційовані епітеліальні зміни. У сечовивідних шляхах виявляють неопластичні ураження, що не відповідають критеріям карциноми, як-от уротеліальну папілому, інвертовану уротеліальну папілому, уротеліальну дисплазію, кератинізуючу плоскоклітинну метаплазію з дисплазією, кишкову метаплазію з дисплазією. Їх виявлення може мати діагностичне значення (наприклад, наявність кератинізуючої плоскоклітинної метаплазії з дисплазією, що підтверджує діагноз первинної плоскоклітинної карциноми), але не має підтверженого прогностичного чи клінічного значення в інших випадках. Хоча для повноти висновку може бути корисним повідомляти про такі результати, але це не вважають обов'язковим елементом у контексті діагностики карциноми [15,16].

Отже, дані патогістологічного аналізу мають вирішальне значення під час лікування пацієнтів з РСМ. Вкрай важливо, щоб патологоанатоми надавали точні та вичерпні дані щодо біопсій і зразків ТУР, особливо в пацієнтів із клінічно неінвазивними або поверхнево інвазивними карциномами сечовивідних шляхів. Доведено, що використання структурованих протоколів ПГД покращує вичерпність патогістологічних відомостей у ПГВ різних локалізацій [65].

Висновки

1. Безперервна міждисциплінарна взаємодія, обмін досвідом і знаннями між патологами, урологами

й онкологами має на меті покращення рівня надання медичної допомоги хворим онкологічного профілю.

2. Перекладені, адаптовані й оновлені згідно з останнім V виданням ВООЗ класифікації протоколи для дослідження РСМ на основі зразків біопсії та ТУР створюють передумови для стандартизації ПГД УК.

Перспективи подальших досліджень. Наведені в огляді наукової літератури дані актуалізують питання щодо прогностичної та предиктивної ролі гістологічних підтипів УК, що потребують продовження вивчення для оптимізації лікувальної стратегії хворих на рак сечового міхура.

Конфлікт інтересів: відсутній.

Conflicts of interest: authors have no conflict of interest to declare.

Надійшла до редакції / Received: 21.10.2024

Після доопрацювання / Revised: 04.11.2024

Схвалено до друку / Accepted: 19.11.2024

Відомості про авторів:

Бондаренко Н. С., канд. мед. наук, доцент каф. патологічної анатомії, судової медицини та патологічної фізіології, Дніпровський державний медичний університет, Україна. ORCID ID: 0000-0003-3933-7535

Бондаренко О. О., канд. мед. наук, доцент каф. патологічної анатомії, судової медицини та патологічної фізіології, Дніпровський державний медичний університет, Україна. ORCID ID: 0000-0002-9739-9219

Поліон М. Ю., канд. мед. наук, доцент каф. хірургії № 1 та урології, Дніпровський державний медичний університет, Україна. ORCID ID: 0000-0001-9307-1411

Гриценко П. О., канд. мед. наук, доцент каф. патологічної анатомії, судової медицини та патологічної фізіології, Дніпровський державний медичний університет, Україна. ORCID ID: 0000-0002-9965-8608

Шпонька І. С., д-р мед. наук, професор каф. патологічної анатомії, судової медицини та патологічної фізіології, Дніпровський державний медичний університет, Україна. ORCID ID: 0000-0002-7561-6489

Information about the authors:

Bondarenko N. S., MD, PhD, Associate Professor of the Department of Pathological Anatomy, Forensic Medicine and Pathological Physiology, Dnipro State Medical University, Ukraine.

Bondarenko O. O., MD, PhD, Associate Professor of the Department of Pathological Anatomy, Forensic Medicine and Pathological Physiology, Dnipro State Medical University, Ukraine. Polion M. Yu., MD, PhD, Associate Professor of the Department of Surgery No. 1 and Urology, Dnipro State Medical University, Ukraine.

Hrytsenko P. O., MD, PhD, Associate Professor of the Department of Pathological Anatomy, Forensic Medicine and Pathological Physiology, Dnipro State Medical University, Ukraine.

Shponka I. S., MD, PhD, DSc, Professor of the Department of Pathological Anatomy, Forensic Medicine and Pathological Physiology, Dnipro State Medical University, Ukraine.

References

- Ferlay J, Ervik M, Lam F, Laversanne M, Colombet M, Mery L, Piñeros M, Znaor A, Soerjomataram I, Bray F. Global Cancer Observatory: Cancer Today [Internet]. Lyon, France: International Agency for Research on Cancer; 2024 [cited 2024 Jul 27]. Available from: <https://gco.iarc.who.int/todaye>
- Fedorenko ZP, Hulak LO, Mykhailovych YY, Horokh YL, Ryzhov AU, Sumkina OV, et al. [Cancer in Ukraine, 2022-2023. Morbidity, mortality, performance indicators of the oncology service] [Internet]. Bulletin of the National Cancer Registry of Ukraine. 2024;22. Ukrainian. Available from: http://ncru.inf.ua/publications/BULL_25/index.htm#rubriki
- Gontero P, Birtle A, Compérat E, Dominguez Escrig JL, Liedberg F, Mariappan P, et al. EAU Guidelines on Non-muscle-invasive Bladder Cancer (TaT1 and CIS) [Internet]. Cloudfront.net. [cited 2024 Jun 27]. Available from: <https://d56bochluxqz.cloudfront.net/documents/full-guideline/EAU-Guidelines-on-Non-muscle-Invasive-Bladder-Cancer-2024.pdf>
- Witjes JA, Bruins HM, Carrión A, Cathomas R, Compérat EM, Efsthathiou JA, et al. EAU Guidelines on Muscle-invasive and Metastatic Bladder Cancer [Internet]. Cloudfront.net. [cited 2024 Jun 27]. Available from: <https://d56bochluxqz.cloudfront.net/documents/full-guideline/EAU-Guidelines-on-Muscle-Invasive-and-Metastatic-Bladder-Cancer-2024.pdf>
- Kamoun A, de Reyniès A, Allory Y, Sjö Dahl G, Robertson AG, Seiler R, et al. A Consensus Molecular Classification of Muscle-invasive Bladder Cancer. *Eur Urol*. 2020;77(4):420-33. doi: [10.1016/j.eururo.2019.09.006](https://doi.org/10.1016/j.eururo.2019.09.006)
- Choi W, Porten S, Kim S, Willis D, Plimack ER, Hoffman-Censits J, et al. Identification of distinct basal and luminal subtypes of muscle-invasive bladder cancer with different sensitivities to frontline chemotherapy. *Cancer Cell*. 2014;25(2):152-65. doi: [10.1016/j.ccr.2014.01.009](https://doi.org/10.1016/j.ccr.2014.01.009)
- Robertson AG, Kim J, Al-Ahmadie H, Bellmunt J, Guo G, Cherniack AD, et al. Comprehensive Molecular Characterization of Muscle-Invasive Bladder Cancer. *Cell*. 2017;171(3):540-556.e25. doi: [10.1016/j.cell.2017.09.007](https://doi.org/10.1016/j.cell.2017.09.007)
- Damrauer JS, Hoadley KA, Chism DD, Fan C, Tiganelli CJ, Wobker SE, et al. Intrinsic subtypes of high-grade bladder cancer reflect the hallmarks of breast cancer biology. *Proc Natl Acad Sci U S A*. 2014;111(8):3110-5. doi: [10.1073/pnas.1318376111](https://doi.org/10.1073/pnas.1318376111)
- Cancer Genome Atlas Research Network. Comprehensive molecular characterization of urothelial bladder carcinoma. *Nature*. 2014;507(7492):315-22. doi: [10.1038/nature12965](https://doi.org/10.1038/nature12965)
- WHO classification of tumours: urinary and male genital tumours. 5th ed. Vol. 8. Lyon, France: IARC; 2022.
- Varma M, Srigley JR, Brimo F, Compérat E, Delahunt B, Koch M, et al. Dataset for the reporting of urinary tract carcinoma-biopsy and transurethral resection specimen: recommendations from the International Collaboration on Cancer Reporting (ICCR). *Mod Pathol*. 2020;33(4):700-12. doi: [10.1038/s41379-019-0403-9](https://doi.org/10.1038/s41379-019-0403-9)
- The Royal College of Pathologists. Cancer datasets and tissue pathways [Internet]. Rcpath.org. [cited 2024 Jun 27]. Available from: <https://www.rcpath.org/profession/guidelines/cancer-datasets-and-tissue-pathways.html>
- Cancer Protocol Templates [Internet]. College of American Pathologists. 2017 [cited 2024 Jun 27]. Available from: <https://www.cap.org/protocols-and-guidelines/cancer-reporting-tools/cancer-protocol-templates>
- Royal College of Pathologists of Australia. Cancer protocols [Internet]. Royal College of Pathologists of Australia. Available from: <https://www.rcpa.edu.au/Library/Practising-Pathology/Structured-Pathology-Reporting-of-Cancer/Cancer-Protocols-Pre>
- Grignon D, Brimo F, Comperat E, Delahunt B, Koch M, Lopez-Beltran A, et al. Urinary Tract Carcinoma Histopathology Reporting Guide – Biopsy and Transurethral Resection Specimen. 1st edition. International Collaboration on Cancer Reporting; Sydney, Australia: International Collaboration on Cancer Reporting; 2018.
- Grignon D, Brimo F, Comperat E, Delahunt B, Koch M, Lopez-Beltran A, et al. Carcinoma of the Bladder, Histopathology Reporting Guide. 1st edition. Sydney, Australia: International Collaboration on Cancer Reporting; 2018.
- College of American Pathologists. Protocol for the Examination of Biopsy and Transurethral Resection of Bladder Tumor (TURBT) Specimens From Patients With Carcinoma of the Urinary Bladder [Internet]. 2023 [cited 2024 Jun 24]. Available from: https://documents.cap.org/protocols/Bladder.Bx.TURBT_4.2.0.0.REL_CAPCP.pdf?_gl=1*19x7b0f*_ga*NT-TE30TU2MjcyLjE3MTk0ODM4OTY.*_ga_97ZFJSQQ0X*MTcx-OTQ4Mzg5NS4xLjEuMTcxOTQ4NDQxNS4wLjAuMA
- Amin MB, Smith SC, Reuter VE, Epstein JI, Grignon DJ, Hansel DE, et al. Update for the practicing pathologist: The International Consultation On Urologic Disease-European association of urology consultation on bladder cancer. *Mod Pathol*. 2015;28(5):612-30. doi: [10.1038/modpathol.2014.158](https://doi.org/10.1038/modpathol.2014.158)
- Hansel DE, Amin MB, Comperat E, Cote RJ, Knüchel R, Montironi R, et al. A contemporary update on pathology standards for bladder cancer: transurethral resection and radical cystectomy specimens. *Eur Urol*. 2013;63(2):321-32. doi: [10.1016/j.eururo.2012.10.008](https://doi.org/10.1016/j.eururo.2012.10.008)
- Chandra A, Griffiths D, McWilliam LJ. Best practice: gross examination and sampling of surgical specimens from the urinary bladder. *J Clin Pathol*. 2010;63(6):475-9. doi: [10.1136/jcp.2009.071191](https://doi.org/10.1136/jcp.2009.071191)
- Lopez-Beltran A, Luque RJ, Mazzucchelli R, Scarpelli M, Montironi R. Changes produced in the urothelium by traditional and newer therapeutic procedures for bladder cancer. *J Clin Pathol*. 2002;55(9):641-7. doi: [10.1136/jcp.55.9.641](https://doi.org/10.1136/jcp.55.9.641)
- Oxley JD, Cottrell AM, Adams S, Gillatt D. Ketamine cystitis as a mimic of carcinoma in situ. *Histopathology*. 2009;55(6):705-8. doi: [10.1111/j.1365-2559.2009.03437.x](https://doi.org/10.1111/j.1365-2559.2009.03437.x)
- Manini C, Angulo JC, López JI. Mimickers of Urothelial Carcinoma and the Approach to Differential Diagnosis. *Clin Pract*. 2021;11(1):110-23. doi: [10.3390/clinpract11010017](https://doi.org/10.3390/clinpract11010017)
- Chan TY, Epstein JI. Radiation or chemotherapy cystitis with "pseudocarcinomatous" features. *Am J Surg Pathol*. 2004;28(7):909-13. doi: [10.1097/0000478-200407000-00010](https://doi.org/10.1097/0000478-200407000-00010)
- Teoh JY, MacLennan S, Chan VW, Miki J, Lee HY, Chiong E, et al. An International Collaborative Consensus Statement on En Bloc Resection of Bladder Tumour Incorporating Two Systematic Reviews, a Two-round Delphi Survey, and a Consensus Meeting. *Eur Urol*. 2020;78(4):546-69. doi: [10.1016/j.eururo.2020.04.059](https://doi.org/10.1016/j.eururo.2020.04.059)
- Brausi M, Collette L, Kurth K, van der Meijden AP, Oosterlinck W, Witjes JA, et al. Variability in the recurrence rate at first follow-up cystoscopy after TUR in stage Ta T1 transitional cell carcinoma of the bladder: a combined analysis of seven EORTC studies. *Eur Urol*. 2002;41(5):523-31. doi: [10.1016/s0302-2838\(02\)00068-4](https://doi.org/10.1016/s0302-2838(02)00068-4)
- Teoh JY, Mayor N, Li KM, Lo KL, Ng CF, Mostafid H. En-bloc resection of bladder tumour as primary treatment for patients with non-muscle-invasive bladder cancer: routine implementation in a multi-centre setting. *World J Urol*. 2021;39(9):3353-8. doi: [10.1007/s00345-021-03675-9](https://doi.org/10.1007/s00345-021-03675-9)
- Richterstetter M, Wullich B, Amann K, Haerberle L, Engehausen DG, Goebell PJ, et al. The value of extended transurethral resection of bladder tumour (TURBT) in the treatment of bladder cancer. *BJU Int*. 2012;110(2 Pt 2):E76-9. doi: [10.1111/j.1464-410X.2011.10904.x](https://doi.org/10.1111/j.1464-410X.2011.10904.x)
- D'Andrea D, Soria F, Hurler R, Enikeev D, Kotov S, Régnier S, et al. En Bloc Versus Conventional Resection of Primary Bladder Tumor (eBLOC): A Prospective, Multicenter, Open-label, Phase 3 Randomized Controlled Trial. *Eur Urol Oncol*. 2023;6(5):508-15. doi: [10.1016/j.euo.2023.07.010](https://doi.org/10.1016/j.euo.2023.07.010)
- Holzbeierlein J, Bixler BR, Buckley DI, Chang SS, Holmes RS, James AC, et al. Treatment of Non-Metastatic Muscle-Invasive Bladder Cancer: AUA/ASCO/SUO Guideline (2017; Amended 2020, 2024). *J Urol*. 2024;212(1):3-10. doi: [10.1097/JU.0000000000003981](https://doi.org/10.1097/JU.0000000000003981)
- Lenis AT, Lec PM, Chamie K, Mshs MD. Bladder Cancer: A Review. *JAMA*. 2020;324(19):1980-91. doi: [10.1001/jama.2020.17598](https://doi.org/10.1001/jama.2020.17598)
- Paner GP, Kamat A, Netto GJ, Samaratinga H, Varma M, Bubendorf L, et al. International Society of Urological Pathology (ISUP) Consensus Conference on Current Issues in Bladder Cancer. Working Group 2: Grading of Mixed Grade, Invasive Urothelial Carcinoma Including Histologic Subtypes and Divergent Differentiations, and Non-Urothelial Carcinomas. *Am J Surg Pathol*. 2024 Jan 1;48(1):e11-e23. doi: [10.1097/PAS.0000000000002077](https://doi.org/10.1097/PAS.0000000000002077)
- Veskimäe E, Espinos EL, Bruins HM, Yuan Y, Sylvester R, Kamat AM, et al. What Is the Prognostic and Clinical Importance of Urothelial and Nonurothelial Histological Variants of Bladder Cancer in Predicting Oncological Outcomes in Patients with Muscle-invasive and Metastatic Bladder Cancer? A European Association of Urology Muscle Invasive and Metastatic Bladder Cancer Guidelines Panel Systematic Review. *Eur Urol Oncol*. 2019;2(6):625-42. doi: [10.1016/j.euo.2019.09.003](https://doi.org/10.1016/j.euo.2019.09.003)
- Wasco MJ, Daignault S, Zhang Y, Kunju LP, Kinnaman M, Braun T, et al. Urothelial carcinoma with divergent histologic differentiation (mixed histologic features) predicts the presence of locally advanced bladder cancer when detected at transurethral resection. *Urology*. 2007;70(1):69-74. doi: [10.1016/j.urology.2007.03.033](https://doi.org/10.1016/j.urology.2007.03.033)

35. Linder BJ, Boorjian SA, Chevillet JC, Sukov WR, Thapa P, Tarrell RF, et al. The impact of histological reclassification during pathology re-review—evidence of a Will Rogers effect in bladder cancer? *J Urol*. 2013;190(5):1692-6. doi: [10.1016/j.juro.2013.05.040](https://doi.org/10.1016/j.juro.2013.05.040)
36. Gaisa NT, Braunschweig T, Reimer N, Bornemann J, Eltze E, Siegert S, et al. Different immunohistochemical and ultrastructural phenotypes of squamous differentiation in bladder cancer. *Virchows Arch*. 2011;458(3):301-12. doi: [10.1007/s00428-010-1017-2](https://doi.org/10.1007/s00428-010-1017-2)
37. Zhao G, Wang C, Tang Y, Liu X, Liu Z, Li G, et al. Glandular differentiation in pT1 urothelial carcinoma of bladder predicts poor prognosis. *Sci Rep*. 2019;9(1):5323. doi: [10.1038/s41598-019-41844-4](https://doi.org/10.1038/s41598-019-41844-4)
38. Kim SP, Frank I, Chevillet JC, Thompson RH, Weight CJ, Thapa P, et al. The impact of squamous and glandular differentiation on survival after radical cystectomy for urothelial carcinoma. *J Urol*. 2012;188(2):405-9. doi: [10.1016/j.juro.2012.04.020](https://doi.org/10.1016/j.juro.2012.04.020)
39. Przybycin CG, McKenney JK, Nguyen JK, Shah RB, Umar SA, Harik L, et al. Urothelial Carcinomas With Trophoblastic Differentiation, Including Choriocarcinoma: Clinicopathologic Series of 16 Cases. *Am J Surg Pathol*. 2020;44(10):1322-30. doi: [10.1097/PAS.0000000000001532](https://doi.org/10.1097/PAS.0000000000001532)
40. Lopez-Beltran A, Henriques V, Montironi R, Cimadamore A, Raspollini MR, Cheng L. Variants and new entities of bladder cancer. *Histopathology*. 2019;74(1):77-96. doi: [10.1111/his.13752](https://doi.org/10.1111/his.13752)
41. Amin MB. Histological variants of urothelial carcinoma: diagnostic, therapeutic and prognostic implications. *Mod Pathol*. 2009;22 Suppl 2:S96-S118. doi: [10.1038/modpathol.2009.26](https://doi.org/10.1038/modpathol.2009.26)
42. Weyerer V, Eckstein M, Compérat E, Juette H, Gaisa NT, Allory Y, et al. Pure Large Nested Variant of Urothelial Carcinoma (LNUC) Is the Prototype of an FGFR3 Mutated Aggressive Urothelial Carcinoma with Luminal-Papillary Phenotype. *Cancers (Basel)*. 2020;12(3):763. doi: [10.3390/cancers12030763](https://doi.org/10.3390/cancers12030763)
43. Compérat E, Roupret M, Yaxley J, Reynolds J, Varinot J, Ouzaid I, et al. Micropapillary urothelial carcinoma of the urinary bladder: a clinicopathological analysis of 72 cases. *Pathology*. 2010;42(7):650-4. doi: [10.3109/000313025.2010.522173](https://doi.org/10.3109/000313025.2010.522173)
44. Meeks JJ, Taylor JM, Matsushita K, Herr HW, Donat SM, Bochner BH, et al. Pathological response to neoadjuvant chemotherapy for muscle-invasive micropapillary bladder cancer. *BJU Int*. 2013;111(8):E325-30. doi: [10.1111/j.1464-410X.2012.11751.x](https://doi.org/10.1111/j.1464-410X.2012.11751.x)
45. Sui W, Matulay JT, James MB, Onyeji IC, Theofanides MC, Roy-Choudhury A, et al. Micropapillary Bladder Cancer: Insights from the National Cancer Database. *Bladder Cancer*. 2016 Oct 27;2(4):415-423. doi: [10.3233/BLC-160066](https://doi.org/10.3233/BLC-160066)
46. Ching CB, Amin MB, Tubbs RR, Elson P, Platt E, Dreicer R, et al. HER2 gene amplification occurs frequently in the micropapillary variant of urothelial carcinoma: analysis by dual-color in situ hybridization. *Mod Pathol*. 2011;24(8):1111-9. doi: [10.1038/modpathol.2011.69](https://doi.org/10.1038/modpathol.2011.69)
47. Guo CC, Dadhania V, Zhang L, Majewski T, Bondaruk J, Sykulski M, et al. Gene Expression Profile of the Clinically Aggressive Micropapillary Variant of Bladder Cancer. *Eur Urol*. 2016;70(4):611-20. doi: [10.1016/j.eururo.2016.02.056](https://doi.org/10.1016/j.eururo.2016.02.056)
48. Al-Ahmadie HA, Iyer G, Lee BH, Scott SN, Mehra R, Bagrodia A, et al. Frequent somatic CDH1 loss-of-function mutations in plasmacytoid variant bladder cancer. *Nat Genet*. 2016;48(4):356-8. doi: [10.1038/ng.3503](https://doi.org/10.1038/ng.3503)
49. Dayyani F, Czerniak BA, Sircar K, Munsell MF, Millikan RE, Dinney CP, et al. Plasmacytoid urothelial carcinoma, a chemosensitive cancer with poor prognosis, and peritoneal carcinomatosis. *J Urol*. 2013;189(5):1656-61. doi: [10.1016/j.juro.2012.11.084](https://doi.org/10.1016/j.juro.2012.11.084)
50. Li Q, Assel M, Benfante NE, Pietzak EJ, Herr HW, Donat M, et al. The Impact of Plasmacytoid Variant Histology on the Survival of Patients with Urothelial Carcinoma of Bladder after Radical Cystectomy. *Eur Urol Focus*. 2019;5(1):104-8. doi: [10.1016/j.euf.2017.06.013](https://doi.org/10.1016/j.euf.2017.06.013)
51. Compérat E, Oszwald A, Wasinger G, Hansel DE, Montironi R, van der Kwast T, et al. Updated pathology reporting standards for bladder cancer: biopsies, transurethral resections and radical cystectomies. *World J Urol*. 2022;40(4):915-27. doi: [10.1007/s00345-021-03831-1](https://doi.org/10.1007/s00345-021-03831-1)
52. Yang G, Bondaruk J, Cogdell D, Wang Z, Lee S, Lee JG, et al. Urothelial-to-Neural Plasticity Drives Progression to Small Cell Bladder Cancer. *iScience*. 2020;23(6):101201. doi: [10.1016/j.isci.2020.101201](https://doi.org/10.1016/j.isci.2020.101201)
53. Guo CC, Majewski T, Zhang L, Yao H, Bondaruk J, Wang Y, et al. Dysregulation of EMT Drives the Progression to Clinically Aggressive Sarcomatoid Bladder Cancer. *Cell Rep*. 2019;27(6):1781-1793.e4. doi: [10.1016/j.celrep.2019.04.048](https://doi.org/10.1016/j.celrep.2019.04.048)
54. Meeks JJ, Al-Ahmadie H, Faltas BM, Taylor JA 3rd, Flaig TW, DeGraff DJ, et al. Genomic heterogeneity in bladder cancer: challenges and possible solutions to improve outcomes. *Nat Rev Urol*. 2020;17(5):259-70. doi: [10.1038/s41585-020-0304-1](https://doi.org/10.1038/s41585-020-0304-1)
55. Compérat E, Amin MB, Epstein JI, Hansel DE, Paner G, Al-Ahmadie H, et al. The Genitourinary Pathology Society Update on Classification of Variant Histologies, T1 Substaging, Molecular Taxonomy, and Immunotherapy and PD-L1 Testing Implications of Urothelial Cancers. *Adv Anat Pathol*. 2021;28(4):196-208. doi: [10.1097/PAP.0000000000000309](https://doi.org/10.1097/PAP.0000000000000309)
56. Paner GP, Montironi R, Amin MB. Challenges in Pathologic Staging of Bladder Cancer: Proposals for Fresh Approaches of Assessing Pathologic Stage in Light of Recent Studies and Observations Pertaining to Bladder Histoanatomic Variations. *Adv Anat Pathol*. 2017;24(3):113-27. doi: [10.1097/PAP.0000000000000152](https://doi.org/10.1097/PAP.0000000000000152)
57. Amin MB, Edge S, Greene FL, Schilsky RL, Byrd DR, Gaspar LE, et al., editors. *AJCC Cancer Staging Manual*. 8th ed. Cham, Switzerland: Springer International Publishing; 2016.
58. Lemos MB, Okoye E. *Atlas of Surgical Pathology grossing*. Cham: Springer; 2019.
59. Babjuk M, Burger M, Zigeuner R, Shariat SF, van Rhijn BW, Compérat E, et al. EAU guidelines on non-muscle-invasive urothelial carcinoma of the bladder: update 2013. *Eur Urol*. 2013;64(4):639-53. doi: [10.1016/j.eururo.2013.06.003](https://doi.org/10.1016/j.eururo.2013.06.003)
60. Lopez-Beltran A, Bassi PF, Pavone-Macaluso M, Montironi R; European Society of Urology; Urology Working Group. Handling and pathology reporting of specimens with carcinoma of the urinary bladder, ureter, and renal pelvis. A joint proposal of the European Society of Urology and the Urology Working Group. *Virchows Arch*. 2004;445(2):103-10. doi: [10.1007/s00428-004-1039-8](https://doi.org/10.1007/s00428-004-1039-8)
61. Mariappan P, Finney SM, Head E, Somani BK, Zachou A, Smith G, et al. Good quality white-light transurethral resection of bladder tumours (GQ-WLTURBT) with experienced surgeons performing complete resections and obtaining detrusor muscle reduces early recurrence in new non-muscle-invasive bladder cancer: validation across time and place and recommendation for benchmarking. *BJU Int*. 2012;109(11):1666-73. doi: [10.1111/j.1464-410X.2011.10571.x](https://doi.org/10.1111/j.1464-410X.2011.10571.x)
62. Mariappan P, Finney SM, Head E, Somani BK, Zachou A, Smith G, et al. Good quality white-light transurethral resection of bladder tumours (GQ-WLTURBT) with experienced surgeons performing complete resections and obtaining detrusor muscle reduces early recurrence in new non-muscle-invasive bladder cancer: validation across time and place and recommendation for benchmarking. *BJU Int*. 2012;109(11):1666-73. doi: [10.1111/j.1464-410X.2011.10571.x](https://doi.org/10.1111/j.1464-410X.2011.10571.x)
63. Wertz RP, Smith ZL, Packiam VT, Smith N, Steinberg GD. The Impact of Lymphovascular Invasion on Risk of Upstaging and Lymph Node Metastasis at the Time of Radical Cystectomy. *Eur Urol Focus*. 2020;6(2):292-7. doi: [10.1016/j.euf.2018.09.019](https://doi.org/10.1016/j.euf.2018.09.019)
64. Mari A, Kimura S, Foerster B, Abufaraj M, D'Andrea D, Gust KM, et al. A systematic review and meta-analysis of lymphovascular invasion in patients treated with radical cystectomy for bladder cancer. *Urol Oncol*. 2018;36(6):293-305. doi: [10.1016/j.urolonc.2018.03.018](https://doi.org/10.1016/j.urolonc.2018.03.018)
65. Lotan Y, Gupta A, Shariat SF, Palapattu GS, Vazina A, Karakiewicz PI, et al. Lymphovascular invasion is independently associated with overall survival, cause-specific survival, and local and distant recurrence in patients with negative lymph nodes at radical cystectomy. *J Clin Oncol*. 2005;23(27):6533-9. doi: [10.1200/JCO.2005.05.516](https://doi.org/10.1200/JCO.2005.05.516)

A modern look at pilonidal disease and endoscopic approach to its treatment

A. V. Klymenko^{id}*E,F, V. R. Vytiuk^{id}A,B,C,D

Zaporizhzhia State Medical and Pharmaceutical University, Ukraine

A – research concept and design; B – collection and/or assembly of data; C – data analysis and interpretation; D – writing the article; E – critical revision of the article; F – final approval of the article

The aim of the work is to review the literature on the modern view of pilonidal disease and to evaluate the effectiveness of endoscopic methods of treatment based on the results of research in recent years.

Results. The data of the world literature convincingly testify to the high effectiveness of treatment of pilonidal disease by endoscopic techniques. The endoscopic approach is associated with a painless postoperative period, good cosmetic results, a short period of disability and high patient satisfaction. Despite the short-term benefits obtained, randomized controlled trials are needed to definitively confirm the effectiveness of this technique to more accurately determine its effectiveness in the long-term follow-up period.

According to the recommendations of the Italian Society of Colorectal Surgery, it can be considered the gold standard in the treatment of unbranched pilonidal disease.

Conclusions. The endoscopic approach has significant advantages over other standard surgical methods: minimal pain, absence of early postoperative complications (seroma, hematomas, bleeding), short hospital stay (up to 1 day), rapid wound healing and return to everyday life, good cosmetic effect and a small percentage of relapses with short-term observations.

Keywords:

pilonidal cyst, minimally invasive surgery, laser coagulation, EPSiT, VAAPS, SiLaT.

Pathologia.

2024;21(3):271-279

*E-mail:

klymenkoandrii@gmail.com

Сучасний погляд на пілонідальну хворобу та ендоскопічний підхід до її лікування

А. В. Клименко, В. Р. Витюк

Мета роботи – здійснити огляд відомостей наукової літератури щодо пілонідальної хвороби й оцінити ефективність ендоскопічних методів лікування за результатами досліджень останніх років.

Результати. Згідно з даними фахової літератури, ефективність лікування пілонідальної хвороби ендоскопічними методами висока. Ендоскопічний підхід асоційований із безболісним післяопераційним періодом, хорошими косметичними результатами, коротким терміном непрацездатності та високим задоволенням пацієнтів. Незважаючи на визначені короткострокові переваги, для остаточного підтвердження ефективності цієї методики необхідні рандомізовані контрольовані дослідження, аби точніше оцінити ефективність застосування ендоскопічного підходу у віддаленому періоді спостереження. Згідно з рекомендаціями Італійського товариства колоректальної хірургії, ендоскопічний підхід можна вважати золотим стандартом у лікуванні нерозгалуженої пілонідальної хвороби.

Висновки. Ендоскопічний підхід має істотні переваги перед іншими стандартними хірургічними методами, зокрема викликає мінімальний больовий синдром, не спричиняє ранні післяопераційні ускладнення (сероми, гематоми, кровотечі), має короткий термін перебування в стаціонарі (до 1 доби), сприяє швидкому загоєнню рани та поверненню до повсякденного життя, отриманню хорошого косметичного ефекту, а також характеризується невеликим відсотком рецидивів, що зафіксовані під час короткострокових спостережень.

Ключові слова:

пілонідальна хвороба, мінімальна інвазивна хірургія, лазерна коагуляція, EPSiT, VAAPS, SiLaT.

Патология. 2024.

Т. 21, № 3(62).
С. 271-279

Pilonidal disease (PD) is a chronic inflammatory pathology of the intergluteal fold of the sacrococcygeal region, which is characterized by the presence of a fistulous passage. This passage opens in the intergluteal fold with one or more pinholes, in the thickness of which the hair shafts may be contained. PD was first described by Herbart Mayo in 1833 [1]. In 1880, R. M. Hodges not only singled out this disease as a separate nosology, but also gave it the name "pilonidal sinus", which reflected the basic nature of the disease associated with hair and nesting [2].

It occurs with approximately the same frequency in the United States, Great Britain and Italy with 26 cases per 100,000 inhabitants [3,4], and in Germany 48 cases per 100,000 population [5]. Lyshavsky O. V. et al. in their work, they claim that 5% of the population of Ukraine has pilonidal disease [6]. The disease affects more often men

between the ages of 15 and 30 [7,8]. The effects of PD affect patients' quality of life and can have a significant impact on their ability to work and social interaction. PD becomes a significant socio-economic burden for people, especially during their most productive period of life [9].

Etiology and pathogenesis. From the middle of the nineteenth century to the present day, there have been ongoing discussions about the nature of the origin of pilonidal disease. During this period, a large number of theories with experiments and justifications were proposed.

Tsema E. V. conducted an analysis of the literature on the etiopathogenesis of PD and his own studies based on the pathological examination of excised pilonidal sinuses and hair follicles found inside the sinuses [10,11]. He structured and supplemented with his own results the existing theories of the origin of PD. All theories of origin will be divided into 2 large groups.

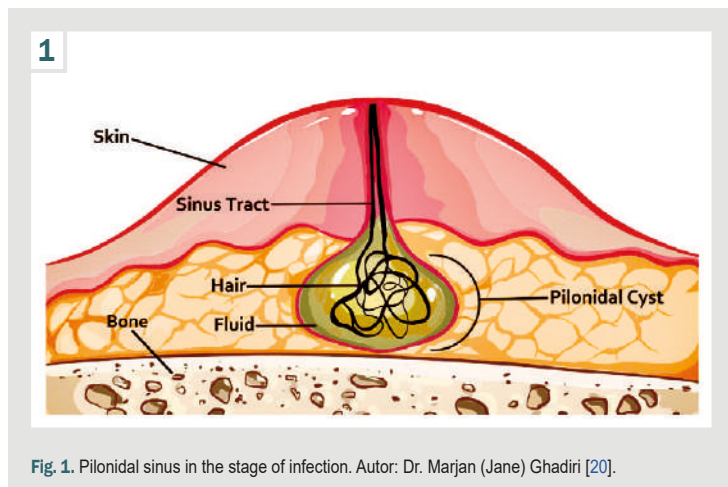


Fig. 1. Pilonidal sinus in the stage of infection. Autor: Dr. Marjan (Jane) Ghadiri [20].

Theories of the congenital origin of PD:

- empirical theory;
- neurogenic theory;
- ectodermal theory (ectodermal intussusception, origin, traction diverticulum, caudal ligament);
- the theory of the acquired origin of PD;
- theory of secondary trichogenic etiopathogenesis;
- theory of adipogenic origin;
- theory of constitutional trichogenic etiology;
- theory of inflammatory origin;
- theory of trichogenic epithelial origin;
- theory of the pump mechanism of hair penetration;
- theory of primary trichogenic etiopathogenesis;
- theory of follicular retention origin;
- theory of hydrogen-retention mechanism of formation of acute pilonidal abscess.

Summing up the results of her research, Tsema E. V. confirms the recognized scientific opinion that the etiopathogenesis of pilonidal disease is based on follicular-retention and trichogenic-pump mechanisms, the key principles of which were developed by J. Bascom in 1980 [15,16,17,18,19]. In his study, he describes in detail step by step the process of formation of all elements of pilonidal disease: primary fistulous tract, pilonidal sinus, as well as secondary passages. According to the follicular-retention theory, the following stages are distinguished:

1. The hair follicle in the area of the intergluteal fold, provoked by a change in hormonal levels during puberty, begins to increase in size as a result of excessive accumulation of keratin. Impaired keratin outflow from the follicle is caused by prolonged sitting and swelling of the surrounding soft tissues, post-traumatic or due to skin inflammation due to poor hygiene;

2. There is a multiplication of bacteria due to a disturbed outflow of keratin and a decrease in the oxygenation of the contents of the follicle. The spread of the inflammatory process into the surrounding fatty tissue leads to complete stenosis of the outlet of the follicle, acute purulent folliculitis is formed (Fig. 1);

3. The infected follicle ruptures, the purulent exudate of the hair follicle enters the subcutaneous tissue, which leads to the formation of an abscess. It should be noted that the follicle is always destroyed in the bottom area. In a sitting position, pressure acts on the intergluteal fold,

which contributes to the breakthrough of the contents of the follicle not outward, but towards the subcutaneous tissue [15]. In the standing position, gravity forces act on the follicle from the intergluteal fold, and the bottom of the follicle is tightly fixed by connective tissue cords to the sacrococcygeal junction. Due to traction and contraction, the bottom of the follicle, as the thinnest area, is torn;

4. Formation of the primary fistulous tract. An acute abscess drains on its own to the surface or with surgery. After that, the inflammatory process decreases, and the excretory duct of the follicle, through which drainage occurs, opens, but the epithelium of the latter prevents healing. Thus, an acute pilonidal abscess becomes chronic and constitutes a primary fistulous passage (Fig. 2);

5. The stage of the primary epithelialized course. There is an ingrowth of epithelium from parts of the destroyed hair follicle, which leads to the formation of an epithelialized tract that ends blindly in the subcutaneous tissue. This is how J. Bascom described the process of formation of the primary pilonidal sinus as a “secondary fistula”, which occurs by drainage of a pilonidal abscess of follicular origin through the physiological excretory canal of the hair follicle in the area of the intergluteal fold;

6. The stage of development of secondary fistulous tracts and repeated cases of pilonidal abscesses is characterized by a key process: retraction of hair into the main cavity, which occurs due to the accumulation of hair shafts in the area of the intergluteal cavity. This phenomenon is based on the action of the so-called trichogenic pump mechanism.

Secondary epithelial passages. The process of formation of secondary fistulous passages is based on the trichogenic-pump mechanism, which consists of the following sequential stages.

The intergluteal fold in a sitting position closes, it is sealed from the pressure created by the weight of the body. At the same time, the walls of the primary course are also compressed by the same force. Hair shafts from other parts of the body, once in the intergluteal fold, are clamped between its walls.

With the transition of the body position to vertical, the intergluteal fold opens, the pressure on the walls of the epithelial passage decreases, the latter straightens and “sucks” hair shafts and other foreign bodies into the middle.

When returning to a sitting position, the process is repeated. The cuticular scales of the hair shafts are fixed in the lumen of the primary epithelial coccygeal passage and make it impossible for them to move in the opposite direction with an increase in intraluminal pressure.

Against the background of increased intraluminal pressure, the hair shaft mechanically perforates the lateral wall of the primary pilonidal sinus and enters the subcutaneous tissue.

The presence of a foreign object, such as a hair shaft, in the subcutaneous fat layer causes the development of a perifocal inflammatory response and the formation of a secondary acute pilonidal abscess.

The next phase of a secondary pilonidal abscess is its drainage. The abscess breaks outward through the skin, mainly on the side of the central axis of the body, which leads to the creation of a secondary patho-

logical course. In this passage, chronic inflammation is constantly maintained as the body's response to the presence of foreign material. Under the influence of proteolytic enzymes in a purulent outpouring, some hair shafts can dissolve. However, the possibility of complete healing of the secondary fistula is hindered due to the repeated ingress of hair into it from the intergluteal region through the primary epithelialized passage, which is the result of the relentless activity of the trichogenic pump mechanism.

Secondary fistulous passages with prolonged existence can be epithelialized by spreading the epithelium of the skin surface along the walls of the secondary fistulous tract, similar to the mechanism of epithelialization of the primary epithelial fistulous tract (Fig. 2). However, in this case, the epithelialization time is slower due to the lower mitotic potential of the skin epithelium compared to the epithelium of the hair follicle [10,11,12,13,14,15,16,17,18,19].

Choy K., and Srinath H., in their paper "Pilonidal disease practice points: An update" (2019), emphasize that the etiology of pilonidal disease is still a matter of debate [13]. However, the three most popular theories claim that the main mechanism for the occurrence of pilonidal disease is a response to foreign bodies. Karydakakis G. E., Bascom J. describe the follicular-retention and trichogenic-pump theories, Stelzner singles out retention dermatopathy as the main factor in the occurrence of pilonidal sinus.

The clinical picture of pilonidal disease consists of three forms:

1. asymptomatic sinus – patients are only concerned about the presence of fistulous passages, which bring cosmetic discomfort. Under certain conditions, one of which is meticulous hygiene, the disease regresses after 40 years.

2. Acute pilonidal abscess – patients complain of ball-shaped swelling and hyperemia of the skin, intense pain in the area of the latter. Often this focus is localized in the intergluteal fold. Treatment involves opening and debridement, abscess drainage, and curettage to remove hair follicle remnants and foreign bodies.

3. Chronic pilonidal sinus – patients usually have recurrent pain, swelling, and discharge, more often in the intergluteal region. There is a history of acute pilonidal abscesses that have either drained spontaneously or by surgery.

In this group of patients, it is possible to consider various surgical methods for the treatment of chronic symptomatic pilonidal sinus. These include classic radical excision of fistulous passages or new techniques using laser treatment or endoscopic treatment of the pilonidal sinus (EPSIT).

Aim

The aim of the work is to review the literature on the modern view of pilonidal disease and to evaluate the effectiveness of endoscopic methods of treatment based on the results of research in recent years.

Methods of surgical treatment of chronic pilonidal sinus. The number and variety of published techniques testify to the complexity of the treatment of pilonidal disease. At the same time, no procedure is the best in all respects.

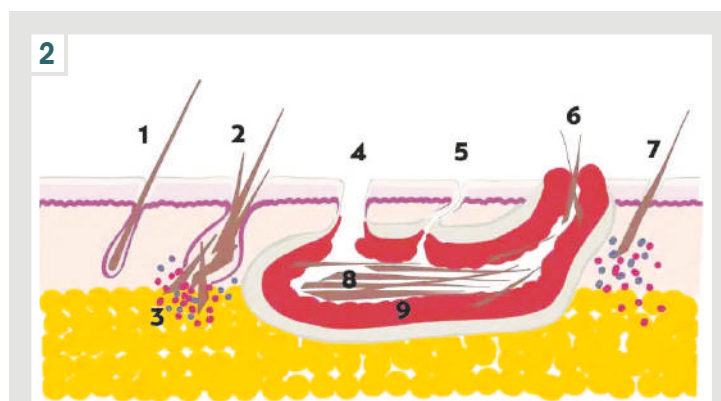


Fig. 2. Scheme of pilonidal sinus formation according to the follicular-retention theory. Autor: Dr. Bernhard Hofer [21]. 1: normal hair follicle; 2: enlarged follicle with broken hairs; 3: spread of the inflammatory process into the surrounding adipose tissue; 4: large hole; 5: small hole; 6: secondary fistula passage; 7: loose hair shaft; 8: pilonidal sinus with hair; 9: granulation tissue.

The most effective emergency treatment for acute pilonidal abscess is a simple incision and drainage. However, the surgical treatment of chronic pilonidal sinus and its recurrence is controversial. There have been numerous studies that have favored one excisional therapy over another, but many are characterized by a lack of control groups or a short follow-up period. In addition, excision of the pilonidal sinus, with or without primary closure, can be performed in a variety of ways, through a middle or lateral incision. Recurrent pilonidal sinus disease after surgery presents a complex problem with a long-term recurrence rate of 5 % to 34 % [22,23,24]. Relapses can be divided into two groups: early and late. Early recurrence occurs because one or more sinuses could not be identified during surgery, while late recurrence usually occurs due to secondary infection, high body mass index, remnants of hair shafts or foreign bodies that were not removed during initial surgery, inadequate wound care, or lack of attention to waxing [25].

Excision of the pilonidal sinus with open wound management. The method consists in complete maximum excision of the pilonidal sinus and secondary fistulous passages, after preliminary staining with methylene blue or brilliant green solution. The advantages of this method include technically simple surgical intervention, a lower number of relapses of up to 18 %. Disadvantages include a long wound healing time of 4 to 7 weeks (delayed healing caused by infection, particularly anaerobic), which reduces the quality of life of patients and causes long-term disability [26,27,28].

Excision of the pilonidal sinus with primary reconstruction. Due to the disadvantages of open wound management after excision of the pilonidal sinus, options for closing the wound defect have been discussed since the early mid-nineteenth century. Stauffer V. K. et al. published a paper that analyzed 740 studies from 1833 to 2017, which included a total of 83,000 patients undergoing surgical treatment for pilonidal disease. The main goal of the study was to compare the number of relapses after 5 years. It should be noted that the results of wound closure by Karydakakis and Bascom II methods were better compared to midline closure of the intergluteal fold 15.0 % versus 21.9 % [29].

After analyzing 33 studies with 3667 patients, it was concluded that closing the defect outside the midline of the intergluteal region promotes better wound healing, reduces pressure on the suture area, reduces the frequency of wound opening, and speeds up return to work [30]. The most common plastic-reconstructive methods are Karydakias flap and Bascom II (cleft-lift) surgery.

Reconstruction according to the Karydakias flap method. Excision of the pilonidal sinus and secondary fistulous passages is performed with an elliptical incision, the apices of which are located 2 cm to the left or right of the midline of the intergluteal fold. The skin flap is isolated 1 cm medially and 2 cm laterally, the next stage is the installation of aspiration drainage and suturing the wound in several rows (the first row is fixed to the sacral fascia), the skin is sutured according to Donati. As a result, the primary suture is located laterally to the midline of the intergluteal region [31].

Oskar Hemmingsson et al. presented a study involving 116 patients, dividing them into two groups. The mean wound healing time for the first group after debridement with midline sutures was 49 days (32 to 66 days), in the second group after excision and closure with the Karydakias flap technique – 14 days from 12 to 20 days. Each group had five relapses after a median follow-up period of 11 years [32].

Maria Bubenova and Zdeněk Kala published a paper outlining the observation of 12 patients after excision of the pilonidal sinus with Karydakias flap plasty. Based on the data obtained, the authors conclude that the reconstruction technique according to G. Karydakias is a very good example of methods that successfully solve the problem of deep intergluteal folds in patients with pilonidal disease. However, for greater evidence, it is necessary to increase the patient group and monitoring time [33].

Peiliang Wu et al. conducted a systematic search and analysis of articles in the PubMed database regarding relapses and infection in the early postoperative period of surgical uncomplicated pilonidal disease. The study included 54 articles with 3612 patients. The results are consistent with previous studies with midline closure. The incidence of wound infection and divergence of wound margins in the early postoperative period was significantly higher compared to Limberg flap and Karydakias flap. At the same time, a comparison of the latter with each other did not show significant differences [34].

Thus, the Karydakias flap method is effective in the treatment of pilonidal disease, but it has two limitations. In patients with secondary fistula passages too far away, the procedure was technically difficult to perform. The same difficulties were present in opening the fistulous passages on both sides of the midline, which required volumetric excision on both sides of the midline. The work conducted Qi Zou et al., involved 100 patients who underwent MRI of the soft tissues of the coccygeal area before surgery to accurately measure the main parameters of the pilonidal sinus (size, volume, location and relationship with the surrounding tissues). The data were analyzed to select a surgical method of treatment and predict complications during surgery and in the postoperative period, showing a significant positive effect [35].

Operation Bascom II (cleft-lift). The “cleft-lift” technique proposed by J. Bascom is an improved version of the Karydakias flap technique and in translation explains the main intention of the procedure – the lifting of the intergluteal fold, which, according to the author, acts directly on the trichogenic-pump etiopathogenesis of pilonidal disease [15,16,17,18,19].

The technique of surgical intervention Bascom II (cleft-lift) consists in asymmetrical excision of the skin flap together with the pilonidal sinus on one side of the midline of the intergluteal fold, the next step is the skin-subcutaneous flap mobilized on the other side to this place. The subcutaneous tissue of both sides is juxtaposed and stitched together, forming a “fat pad” at the site of the previous deep intergluteal fold [17,18,36].

Steaven Immerman, together with colleagues at Evergreen Surgical, Eau Claire, USA, published a paper with their own experience, performing 700 operations between 1993 and 2020 using the “cleft-lift” technique. At the same time, 332 patients, who already had surgical interventions for pilonidal disease in the anamnesis. The most common complication was the lag of the skin from the subcutaneous tissue – 76 (10.9 %) people. No measures were taken in this regard, the only thing that patients were advised to keep the area clean and dry. Wound infection was noted in 18 (2.6 %) people, of which 2 patients required additional debridement, irrigation and drainage of the wound; the latter had enough antibiotic therapy and drainage for a few more days. Postoperative hematoma occurred in 8 (1.1 %) people, which was associated with postoperative falls, taking anticoagulants, or blood clotting disorders. Divergence of wound edges – 5 (0.7 %) people, which was associated with trauma, poor wound care, technical error, or seroma that appeared after drainage removal. Treatment required repeated surgery. Also, the authors found that each of the complications was more common in the case of previously operated patients [37].

Quinton Hatch et al. published a paper in which they presented the results of their own observations of the treatment of pilonidal disease by the Bascom II (cleft-lift) method. In total, between 2013 and 2018, they operated 235 patients in more than 30, with a BMI of 45 %, 24 % were smokers, and 103 patients already had a history of surgery for pilonidal disease. All complications were divided into two groups: small and large. The second group required repeated surgical interventions, and the first group could limit itself to taking antibiotics and outpatient drainage. The number of recorded relapses was 4.7 %. The group of major complications included repeated surgical intervention in the scope of drainage and revision – 23 (9.7 %) patients, the need to use VAC systems – 7 (3.0 %) and prolonged wound non-healing – 37 (15.6 %), other significant complications – 46 (19.4 %). Minor complications included separation of the skin from the subcutaneous tissue – 62 (26.2 %) patients, hematomas – 6 (2.5 %), seroma – 12 (5.1 %), wound infection (treatment limited to antibiotics) – 7 (3.0 %) and other minor complications – 81 (34.2 %). Given the above data, the authors conclude that the number of complications and relapses is relatively high compared to other publications. However, such results were obtained in a high-risk patient population. A BMI of more than 30 and previous surgical

interventions for pilonidal disease are unfavorable factors for postoperative complications. Patients in these groups should be adequately informed about the high risks prior to surgery [38].

Ojo D. et al. published their work, in which they demonstrated the results of the treatment of pilonidal disease using the Cleft-Lift method from 1995 to 2021 in two different clinics. A total of 714 surgeries were performed, but only 656 patients were continuously monitored. Among them, 293 had a history of surgery for pilonidal disease. The authors note the following results: primary wound healing in 398 (60.7 %) patients, secondary healing – 230 (35.1 %), repeated surgery required – 19 (2.9 %), minor complications (opening and drainage of abscess, hematoma) – 23 (3.5 %) and recurrence rate – 23 (25.0 %). Considering the results and analysis of the work carried out by the authors conclude that this technique has good results of healing by primary and secondary tension with a maximum period of up to 16 weeks and note the advantage over wide excision of the pilonidal sinus with closure along the midline of the intergluteal fold [39].

Endoscopic pilonidal sinus treatment (EPSiT) / Video assisted ablation of pilonidal sinus (VAAPS). The general medical trend towards minimally invasive surgical interventions has also affected pilonidal disease. Radical methods of excision and plastic surgery of the intergluteal area have a number of disadvantages: a high percentage of relapses and complications of the early postoperative period, such as wound infection, divergence of the wound edges, prolonged healing, and others. Taking into account the above factors, over the past 20 years, research and improvement of new methods of treatment of pilonidal disease have been ongoing aimed at minimal surgical aggression and rapid recovery of patients with a return to work. With the shift to minimally invasive surgery, video-assisted pilonidal sinus ablation (VAAPS) and endoscopic pilonidal sinus treatment (EPIST) have gained popularity.

Endoscopic treatment of pilonidal disease was first described by P. Meinero et al. in 2014. Having obtained good results using the technique of treating complex rectal fistulas with video assistance [40], the authors decided to improve this technique for the treatment of pilonidal disease using fistuloscopy and ablation of the primary sinus and secondary fistulous passages.

To perform the procedure, a fistula was required equipped with an optical channel, a working channel for instruments and an irrigation system (glycine-mannitol solution 1 %), forceps, a brush, and a monopolar coagulator.

The operation consists of two stages: diagnostic and operational. The cutaneous opening of the fistula is expanded to 0.5 cm with a scalpel to insert a fistuloscope, the primary sinus is examined, and all branching paths are determined (Fig. 3). The next step is to start the forceps, with the help of which all hair shafts, follicles and side objects are carefully evacuated. Further, with the help of an electrocoagulator, ablation of the granulation tissue of the pilonidal sinus and all secondary fistulous passages occurs. All necrotic lobules are removed with a brush or Volkmann's spoon, if possible. A continuous

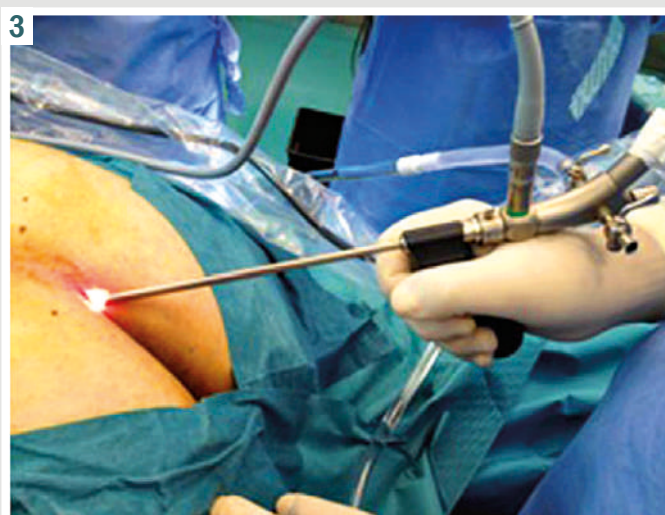


Fig. 3. Use of a fistula in EPSiT. Authors: Meinero P., Mori L., Gasloli G. [41].

stream of glycine-mannitol solution during the procedure provides a clear field of vision and flushing out of small foreign bodies and necrotic particles. Then hemostasis and dressing on the wound, the patient was discharged home on the same day [41,42].

In the period from March to November 2012, 11 patients were operated on using this technique, 8 already had a history of surgery in this area. There were no serious complications or relapses within 6 months. In the early postoperative period, pain syndrome almost did not bother patients on the VAS scale, the average result was 1.9 points, on the first day only 2 patients needed anesthesia. After 1 month, the external opening closed in all patients. Based on their experience, the authors positively note the technique due to the complete removal of hair during visual control, aesthetic result, low pain syndrome and rapid healing and return to work in 2–3 weeks [41].

In 2013, simultaneously with the development and first studies of the EPSiT technique by Meinero [41], Marco Milone and his colleagues, having adopted the experience of surgical interventions using video-assisted ablations of complex rectal fistulas [40], also decided to apply a similar approach in the treatment of pilonidal disease. Milone called his technique VAAPS, the equipment, method and sequence of the procedure were almost exactly similar to EPSiT technique, which was described earlier. One of the small details is the use of a physiological solution instead of a 1 % glycine-mannitol solution for constant irrigation during surgery. Given the similarity of these methods, they can be considered as synonymous with new technology, the main purpose of which is the use of endoscopic methods in the treatment of pilonidal disease [43,44].

In the period from September 2011 to February 2012, Milone, together with colleagues from the University of Naples, performed the first surgical interventions using the VAAPS method. A total of 28 surgical interventions were performed. In the early postoperative period, all patients noted a low pain syndrome, a maximum of 2 points on VAS, and were also satisfied with the visual appearance. Only one patient noticed a recurrence within one year. In

general, patients returned to work after 2 weeks. Summing up, the authors noted that the results of the work indicate the high efficiency of the method, the rapid stage of rehabilitation, the absence of complications in the early postoperative period, such as wound infection, divergence of wound edges, seromas, and hematomas [43].

Ramin Azhough and Swivaut published the results of their work, in which they performed 100 surgical interventions using the EPSiT technique from 2017 to 2019. Patients reported low pain during the 1st postoperative week. On the VAS scale, the maximum is 6 points (4 %), most patients gave 2–3 points, 28–37 %, respectively. Wound healing lasted from 2 to 4 weeks, a longer period is associated with greater branching of fistulas. Patients returned to work in 2–5 days. The total follow-up period ranged from 8 to 24 months, during this period no patients noted conclusions such as hematomas, seroma, wound infection, recurrence was seen in 4 %. The authors conclude that the EPSiT technique is an effective method of treating uncomplicated pilonidal disease, has a low recurrence rate, minimal time spent in the hospital and return to work as early as the 2nd day after surgery [45].

In 2019, Kalaiselvan, together with colleagues from Whiston Hospital, UK, presented the results of their observations on 74 patients who underwent treatment for pilonidal disease using the EPSiT method between 2014 and 2018. The median follow-up period was 52 weeks (range 2 to 114 weeks), 8 patients were out of sight, so the results were given for 66 people, among them only 31 this surgical intervention was the first in the treatment of pilonidal disease. During the follow-up, the authors noted complete recovery after surgery in 67 % (44 patients); 22 patients required reoperation. At the second stage, it was decided to perform various methods: 8/22 patients underwent repeated EPSiT, after which only 1 patient had complaints, he underwent reconstruction using the Karydakis flap method at stage 3, after which the patient noted a complete recovery. The second group of re-operated patients (5 people) underwent reconstruction using the Karydakis flap method in the second stage, after which all fully recovered. The third group (9 people) was the second stage of excision of superficial granulation tissue, at the time of publication they were still under observation. It should be noted that of the 31 patients who did not have a history of previous pilonidal disease surgeries, 28 achieved complete recovery after the first EPSiT procedure (90 %). The authors support Meinero's position and believe that this technique can be used as the first stage in an unbranched fistula system, and in difficult cases it can be supplemented with a reconstructive stage [46].

Short-term research results have been successful. There are no or low rates of early complications such as wound infection, wound margin divergence, seromas, hematomas, and low recurrence rates. The obtained results needed long-term confirmation, an increase in the number of patients and randomized trials. Milone M., together with colleagues from the University of Naples, based on previous positive experience with the use of VAAPS, conducted a large study involving two groups with a long follow-up period of 5 years. The first group included 74 patients who underwent minimally invasive surgery

using the VAAPS method, the second group consisted of 67 patients who underwent surgery using the Bascom II (cleft-lift) technique. The main goal of the study was to compare 2 methods under the same conditions, namely the presence of chronic non-recurrent pilonidal disease, and the absence of comorbidities. The ratio between men and women, the age and complexity of branching of the pilonidal sinuses in percentage comparison were as close as possible in each group. As for relapses after the first year of follow-up, 3.9 % in the minimally invasive group, 5.8 % in the classical method, and 24.3 % and 23.8 % after 5 years, respectively. The results indicated similar relapse rates of the two techniques. All patients underwent quality of life and cosmetic satisfaction testing, in which the minimally invasive group received the highest scores. Also, patients after VAAPS in the early postoperative period needed fewer dressings, follow-up examinations by a doctor, and returned to work faster.

Although VAAPS has been found to be safe and effective in the treatment of chronic pilonidal sinus [42,43,44,45,46,47,48], less is known about the use of this method in the treatment of acute pilonidal abscess. In 2020, a paper was published in which Michele Manigrasso et al. evaluated the results of observation of two groups of patients with acute pilonidal abscess. Each patient group consisted of 41 people. In the first group in the first stage, surgery was performed according to the VAAPS method with a course of antibiotic therapy (ciprofloxacin 500 mg 2 times a day – 3 days and metronidazole 250 mg 3 times a day), in the second group, the first stage was the opening and drainage of the abscess and the second stage a month later, with a decrease in the inflammatory process, VAAPS was performed. The follow-up lasted for 5 years. The results were collected in the early postoperative period and at 1, 3 and 5 years after surgery, the main criteria were the presence of relapses, time of disability, wound healing time, and the presence of wound infection. Unfortunately, during the study, patients fell out of sight and in the third year, the early VAAPS group consisted of 20 patients, and the delayed VAAPS group consisted of 18 patients, and in the 5th year, 8 patients remained in each group. As for relapses, the results were similar, so after 1 year their percentage was 4.9 % and 7.3 %, after 3 years – 10 % compared to 16 %, and after 5 year – 25 % compared to 37.5 %. Usually in the group with early VAAPS, the time to return to work was significantly faster (median 3 days) compared to autopsy and abscess drainage (median 3 weeks). Evaluation on the pleasure scale, in which the patients of the first group scored higher. It should also be noted that the mean wound healing time, the number of incomplete wound healed, and postoperative wound infections were similar in both groups. Therefore, the authors concluded that the use of the VAAPS technique in acute pilonidal abscess can be applied in practice, since during the first year the group with early minimally invasive treatment showed better data. But this topic requires a more extensive study, because only 8 patients underwent 5 years of follow-up [47].

In 2018, A. Pappas together with D. Christodoulou published their first experience of using a diode laser in the treatment of pilonidal disease.

The procedure was performed under local anesthesia, after dilating the outlet of the pilonidal sinus to 1 cm, a thorough cleaning of the fistulous passages with a curette was performed. A radial fiber connected to a diode laser at a wavelength of 1470 nm was injected into the sinus tract, and the laser energy was supplied continuously. The laser probe was removed from the tract at a rate of 1 mm/s. If the tract did not close after the first insertion and output, the procedure was repeated. The authors reported an efficacy of 90.3 % in their prospective study of 237 patients. In recent years, there has been an increased interest in laser therapy for the treatment of pilonidal sinus disease due to its simplicity and ease of application [49]. A systematic review study showed that laser treatment of patients with pilonidal sinus disease resulted in complete healing in 94.4 % and a recurrence rate of 3.8 % [50].

In 2023, Turkish surgeons Cenk Ersavs et al. published a study on the comparative efficacy of EPSiT and SiLaT, which included 73 patients with chronic pilonidal sinus. The follow-up period was 2 years. Postoperative examination was performed weekly. The assessment of pain on a visually analogue scale, the need for analgesia, the day of discharge, and the time of wound healing were recorded. Follow-up examinations were carried out 3, 6 and 12 months after surgery. 36 patients underwent EPSiT and 37 patients underwent SiLaT procedure, the number of fistula passages and the complexity of branching were approximately equally distributed. In the early postoperative period, bleeding and necrosis of adipose tissue were recorded in two patients in the SiLaT group. The mean wound healing time and rate of return to daily activity were similar in both groups. Relapses were detected in 4 people from the EPSiT group and in 3 people from the SiLaT group. The authors noted the high effectiveness of the two methods, a short hospital stay and a quick return to work. The use of a laser does not significantly increase wound complications, however, the use of a laser increases the use of analgesics in the postoperative period [51].

The Italian Society of Colorectal Surgery (SICCR) released a consensus statement at its 2020 annual meeting, based on the experience of the members of the society and the analysis of more than 110 publications on surgical treatments for pilonidal disease. In their report, studies of the most used surgical interventions for pilonidal disease are discussed and presented, the pros and cons of each procedure are given. With regard to endoscopic treatment, the effect of the method exclusively on the pilonidal sinus and secondary fistulas, rapid postoperative recovery and wound healing, return to work and patient satisfaction was positively noted. In summary, the authors note that in the treatment of pilonidal disease, it is possible to use excision with open healing, with primary closure in the midline and an endoscopic approach. Although many surgical aspects of the treatment of pilonidal disease remain controversial, panelists recommend adopting minimally invasive techniques in cases of unbranched pilonidal sinus and using conventional treatment in complex cases [52].

Conclusions

1. Pilonidal disease is a factor in treatment due to frequent complications in the postoperative period,

hematomas, seromas, wound infection, divergence of wound edges, and frequent relapses. Due to the fact that PD is more common in men aged 15 to 30 years, the long time of their treatment is a direct burden on health care facilities, and an indirect burden for the country due to the long-term disability of the population. For the treatment of acute pilonidal abscesses, dissection and drainage with curettage are recommended. Wide excision with primary closure or healing by secondary tension is the currently accepted treatment for most chronic diseases of the pilonidal sinus. None of the methods of surgical interventions has been universally recognized. Relapse of the disease and complications remain an urgent problem today. Excision and primary closure outside the midline by various methods showed better results in the percentage of recurrences and early complications. Wide, excessive excision with different reconstruction options can be complicated by infection or divergence of the wound edges, which significantly increases the duration of treatment and disability.

2. The transition to endoscopic techniques solves most of the shortcomings of classical surgical interventions, although at the moment there is not enough data to support this method, especially in the conditions of our country. The disadvantages include the potential cost of equipment, the need for specific training. In addition, patient selection is key, as endoscopic treatment will provide the greatest benefit for a minimally branched pilonidal sinus with few secondary fistulous passages. In this case, the procedure can be performed through one skin hole. For some patients, wide excision is still the surgery of choice, but with endoscopic techniques, the number of these patients can be reduced.

Prospects for further research. The presented results of the use of endoscopic methods of treatment of pilonidal disease seem to be better than the results of classical surgical interventions. However, favorable short-term results and lack of reliable long-term follow-up data should provide an incentive for further high-quality studies to draw definitive conclusions about this technique.

Conflicts of interest: authors have no conflict of interest to declare.
Конфлікт інтересів: відсутній.

Надійшла до редакції / Received: 30.04.2024
Після доопрацювання / Revised: 30.05.2024
Схвалено до друку / Accepted: 05.06.2024

Information about the authors:

Klymenko A. V., MD, PhD, DSc, Professor, Head of the Department of Faculty Surgery, Zaporizhzhia State Medical and Pharmaceutical University, Ukraine.
ORCID ID: 0000-0002-8502-0769

Vytiuk V. R., MD, Senior Laboratory Assistant of the Department of Faculty Surgery, Zaporizhzhia State Medical and Pharmaceutical University, Ukraine.
ORCID ID: 0009-0009-8730-2709

Відомості про авторів:

Клименко А. В., д-р мед. наук, професор, зав. каф. факультетської хірургії, Запорізький державний медико-фармацевтичний університет, Україна.
Витюк В. Р., старший лаборант каф. факультетської хірургії, Запорізький державний медико-фармацевтичний університет, Україна.

References

- Loganathan A, Arsalani Zadeh R, Hartley J. Pilonidal disease: time to reevaluate a common pain in the rear! *Dis Colon Rectum*. 2012;55(4):491-3. doi: [10.1097/dcr.0b013e31823fe06c](https://doi.org/10.1097/dcr.0b013e31823fe06c)
- Søndenaa K, Andersen E, Nesvik I, Søreide JA. Patient characteristics and symptoms in chronic pilonidal sinus disease. *Int J Colorectal Dis*. 1995;10(1):39-42. doi: [10.1007/BF00337585](https://doi.org/10.1007/BF00337585)
- lesalniaks I, Ommer A. The Management of Pilonidal Sinus. *Dtsch Arztebl Int*. 2019;116(1-2):12-21. doi: [10.3238/arztebl.2019.0012](https://doi.org/10.3238/arztebl.2019.0012)
- Zakharash MP, Lyshavskiy OV, Dubovyi VA, Stelmakh AI, Yakovleva NM. Ultrasonohrafiia v diahnostytsi ta vybori likuvalnoi taktyky pry epithelialnomu kuprykovomu khodi [Ultrasonography in diagnosis and selection of treatment tactics for epithelial coccygeal course]. *Surgery of Ukraine*. 2010;0(2):66-71. Ukrainian.
- Luedi MM, Schober P, Stauffer VK, Diekmann M, Anderegg L, Doll D. Gender-specific prevalence of pilonidal sinus disease over time: A systematic review and meta-analysis. *ANZ J Surg*. 2021;91(7-8):1582-7. doi: [10.1111/ans.16990](https://doi.org/10.1111/ans.16990)
- Rushfeldt C, Søreide K. Kirurgisk behandling av pilonidal sykdom [Surgical treatment of pilonidal disease]. *Tidsskr Nor Laegeforen*. 2010 May 6;130(9):936-9. Norwegian. doi: [10.4045/tidsskr.09.0345](https://doi.org/10.4045/tidsskr.09.0345)
- Harries RL, Alqallaf A, Torkington J, Harding KG. Management of sacrococcygeal pilonidal sinus disease. *Int Wound J*. 2019;16(2):370-8. doi: [10.1111/iwj.13042](https://doi.org/10.1111/iwj.13042)
- Doll D. Pilonidal sinus disease – 186 years since Mayo. *Coloproctology*. 2019;2:94-5. doi: [10.1007/s00053-018-0315-z](https://doi.org/10.1007/s00053-018-0315-z)
- Nixon AT, Garza RF. Pilonidal Cyst and Sinus. 2023 Aug 8. In: StatPearls [Internet]. Treasure Island (FL): StatPearls Publishing; 2024 Jan. <https://www.ncbi.nlm.nih.gov/books/NBK557770/>
- Tsema YV. [The evolution of aetiology and pathogenesis conceptions of pilonidal disease]. *Surgery of Ukraine*. 2013;0(2):9-22. Ukrainian. Available from: http://nbuv.gov.ua/UJRN/KhU_2013_2_5
- Tsema EV, Dibrova YV. [The clinical and morphological aspects of aetiology and pathogenesis of sacrococcygeal pilonidal cysts]. *Pathologia*. 2013;3(3):61-5. Ukrainian. doi: Available from: <http://pat.zsmu.edu.ua/article/view/22589>
- lesalniaks I, Ommer A, Herold A, Doll D. German National Guideline on the management of pilonidal disease: update 2020. *Langenbecks Arch Surg*. 2021;406(8):2569-80. doi: [10.1007/s00423-020-02060-1](https://doi.org/10.1007/s00423-020-02060-1)
- Choy KT, Srinath H. Pilonidal disease practice points: An update. *Aust J Gen Pract*. 2019;48(3):116-8. doi: [10.31128/ajgp-07-18-4649](https://doi.org/10.31128/ajgp-07-18-4649)
- Kanat BH, Sözen S. Disease that should be remembered: Sacrococcygeal pilonidal sinus disease and short history. *World J Clin Cases*. 2015;3(10):876-9. doi: [10.12998/wjcc.v3.i10.876](https://doi.org/10.12998/wjcc.v3.i10.876)
- Bascom J. Pilonidal disease: origin from follicles of hairs and results of follicle removal as treatment. *Surgery*. 1980;87(5):567-72.
- Bascom J. Current Therapy in Colon and Rectal Surgery [Internet]. 1990 [cited 2024 Sep 3]. P. 32-9. Available from: https://www.pilonidal.org/wp-content/uploads/2016/02/bascom_1990_ps.pdf
- Bascom J, Bascom T. Failed pilonidal surgery: new paradigm and new operation leading to cures. *Arch Surg*. 2002;137(10):1146-50; discussion 1151. doi: [10.1001/archsurg.137.10.1146](https://doi.org/10.1001/archsurg.137.10.1146)
- Bascom J, Bascom T. Utility of the cleft lift procedure in refractory pilonidal disease. *Am J Surg*. 2007;193(5):606-9; discussion 609. doi: [10.1016/j.amjsurg.2007.01.008](https://doi.org/10.1016/j.amjsurg.2007.01.008)
- Bascom J. Pilonidals: Distilled wisdom. *Societa Italiana di Chirurgia ColoRettale*. 2010;25:218-20. https://www.siccr.org/wp-content/uploads/2015/08/ML_Bascom_def.pdf
- Dr. Marjan (Jane) Ghadiri. Pilonidal Sinus Treatments [Internet]. Australian Brisbane Private Hospital. 2020 [cited 2024 Sep 2]. Available from: <https://drghadiri.com.au/pilonidal-sinus-treatments>
- Dr. Bernhard Hofer. Anfangsstadium des Sinus pilonidalis [Internet]. *Proktologische Praxis München 2023* [cited 2024 Sep 2]. Available from: <https://pilonidalsinus-zentrum.de/en/steissbeinfistel-ursache-und-entstehung>
- Khalilieh S, Horesh N, Cordoba M, Forschmidt E, Zager Y, Nadler R, et al. Surgical Outcomes of Minimally Invasive Trephine Surgery for Pilonidal Sinus Disease and Risk Factors for Recurrence. *J Laparoendosc Adv Surg Tech A*. 2022;32(3):288-92. doi: [10.1089/lap.2021.0097](https://doi.org/10.1089/lap.2021.0097)
- Hemmingsson O, Binnermark F, Odensten C, Rutegård M, Franklin KA, Haapamäki MM. Excision and suture in the midline versus Karydakias flap surgery for pilonidal sinus: randomized clinical trial. *BJS Open*. 2022;6(2):zrac007. doi: [10.1093/bjsopen/zrac007](https://doi.org/10.1093/bjsopen/zrac007)
- Popeskou SG, Pravini B, Panteleimonitis S, Vajana AF, Vanoni A, Schmalzbauer M, et al. Conservative Sinusectomy vs. excision and primary off-midline closure for pilonidal disease: a randomized controlled trial. *Int J Colorectal Dis*. 2020;35(7):1193-9. doi: [10.1007/s00384-020-03551-9](https://doi.org/10.1007/s00384-020-03551-9)
- Kanlıoz M, Ekici U, Tatli F, Karatas T. Pilonidal Sinus Disease: An Analysis of the Factors Affecting Recurrence. *Adv Skin Wound Care*. 2021;34(2):81-5. doi: [10.1097/01.asw.0000725168.11099.92](https://doi.org/10.1097/01.asw.0000725168.11099.92)
- Chintapatla S, Safarani N, Kumar S, Haboubi N. Sacrococcygeal pilonidal sinus: historical review, pathological insight and surgical options. *Tech Coloproctol*. 2003;7(1):3-8. doi: [10.1007/s101510300001](https://doi.org/10.1007/s101510300001)
- Petersen S. Sinus pilonidalis – was ist die beste chirurgische Therapie? [Pilonidal Sinus Disease; What is the Best Treatment Option?]. *Zentralbl Chir*. 2019;144(4):341-8. German. doi: [10.1055/a-0901-7945](https://doi.org/10.1055/a-0901-7945)
- Menzel T, Dörner A, Cramer J. Exzision und offene Wundbehandlung des Sinus pilonidalis. Rezidivrate und Dauer der Arbeitsunfähigkeit [Excision and open wound treatment of pilonidal sinus. Rate of recurrence and duration of work incapacity]. *Dtsch Med Wochenschr*. 1997;122(47):1447-51. German. doi: [10.1055/s-2008-1047784](https://doi.org/10.1055/s-2008-1047784)
- Stauffer VK, Luedi MM, Kauf P, Schmid M, Diekmann M, Wieferich K, et al. Common surgical procedures in pilonidal sinus disease: A meta-analysis, merged data analysis, and comprehensive study on recurrence. *Sci Rep*. 2018;8(1):3058. doi: [10.1038/s2Fs41598-018-20143-4](https://doi.org/10.1038/s2Fs41598-018-20143-4)
- Cai Z, Zhao Z, Ma Q, Shen C, Jiang Z, Liu C, et al. Midline and off-midline wound closure methods after surgical treatment for pilonidal sinus. *Cochrane Database Syst Rev*. 2024;1(1):CD015213. doi: [10.1002/14651858.CD015213.pub2](https://doi.org/10.1002/14651858.CD015213.pub2)
- Melkonian E, Mordojovich E, Baeza P, Karydakias Technique for the Treatment of Pilonidal Disease. *Dis Colon Rectum*. 2023;66(7):e754-5. doi: [10.1097/dcr.0000000000002556](https://doi.org/10.1097/dcr.0000000000002556)
- Hemmingsson O, Binnermark F, Odensten C, Rutegård M, Franklin KA, Haapamäki MM. Excision and suture in the midline versus Karydakias flap surgery for pilonidal sinus: randomized clinical trial. *BJS Open*. 2022;6(2):zrac007. doi: [10.1093/bjsopen/zrac007](https://doi.org/10.1093/bjsopen/zrac007)
- Bubenová M, Konečná D, Kala Z. Pilonidal sinus disease: Karydakias flap procedure in our patients. *Rozhl Chir*. 2020;99(8):350-5. English. doi: [10.33699/PIS.2020.99.8.350-355](https://doi.org/10.33699/PIS.2020.99.8.350-355)
- Wu P, Zhang Y, Zhang Y, Wang S, Fan Z. Progress in the surgical treatment of sacrococcygeal pilonidal sinus: a review. *Int J Surg*. 2023;109(8):2388-403. doi: [10.1097/ajs.0000000000000447](https://doi.org/10.1097/ajs.0000000000000447)
- Zou Q, Zhang D, Xian Z, Wang X, Xie S, Hu B, et al. Prognostic factors of flap techniques for pilonidal disease based on magnetic resonance imaging and clinical parameters. *Asian J Surg*. 2022;45(1):284-90. doi: [10.1016/j.asjsur.2021.05.021](https://doi.org/10.1016/j.asjsur.2021.05.021)
- Tsema YV. [The experience of low-traumatic treatment of pilonidal sinus disease by using bascom's procedure (cleft lift procedure)]. *Modern medical technology*. 2013;0(4):78-85. Ukrainian. Available from: http://nbuv.gov.ua/UJRN/Smt_2013_4_18
- Immerman SC. The Bascom Cleft Lift as a Solution for All Presentations of Pilonidal Disease. *Cureus*. 2021;13(2):e13053. doi: [10.7759/cureus.13053](https://doi.org/10.7759/cureus.13053)
- Hatch Q, Marengo C, Lammers D, Morte K, Schluskel A, McNeven S. Postoperative outcomes of Bascom cleft lift for pilonidal disease: A single-center experience. *Am J Surg*. 2020;219(5):737-40. doi: [10.1016/j.amjsurg.2020.03.005](https://doi.org/10.1016/j.amjsurg.2020.03.005)
- Ojo D, Flashman K, Thomas G, Tozer P, Senapati A. Cleft closure (the Bascom cleft lift) for 714 patients-treatment of choice for complex and recurrent pilonidal disease (a cohort study). *Colorectal Dis*. 2023;25(9):1839-43. doi: [10.1111/codi.16688](https://doi.org/10.1111/codi.16688)
- Meinero P, Mori L. Video-assisted anal fistula treatment (VAAFT): a novel sphincter-saving procedure for treating complex anal fistulas. *Tech Coloproctol*. 2011;15(4):417-22. doi: [10.1007/s10151-011-0769-2](https://doi.org/10.1007/s10151-011-0769-2)
- Meinero P, Mori L, Gaslioli G. Endoscopic pilonidal sinus treatment (E.P.Si.T.). *Tech Coloproctol*. 2014;18(4):389-92. doi: [10.1007/s10151-013-1016-9](https://doi.org/10.1007/s10151-013-1016-9)
- Cahais J. Endoscopic pilonidal sinus disease treatment (EPSiT). *J Visc Surg*. 2021;158(4):337-42. doi: [10.1016/j.jvisurg.2021.02.008](https://doi.org/10.1016/j.jvisurg.2021.02.008)
- Milone M, Musella M, Di Spiezio Sardo A, Bifulco G, Salvatore G, Sosa Fernandez LM, et al. Video-assisted ablation of pilonidal sinus: a new minimally invasive treatment—a pilot study. *Surgery*. 2014;155(3):562-6. doi: [10.1016/j.surg.2013.08.021](https://doi.org/10.1016/j.surg.2013.08.021)
- Milone M, Sosa Fernandez LM, Vertaldi S, De Simone G, Servillo G, Manigrasso M, et al. Video-assisted ablation of pilonidal sinus – a video vignette. *Colorectal Dis*. 2020;22(5):597-8. doi: [10.1111/codi.14956](https://doi.org/10.1111/codi.14956)
- Azhough R, Azari Y, Taher S, Jalali P. Endoscopic pilonidal sinus treatment: A minimally invasive surgical technique. *Asian J Endosc Surg*. 2021;14(3):458-63. doi: [10.1111/ases.12893](https://doi.org/10.1111/ases.12893)
- Kalaiselvan R, Liyanage A, Rajaganeshan R. Short-term outcomes of endoscopic pilonidal sinus treatment. *Ann R Coll Surg Engl*. 2020;102(2):94-7. doi: [10.1308/rcsann.2019.0097](https://doi.org/10.1308/rcsann.2019.0097)
- Milone M, Velotti N, Manigrasso M, Vertaldi S, Di Lauro K, De Simone G, et al. Long-term results of a randomized clinical trial comparing endoscopic versus conventional treatment of pilonidal sinus. *Int J Surg*. 2020;74:81-5. doi: [10.1016/j.ijsu.2019.12.033](https://doi.org/10.1016/j.ijsu.2019.12.033)
- Manigrasso M, Velotti N, Sosa Fernandez LM, Vertaldi S, Maione F, Gennarelli N, et al. Early versus delayed endoscopic treatment of acute pilonidal abscess: a propensity score-matched analysis. *Int J Colorectal Dis*. 2021;36(2):339-45. doi: [10.1007/s00384-020-03767-9](https://doi.org/10.1007/s00384-020-03767-9)
- Pappas AF, Christodoulou DK. A new minimally invasive treatment of pilonidal sinus disease with the use of a diode laser: a prospective

- large series of patients. *Colorectal Dis.* 2018;20(8):O207-O214. doi: [10.1111/codi.14285](https://doi.org/10.1111/codi.14285)
50. Romic I, Augustin G, Bogdanic B, Bruketa T, Moric T. Laser treatment of pilonidal disease: a systematic review. *Lasers Med Sci.* 2022;37(2):723-32. doi: [10.1007/s10103-021-03379-x](https://doi.org/10.1007/s10103-021-03379-x)
 51. Ersavas C, Erginel B, Yanar F, Azamat İF, Taskesen F, Soysal FG. Endoscopic pilonidal sinus treatment (EPSIT) versus sinus laser therapy (SiLaT) for sacrococcygeal pilonidal sinus. *Wideochir Inne Tech Maloinwazyjne.* 2023;18(1):144-8. doi: [10.5114/wiitm.2022.124206](https://doi.org/10.5114/wiitm.2022.124206)
 52. Milone M, Basso L, Manigrasso M, Pietroletti R, Bondurri A, La Torre M, et al. Consensus statement of the Italian society of colorectal surgery (SICCR): management and treatment of pilonidal disease. *Tech Coloproctol.* 2021;25(12):1269-80. doi: [10.1007/s10151-021-02487-8](https://doi.org/10.1007/s10151-021-02487-8)

Ектопічний рак щитовидної залози яєчника – невирішені питання діагностики та лікування struma ovaria maligna

О. О. Ковальов¹*, А. С. Д. Е. Ф., О. П. Толок², В. С., К. О. Ковальов¹, В. С., Д.

¹Запорізький державний медико-фармацевтичний університет, Україна, ²Медичний онкологічний центр «Юліс», м. Запоріжжя, Україна

A – концепція та дизайн дослідження; B – збір даних; C – аналіз та інтерпретація даних; D – написання статті; E – редагування статті; F – остаточне затвердження статті

Ключові слова:
struma ovarii,
папілярний
рак, ектопічна
щитовидна залоза.

Патологія. 2024.
T. 21, № 3(62).
C. 280-284

*E-mail:
Kovalev.onco@gmail.com

Struma ovaria є ектопічною локалізацією зрілої тканини щитовидної залози в яєчниках. Це рідкісна форма монодермальної тератоми, що здебільшого є доброякісною патологією. Первинні злоякісні пухлини щитовидної залози в придатках матки представлені тиреоїдними карциномами. У зв'язку з рідкістю цієї патології (менше ніж 1 % усіх пухлин), і тому недостатністю особистого досвіду, недостатністю відомостей у фаховій літературі, а також через те, що досі не розроблено узагальнені рекомендації, під час терапії пацієнтів зі struma ovaria лікарі припускаються багатьох помилок.

Мета роботи – описати рідкісне клінічне спостереження первинного папілярного раку щитовидної залози у яєчнику й обговорити помилки, яких припустилися під час лікування.

Клінічний випадок. Під спостереженням перебували п'ятеро жінок із гістологічно підтвердженим діагнозом struma ovaria. У чотирьох пацієнок ураження мали доброякісний характер. В однієї хворої діагностовано ектопічну тиреоїдну карциному. Наведено історію хвороби 70-річної жінки, якій виконали операцію гістеректомії без наступного лікування у спеціалізованому онкологічному центрі з приводу первинного папілярного раку щитовидної залози в яєчнику.

Висновки. Під час спостереження за пацієнтами зі злоякісною struma ovaria клініцисти помилково не використовують рекомендації, розроблені для діагностики й комбінованого лікування високодиференційованих тиреоїдних карцином, незалежно від їхньої еутопічної чи ектопічної локалізації.

Keywords:
struma ovarii,
papillary cancer,
ectopic thyroid
gland.

Pathologia.
2024;21(3):280-284

Ectopic thyroid cancer in the ovary – unresolved issues of diagnosis and treatment of struma ovaria maligna

O. O. Kovalyov, O. P. Tolok, K. O. Kovalov

Struma ovaria is an ectopic localization of mature thyroid gland tissue in the ovaries. This rare form of monodermal teratoma is mostly a benign pathology. Primary malignant tumors of the thyroid gland in the appendages of the uterus are represented by thyroid carcinomas. Due to the rare pathology (less than 1 % of all tumors), insufficient information in the literature, lack of generalized recommendations and personal experience, doctors make many mistakes during the treatment of patients with struma ovaria.

The aim of the work is to demonstrate a rare clinical observation of primary papillary thyroid cancer in the ovary and to discuss the mistakes that were made during treatment.

Case report. 5 women with a histologically confirmed diagnosis of struma ovaria were under our observation. In 4 lesions were benign. One patient was diagnosed with ectopic thyroid carcinoma. The medical history of a 70-year-old woman who underwent hysterectomy without further treatment in a specialized oncology center for primary papillary thyroid cancer in the ovary is presented.

Conclusions. When managing patients with malignant struma ovaria, clinicians mistakenly do not use the guidelines developed for the diagnosis and combined treatment of highly differentiated thyroid carcinomas, regardless of their eutopic or ectopic localization.

Struma ovaria є ектопічною локалізацією зрілої тканини щитовидної залози в яєчниках. Це рідкісна форма монодермальної тератоми, що здебільшого є доброякісною патологією. Первинні злоякісні пухлини щитовидної залози в придатках матки представлені карциномами, що гістологічно відповідають високодиференційованому тиреоїдному раку.

У зв'язку з рідкістю цієї патології (менше ніж 1 % усіх пухлин), і тому недостатністю особистого досвіду, недостатністю відомостей у фаховій літературі, а також через те, що досі не розроблено узагальнені рекомендації, під час терапії пацієнтів зі struma ovaria лікарі припускаються багатьох помилок [1,2,3].

У статті порушено актуальні питання щодо ведення таких пацієнтів.

Мета роботи

Описати рідкісне клінічне спостереження первинного папілярного раку щитовидної залози у яєчнику й обговорити помилки, яких припустилися під час лікування.

Матеріали і методи дослідження

Обстеження, хірургічне лікування та наступне спостереження за хворою здійснили в КНП «Запорізький

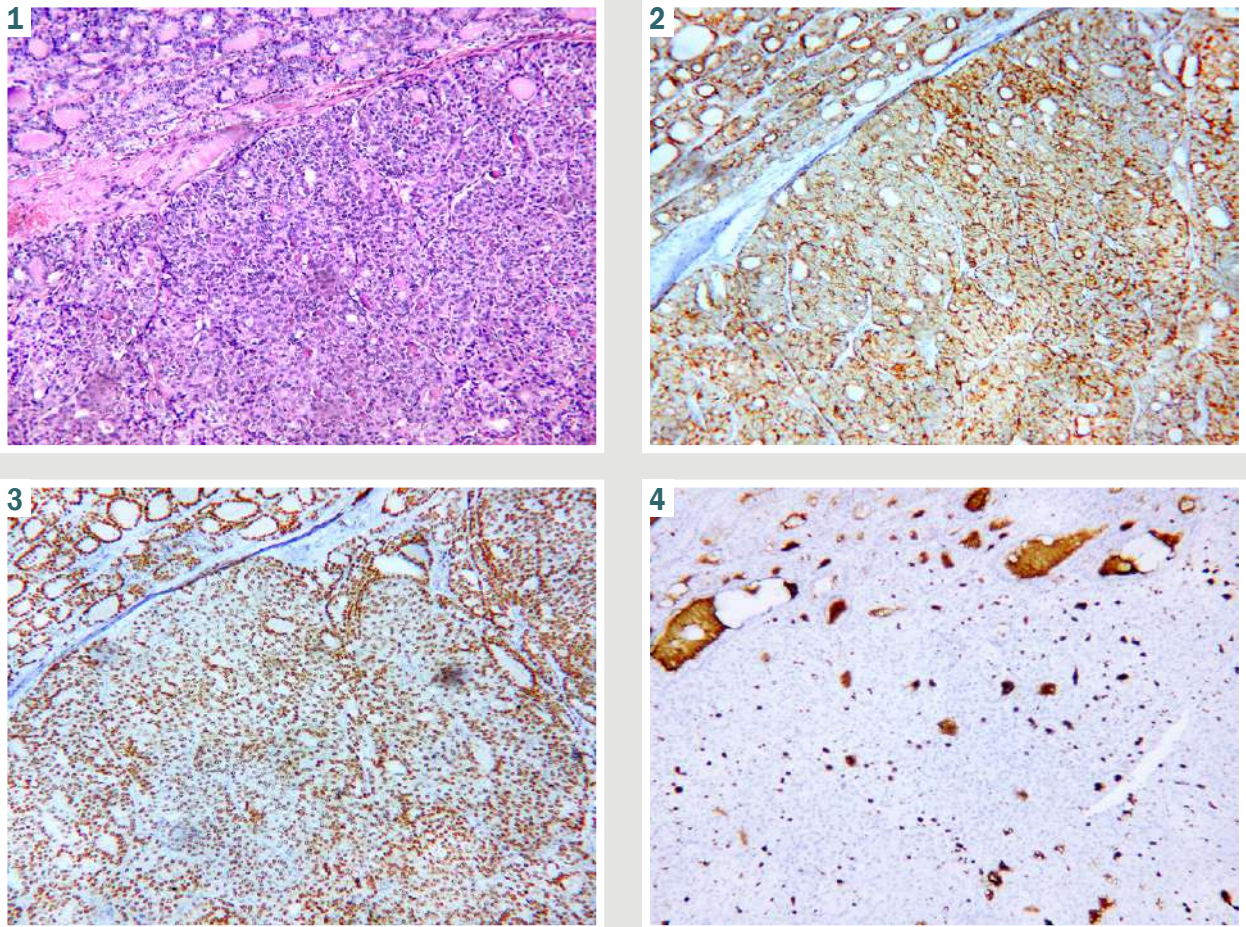


Рис. 1. Папілярна карцинома щитовидної залози в яєчнику. Тканина струми та карциноми. Забарвлення на гематоксилін-еозин, $\times 100$.

Рис. 2. Папілярна карцинома щитовидної залози в яєчнику. Позитивне забарвлення на CK19 у ділянках струми та карциноми. Збільшення $\times 100$.

Рис. 3. Папілярна карцинома щитовидної залози в яєчнику. Позитивне забарвлення на TTF-1 у ділянках струми та карциноми. Збільшення $\times 100$.

Рис. 4. Папілярна карцинома щитовидної залози в яєчнику. Позитивне забарвлення на Thyroglobulin у ділянках струми та карциноми. Збільшення $\times 100$.

регіональний протипухлинний центр» ЗОР (м. Запоріжжя). Морфологічні й імуногістохімічні дослідження виконано в лабораторії OncoLab-Ulis (м. Запоріжжя, ліцензія № M11-21 від 29.03.2021 року).

Морфологічне дослідження біопсійного матеріалу здійснили, виконавши забарвлення гематоксиліном та еозином. Для імуногістохімічного дослідження використали антитіла Thyroid Transcription Factor TTF-1 (Diagnostic BioSystems, клон 8G7G3/1), Cytokeratin 19 (Diagnostic BioSystems, клон A53-B/A2.26), Thyroglobulin (Diagnostic BioSystems, клон 1D4), PAX-8 (Diagnostic BioSystems, клон BC12), SALL4 (Diagnostic BioSystems, Clone 6E3), CD56 (DAKO, клон 123C3), Synaptophysin (DAKO, клон DAK-SYNAP), Chromogranin A (Diagnostic BioSystems, клон LK2H10).

Клінічний випадок

Жінка віком 70 років перебувала на лікуванні в КНП «Запорізький регіональний протипухлинний центр» ЗОР (м. Запоріжжя), до якого звернулася в

серпні 2022 року. З анамнезу відомо, що у віці 38 років перенесла ампутацію матки зі збереженням яєчників з приводу доброякісної патології. Під час УЗД-обстеження виявлено пухлину лівого яєчника розміром $80 \times 83 \times 75$ мм. СА125 залишався на нормальному рівні – 9,2 Од/мл.

Ознак ураження інших органів, зокрема й щитовидної залози, не було. Тиреоїдний статус у хворої перед лікуванням не вивчали.

Під час операції виявлено пухлину, що візуально схожа на злоякісну. Новоутворення видалено разом із шийкою матки, правим незміненим яєчником і великим чепцем.

Під час первинного гістологічного дослідження наявність епітеліального раку яєчника виключено, і тому ад'ювантну хімієтерапію не призначено. Пацієнтка направлена до сімейного лікаря для наступного спостереження.

Діагноз папілярна карцинома щитовидної залози в яєчнику (*struma ovarii maligna*) встановлений у патологічній лабораторії OncoLab-Ulis, до якої препарати

надійшли для консультування й імуногістохімічного дослідження.

Гістологічно утворення сформовано зрілою фолікулярною тканиною щитовидної залози. В одній із ділянок пухлина мала солідну будову з ознаками інвазивного росту в прилеглу строму яєчника без ураження капсули. Клітини мали просвітлені ядра із включеннями та борізтками; це характерно для папілярної карциноми щитовидної залози. Виявлено велику кількість атипичних фігур мітозів. Отже, за гістологічною будовою утворення відповідало струмі яєчника з малігнізацією (рис. 1).

У результаті імуногістохімічного дослідження встановлено, що клітини позитивні на CK19, TTF-1, Thyroglobulin, негативні на SALL4, синаптофізін і хромогранін (рис. 2, 3, 4).

Визначений імунофенотип виключав пухлину з клітин статевого тяжа, струмальний карциноід і підтверджував діагноз папілярна карцинома щитоподібної залози, що виникла на фоні струми яєчника (ICD-0 8260/3, МКХ-10: C56).

Оскільки пацієнтка проживала на тимчасово окупованій території та внаслідок військових дій в Україні, надалі рекомендації вона отримувала on line.

Відомо, що місцевопоширений рецидив у черевній порожнині у неї розвинувся протягом 6 місяців. Хвора померла від прогресування злоякісної пухлини через 1,5 року після оперативного втручання. Будь-якого лікування за цей час хвора не отримала.

Обговорення

Назву «тератома» вперше застосував Рудольф Вірхов у 1863 році у виданні «Die krankhaften Geschwülste» [4]. У перекладі з грецької «teras» означає монстр. Цей термін продовжують використовувати вже понад 160 років.

Зрілі кістозні тератоми майже завжди є доброякісними зі швидкістю зростання 1,8 мм на рік. У поодиноких випадках ці пухлини можуть зазнавати трансформації.

До злоякісних монодермальних тератом яєчника належать невральні пухлини, карциноїди та struma ovaria. Struma ovaria гістологічно представлена карциномою, яка схожа на новоутворення, що виникають в еутопічній щитовидній залозі [5].

Щитовидна залоза – перший ендокринний орган, який починає розвиватися з ентодерми під час ембріонального розвитку плода [6]. Між третім і четвертим гестаційним тижнем вона мігрує з ділянки зачатка в примітивній кишці до передньої поверхні ший. Якщо тиреоїдна тканина нездатна опуститися у своє кінцеве місце перед трахеєю, орган може опинитися у будь-якій ділянці людського тіла. Аномальна міграція зародкових тиреоїдних клітин пов'язана з мутаціями певних генів і факторів транскрипції (TTF-1, Nkx2-5, Foxe1, TTF-2 та PAX-8) [7].

Ектопічна тканина щитовидної залози може розташовуватися в трахеї, піднебінних мигдаликах, райдужній оболонці ока, гіпофізі, тимусі, надниркових залозах, органах шлунково-кишкового тракту та репродуктивній системі [8]. Struma ovaria є ектопічною локалізацією

зрілої тканини щитовидної залози, що функціонує, в яєчниках. Вперше ця патологія описана у 1899 році R. Boettlin [9] та S. Gottschalk [10].

Гістологічно пухлина є тератомою, проте можуть бути варіанти серозних або муцинозних цистаденом. Про наявність struma ovaria можна зробити висновок, якщо в пухлині є понад 50 % тканини щитовидної залози. Здебільшого новоутворення не має ознак злоякісності, хоча навіть при доброякісному струмозі зрілі імпланти тиреоїдної тканини іноді поширюються по всій черевній порожнині. Злоякісне ураження представлене папілярною, фолікулярною або змішаною карциномою. Агресивніші фенотипи виявляють дуже рідко. Ураження яєчника зазвичай однобічні, найчастіше виявляють ураження лівого яєчника.

Тканина struma ovaria може включати елементи муцинозної цистаденокарциноми, пухлину Бреннера, карциноїд або меланому. Часто у пацієнтів виявляють кристали моногідрату кальцію, що визначають як специфічну ознаку пухлин тиреоїдного походження [11].

Діагноз підтверджують за допомогою імуногістохімічного забарвлення на Thyroid Transcription Factor, PAX-8, тиреоглобулін і CK19.

Патологічні критерії, що використовують для опису карциноми щитовидної залози, також застосовують для діагностики struma ovaria maligna. Доказом злоякісного характеру пухлини є морфологічні ознаки клітинної атипії, гіперплазія, ядерний поліморфізм, мітотична активність, інвазія в навколишні судини та капсулу яєчника. Папілярний тип раку є найпоширенішим. Struma ovaria maligna слід відрізнити від метастазів у яєчник первинного раку щитовидної залози.

В окремих випадках про злоякісність можна зробити висновок лише клінічно, коли через кілька місяців або років після видалення пухлини виникає рецидив чи з'являються віддалені гематогенні метастази тиреоїдного раку.

Злоякісна struma ovaria зумовлює необхідність виконання повної абдомінальної гістеректомії з лімфодисекцією.

Після операції для стадіювання захворювання, пошуку резидуальної пухлини та можливих мікротастазів слід здійснити сканування всього тіла з радіоактивним йодом-131. Це дає змогу встановити, чи є активна тканина щитовидної залози в ділянці малого таза, інших відділах черевної порожнини, лімфатичних вузлах і віддалених вісцеральних органах. Перед скануванням виконують повну тиреоїдектомію, інакше радіоактивний йод буде накопичуватися тільки в щитовидній залозі. Якщо виявляють залишкову пухлину, виконують терапевтичну радіоактивну абляцію з I-131 [12, 13]. Така тактика доцільна через високу частоту рецидивів тиреоїдного раку яєчників, що виникає у 50 % випадків. Найчастіше виявляють внутрішньочеревні метастази, ураження легень, кісток і головного мозку [14, 15, 16].

Надалі моніторинг передбачає аналізи крові на рівень тиреоглобуліну (маркер раку щитовидної залози) та тиреотропного гормона. Для моніторингу можливих рецидивів чи метастазів регулярно виконують УЗД, КТ чи МРТ.

Майже в усіх пацієнтів з ектопічною щитовидною залозою будь-якої локалізації, включаючи струмозні пухлини яєчників, визначають стан гіпотиреозу.

Вважають, що злоякісна *struma ovaria* є єдиною пухлиною, що може синтезувати ектопічні тиреоїдні гормони. Саме це є ознакою ендокринного паранеопластичного синдрому.

Біохімічний стан тиреотоксикозу визначають за низьким рівнем тиреотропного гормону, підвищеним рівнем вільного тироксину (Т4), трийодтироніну (Т3) та тиреоглобуліну. Зв'язок хвороби Грейвса зі струмою яєчників досі остаточно не встановлено. Можливо, цей стан можна пояснити стимулювальним впливом сироваткових імуноглобулінів (антитіл до рецептора тиреотропіну TRAb) на функцію тиреоїдних клітин у яєчниках і щитовидній залозі [17,18].

Отже, агресивне лікування злоякісної *struma ovaria* з видаленням пухлини яєчника, повною тиреоїдектомією, абляцією залишкових клітин радіоактивним йодом і підтримувальною терапією левотироксином є складним, але оптимальним варіантом лікування. Такої думки нині дотримуються більшість дослідників [19,20]. Втім, зауважимо, що окремі дослідники відстоюють думку про доцільність застосування менш агресивного підходу, оскільки високодиференційовані пухлини, які походять з тканин щитовидної залози, начебто, є менш агресивними, а хвороба характеризується низьким ризиком смертності.

Наше спостереження з негативним віддаленим результатом лікування хворої свідчить, що поведінка раку щитовидної залози в яєчнику залишається непередбачуваною і не корелює з морфологією пухлини. Це підтверджує доцільність призначення більш агресивного комбінованого лікування хворих на *struma ovaria maligna*.

Можливо, стратифікація пацієнтів за іншими клінічними та молекулярними факторами ризику допоможе обрати оптимальну відповідну терапію для кожного хворого. На жаль, терапія таких пацієнтів досі не стандартизована, оскільки через малу кількість спостережень багаточентрові клінічні дослідження не здійснювали.

Для визначення лікувальної тактики у хворих на злоякісну *struma ovaria* обов'язковим залишається мультидисциплінарний консиліум із залученням онкологів, гінекологів, хірургів, радіотерапевтів і фахівців із лікування тиреоїдного раку.

Висновки

1. Папілярний рак щитовидної залози в яєчнику є рідкісною, але можливою причиною первинного злоякісного ураження придатків матки.

2. Наявність *struma ovaria maligna* потребує не тільки виконання хірургічної циторедуктивної операції, але й призначення комбінованого лікування, яке отримують хворі на високодиференційовані карциноми, розташовані в еутопічній щитовидній залозі.

3. Після гістеректомії хворим слід виконати повну тиреоїдектомію, здійснити сканування всього тіла з йод-131, якщо необхідно, – радіологічну абляцію залишкової пухлини.

4. Надалі пацієнт має отримувати L-тироксин, періодично йому треба здійснювати моніторинг тиреоглобуліну.

Перспективи подальших досліджень полягають у вивченні тиреоїдного статусу хворих на *struma ovaria*, рівня аутоантитіл у них, а також у дослідженні механізмів розвитку ендокринного паранеопластичного синдрому.

Фінансування

Фінансування наукової роботи здійснено завдяки медичному онкологічному центру «Юліс» і благодійній організації фонду «Світ проти раку» (ЄДРПОУ 44711449).

Подяки

Автори висловлюють подяку співробітникам лабораторії OncoLab-Ulis за можливість користуватися патологічним архівом і за виконання морфологічних, імуногістохімічних досліджень.

Конфлікт інтересів: відсутній.

Conflicts of interest: authors have no conflict of interest to declare.

Надійшла до редакції / Received: 30.08.2024

Після доопрацювання / Revised: 17.10.2024

Схвалено до друку / Accepted: 22.10.2024

Відомості про авторів:

Ковальов О. О., д-р мед. наук, професор, зав. каф. онкології та онкохірургії, Запорізький державний медико-фармацевтичний університет, Україна.

ORCID ID: 0000-0001-8191-3132

Толок О. П., зав. патологічного відділення, Медичний онкологічний центр «Юліс», м. Запоріжжя, Україна.

ORCID ID: 0009-0000-7832-912X

Ковальов К. О., канд. мед. наук, асистент каф. загальної хірургії та післядипломної хірургічної освіти, Навчально-науковий інститут післядипломної освіти, Запорізький державний медико-фармацевтичний університет, Україна.

ORCID ID: 0009-0009-2232-3429

Information about the authors:

Kovalyov O. O., MD, PhD, DSc, Professor, Head of the Department of Oncology and Oncosurgery, Zaporizhzhia State Medical and Pharmaceutical University, Ukraine.

Tolok O. P., MD, Head of the Pathology Department, Medical Oncology Center "Yulis", Zaporizhzhia, Ukraine.

Kovalov K. O., MD, PhD, Assistant of the Department of General Surgery and Postgraduate Surgical Education, Educational and Scientific Institute of Postgraduate Education, Zaporizhzhia State Medical and Pharmaceutical University, Ukraine.

References

- Goswami A, Gautam H, Kathar K, Goswami P. A Case of Cystic Struma Ovarii: A Rare Ovarian Tumor. *J South Asian Feder Obst Gynaecol*. 2021;12(5):32-2. [10.5005/jp-journals-10006-1815](https://doi.org/10.5005/jp-journals-10006-1815)
- Li S, Kong S, Wang X, Zhang X, Yin M, Yang J. Survival Outcomes and Prognostic Predictors in Patients With Malignant Struma Ovarii. *Front Med (Lausanne)*. 2021;8:774691. doi: [10.3389/fmed.2021.774691](https://doi.org/10.3389/fmed.2021.774691)
- Fernández Catalina P, Rego Iraeta A, Lorenzo Solar M, Sánchez Sobrino P. Sincronous malignant struma ovarii and papillary thyroid carcinoma. *Endocrinol Nutr*. 2016 Aug-Sep;63(7):366-7. English, Spanish. doi: [10.1016/j.endonu.2016.05.002](https://doi.org/10.1016/j.endonu.2016.05.002)
- Virchow R. Die krankhaften Geschwülste. Erster Band: Dreissig Vorlesungen, gehalten während des Wintersemesters 1862-1863 an der Universität zu Berlin. Berlin, Germany: Springer; 2013.

5. Ahmed A, Lotfollahzadeh S. Cystic Teratoma. [Updated 2023 Jun 3]. In: StatPearls [Internet]. Treasure Island (FL): StatPearls Publishing; 2024 Jan. Available from: <https://www.ncbi.nlm.nih.gov/books/NBK564325/>
6. Alanazi SM, Limaïem F. Ectopic Thyroid. [Updated 2023 Jan 1]. In: StatPearls [Internet]. Treasure Island (FL): StatPearls Publishing; 2024 Jan. Available from: <https://www.ncbi.nlm.nih.gov/books/NBK539892/>
7. Rosen RD, Sapra A. Embryology, Thyroid. [Updated 2023 May 1]. In: StatPearls [Internet]. Treasure Island (FL): StatPearls Publishing; 2024 Jan-. Available from: <https://www.ncbi.nlm.nih.gov/books/NBK551611/>
8. Raji Y, Gupta S, Pucar D, Keshavamurthy JH. Ectopic thyroid: The great mimicker. *Lung India*. 2018;35(3):248-50. doi: 10.4103/lungindia.lungindia_141_17
9. Boettlin R. Über zahnentwicklung in dermoid cysten des ovariums. *Virchows Arch Path Arat*. 1889;115:493-504.
10. Gottschalk, S. Ein neuer Typus einer kleincystischen bösartigen Eierstockgeschwulst. *Arch Gynak*. 1899;59:676-98. doi: 10.1007/BF01948483
11. Ayhan S, Kilic F, Ersak B, Aytekin O, Akar S, Turkmen O, et al. Malignant struma ovarii: From case to analysis. *J Obstet Gynaecol Res*. 2021;47(9):3339-51. doi: 10.1111/jog.14902
12. Wu M, Hu F, Huang X, Tan Z, Lei C, Duan D. Extensive peritoneal implant metastases of malignant struma ovarii treated by thyroidectomy and 131I therapy: A case report. *Medicine (Baltimore)*. 2018;97(51):e13867. doi: 10.1097/MD.00000000000013867
13. Leuştean L, Ungureanu MC, Preda C, Bilha SC, Obrocea F, Dănilă R, et al. Management of malignant struma ovarii: is aggressive therapy justified? Case report and literature review. *Thyroid Res*. 2022;15(1):14. doi: 10.1186/s13044-022-00132-6
14. Li S, Yang T, Li X, Zhang L, Shi H, Cheng N, et al. FIGO Stage IV and Age Over 55 Years as Prognostic Predictors in Patients With Metastatic Malignant Struma Ovarii. *Front Oncol*. 2020;10:584917. doi: 10.3389/fonc.2020.584917
15. Li S, Yang T, Xiang Y, Li X, Zhang L, Deng S. Clinical characteristics and survival outcomes of malignant struma ovarii confined to the ovary. *BMC Cancer*. 2021;21(1):383. doi: 10.1186/s12885-021-08118-7
16. Li S, Kong S, Wang X, Zhang X, Yin M, Yang J. Survival Outcomes and Prognostic Predictors in Patients with Malignant Struma Ovarii. *Front Med (Lausanne)*. 2021;8:774691. doi: 10.3389/fmed.2021.774691
17. Prentice J, Panter K, Attygalle A, Ind T, Prentice M. Pure T3 thyrotoxicosis from a Struma Ovarii characterised by a paradoxical rise in thyroxine on treatment. *Endocrinol Diabetes Metab Case Rep*. 2020;2020:19-0097. doi: 10.1530/EDM-19-0097
18. Reyhan SK, Shirzad R, Shirzad N, Azmoudeh-Ardalan F, Hemmatabadi M. Toxic multi goiter and struma ovarii coexistence: Report of a rare case. *Turk J Endocrinol Metab*. 2021;25(2):243-8. doi: 10.25179/tjem.2021-81052
19. Leuştean L, Ungureanu MC, Preda C, Bilha SC, Obrocea F, Dănilă R, et al. Management of malignant struma ovarii: is aggressive therapy justified? Case report and literature review. *Thyroid Res*. 2022;15(1):14. doi: 10.1186/s13044-022-00132-6
20. Cui Y, Yao J, Wang S, Zhao J, Dong J, Liao L. The Clinical and Pathological Characteristics of Malignant Struma Ovarii: An Analysis of 144 Published Patients. *Front Oncol*. 2021;11:645156. doi: 10.3389/fonc.2021.645156